

COLUMBIA LIBRARIES OFFSITE

HEALTH SCIENCES STANDARD



HX64084981

QM451 .G27 1893 Le systeme nerveux d



RECAP



Q M 451 G 27

Columbia University
in the City of New York

COLLEGE OF PHYSICIANS
AND SURGEONS



Reference Library

Given by

Dr. Frederic S. Kee

Le système nerveux de l'Homme.

LE

SYSTÈME NERVEUX DE L'HOMME

LEÇONS

professées à l'Université de Louvain

PAR

A. VAN GEHUCHTEN

PROFESSEUR ORDINAIRE A LA FACULTÉ DE MÉDECINE
DIRECTEUR DE L'INSTITUT VÉSALE

LIERRE

JOSEPH VAN IN & Cie, IMPRIMEURS-ÉDITEURS, RUE DROITE, 48
1893.

Digitized by the Internet Archive
in 2010 with funding from
Open Knowledge Commons

Medical

Q M451

627

558 June 22, 19

PRÉFACE

Les progrès réalisés dans nos connaissances concernant la structure interne du système nerveux central ont toujours marché de pair avec les progrès de la technique opératoire. C'est ainsi qu'au commencement de ce siècle, à l'époque où REIL fit connaître le durcissement artificiel du cerveau comme un moyen propre à faciliter les recherches anatomiques, on connaissait, il est vrai, les mille détails visibles sur la face externe de l'axe nerveux, mais on n'avait aucune idée de son organisation interne.

Les cerveaux durcis dans l'alcool ont alors été étudiés, pendant la première moitié de ce siècle, au moyen du couteau pour la dissection anatomique et au moyen de la pince pour la dissociation et la poursuite des fibres nerveuses.

La découverte importante faite par EHRENBURG en 1833, montrant le système nerveux central constitué d'un nombre incalculable de tubes capillaires, et la découverte des cellules nerveuses par v. HELMHOLTZ, REMAK, EHRENBURG et PURKINJE (1838 à 1840) nécessitèrent bientôt de nouveaux procédés d'investigation.

C'est alors que STILLING inaugura la méthode des coupes en série, et, avec elle, la poursuite des différents faisceaux nerveux à travers tout le système nerveux central.

Faites au rasoir et à main levée, sur des pièces uniquement durcies dans l'alcool, ces coupes furent examinées comme telles dans un peu de glycérine.

Ce procédé, tout primitif qu'il puisse paraître de nos jours, n'a pas empêché STILLING de jeter les bases de l'anatomie de la moelle épinière, de la moelle allongée, de la protubérance annulaire et du cervelet telle qu'on la trouve dans tous les traités classiques modernes. C'est ce même procédé, combiné avec la méthode des dissociations au moyen de la

pince, que MEYNERT a employé dans ses recherches très étendues sur la structure des différentes parties de l'axe cérébro-spinal. STILLING et MEYNERT ont fait, à eux deux, avec la méthode des coupes en série et avec la méthode des dissociations à la pince, plus de découvertes dans l'anatomie du système nerveux que tous les savants qui les ont précédés.

La méthode inaugurée par STILLING est encore la seule employée de nos jours; c'est à elle que l'on doit, en toute première ligne, toutes les découvertes importantes faites depuis un demi-siècle.

Elle a cependant subi, entre les mains des successeurs de STILLING, des améliorations notables. L'alcool fut bientôt remplacé par l'acide chromique dilué et par des solutions étendues de bichromate de potassium amenant un durcissement plus régulier et donnant aux pièces une consistance plus ferme. La découverte du microtome facilita considérablement la confection de coupes fines et régulières, tout en fournissant des séries plus complètes. En 1858, GERLACH fit connaître les avantages de la coloration des coupes au moyen du carmin; puis vinrent les couleurs d'aniline et, en particulier, la nigrosine. En 1884 enfin, WEIGERT publia sa méthode remarquable permettant de colorer par l'hématoxyline la gaine de myéline des fibres nerveuses à l'exclusion de tous les autres éléments du tissu nerveux.

Pour résoudre, avec ces différents moyens d'investigation, le difficile problème du trajet des routes nerveuses, les auteurs se sont adressés tour à tour à l'étude du système nerveux normal (STILLING, MEYNERT, etc.); à l'étude des dégénérescences secondaires, soit pathologiques (TÜRCK, BOUCHARD, CHARCOT et ses élèves, FLECHSIG, v. MONAKOW, etc.), soit expérimentales (SINGER, SINGER et MÜNZER, v. MONAKOW, SCHIEFERDECKER, MARCHI, etc.); à celle des altérations survenues dans l'axe cérébro-spinal consécutives à des atrophies périphériques congénitales, accidentelles ou expérimentales (méthode de GUDDEN); enfin à la fameuse méthode de FLECHSIG consistant à poursuivre les différents faisceaux nerveux à des époques variables du développement embryologique, grâce à ce fait constaté par FLECHSIG lui-même, que les fibres des différents faisceaux prennent, à des époques différentes, leur gaine de myéline.

Toutes ces recherches nous ont donné, sur la structure interne de l'axe nerveux, des idées générales assez bonnes, mais hypothétiques dans leurs points essentiels.

Ce sont ces idées sur le trajet des routes nerveuses et sur les con-

nexions probables des fibres qui les constituent que l'on trouve développées dans tous les traités classiques.

L'anatomie du système nerveux ne consiste cependant pas uniquement dans une description pure et simple des différents faisceaux de fibres nerveuses qui servent à l'édifier. Ce qu'il importe avant tout de connaître, pour se faire une idée de son organisation interne, c'est l'endroit précis où chacune de ces fibres nerveuses trouve son origine; c'est encore l'endroit où toutes ces fibres nerveuses se terminent; ce sont surtout les multiples connexions qui s'établissent par ces fibres nerveuses, soit dans l'axe cérébro-spinal lui-même, soit en dehors de cet axe dans les organes périphériques; c'est enfin le mode particulier suivant lequel s'exécutent toutes ces connexions centrales et périphériques.

La découverte, faite par WAGNER en 1851, établissant que, parmi les prolongements multiples d'une cellule nerveuse, un seul était en relation directe avec une fibre nerveuse, découverte confirmée et généralisée par DEITERS en 1865, a fait faire le premier pas à la science dans cette voie nouvelle.

Cette découverte de WAGNER et de DEITERS s'appliquait seulement aux cellules nerveuses de la corne antérieure de la moelle épinière, dont un prolongement se continue, en réalité, avec le cylindre-axe d'une fibre motrice des racines antérieures. Une disposition semblable ne fut que soupçonnée par DEITERS pour les cellules nerveuses de la corne postérieure et pour leurs connexions avec les fibres des racines sensibles. Pour expliquer, avec une pareille structure de la moelle, les connexions morphologiques entre les cellules de la corne antérieure et celles de la corne postérieure, les auteurs admettaient l'existence d'anastomoses entre les prolongements protoplasmiques des cellules sensibles et des cellules motrices.

Vint alors, en 1871, la découverte importante de GERLACH, établissant que les fibres des racines postérieures ne représentent pas les prolongements cylindraxils des cellules nerveuses de la corne postérieure, mais démontrant que ces fibres, dès leur entrée dans la corne postérieure, se divisent et se subdivisent pour se perdre dans la substance grise.

Cette découverte de GERLACH remettait en question l'important problème des connexions centrales reliant les fibres sensibles aux cellules motrices.

Mais les procédés d'investigation dont on disposait à cette époque

étaient insuffisants pour résoudre toutes les données du problème. En l'absence d'observations positives, on a eu recours à des hypothèses : telle l'existence d'un réseau nerveux continu dans la substance grise de tout l'axe cérébro-spinal mettant en connexion directe les unes avec les autres les cellules nerveuses et les fibres nerveuses de tout le système nerveux central. Ce réseau nerveux de GERLACH aplanissait, en apparence au moins, toutes les difficultés. Il fut admis, sans conteste par presque tous les physiologistes et a régné, comme un fait établi, dans la science pendant une quinzaine d'années.

Il est bien vrai qu'à partir de 1886, HIS, professeur à l'Université de Leipzig, se basant sur de nombreuses et patientes recherches embryologiques, s'efforça de battre en brèche l'existence d'un réseau nerveux ; la doctrine était trop fortement assise pour s'ébranler au premier coup.

Des observations et des considérations anatomo-pathologiques conduisirent FOREL, en 1887, à la même conclusion.

Pour donner une nouvelle impulsion à nos connaissances anatomiques dans le domaine du système nerveux, il fallait de nouvelles méthodes d'investigation. Elles ont été fournies presque en même temps par GOLGI et par EHRlich.

GOLGI, professeur à Pavie, avait fait connaître, dès 1873 déjà, une méthode toute spéciale permettant de mettre en évidence, avec la plus grande netteté, les cellules nerveuses avec tous leurs prolongements. Cette méthode consiste à traiter successivement des parties quelconques du système nerveux central par du bichromate de potassium ou du sublimé corrosif et une solution de nitrate d'argent. Le chromate d'argent ou le chlorure d'argent se précipite, et les éléments constitutifs du tissu nerveux, jouissant de la propriété de fixer ces sels d'argent, apparaissent colorés en noir.

Cette méthode est restée pour ainsi dire dans l'oubli pendant une quinzaine d'années. Sa véritable valeur n'a été mise en lumière qu'à partir de 1888, époque à laquelle un savant espagnol du plus grand mérite, RAMON Y CAJAL, appliqua la méthode de GOLGI à l'étude du système nerveux embryonnaire et montra, par de nombreuses découvertes, tout le profit qu'on pouvait en tirer pour la science. Elle a été employée dans la suite, avec un égal succès, pour l'étude des différentes parties du système nerveux, aussi bien chez les animaux inférieurs que dans les différents groupes de vertébrés et chez l'homme, par KÖLLIKER, nous-

même, PEDRO RAMON, v. LENHOSSEK, RETZIUS, L. SALA, CL. SALA, EDINGER et un grand nombre d'autres auteurs.

La méthode au bleu de méthylène date de 1886. C'est à cette époque que EHRLICH a découvert ce fait important, que l'injection intra-veineuse d'une solution de bleu de méthylène, chez un animal vivant, détermine la coloration exclusive des éléments nerveux, dès que les tissus ainsi injectés arrivent au contact de l'air. La même coloration s'obtient, lorsqu'on laisse des tissus enlevés à un animal fraîchement tué s'imbiber quelque temps dans la même solution.

Cette méthode de EHRLICH, appliquée par BIEDERMANN et RETZIUS chez les animaux inférieurs, par EHRLICH, ARNSTEIN, DOGIEL et beaucoup d'autres à l'étude de la structure interne de parties nerveuses chez les animaux supérieurs, a confirmé dans ses points essentiels les résultats fournis par la méthode de GOLGI.

Ces deux méthodes, appliquées avec un rare bonheur en Espagne, en Allemagne, en Italie, en Suède et en Belgique, ont révélé coup sur coup, une quantité innombrable de faits nouveaux et ont amené ainsi une véritable révolution dans nos connaissances sur la structure interne du système nerveux central.

Elle serait trop longue à dresser la liste des découvertes dont la science est redevable à ces deux méthodes. En voici quelques-unes prises au hasard :

Il n'existe pas de réseau nerveux.

Il n'existe pas de fibre nerveuse indépendante d'une cellule nerveuse, mais toute fibre, quelle qu'elle soit, doit être considérée comme le prolongement cylindraxil d'une cellule nerveuse.

Une cellule nerveuse avec tous ses prolongements constitue un élément nerveux indépendant, une unité nerveuse, un neurone.

Tous les éléments nerveux sont indépendants les uns des autres.

La transmission des ébranlements nerveux d'un neurone à un autre neurone ne se fait pas par continuité, mais par contiguïté ou contact.

Tout le système nerveux cérébro-spinal et sympathique est formé d'éléments nerveux superposés.

La transmission de l'ébranlement nerveux, dans un neurone donné, se fait toujours d'après une direction déterminée : elle va des prolongements protoplasmiques au corps cellulaire, du corps cellulaire au prolongement cylindraxil et, par celui-ci, aux prolongements protoplasmiques d'un autre élément nerveux.

En présence de ces faits nouveaux d'une importance capitale, de nouvelles idées se sont fait jour sur la structure interne du système nerveux central, et les auteurs se convainquent de plus en plus que l'anatomie du système nerveux ne consiste pas uniquement dans la description plus ou moins exacte des différents faisceaux de fibres nerveuses qui entrent dans sa constitution et dans la recherche de leur trajet souvent assez complexe. Ce n'est là que le premier pas. Ce n'est là qu'un travail préparatoire à l'exécution duquel ont largement contribué et la méthode de coloration des fibres nerveuses de WEIGERT, et l'étude des dégénérescences secondaires d'après la méthode de GUDDEN et la méthode embryologique de FLECHSIG.

Si nous voulons voir clair dans la structure interne du système nerveux, si nous voulons saisir la valeur morphologique et physiologique des différents faisceaux qui constituent ce système, nous devons reprendre, avec les méthodes nouvelles, tous les faisceaux qui ont été décrits et nous demander pour chacun d'entre eux : Où les fibres nerveuses qui constituent ce faisceau ont-elles leurs cellules d'origine? Où ces fibres nerveuses vont-elles se terminer? Avec quels éléments ces cellules nerveuses arrivent-elles en contact? A quels éléments les prolongements cylindraxils de ces cellules nerveuses vont-ils transmettre l'ébranlement nerveux?

C'est là sans aucun doute un travail long et laborieux.

Les résultats brillants obtenus dans un espace de cinq années par la méthode au chromate d'argent de GOLGI et par la méthode de EHRLICH prouvent amplement que ce travail n'est pas au-dessus des forces humaines.

« La science ne consiste pas seulement dans une accumulation de faits isolés, écrivait le vieux BURDACH en 1819(1). Il faut que de temps en temps on réunisse tous les faits nouveaux en un corps de doctrine. C'est seulement quand d'un seul coup d'œil on peut embrasser tout l'édifice que l'on s'aperçoit plus facilement et des lacunes qu'il présente et de la direction qu'il faut imprimer aux recherches futures. »

Ce sont ces paroles qui nous ont encouragé dans l'idée de réunir en un vaste ensemble les nombreux faits dont la science s'est enrichie pendant ces cinq dernières années. Nous aurions voulu retarder cette pu-

(1) Cité d'après EDINGER : *Zwölf Vorlesungen ueber den Bau der nervösen Centralorgane*; Leipzig, 1892, p. 9.

blication de quelques années encore; nous aurions pu acquérir d'ici là un peu plus d'expérience personnelle, en même temps que les faits nouveaux que l'on découvre tous les jours seraient venus combler bien des lacunes. Mais nous avons dû nous incliner devant la nécessité, dans laquelle nous nous trouvons, de dispenser les nombreux étudiants, qui suivent chaque année nos leçons, de la lourde et fatigante besogne de recueillir par écrit toutes nos paroles, plus préoccupés en somme d'annoter jusque dans leurs moindres détails toutes nos descriptions que de suivre pas à pas les idées que nous développons devant eux.

Nous n'avions pas même la ressource de les renvoyer à tel ou tel des nombreux traités d'anatomie parus dans ces dernières années, puisque les nouvelles idées sur la structure des centres nerveux semblent ne pas encore avoir reçu droit de cité. C'est ainsi que TESTUT, dans son excellent traité d'anatomie humaine paru en 1891, donne une description très détaillée et très précise des différentes parties de l'axe cérébro-spinal, mais semble ignorer complètement les travaux parus depuis 1888. C'est ainsi encore que OBERSTEINER, dans la deuxième édition de son livre « *Anleitung beim Studium des Baues der nervösen Centralorgane im gesunden und kranken Zustande,* » Leipzig, 1892, dont une traduction française vient de paraître il y a à peine quelques mois, ne fait nulle part mention des idées nouvelles.

Nous avons, il est vrai, recommandé chaudement à nos élèves la troisième édition du livre du Dr EDINGER « *Zwölf Vorlesungen über den Bau der nervösen Centralorgane* », Leipzig, 1892, qui a accueilli avec enthousiasme les résultats des travaux de ces dernières années. Mais la plupart de nos étudiants ignorent la langue allemande, et, de plus, le livre du Dr EDINGER, étant écrit pour des médecins, suppose connus une foule de détails dont nos étudiants avaient le plus grand besoin.

Nous nous sommes donc décidé à publier nos leçons sur l'anatomie du système nerveux telles que nous les avons faites devant nos élèves pendant le semestre d'été de l'année 1893. Nous les avons quelque peu modifiées au cours de leur publication, parce que nous avons voulu utiliser le récent travail de H. HELD sur le trajet de la voie acoustique centrale, et que nous y avons ajouté des considérations nouvelles sur le trajet probable de la voie sensitive centrale en connexion avec les nerfs périphériques de la moelle épinière et du tronc cérébral.

Nous avons voulu faire cette publication sous forme de « Leçons. » parce que, étant destinée directement à l'enseignement, elle nous per-

mettait de passer sous silence une foule de détails momentanément encore dépourvus d'importance pratique, et dont l'énumération fastidieuse ne peut qu'embrouiller le débutant. Ces détails ne trouvent leur place utile que dans de véritables « Traités » destinés à énumérer la somme totale des connaissances acquises sans tenir compte de leur importance relative.

Un autre motif qui nous a engagé à conserver à cette publication le caractère de « Leçons », c'est que ce genre de publication donne à l'auteur une plus grande liberté; il tolère les redites, il permet que de temps en temps on retourne quelques pas en arrière, on jette un coup d'œil sur les leçons qui ont précédé pour mieux faire ressortir tel ou tel détail, telle ou telle structure, laquelle peut avoir une importance plus grande que les autres pour des étudiants qui se préparent à la carrière médicale. Rien de mieux d'ailleurs, pour faire entrer une vérité dans l'esprit de ses auditeurs, que de la leur présenter à des époques différentes et sous des aspects quelque peu variés.

Nous avons suivi, dans ces leçons, le même ordre que le Dr OBERSTEINER dans son livre. Nous avons d'abord consacré les sept premières leçons à l'étude de ce qu'on peut appeler « *la grosse anatomie de l'axe cérébro-spinal* ». Nous y avons décrit les différentes parties constitutives de l'axe nerveux, ainsi que tous les détails macroscopiques visibles soit sur la face externe de la moelle épinière, de l'arrière-cerveau, du cerveau postérieur et du cerveau moyen, soit sur la face externe et sur des coupes macroscopiques du cerveau intermédiaire et du cerveau antérieur.

Cette description macroscopique est suivie d'une leçon consacrée à l'étude des *méninges*.

Nous abordons alors l'étude de la *structure interne du système nerveux central*. Ici nous devons faire appel aux *connaissances histologiques* acquises antérieurement. Ces connaissances sont de la plus haute importance si l'on veut s'orienter quelque peu dans les leçons ultérieures. Pour raviver tous les souvenirs, nous les avons passées rapidement en revue dans les leçons 9 et 10.

Ainsi orienté quelque peu sur les différentes parties constitutives de l'axe cérébro-spinal et sur les éléments histologiques qui servent à les édifier, nous reprenons chacune de ces parties pour son compte et nous y étudions successivement :

1° La structure interne, au moyen d'une série de coupes transversales.

2° La circulation artérielle et veineuse, en insistant d'une façon

toute spéciale sur l'origine et le mode de distribution des *artères nourricières*.

3° Les nerfs périphériques qui dépendent de chaque partie de l'axe nerveux.

Cette longue étude forme l'objet des leçons 11 à 31.

Dans cette étude, nous avons dû signaler bien des détails qui à plusieurs paraîtront peut-être superflus. Pour séparer le principal de l'accessoire, les faits essentiels des détails secondaires, nous avons repris, dans les leçons 32 à 37, une *vue générale de la structure de l'axe cérébro-spinal*. Nous avons divisé les faisceaux de fibres nerveuses qui constituent l'axe nerveux en *voies longues* et en *voies courtes*. Les voies longues comprennent la *voie motrice*, la *voie sensitive*, les fibres des *pedoncles cérébelleux inférieurs*, les fibres des *pedoncles cérébelleux supérieurs* et celles des *faisceaux cortico-protubérantiels*. Les voies courtes correspondent aux fibres du *faisceau fondamental* des trois paires de cordons de la moelle épinière et à celles du *faisceau longitudinal postérieur*.

Tous ces faisceaux de fibres nerveuses ont été étudiés, chacun pour son compte, depuis son origine jusqu'à sa terminaison. Nous avons insisté principalement sur le trajet des fibres motrices et sur le trajet des fibres sensibles dont la connaissance exacte est d'une importance capitale en pathologie nerveuse. Nous terminons cet aperçu général de la structure de l'axe nerveux par quelques considérations sur les *voies réflexes*.

Ces six leçons forment, en quelque sorte, la quintessence de tout ce que les étudiants en médecine et les médecins doivent savoir de la structure des *centres nerveux*. Aussi ne saurions nous trop engager tous ceux qui lisent ces leçons, non pas de les parcourir les unes après les autres, telles que nous les avons publiées, mais de recourir de temps en temps à ces leçons finales; de les lire, par exemple, après avoir terminé l'étude de la grosse anatomie de l'axe cérébro-spinal; de les relire encore après chaque série de leçons consacrées à une partie quelconque de l'axe nerveux. De la sorte, ils retireront de cette lecture tout le profit désirable.

Ce livre se termine par une leçon très sommaire consacrée à l'étude du *système nerveux sympathique*.

Le livre que nous publions aujourd'hui est loin d'être parfait. Nous en avons la conviction profonde. Nous avons fait de notre mieux pour le rendre le moins imparfait possible.

Nous l'avons illustré d'un nombre considérable de figures, convaincu que, dans un domaine aussi complexe que celui de la structure interne du système nerveux, il vaut mieux reproduire dix figures de trop qu'une figure de trop peu. Ces figures correspondent d'ailleurs aux dessins que, pendant nos leçons, nous avons l'habitude de faire à la planche. Elles ont été dessinées, sous nos yeux et d'après nature, par M. FERD. GIELE, graveur et dessinateur à Louvain. Toutes les pièces anatomiques qui ont servi à la confection de ces dessins ont été préparées par nous dans ce but spécial. M. GIELE a apporté à l'exécution de ces figures un véritable talent et une scrupuleuse exactitude. Les dessins, faits à l'encre de Chine, ont été reproduits à la zincogravure par la maison MALVAUX de Bruxelles.

Avant de finir cette introduction, nous tenons encore à remercier notre ami, M. L. GEDOELST, qui a bien voulu se charger avec nous de la correction des épreuves.

A VAN GEHUCHTEN.

Louvain, 1 octobre 1893.

ERRATA

PAGE :	LIGNE :	AU LIEU DE :	LISEZ :
26	7	noyaux d'origine	<i>noyaux terminaux</i>
69	12	la face externe du lobe occipital	la face externe du lobe occipital et du lobe temporal
166	11	pour toutes les cellules qui	pour toutes les parties qui

PLAN GÉNÉRAL

- I. Étude macroscopique des différentes parties constitutives de l'axe cérébro-spinal. LEÇONS I à VII.
 - II. Étude des enveloppes de l'axe cérébro-spinal. LEÇON VIII.
 - III. Les éléments histologiques qui entrent dans la constitution de l'axe cérébro-spinal. LEÇONS IX et X.
 - IV. La moelle épinière, sa circulation, les nerfs périphériques qui en dépendent. LEÇONS XI à XVII.
 - V. L'arrière-cerveau, sa circulation, les nerfs périphériques qui en dépendent. LEÇONS XVIII à XXI.
 - VI. La protubérance annulaire, sa circulation, les nerfs périphériques qui en dépendent. LEÇONS XXI à XXIV.
 - VII. Le cerveau moyen, sa circulation, les nerfs périphériques qui en dépendent. LEÇON XXV.
 - VIII. Le cervelet, sa circulation. LEÇON XXVI.
 - IX. Le cerveau intermédiaire, sa circulation, le nerf périphérique qui en dépend. LEÇON XXVII.
 - X. Le cerveau antérieur, sa circulation, le nerf périphérique qui en dépend. LEÇONS XXVIII à XXXI.
 - XI. La structure générale de l'axe cérébro-spinal. LEÇONS XXXII à XXXVII.
 - XII. Le système nerveux sympathique. LEÇON XXXVIII.
-

SYSTÈME NERVEUX DE L'HOMME

PREMIÈRE LEÇON

Systeme nerveux cérébro-spinal et système nerveux sympathique.

Division de l'axe cérébro-spinal basée sur les connaissances embryologiques.

La moelle épinière.

Le système nerveux de l'homme est double; il comprend le *système nerveux cérébro-spinal* et le *système nerveux sympathique*.

Le *système nerveux cérébro-spinal*, appelé encore *système nerveux de la vie animale*, se compose d'une partie centrale : l'*axe cérébro-spinal*, et d'une partie périphérique : les *nerfs cérébro-spinaux*.

L'*axe cérébro-spinal* occupe la cavité encéphalo-rachidienne, FIG. 1. Il se divise en une partie supérieure volumineuse, l'*encéphale*, renfermée dans la boîte crânienne qu'elle remplit presque complètement, et une partie inférieure, la *moelle épinière*, longue et cylindrique en continuation directe avec l'encéphale; elle occupe le canal vertébral depuis le trou occipital jusque dans la région lombaire.

Les nerfs proviennent de la partie centrale et se distribuent symétriquement aux deux moitiés du corps, mettant l'axe cérébro-spinal en relation directe avec toutes les régions et avec tous les tissus de l'organisme, FIG. 2.

Suivant que les nerfs périphériques naissent de l'encéphale ou de la moelle épinière, on les appelle *nerfs cérébraux* ou *nerfs spinaux*. Les nerfs cérébraux sortent de la boîte crânienne en passant par les orifices de la base du crâne; on les désigne aussi sous le nom de *nerfs crâniens*. Les nerfs spinaux passent par les trous de conjugaison qui existent, entre les différentes vertèbres, sur les faces latérales du rachis au point de réunion du corps avec la lame des vertèbres. Ils portent aussi le nom de *nerfs rachidiens*.

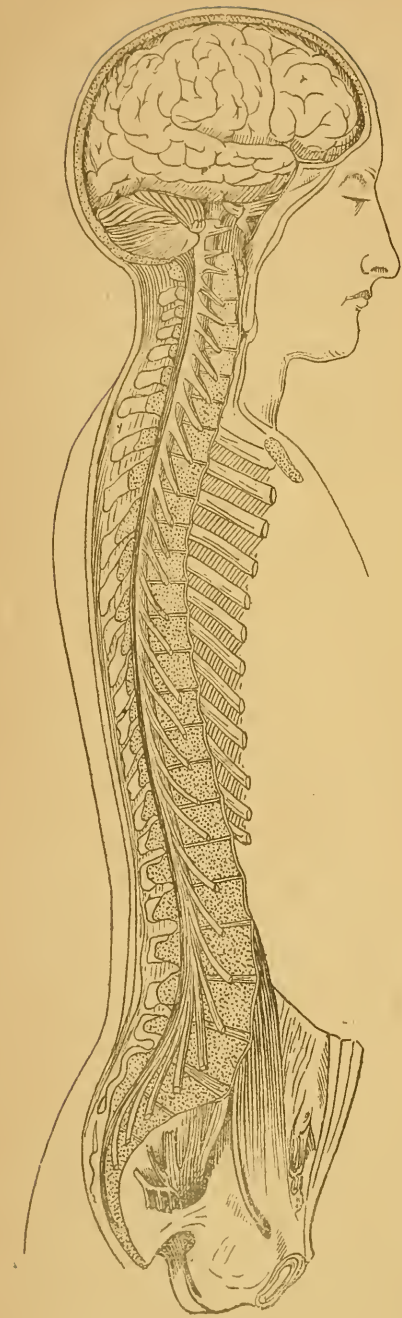


FIG. 1.

Vue générale du système nerveux cérébro-spinal, d'après BOURGERY (SCHWALBE).
Gr. nat 1/5.

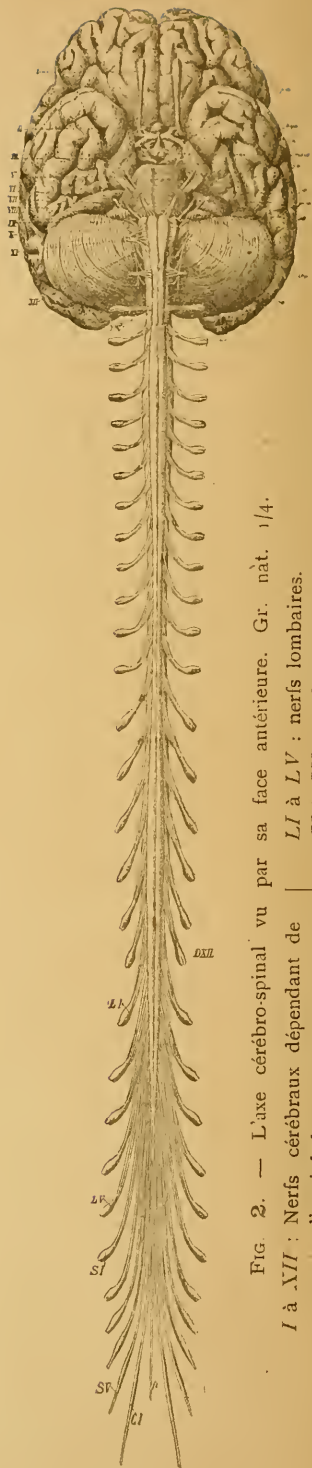


FIG. 2. — L'axe cérébro-spinal vu par sa face antérieure. Gr. nat. 1/4.

I à *XVII* : Nerfs cérébraux dépendant de l'encéphale.
LI à *LV* : nerfs lombaires.
SI à *SV* : nerfs sacrés.

Les nerfs spinaux naissent symétriquement des deux côtés de la moelle.
CI à *DXII* : nerfs cervicaux et nerfs dorsaux.
CI : nerf coccygien.
ft : Filet terminal.

Tous les nerfs spinaux et un grand nombre de nerfs cérébraux présentent sur leur trajet, non loin de leur sortie de l'axe cérébro-spinal, un renflement en forme de nœud. Ce renflement, formé essentiellement de cellules nerveuses, porte le nom de *ganglion*. Il existe donc des ganglions spinaux et des ganglions cérébraux.

L'axe cérébro-spinal et les nerfs périphériques cérébro-spinaux, avec les ganglions qui en dépendent, forment les deux parties constitutives du système nerveux cérébro-spinal.

Le *système nerveux sympathique*, appelé aussi *système nerveux de la vie végétative*, comprend, comme le système nerveux cérébro-spinal, une partie centrale et une partie périphérique, FIG. 3. La partie centrale est formée par une série de ganglions, *ggs*, située de chaque côté de la colonne vertébrale depuis la base du crâne jusqu'à l'extrémité inférieure de la région sacrée. Ces ganglions sont reliés les uns aux autres par des faisceaux de fibres nerveuses que l'on désigne sous le nom de *cordons intermédiaires*, *ci*. Il en résulte, de chaque côté, une chaîne continue appelée *chaîne sympathique*. De cette chaîne sympathique ou ganglionnaire partent les nerfs périphériques pour se rendre soit dans les viscères (*nerfs viscéraux*), soit dans la paroi des vaisseaux (*nerfs vasculaires*).

Les organes innervés par le système nerveux sympathique sont, sous plusieurs rapports, indépendants du système nerveux cérébro-spinal. La

destruction complète de tout l'axe cérébro-spinal, chez une grenouille par exemple, suspend sur le champ les fonctions des organes innervés par les nerfs cérébro-spinaux, mais n'entraîne nullement la suspension des fonctions pour les organes innervés par le sympathique. Les contractions

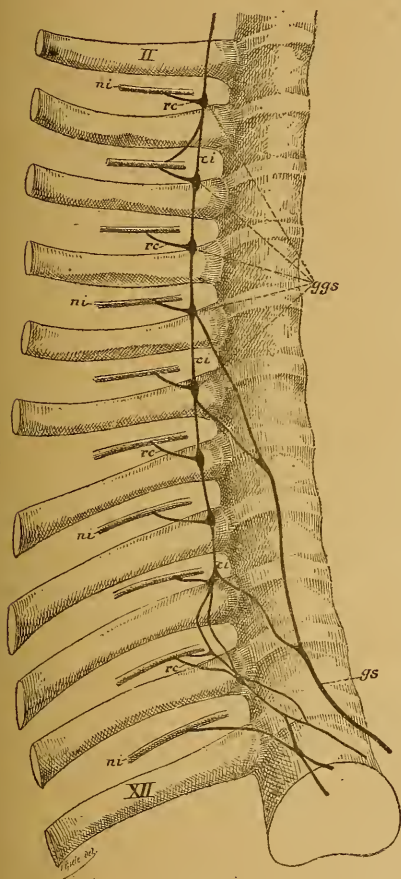


FIG. 3. — Portion thoracique de la chaîne ganglionnaire du sympathique.

Gr. nat. 1/2.

- ggs* : Ganglions thoraciques.
- ci* : Cordons intermédiaires.
- ni* : Nerfs intercostaux.
- rc* : Rameaux communicants.
- gs* : Nerf grand splanchnique.
- II* : Deuxième côte.
- XII* : Douzième côte.

rythmiques du cœur, les mouvements péristaltiques de l'intestin, les contractions et les dilatations des vaisseaux périphériques, etc., peuvent être modifiés, mais ne sont nullement suspendus par la destruction complète de l'axe cérébro-spinal. Cette indépendance des organes innervés par les fibres du sympathique vis-à-vis du système cérébro-spinal n'est cependant pas absolue. Aucun organe n'échappe complètement à l'influence du système nerveux cérébro-spinal. Pour les organes innervés par le sympathique, cette dépendance est rendue possible par les nombreuses anastomoses qui existent entre les deux systèmes. Chaque ganglion de la chaîne sympathique est, en effet, en relation avec un ou plusieurs nerfs spinaux par des faisceaux de fibres nerveuses portant le nom de *rameaux communicants, rc*, et qui partent des nerfs spinaux peu après leur sortie des trous intervertébraux.

Le système nerveux sympathique se trouve ainsi relié au système nerveux cérébro-spinal.

SYSTÈME NERVEUX CÉRÉBRO-SPINAL.

Le système nerveux cérébro-spinal comprend donc l'axe cérébro-spinal et les nerfs périphériques cérébro-spinaux. Nous avons vu que l'axe cérébro-spinal lui-même est formé de deux parties : l'encéphale et la moelle épinière.

Pour la facilité de la description, l'encéphale a été divisé de tout temps en plusieurs parties plus ou moins distinctes appelées *cerveau*, *cervelet*, *protubérance annulaire* et *moelle allongée*, FIG. 4 et 5.

Le *cerveau* forme la partie la plus volumineuse de l'encéphale. Il est divisé incomplètement en deux moitiés plus ou moins symétriques appelées *hémisphères cérébraux*, par une scissure médiane ou *scissure interhémisphérique*. La surface de ces hémisphères est parcourue par un grand nombre de *sillons* plus ou moins profonds qui délimitent les *circonvolutions*.

Le *cervelet* est placé sous la partie postérieure du cerveau. Beaucoup plus petit que ce dernier, il n'occupe dans la boîte crânienne que les fosses occipitales inférieures. Il se trouve divisé, surtout à sa face inférieure, par un sillon médian, en deux moitiés formant les *hémisphères cérébelleux* et est parcouru, sur toute sa surface, par un grand nombre de sillons très serrés et peu profonds qui lui donnent un aspect lamelleux.

La *protubérance annulaire* est située au-devant du cervelet. Elle repose sur la partie supérieure de la gouttière basilaire et se présente sous la forme d'une bande transversale large et épaisse, reliant l'un à l'autre les deux hémisphères du cervelet.

La *moelle allongée* est placée en dessous de la protubérance annulaire. Elle a une forme de cône dont la base touche la protubérance et dont le sommet se continue sans ligne de démarcation avec la moelle épinière. Elle repose sur la partie inférieure de la gouttière basilaire.

Cette division de l'encéphale n'est pas très rigoureuse. On admet généralement aujourd'hui, comme répondant mieux à nos connaissances actuelles, une division basée sur des considérations embryologiques.

Le système nerveux cérébro-spinal provient de l'ectoderme. De tous les systèmes de l'organisme, c'est celui dont l'apparition est le plus précoce. Il apparaît, dès les premiers jours du développement embryologique, sous

la forme d'une bandelette épaissie de l'ectoderme : la *plaque médullaire*. Celle-ci ne tarde pas à se transformer en *gouttière médullaire* par le relèvement de ses deux bords et plus tard en *canal médullaire* par la rencontre et la fusion intime des deux bords de la gouttière appelés aussi *bourrelets*

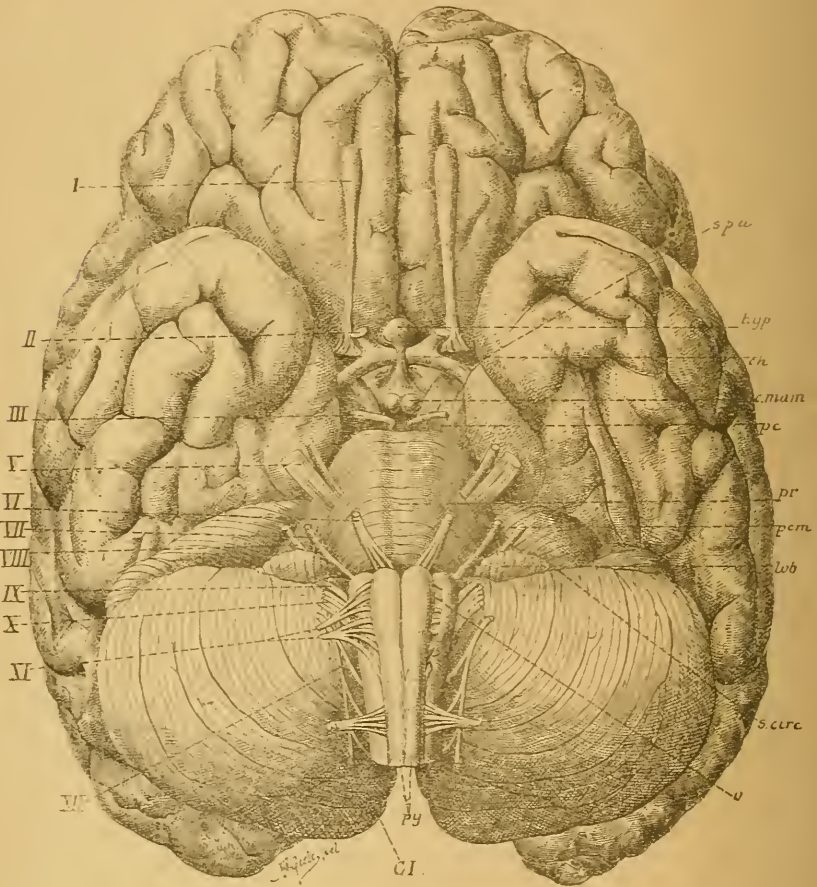


FIG. 4.

Face inférieure de l'encéphale. Gr. nat. 2/3.

spa : Substance perforée antérieure.
hyp : Hypophyse.
ch : Chiasma des nerfs optiques.
c. mam : Corps mamillaires
pc : Pédoncule cérébral.
pr : Protubérance annulaire
pcm : Pédoncule cérébelleux moyen.
lob : Lobule du pncumo-gastrique

s. circ : Sillon circonférenciel.
o : Olive.
py : Pyramides.
I à XII : Origine apparente des douze paires de nerfs craniens.
CI : Racine antérieure du premier nerf cervical.

médullaires. Le canal médullaire se trouve ainsi séparé de l'ectoderme dont il provient. Cette transformation de la gouttière médullaire en canal médullaire ne se fait pas en une fois sur toute la longueur de l'embryon; elle est progressive d'avant en arrière.

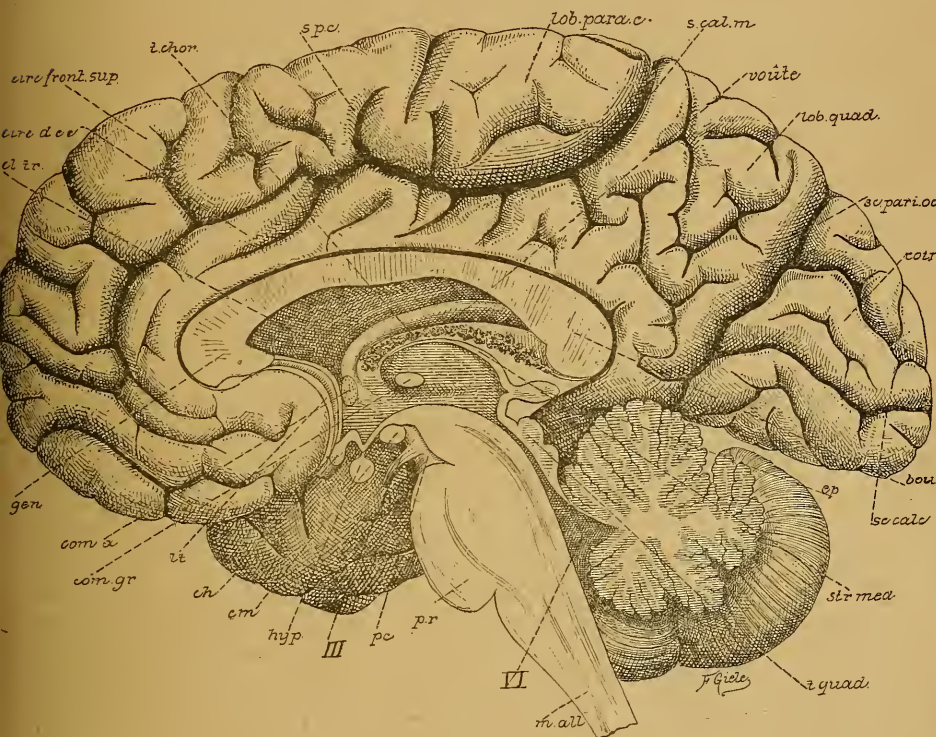


FIG. 5.

Vue d'une section médiane de l'encéphale montrant les diverses parties qui le constituent : cerveau, cervelet, protubérance annulaire, *pr.*, et moelle allongée, *m. all.*

Gr. nat. 2/3.

cl. tr. : Cloison transparente.
circ. d. cc. : Circonvolution du corps calleux.
t. chor. : Toile choroïdienne. [leux.
s. p.c. : Sillon paracentral.
s. cal. m. : Sillon callosomarginal.
sc. pari. occ. : Scissure pariéto-occipitale.
sc. calc. : Scissure calcarine.
ép. : Épiphyse.
str. méd. : Strie médullaire.
t. quad. : Tubercules quadrijumeaux.

VI : Quatrième ventricule.
pc. : Pédoncule cérébral.
III : Nerf oculo-moteur commun.
hyp. : Hypophyse.
cm. : Corps mamillaires.
ch. : Chiasma des nerfs optiques.
lt. : Lamme terminale.
com. gr. : Commissure grise.
com. a. : Commissure antérieure.
gen. : Genou du corps calleux.

Ce canal médullaire primitif subit dans la suite des modifications considérables d'où vont sortir toutes les parties de l'axe cérébro-spinal. Ces modifications intéressent surtout les parois du canal primitif.

A l'époque où le canal médullaire est encore ouvert dans sa partie postérieure, on voit se former à son extrémité antérieure trois dilatations appelées *vésicules cérébrales primitives*, que l'on désigne sous les noms de *vésicule cérébrale antérieure*, *vésicule cérébrale moyenne* et *vésicule cérébrale postérieure*. Ces vésicules communiquent largement entre elles et se continuent en arrière avec la partie non fermée de la gouttière médullaire. La cavité de ces vésicules n'est d'ailleurs que la partie antérieure élargie du canal central primitif.

Le système nerveux central embryonnaire se trouve à cette époque divisé en deux parties : les vésicules cérébrales qui vont donner naissance à toutes les parties de l'encéphale, et la partie non modifiée du canal médullaire d'où va sortir la moelle épinière. Les cavités des vésicules cérébrales deviendront les ventricules de l'encéphale ; ceux-ci communiqueront donc entre eux et communiqueront aussi avec le canal central de la moelle épinière.

Dans le cours du développement, la vésicule cérébrale antérieure et la vésicule cérébrale postérieure se différencient encore et se divisent chacune en deux vésicules, ce qui porte leur nombre à cinq, FIG. 6. Ces cinq vésicules cérébrales donneront alors naissance, en se transformant histologiquement et morphologiquement, à ce qu'on appellera chez l'adulte en allant d'avant en arrière : *cerveau antérieur*, *cerveau intermédiaire*, *cerveau moyen*, *cerveau postérieur* et *arrière-cerveau*, auquel fait suite la moelle épinière.

La vésicule cérébrale primitive moyenne se transforme directement en cerveau moyen.

La vésicule cérébrale primitive antérieure produit, par évagination de la partie inférieure de ses parois latérales, les vésicules optiques primaires qui se séparent insensiblement de la vésicule cérébrale jusqu'à ce qu'elles ne lui restent plus unies que par un pédicule creux. De plus, la partie de la vésicule comprise en avant entre les deux pédicules optiques se développe en une vésicule secondaire plus ou moins séparée de la vésicule primitive par des échancrures latérales. Cette vésicule secondaire va devenir le *cerveau antérieur*, tandis que la partie postérieure de la vésicule primitive d'où dépendent les vésicules optiques devient le *cerveau intermédiaire*.

Le cerveau antérieur augmente considérablement de volume, au point que sa masse l'emporte bientôt sur celle de toutes les autres parties de l'encéphale. Ce développement exagéré intéresse surtout les parties latérales. Aussi celles-ci débordent-elles bientôt en avant, en haut

et en arrière la partie médiane du cerveau antérieur dont l'accroissement est moins rapide. Par suite de ce développement inégal, le cerveau antérieur présente sur la ligne médiane une dépression profonde qui va devenir la scissure interhémisphérique séparant l'une de l'autre deux

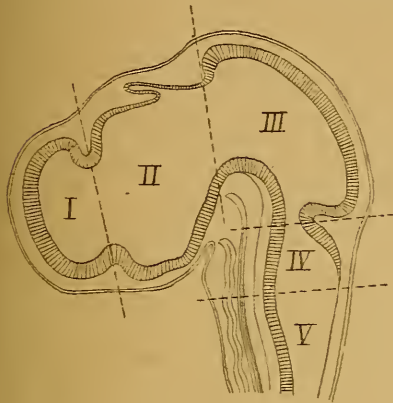

FIG. 6.

Coupe médiane à travers la tête d'un embryon de poulet de 4 1/2 jours (d'après MIHALKOVICS).
Grossie 1,4 fois.

- I : Cerveau antérieur, dont la cavité va devenir celle des deux ventricules latéraux.
- II : Cerveau intermédiaire avec le troisième ventricule et l'épiphyse.
- III : Cerveau moyen avec l'aqueduc de Sylvius.
- IV : Cerveau postérieur : la partie ventrale va devenir la protubérance annulaire, la partie dorsale se transformera en cervelet.
- V : Arrière-cerveau dont la partie ventrale se transformera en moelle allongée, tandis que la partie dorsale, considérablement amincie et réduite à l'épithélium épendymaire, formera le revêtement de la toile choroïdienne. La cavité commune au cerveau postérieur et à l'arrière-cerveau devient le quatrième ventricule.

pour ainsi dire ses caractères embryonnaires; elle porte chez l'adulte le nom d'*aqueduc de Sylvius*. Cet aqueduc communique en arrière avec une partie élargie du canal qui correspond au cerveau postérieur et à l'arrière-cerveau et qu'on appelle le *quatrième ventricule*, dans lequel s'ouvre aussi le canal central de la moelle épinière. L'aqueduc de SYLVIVS se continue en avant avec le troisième ventricule qui appartient au cerveau intermédiaire et par là de chaque côté avec la partie élargie du canal

vésicules saillantes : les *vésicules hémisphériques*, qui vont se transformer plus tard en hémisphères cérébraux.

La vésicule cérébrale primitive postérieure présente, en même temps que se forment en avant les vésicules optiques, un étranglement de ses parois latérales qui la divise en deux : le *cerveau postérieur* et l'*arrière-cerveau*.

Ces cinq vésicules se sépareront encore plus nettement dans le cours du développement par des changements qui surviendront dans leur situation réciproque, changements dont on vous parlera plus longuement dans le cours d'embryologie.

Les modifications dont nous venons de parler intéressent surtout les parois des vésicules cérébrales. La cavité du canal médullaire primitif se modifie en même temps pour former les ventricules. La partie du canal primitif qui correspond au cerveau moyen conserve

médullaire primitif qui se trouve dans chaque hémisphère cérébral : le *ventricule latéral*. Les ventricules latéraux communiquent avec le troisième ventricule par une partie rétrécie que l'on appelle le *trou de Monro*.

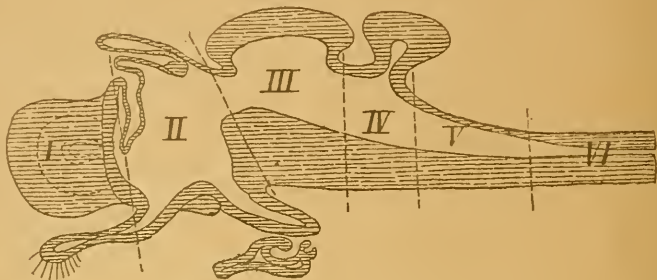


FIG. 7.

Coupe schématique de l'encéphale d'un vertébré (d'après EDINGER).

I : Cerveau antérieur.
II : Cerveau intermédiaire avec le nerf optique et l'hypophyse en bas, la toile choroïdienne, la commissure postérieure et l'épiphyse en haut.

III : Cerveau moyen.
IV : Cerveau postérieur.
V : Arrière-cerveau.
VI : Partie de la moelle épinière.

Pour montrer plus clairement comment les différentes parties de l'axe cérébro-spinal de l'homme proviennent de la différenciation des cinq vésicules cérébrales embryonnaires, représentées dans la FIG. 6, nous

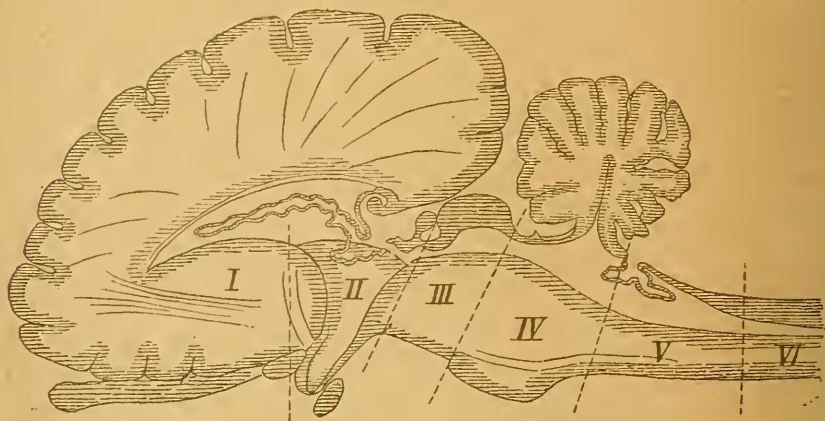


FIG. 8.

Coupe schématique de l'encéphale d'un mammifère (d'après EDINGER).

I : Cerveau antérieur.
II : Cerveau intermédiaire.
III : Cerveau moyen.

IV : Cerveau postérieur.
V : Arrière-cerveau.
VI : Partie cervicale de la moelle épinière.

avons reproduit dans la FIG. 7 le schéma d'une coupe médiane antéro-postérieure de l'axe cérébro-spinal d'un vertébré, et dans la FIG. 8 le schéma d'une coupe analogue faite dans l'encéphale d'un mammifère. Ces deux figures ont été empruntées à l'excellent livre du D^r EDINGER (1). Nous n'y avons fait qu'une petite modification sans importance aucune : nous

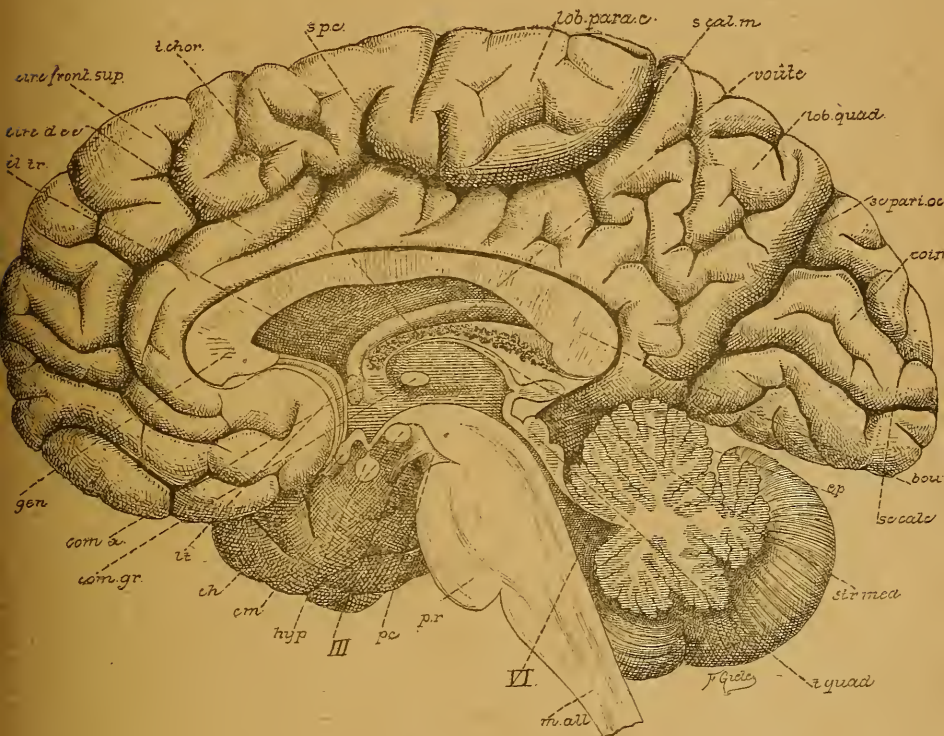

FIG. 9.

Vue d'une section médiane de l'encéphale montrant les diverses parties qui le constituent : cerveau, cervelet, protubérance annulaire, *pr.*, et moelle allongée, *m. all.*

Gr. nat. 2/3.

cl. tr. : Cloison transparente.
circ. d. cc. : Circonvolution du corps cal-
t. chor. : Toile choroïdienne. [leux.
s. pc. : Sillon paracentral.
s. cal. m. : Sillon callosomarginal.
sc. pari. occ. : Scissure pariéto-occipitale.
sc. calc. : Scissure calcarine.
ép. : Épiphyse.
str. méd. : Strie médullaire.
t. quad. : Tubercules quadrijumeaux.

VI : Quatrième ventricule.
pc. : Pédoncule cérébral.
III : Nerf oculo-moteur commun.
hyp. : Hypophyse.
cm. : Corps mamillaires.
ch. : Chiasma des nerfs optiques.
lt. : Lamme terminale.
com. gr. : Commissure grise.
com. a. : Commissure antérieure.
gen. : Genou du corps calleux.

(1) LUDW. EDINGER : *Zwölf Vorlesungen über den Bau der nervösen Centralorgane.*
 Dritte Auflage, 1892.

avons indiqué par des lignes pointillées les limites des différentes vésicules cérébrales. En comparant ces figures à la coupe médiane de l'encéphale de l'homme, FIG. 9, on saisira facilement quelles parties du système nerveux central de l'homme proviennent de chacune des cinq vésicules cérébrales embryonnaires.

Vous verrez en détail au cours d'embryologie par l'étude du développement de ces cinq vésicules, comme vous l'apprendra d'ailleurs la comparaison des FIG. 6, 7, 8 et 9, que le cerveau antérieur va donner naissance aux deux hémisphères, au corps calleux, à l'épendyme de la toile choroïdienne et des plexus choroïdes, à la voûte à trois piliers, à la commissure antérieure, au noyau lenticulaire, au noyau caudé et au bulbe olfactif.

Le cerveau intermédiaire donnera les couches optiques, l'infundibulum, la glande pinéale ou épiphyse, les bandelettes optiques avec les nerfs optiques et la rétine et probablement aussi la partie postérieure de l'hypophyse.

Le cerveau moyen produit les pédoncules cérébraux et les tubercules quadrijumeaux.

Le cerveau postérieur se transforme en cervelet, protubérance annulaire et pédoncules cérébelleux moyens.

Enfin l'arrière-cerveau devient la moelle allongée.

Pour la description macroscopique et microscopique de l'axe cérébro-spinal, nous admettons cette division naturelle que nous montre le développement embryologique. Nous décrivons donc successivement :

- La moelle épinière,
- L'arrière-cerveau,
- Le cerveau postérieur,
- Le cerveau moyen,
- Le cerveau intermédiaire, et
- Le cerveau antérieur.

Moelle épinière.

La moelle épinière est la partie de l'axe cérébro-spinal qui est située dans le canal rachidien. Elle se présente sous la forme d'une tige cylindrique de 40 à 45 centimètres de longueur. Au niveau du bord supérieur de l'atlas, elle se continue directement avec la moelle allongée; elle descend, chez l'homme adulte, jusque dans la région lombaire, où elle se rétrécit brusquement pour se continuer avec le *filet terminal*. La

limite inférieure de la moelle n'est pas la même chez tous les individus. Elle oscille entre la partie moyenne du corps de la première et le bord inférieur du corps de la deuxième vertèbre lombaire. La moelle épinière n'occupe donc pas chez l'adulte toute la *longueur* du canal rachidien. Il n'en a pas toujours été ainsi. Jusqu'au quatrième mois de la

vie embryonnaire, elle s'étend depuis la première vertèbre cervicale jusqu'à la dernière vertèbre sacrée. Mais à partir de cette époque l'accroissement en longueur de la moelle épinière reste en retard sur l'accroissement de la colonne vertébrale. Par son extrémité supérieure la moelle est fixée à la moelle allongée; aussi semble-t-elle, dans le cours du développement, remonter insensiblement dans le canal rachidien. Au moment de la

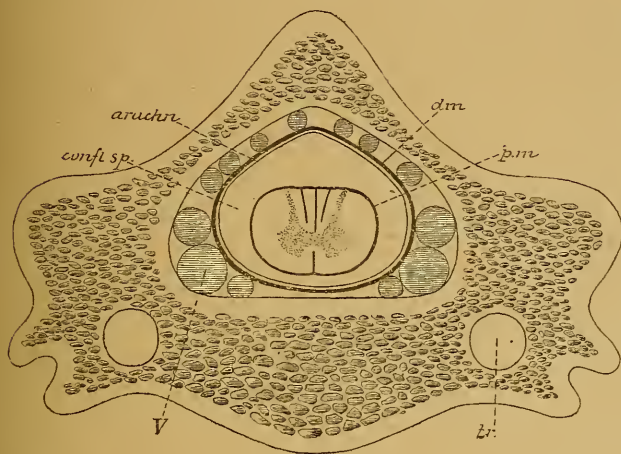


FIG. 10.

Coupe transversale de la colonne rachidienne au niveau des vertèbres cervicales inférieures.

- tr* : Canal transversaire.
- pm* : Pie-mère.
- confl sp* : Confluent spinal.
- arach* : Arachnoïde.
- dm* : Dure-mère.
- V* : Veines occupant l'espace libre entre la dure-mère et la paroi du canal rachidien

naissance, elle descend encore jusqu'au niveau de la troisième vertèbre lombaire, pour remonter encore jusqu'à la deuxième ou même la première vertèbre lombaire, qu'elle atteint au commencement de la deuxième année et où on la retrouve chez l'adulte.

La moelle épinière n'occupe pas non plus toute la *largeur* du canal rachidien. Entourée intimement par la pie-mère, elle flotte pour ainsi dire dans le liquide encéphalo-rachidien renfermé dans le sac arachnoïdien. Celui-ci est recouvert par la dure-mère séparée de la face interne des os par du tissu conjonctif adipeux assez abondant et par les veines intrarachidiennes, FIG. 10.

Cette liberté relative de la moelle épinière dans le canal vertébral était nécessaire pour la garantir contre les compressions que les vertèbres pourraient exercer sur elle pendant les mouvements si variés et si multiples de la colonne vertébrale.

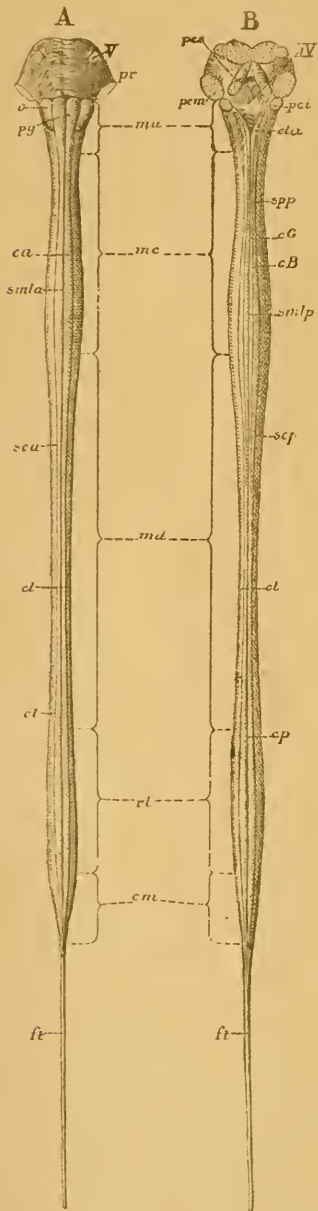
La moelle épinière ne constitue pas un cylindre parfait; elle est aplatie légèrement d'avant en arrière, de telle sorte que son diamètre transversal l'emporte de 1 à 2 mm. sur son diamètre antéro-postérieur.

Elle ne présente pas non plus dans toute sa longueur une épaisseur uniforme, mais elle s'élargit considérablement dans la région cervicale, entre la troisième vertèbre

FIG. 11.

Face antérieure et face postérieure de la moelle allongée et de la protubérance annulaire après arrachement des nerfs périphériques

Gr. nat. 1/4.



- A : Face antérieure.
 B : Face postérieure.
 smla : Sillon médian longitudinal antérieur.
 sca : Sillon collatéral antérieur.
 smlp : Sillon médian longitudinal postérieur.
 scp : Sillon collatéral postérieur.
 spp : Sillon paramédian postérieur.
 ca : Cordon antérieur.
 cl : Cordon latéral.
 cp : Cordon postérieur.
 cG : Cordon de GOLL.
 cB : Cordon de BURDACH.
 pr : Protubérance annulaire.
 ma : Moelle allongée.
 V : Origine du nerf trijumeau.
 py : Pyramides antérieures.
 o : Olives.
 pcs : Pédoncules cérébelleux supérieurs.
 pcm : Pédoncules cérébelleux moyens.
 pci : Pédoncules cérébelleux inférieurs.
 IV : Plancher du quatrième ventricule.
 mc : Moelle cervicale.
 md : Moelle dorsale.
 rl : Renflement lombaire.
 cm : Cône médullaire.
 ft : Filet terminal.
 cla : Clava.

cervicale et la deuxième vertèbre dorsale, où elle présente le *renflement cervical*; et dans la région thoracique, de la dixième à la douzième vertèbre dorsale, où elle forme ce qu'on appelle le *renflement lombaire*, FIG. 11.

Ces renflements correspondent exactement aux endroits où la moelle épinière fournit les nerfs périphériques pour les membres thoraciques et les membres abdominaux.

Sous le renflement lombaire, la moelle épinière se rétrécit brusquement et se termine en cône : le *cône terminal* ou *cône médullaire*, auquel fait suite le *filet terminal*, cordon grêle d'une longueur de 20 centimètres et qui va se terminer à la face postérieure du coccyx.

La face antérieure et la face postérieure de la moelle épinière présentent sur la ligne médiane un sillon longitudinal : le *sillon médian longitudinal antérieur* ou *ventral*, le *sillon médian longitudinal postérieur* ou *dorsal*. Ces sillons divisent la moelle en deux moitiés symétriques.

De chaque côté de la ligne médiane, à 2 ou 3 millimètres en dehors du sillon longitudinal postérieur, on voit sortir de la moelle une série presque ininterrompue de troncs nerveux qui forment les racines postérieures ou sensibles des nerfs spinaux, FIG. 12. Quand on arrache ces racines, on trouve sur la moelle un sillon longitudinal parallèle au sillon médian. C'est le *sillon collatéral postérieur* ou *dorsal*. Les racines antérieures ou motrices des nerfs spinaux sortent de la face antérieure de la moelle épinière, un peu en dehors du sillon médian longitudinal. Ces racines sortent par groupes, plusieurs troncs nerveux étant placés l'un à côté de l'autre, de sorte qu'après les avoir enlevées, on trouve un sillon large et interrompu appelé *sillon collatéral antérieur* ou *ventral*.

Les sillons que nous venons de décrire ont tous une direction longitudinale, ils délimitent sur la face externe de la moelle épinière des faisceaux de fibres nerveuses qu'on appelle *cordons*. Il y a trois cordons de chaque côté de la ligne médiane :

1° Le *cordon antérieur* limité par le sillon médian longitudinal antérieur et le sillon collatéral antérieur.

2° Le *cordon latéral* compris entre les deux sillons collatéraux d'une même moitié de la moelle.

3° Le *cordon postérieur* situé entre le sillon collatéral dorsal et le sillon médian dorsal.

Dans toute la longueur de la moelle cervicale, ce cordon postérieur est subdivisé en deux par un sillon surnuméraire : le *sillon dorsal intermédiaire* ou *sillon paramédian dorsal*; la partie externe prend le nom de

cordon cunéiforme ou cordon de Burdach, et la partie interne celui de cordon grêle ou cordon de Goll.

Après leur sortie de la moelle épinière, les racines antérieures et les racines postérieures se réunissent en faisceaux. Chacun des faisceaux postérieurs, arrivé dans le trou intervertébral, présente sur son trajet un épaississement en forme de nœud, appelé *ganglion spinal*, puis se réunit

à un faisceau antérieur pour former un nerf mixte, à la fois sensitif et moteur, FIG. 12.

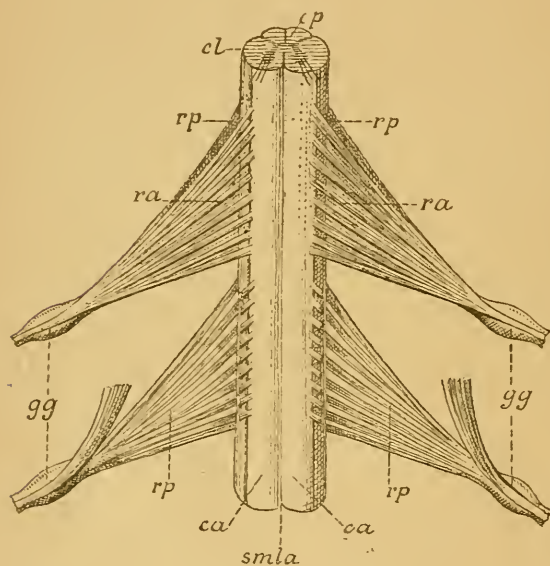


FIG. 12.

Partie de la moelle thoracique. Gr. natur.

smla : Sillon médian longitudinal antérieur.

ca : Cordon antérieur.

cl : Cordon latéral.

rp : Racines postérieures.

ra : Racines antérieures.

gg : Ganglion spinal.

cp : Cordon postérieur.

à un faisceau antérieur pour former un nerf mixte, à la fois sensitif et moteur, FIG. 12. A l'époque où la moelle épinière occupe toute l'étendue du canal rachidien, les nerfs spinaux se dirigent horizontalement en dehors pour sortir du canal par les trous intervertébraux correspondants. Mais dans le cours du développement, avons-nous dit, l'accroissement en longueur de la moelle reste en retard sur l'accroissement correspondant du canal vertébral. D'après les mensurations de PFITZNER (1), auxquelles nous pouvons joindre le résultat de quelques observations personnelles,

ce retard dans l'accroissement en longueur n'intéresse pas au même degré toutes les parties de la moelle. Dans la région cervicale, la moelle suit presque régulièrement le développement des vertèbres cervicales. Elle s'étend en moyenne jusque vers le milieu du corps de la septième vertèbre

(1) PFITZNER : *Ueber Wachstumsbeziehungen zwischen Rückenmark und Wirbelkanal*; *Morphologisches Jahrbuch*, Bd 9, 1884.

cervicale; aussi les nerfs cervicaux se dirigent-ils plus ou moins horizontalement vers leurs trous de conjugaison. La partie dorsale de la moelle épinière suit moins régulièrement l'accroissement en hauteur des vertèbres dorsales. Elle descend, en moyenne, dans le canal rachidien, jusqu'au bord inférieur de la dixième vertèbre dorsale. Aussi, les nerfs dorsaux, pour

arriver aux trous de conjugaison, parcourent-ils, dans le canal rachidien, un trajet dont la longueur augmente insensiblement depuis le premier jusqu'au douzième nerf dorsal, FIG. 14. C'est surtout le développement en longueur de la moelle lombaire et de la moelle sacrée qui retarde sur celui des vertèbres correspondantes. Chez l'adulte, la moelle a quitté complètement la région sacrée et ne descend dans le canal vertébral que jusqu'au niveau de la deuxième et même de la première vertèbre lombaire. Les nerfs lombaires, sacrés et coccygien, pour atteindre les trous de conjugaison par où ils doivent quitter le canal rachidien, descendent donc verticalement dans ce canal enveloppant le cône médullaire et le filet terminal. Cette partie inférieure de la moelle, entourée par ce paquet de nerfs, porte le nom de *queue de cheval*, FIG. 13.

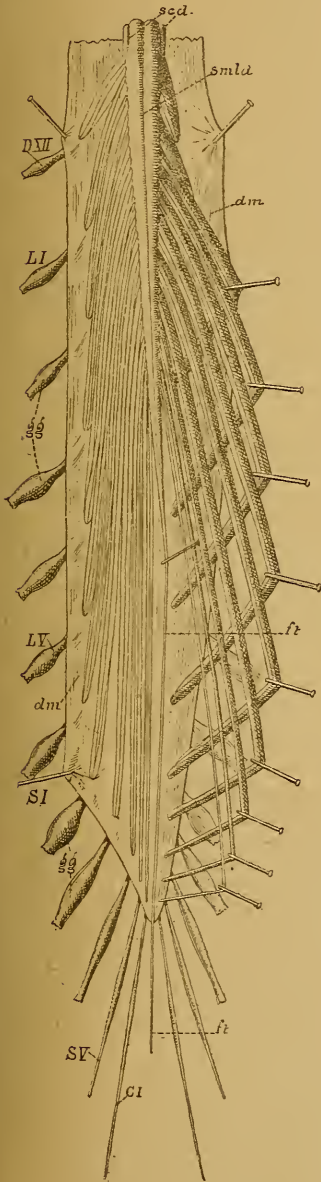


FIG. 13.

Face dorsale de la partie inférieure de la moelle épinière avec la queue de cheval, après ouverture de la dure-mère. Gr. nat. 1/2.

DXII : Douzième nerf dorsal.

LI et *LV* : Premier et cinquième nerfs lombaires.

SI et *SV* : Premier et cinquième nerfs sacrés.

CI : Premier nerf coccygien.

ft : Filet terminal.

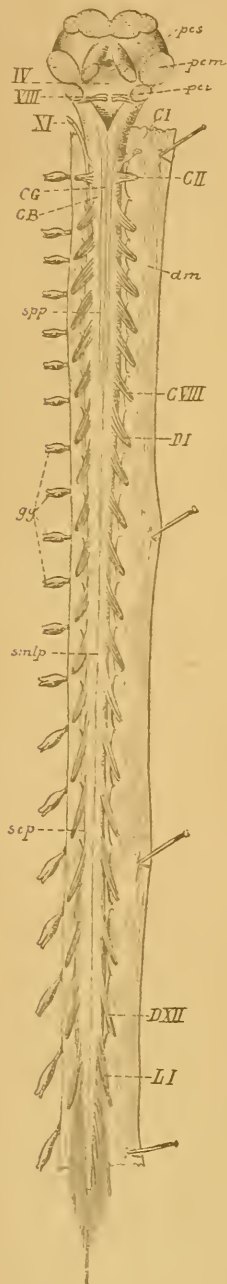
gg : Ganglions spinaux.

smlu : Sillon médian longitudinal dorsal.

scd : Sillon collatéral dorsal.

dm : Dure-mère ouverte.

La disposition spéciale que PFITZNER signale pour les deux derniers nerfs dorsaux, à savoir qu'entre le sac dural et le trou de conjugaison ces nerfs présenteraient un trajet non descendant, mais ascendant, n'a pas été retrouvée par nous dans les quelques observations que nous avons faites pour contrôler les mensurations de PFITZNER.



Quand, sur un cadavre intact couché sur la face ventrale, on ouvre le canal rachidien en faisant sauter les lames de toutes les vertèbres, et qu'on enlève le tissu adipeux qui enveloppe la dure-mère, on constate, la dure-mère n'étant pas ouverte, que les huit nerfs cervicaux et les six premiers nerfs dorsaux présentent, entre la dure-mère et le trou de conjugaison, un trajet horizontal. C'est seulement à partir du septième nerf dorsal que ce trajet *intra-rachidien* devient oblique en bas et en dehors. A peine indiquée pour le septième nerf dorsal, cette obliquité va en s'accroissant de plus en plus pour les nerfs dorsaux inférieurs et pour les nerfs lombaires et se rapproche de la verticale pour les nerfs sacrés et le nerf coccygien.

Si l'on ouvre alors la dure-mère par sa face postérieure, on constate que, de tous les nerfs spinaux, les deux premiers nerfs cervicaux seuls présentent dans toute leur étendue, depuis la moelle jusqu'au trou intervertébral, un trajet horizontal. A partir du troisième nerf cervical déjà, le trajet *intra-dural* devient oblique en bas et en dehors. Faible pour les six derniers nerfs cervicaux, cette obliquité va en augmentant insensiblement du premier au douzième nerf dorsal. Pour les nerfs lombaires, les nerfs sacrés et le nerf coccygien le trajet *intra-dural* se rapproche de plus en plus de la direction verticale.

FIG. 14.

Face postérieure de la moelle épinière après ouverture de la dure-mère rachidienne. Gr. nat. 1/3.

- smlp : Sillon médian longitudinal postérieur.
 spp : Sillon paramédian postérieur.
 CG : Cordon de Goll.
 CB : Cordon de BURDACH.
 scp : Sillon collatéral postérieur d'où sortent les racines postérieures des nerfs spinaux.
 CI : Premier nerf cervical.
 CVIII : Huitième nerf cervical.
 DI : Premier nerf dorsal.
 DXII : Douzième nerf dorsal.
 LI : Premier nerf lombaire.
 gg : Ganglions spinaux.
 dm : Dure-mère ouverte.
 XI : Partie inférieure du nerf spinal.

DEUXIÈME LEÇON

L'Arrière-cerveau et le Cerveau postérieur.

L'Arrière-cerveau.

Arrivée au niveau de l'atlas, la moelle épinière s'élargit insensiblement suivant tous ses diamètres, mais surtout suivant le diamètre frontal et devient *moelle allongée*, appelée encore *bulbe rachidien* ou mieux *arrière-cerveau*.

L'arrière-cerveau est la partie de l'axe cérébro-spinal comprise entre la moelle épinière et la protubérance annulaire. Il provient de la transformation de la partie postérieure de la troisième vésicule cérébrale primitive. Séparée de la protubérance annulaire par un sillon horizontal, la moelle allongée se continue avec la moelle épinière sans ligne de démarcation précise. Elle repose sur la partie postérieure de la gouttière basilaire de l'occipital et sur la partie supérieure de la membrane occipito-axoïdienne, qui la sépare du sommet de l'apophyse odontoïde de l'axis. Elle répond en arrière à la face antérieure du cervelet, au confluent sous-arachnoïdien postérieur, au bord postérieur du trou occipital et à l'espace assez large qui sépare l'occipital de l'arc postérieur de l'atlas. Cet espace fermé par la membrane occipito-atloïdienne postérieure constitue un rapport important. Par là, en effet, la moelle allongée est accessible à des instruments tranchants qui glisseraient le long de la face inférieure de l'occipital, FIG. 15.

Considérée dans son ensemble, la moelle allongée a la forme d'un cône dont la base supérieure est tournée vers la protubérance annulaire et dont le sommet dirigé en arrière et en bas se continue avec la moelle épinière. Elle a une longueur de trois centimètres et mesure près de sa base deux centimètres de largeur.

La face antérieure, FIG. 17, présente sur la ligne médiane un sillon longitudinal, qui est la continuation du sillon médian longitudinal de la moelle épinière. Quand on écarte les deux bords de ce sillon, on voit qu'il

est interrompu dans sa partie inférieure par des faisceaux entrecroisés de fibres nerveuses formant l'*entrecroisement* ou la *décussation des pyramides*.

Lorsque nous étudierons plus tard la structure interne de l'axe cérébro-spinal, nous verrons un faisceau de fibres nerveuses provenir des

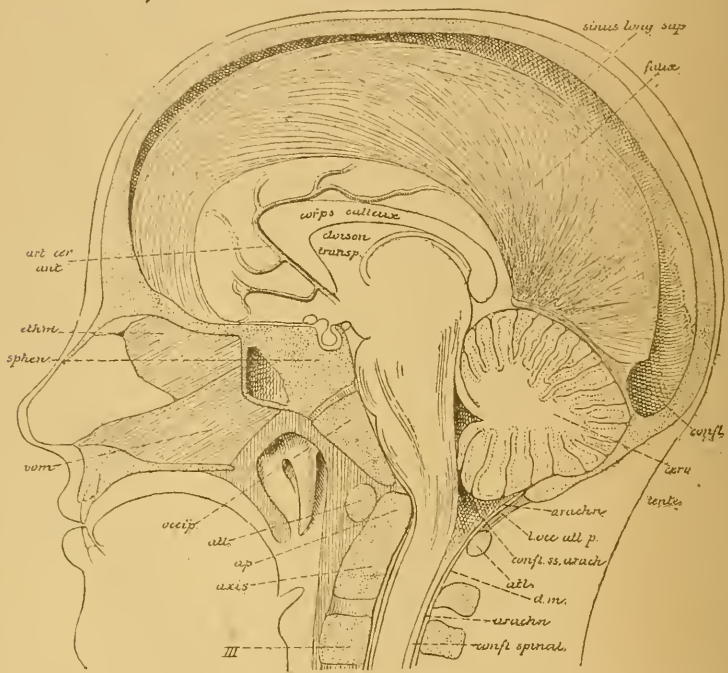


FIG. 15.

Section médiane faite à travers la tête d'un enfant âgé de six ans.

Gr. nat. 1/2.

<i>confl.</i> : Confluent des sinus.	<i>III</i> : Corps de la troisième vertèbre cervicale.
<i>cerv.</i> : Cervelet.	<i>art. cer. ant.</i> : Artère cérébrale antérieure.
<i>arach.</i> : Arachnoïde.	<i>ethm.</i> : Lamelle perpendiculaire de l'ethmoïde.
<i>l. occ. atl. p.</i> : Ligament occipito-atloïdien postérieur.	<i>sphen.</i> : Corps du sphénoïde.
<i>confl. ss. arach.</i> : Confluent sous-arachnoïdien postérieur.	<i>vom.</i> : Vomer.
<i>atl.</i> : Atlas.	<i>occip.</i> : Apophyse basilaire de l'occipital.
<i>dm.</i> : Dure-mère.	
<i>ap.</i> : Apophyse odontoïde de l'axis.	

cellules nerveuses d'une région déterminée de l'écorce cérébrale et descendre à travers toutes les parties de l'axe cérébro-spinal jusque près de l'extrémité inférieure de la moelle épinière. Ce faisceau porte le nom de *faisceau pyramidal*, *voie pyramidale* ou *voie motrice*.

Les fibres qui le constituent se trouvent, au niveau de la moelle allongée, de chaque côté du sillon médian, où elles forment un cordon blanc longitudinal élargi en haut et rétréci en bas : c'est la *pyramide antérieure du bulbe*, *py*. Près de l'extrémité inférieure de la moelle allongée, la plus grande partie des fibres de chaque pyramide passent la ligne médiane et s'entrecroisent au fond du sillon médian pour se rendre dans le cordon latéral de la moitié opposée de la moelle épinière. Les fibres non entrecroisées descendent directement dans la partie interne du cordon antérieur du même côté, FIG. 16.

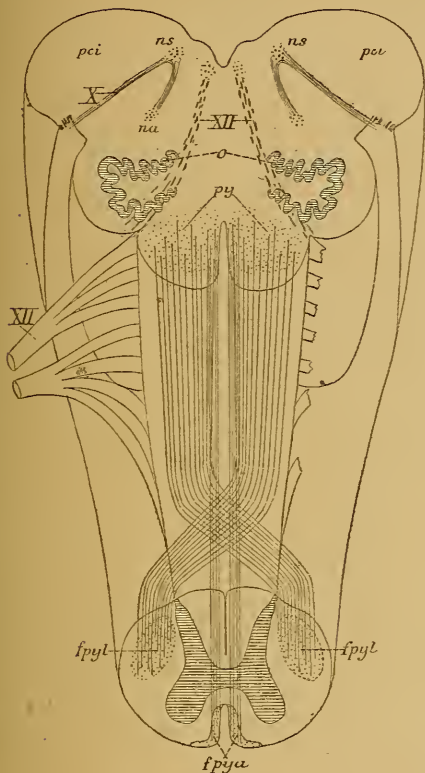


FIG. 16.

Schéma montrant l'entrecroisement des pyramides à la partie inférieure de la moelle allongée.

- X* : Fibres radiculaires,
ns : Noyau sensitif terminal, et
na : Noyau ambigu ou noyau d'origine moteur du nerf pneumo-gastrique.
pci : Pédoncule cérébelleux inférieur.
XII : Fibres radiculaires du nerf hypoglosse.
py : Pyramides antérieures de la moelle allongée.
fpyl : Faisceau pyramidal du cordon latéral de la moelle épinière.
fpya : Faisceau pyramidal du cordon antérieur.

Derrière le sillon collatéral ventral, on trouve la continuation du cordon latéral de la moelle épinière, qui devient le *cordon* ou le *faisceau latéral du bulbe*

Ce sont ces fibres entrecroisées qui apparaissent dans la partie inférieure du sillon médian antérieur de la moelle allongée et qui forment la *décussation des pyramides*, l'entrecroisement des pyramides ou l'entrecroisement des fibres motrices.

En dehors de la pyramide antérieure, FIG. 17, existe un sillon longitudinal, qui est la continuation du sillon collatéral ventral de la moelle épinière. De ce *sillon collatéral ventral du bulbe* sortent dix à douze filets radiculaires qui convergent les uns vers les autres et se réunissent pour constituer un nerf périphérique; ce sont les filets d'origine du nerf *grand hypoglosse*.

Derrière le sillon collatéral ven-

Très large et très épais dans la moitié inférieure de la moelle allongée, ce faisceau latéral va en diminuant de volume vers la moitié supérieure. Dans cette partie supérieure, il est considérablement réduit et séparé de la pyramide antérieure par une saillie oblongue, à grand diamètre

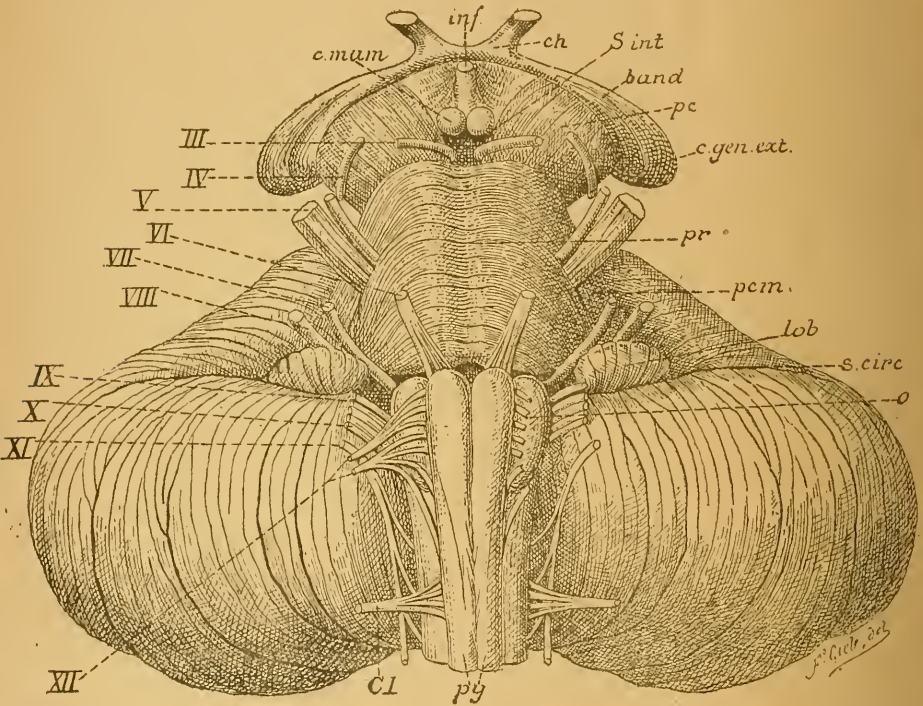


FIG. 17.

Face antérieure du tronc cérébral. Gr. nat.

- | | |
|--|--|
| <i>c. mam.</i> : Corps mamillaires. | <i>lob.</i> : Lobule du pneumo-gastrique. |
| <i>inf.</i> : Infundibulum. | <i>s. circ.</i> : Sillon circonferenciel. |
| <i>ch.</i> : Chiasma des nerfs optiques. | <i>o</i> : Olive |
| <i>s. int.</i> : Substance interpedunculaire. | <i>py.</i> : Pyramides antérieures. |
| <i>band.</i> : Bandelette optique. | <i>CI</i> : Racine antérieure du premier |
| <i>pc</i> : Pédoncule cérébral. | nerf cervical. |
| <i>c. gen. ext.</i> : Corps genouillé externe. | <i>III à XII</i> : Origine des dix dernières |
| <i>pr.</i> : Protubérance annulaire. | paires de nerfs craniens. |
| <i>pcm</i> : Pédoncule cérébelleux moyen. | |

vertical, appelée *olive*, *o*. L'olive est limitée à son extrémité inférieure par des fibres en arcades à convexité inférieure plus ou moins apparentes d'après les individus; elles portent le nom de *fibres arciformes*.

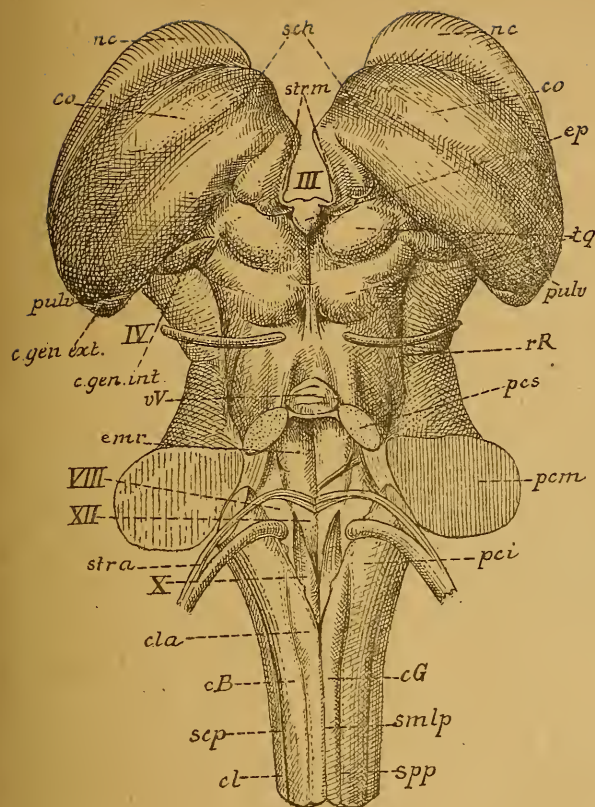


FIG. 18.

Face postérieure du tronc cérébral. Gr. nat.

smlp : Sillon médian longitudinal postérieur.

spp : Sillon paramédian postérieur.

scp : Sillon collatéral postérieur.

cG : Cordon de GOLL.

cB : Cordon de BURDACH.

cl : Cordon latéral.

cla : Clava.

pci : Pédoncule cérébelleux inférieur.

XII : Trigone de l'hypoglosse ou aile blanche interne.

X : Trigone du vague et du glosso-pharyngien ou aile grise.

VIII : Tubercule acoustique ou aile blanche externe.

str. a. : Stries acoustiques.

pcm : Pédoncule cérébelleux moyen.

emr : Eminence ronde.

pcs : Pédoncule cérébelleux supérieur.

vV : Valvule de VIEUSSENS.

rR : Ruban de REIL.

IV : Nervef pathétique.

c. gen. int. : Corps genouillé interne.

c. gen. ext. : Corps genouillé externe.

pulv. : Pulvinaire.

tg : Tubercules quadrijumeaux.

ep : Épiphyse.

co : Couche optique.

sch : Sillon choroïdien.

nc : Noyau caudé.

strm : Strie médullaire de la couche optique.

III : Troisième ventricule.

Le faisceau latéral du bulbe a comme limite postérieure un sillon longitudinal, qui est la continuation directe du sillon collatéral dorsal de la moelle épinière : c'est le *sillon collatéral dorsal du bulbe*. Il n'est nettement visible que sur la face latérale et en partie aussi sur la face postérieure de la moelle allongée. De toute la longueur de ce sillon partent de nombreux filets radiculaires. A une petite distance de la moelle allongée, ces filets se réunissent en trois faisceaux nettement distincts constituant de haut en bas : le nerf *glosso-pharyngien*, IX, le nerf *pneumo-gastrique*, X et la partie supérieure du *nerf spinal*, XI.

Examinée par sa face postérieure, FIG. 18, la moelle allongée présente une configuration différente dans sa moitié inférieure et dans sa moitié supérieure. Dans sa moitié inférieure, elle ressemble à la partie voisine de la moelle cervicale. On y retrouve le sillon médian longitudinal

postérieur, *smlp*. le cordon postérieur subdivisé par le sillon paramédian, *spp*, en cordon de GOLL, *cG*, et cordon de BURDACH, *cB*, le sillon collatéral dorsal, *scp*. et une partie du cordon latéral, *cl*.

Dans la moitié supérieure, la configuration de la moelle allongée est tout autre. Les cordons postérieurs de la moelle semblent à ce niveau s'être écartés l'un de l'autre, en laissant entre eux un espace triangulaire

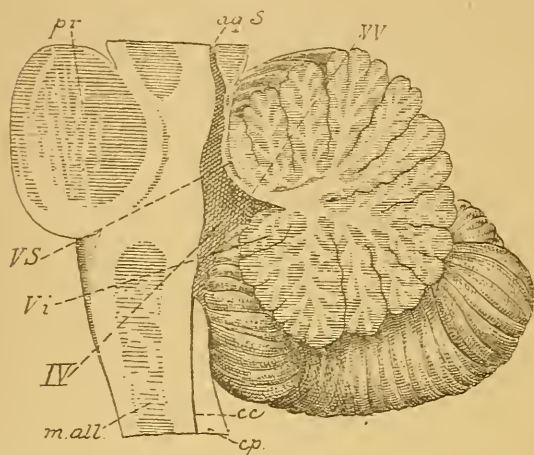


FIG. 19.

Coupe médiane à travers le cerveau postérieur et l'arrière-cerveau. Gr. nat.

- pr* : Protubérance annulaire.
- ma* : Moelle allongée.
- aq. S.* : Aqueduc de SYLVIVS.
- vV* : Valvule de VIEUSSENS.
- vs* : Extrémité antérieure du ver supérieur.
- vi* : Extrémité antérieure du ver inférieur.
- IV* : Quatrième ventricule.
- cc* : Canal central de la moelle épinière.
- cp* : Cordon postérieur.

à base supérieure et à sommet inférieur, qui forme la partie inférieure du plancher du quatrième ventricule. Ce ventricule est la partie élargie du canal médullaire primitif qui correspond au cerveau postérieur et à l'arrière-cerveau, FIG. 19, IV. Il communique en bas avec le canal central de la moelle épinière, *cc*, et se continue en haut avec l'aqueduc de Sylvius du cerveau moyen, *aq. S.*

Quand on met à découvert le plancher de ce ventricule en enlevant le cervelet, on constate qu'il a une forme losangique et qu'il est formé à la fois par la face postérieure de la protubérance annulaire et par la face postérieure de la moelle allongée. La partie qui correspond à la moelle allongée constitue le triangle inférieur. Elle est limitée de chaque côté par un faisceau blanc très épais qui semble être la continuation directe du cordon postérieur de la moelle et qui se rend vers le cervelet. Ce faisceau porte le nom de *corps restiforme* ou *pédoncule cérébelleux inférieur*, *pci*. Au moment où les cordons postérieurs de la moelle semblent s'écarter l'un de l'autre pour devenir pédoncules cérébelleux inférieurs et limiter le triangle inférieur du plancher du quatrième ventricule, ils présentent un petit tubercule arrondi appelé *clava*, *cl*.

Les corps restiformes sont limités en dehors par le sillon collatéral dorsal d'où sortent, ainsi que nous l'avons dit plus haut, les filets radiculaires des nerfs glosso-pharyngien, pneumo-gastrique et spinal.

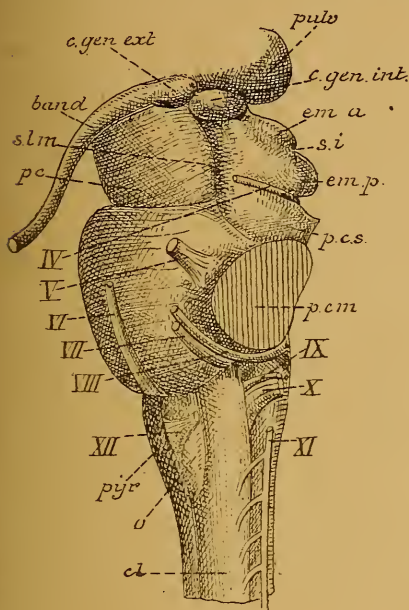


FIG. 20.

Tronc cérébral vu par sa face latérale. Gr. nat.

- cl : Cordon latéral.
 pyr : Pyramide antérieure.
 XII : Filets radiculaires du nerf hypoglosse.
 o : Olive.
 XI, X, IX : Filets radiculaires du nerf accessoire ou spinal, du nerf pneumo-gastrique et du nerf glosso-pharyngien.
 VIII : Nerf acoustique.
 VII : Nerf facial.
 VI : Nerf oculo-moteur externe.
 V : Nerf trijumeau.
 IV : Nerf pathétique.
 pcm : Pédoncule cérébelleux moyen.
 pcs : Pédoncule cérébelleux supérieur.
 emp : Éminences postérieures,
 ema : Éminences antérieures des tubercules quadrijumeaux.
 si : Sillon interbrachial.
 c.gen.int. : Corps genouillé interne.
 pulv : Pulvinar.
 c.gen.ext. : Corps genouillé externe.
 band. : Bandelette optique.
 slm : Sillon latéral du mésencéphale.
 pc : Pédoncule cérébral,

La surface triangulaire inférieure du plancher, limitée latéralement par les pédoncules cérébelleux inférieurs, est souvent désignée sous le nom de *calamus scriptorius*. Elle présente sur la ligne médiane un sillon longitudinal. Près de la base du calamus, on voit partir de ce sillon quelques fins cordons blancs qui se dirigent horizontalement en dehors, contourment le pédoncule cérébelleux inférieur et se rendent au noyau accessoire du nerf acoustique. Ce sont les *stries acoustiques*, *str. a.*

De chaque côté du sillon médian, entre les stries acoustiques et le sommet ou *bec* du calamus, on aperçoit en allant de dedans en dehors :

1° Une surface triangulaire blanche à base supérieure et à sommet inférieur : l'*aile blanche interne*. A ce niveau, on trouve dans la profondeur du bulbe les cellules d'origine des fibres du nerf hypoglosse ; pour ce motif on désigne aussi cette aile blanche sous le nom de *trigone de l'hypoglosse*, XII.

2° Une surface triangulaire grise à base inférieure et à sommet supérieur : l'*aile grise*. Cette aile grise est en rapport avec la partie sensitive du nerf glosso-pharyngien et du nerf pneumo-

gastrique, aussi appelle-t-on encore cette aile grise : *trigone du vague et du glosso-pharyngien*, X.

3^o Une petite surface triangulaire à base supérieure, appelée *aile blanche externe*; elle n'est que la partie inférieure d'un tubercule plus volumineux qui se prolonge sur la face postérieure de la protubérance annulaire. Ce tubercule est croisé transversalement par les stries acoustiques et constitue un des noyaux d'origine du nerf acoustique; on l'appelle *tubercule acoustique*, VIII. De ce tubercule part un gros faisceau blanc qui contourne horizontalement le pédoncule cérébelleux inférieur pour se rendre dans le nerf acoustique.

Sur ses faces latérales, FIG. 20, la moelle allongée présente d'avant en arrière : les filets radiculaires de l'hypoglosse, XII, sortant du sillon collatéral ventral; le faisceau latéral du bulbe, large en bas et rétréci en haut où il est séparé du sillon collatéral par l'olive, o; puis le sillon collatéral dorsal, séparant le faisceau latéral du corps restiforme et d'où sortent les filets radiculaires des nerfs glosso-pharyngien, IX, pneumogastrique, X, et spinal, XI.

La face postérieure de la moelle allongée se continue sans ligne de démarcation avec la face postérieure de la protubérance annulaire.

La face antérieure et les faces latérales de la moelle allongée sont séparées de la protubérance annulaire par un sillon horizontal plus ou moins profond d'où sortent : au-dessus de la pyramide antérieure, les filets d'origine du nerf oculo-moteur externe, VI; au-dessus du faisceau latéral, les filets du facial, VII, et, un peu en arrière, ceux du nerf acoustique, VIII.

Le cerveau postérieur.

Le cerveau postérieur est formé de deux parties nettement distinctes l'une de l'autre : la *protubérance annulaire* du côté ventral et le *cervelet* du côté dorsal.

La *protubérance annulaire* se présente sous la forme d'une bande transversale large et épaisse. C'est un volumineux faisceau de fibres nerveuses à direction transversale. Elle est située au-devant du cervelet, au-dessus de la moelle allongée, au-dessous des pédoncules cérébraux appartenant au cerveau moyen. Elle repose sur la partie supérieure de la gouttière basilaire, FIG. 21.

Latéralement cette bande transversale se rétrécit et s'arrondit, pour s'enfoncer dans les hémisphères du cervelet. Cette partie rétrécie prend le nom de *pédoncule cérébelleux moyen*, FIG. 22. La limite entre la protubérance annulaire et le pédoncule cérébelleux moyen est conventionnelle. On admet généralement comme limite les racines du *nerf trijumeau*, qui

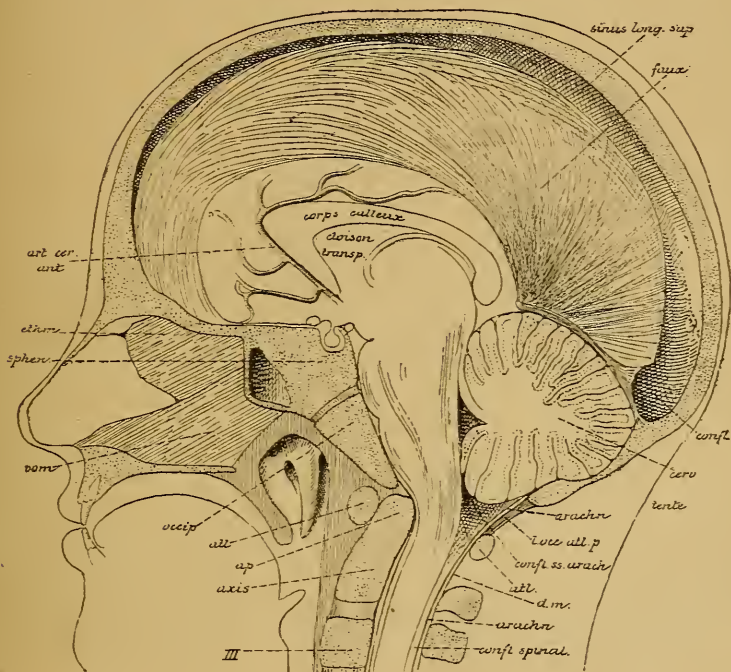


FIG. 21.

Section médiane faite à travers la tête d'un enfant âgé de six ans.

Gr. nat. 1/2.

confl. : Confluent des sinus.

cerv. : Cervelet.

arach. : Arachnoïde.

l. occ. atl. p. : Ligament occipito-atloïdien postérieur.

confl. ss. arach. : Confluent sous-arachnoïdien postérieur.

atl. : Atlas.

dm. : Dure-mère.

ap. : Apophyse odontoïde de l'axis.

III : Corps de la troisième vertèbre cervicale.

art. cer. ant. : Artère cérébrale antérieure.

ethm. : Lamme perpendiculaire de l'ethmoïde.

sphén. : Corps du sphénoïde.

vom. : Vomer.

occip. : Apophyse basilaire de l'occipital.

émergent sur les faces latérales de la protubérance, V. Ce nerf présente deux faisceaux d'origine : un faisceau externe épais et volumineux qui constitue la racine sensitive, et un faisceau interne beaucoup plus grêle qui forme la racine motrice.

Entre les deux nerfs trijumeaux, la face antérieure de la protubérance annulaire présente une gouttière médiane longitudinale qui correspond au *tronc basilaire*. Ce tronc résulte de la réunion des deux artères vertébrales et monte entre la gouttière basilaire et la protubérance annulaire.

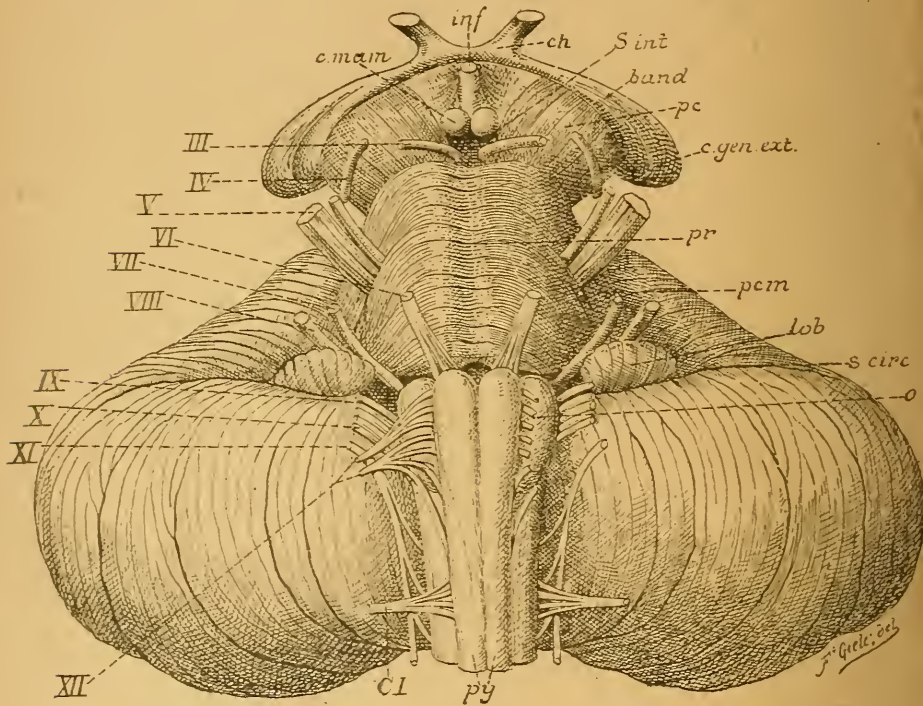


FIG 22.

Face antérieure du tronc cérébral. Gr. nat

- | | |
|--|---|
| <i>c. mam.</i> : Corps mamillaires. | <i>lob.</i> : Lobule du pneumo-gastrique. |
| <i>inf.</i> : Infundibulum. | <i>s. circ.</i> : Sillon circonférenciel. |
| <i>ch.</i> : Chiasma des nerfs optiques. | <i>o.</i> : Olive. |
| <i>s. int.</i> : Substance interpédonculaire. | <i>py.</i> : Pyramides antérieures. |
| <i>band.</i> : Bandelette optique. | <i>CI.</i> : Racine antérieure du premier nerf cervical. |
| <i>pc.</i> : Pédoncule cérébral. | <i>III à XII.</i> : Origine des dix dernières paires de nerfs crâniens. |
| <i>c. gen. ext.</i> : Corps genouillé externe. | |
| <i>pr.</i> : Protubérance annulaire. | |
| <i>pcm.</i> : Pédoncule cérébelleux moyen. | |

De chaque côté de la gouttière médiane, on voit une saillie longitudinale due au passage des fibres de la pyramide antérieure du bulbe à travers la protubérance.

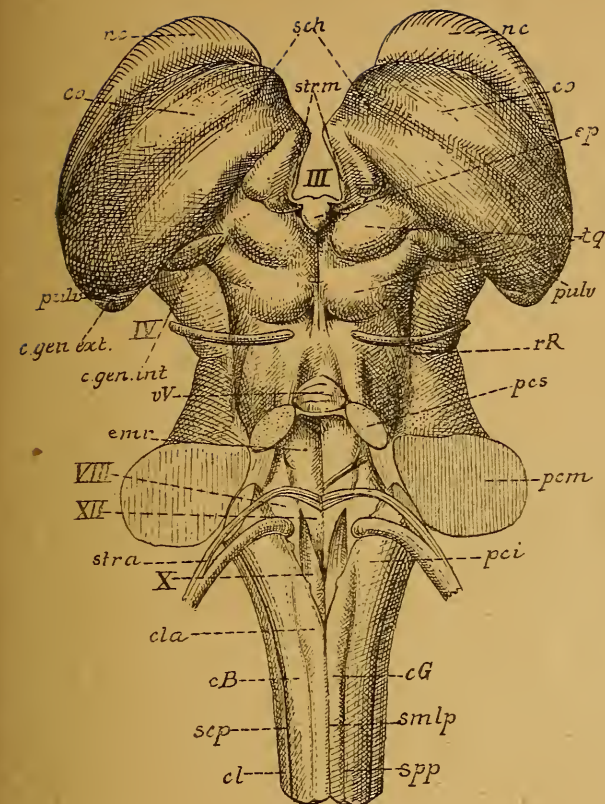


FIG 23.

Face postérieure du tronc cérébral. Cr. nat.

- smlp* : Sillon médian longitudinal postérieur.
spp : Sillon paramédian postérieur.
scp : Sillon collatéral postérieur.
cG : Cordon de GOLL.
cB : Cordon de BURDACH.
cl : Cordon latéral.
cla : Clava.
pci : Pédoncule cérébelleux inférieur.
XII : Trigone de l'hypoglosse ou aile blanche interne.
X : Trigone du vague et du glosso-pharyngien ou aile grise.
VIII : Tubercule acoustique ou aile blanche externe.
str. a. : Stries acoustiques.
pcm : Pédoncule cérébelleux moyen.
emr : Éminence ronde.
pcs : Pédoncule cérébelleux supérieur.
vV : Valvule de VIEUSSENS.
rR : Ruban de REIL.
IV : Nerve pathétique.
c. gen. int. : Corps genouillé interne.
c. gen. ext. : Corps genouillé externe.
pulv. : Pulvinar.
tq : Tubercules quadrijumeaux.
ep : Épiphyse.
co : Couche optique.
sch : Sillon choroidien.
nc : Noyau caudé.
strm : Strie médullaire de la couche optique.
III : Troisième ventricule.

La face postérieure de la protubérance se continue sans ligne de démarcation avec la face postérieure de la moelle allongée, FIG. 23. Elle forme le triangle supérieur du plancher du quatrième ventricule. Ce triangle est limité de chaque côté par le pédoncule cérébelleux supérieur, *pcs*, faisceau de fibres nerveuses qui sort de chaque hémisphère du cervelet et s'enfonce dans le cerveau moyen. Sur la ligne médiane, il existe un sillon longitudinal qui se continue avec celui de la face postérieure de la moelle allongée, et de chaque côté de ce sillon, une saillie oblongue à grand diamètre vertical : l'éminence ronde; en dehors de cette éminence, une petite dépression appelée la *fossette antérieure*, puis l'extrémité supérieure des tubercules acoustiques.

Au-devant de la fossette antérieure, se trouve une tache foncée grisâtre à contours mal définis, qu'on appelle *locus caeruleus*.

Le *cervelet* est une partie volumineuse de l'encéphale. Il est placé en arrière et au-dessus de la moelle allongée, en arrière de la protubérance annulaire, en dessous des lobes postérieurs du cerveau antérieur

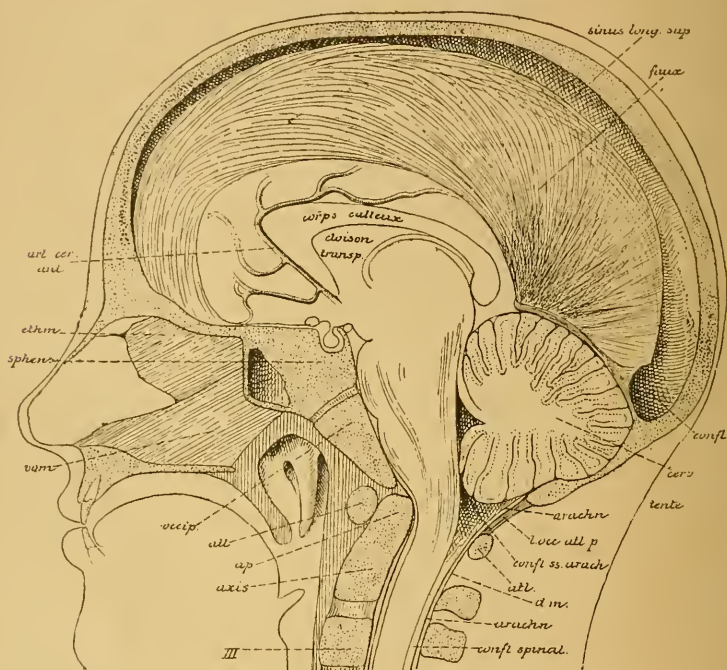


FIG. 24.

Section médiane faite à travers la tête d'un enfant âgé de six ans
Gr. nat. 1/2.

<i>confl.</i> : Confluent des sinus.	<i>III</i> : Corps de la troisième vertèbre cervicale.
<i>cerv.</i> : Cervelet.	<i>art. cer. ant.</i> : Artère cérébrale antérieure.
<i>arach.</i> : Arachnoïde.	<i>ethm.</i> : Lamme perpendiculaire de l'ethmoïde.
<i>l. occ. atl. p.</i> : Ligament occipito-atloïdien postérieur.	<i>sphen.</i> : Corps du sphénoïde.
<i>confl. ss arach.</i> : Confluent sous-arachnoïdien postérieur.	<i>vom.</i> : Vomer.
<i>atl.</i> : Atlas.	<i>occip.</i> : Apophyse basilaire de l'occipital.
<i>dm.</i> : Dure-mère.	
<i>ap.</i> : Apophyse odontoïde de l'axis.	

dont il est séparé par un prolongement horizontal de la dure-mère crânienne, appelé la *tente du cervelet*, FIG. 24. Il occupe les fosses occipitales inférieures. Il a une forme ovale à grand diamètre transversal et est légèrement aplati de haut en bas.

On distingue au cervelet une face supérieure, une face inférieure et une face antérieure. Examiné par sa face supérieure, FIG. 25, le cervelet présente une échancrure profonde au milieu du bord postérieur et une échancrure plus large et plus superficielle au milieu du bord antérieur. Dans l'échancrure postérieure s'engage un repli vertical de la dure-mère crânienne appelé la *faux du cervelet*. Par son échancrure

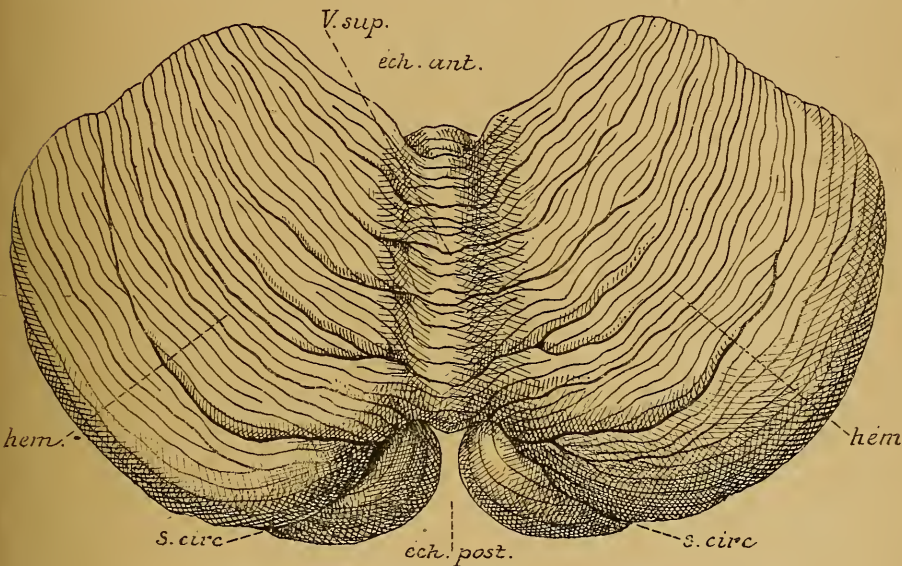


FIG. 25.

Cervelet vu par sa face supérieure. Gr. nat.

éch. ant. : Échancrure antérieure.
éch. post. : Échancrure postérieure.
v. sup. : Ver supérieur.

hém. : Hémisphères.
s. circ. : Partie du sillon circonferenciel.

antérieure, au contraire, le cervelet correspond à la partie postérieure du cerveau moyen. Entre ces deux échancrures, on trouve, sur la ligne médiane, une crête antéro-postérieure très saillante en avant et s'effaçant peu à peu en arrière. Cette crête, divisée en anneaux par un grand nombre de sillons transverses, a reçu le nom de *ver supérieur*. Elle est séparée plus ou moins distinctement du reste du cervelet par deux sillons antéro-postérieurs incomplets, souvent même très peu marqués et forme la face supérieure de ce qu'on appelle le *lobe médian* du cervelet.

De chaque côté du lobe médian, on a la face supérieure des *hémisphères* cérébelleux. Ces hémisphères sont parcourus par un grand nombre de sillons plus ou moins profonds, concentriques à l'échancrure antérieure,

et qui divisent leur surface en lobules, en lames et en lamelles, et donnent au cervelet un aspect lamelleux.

Pour examiner le cervelet par sa face inférieure, il suffit de sectionner la moelle allongée vers sa partie inférieure.

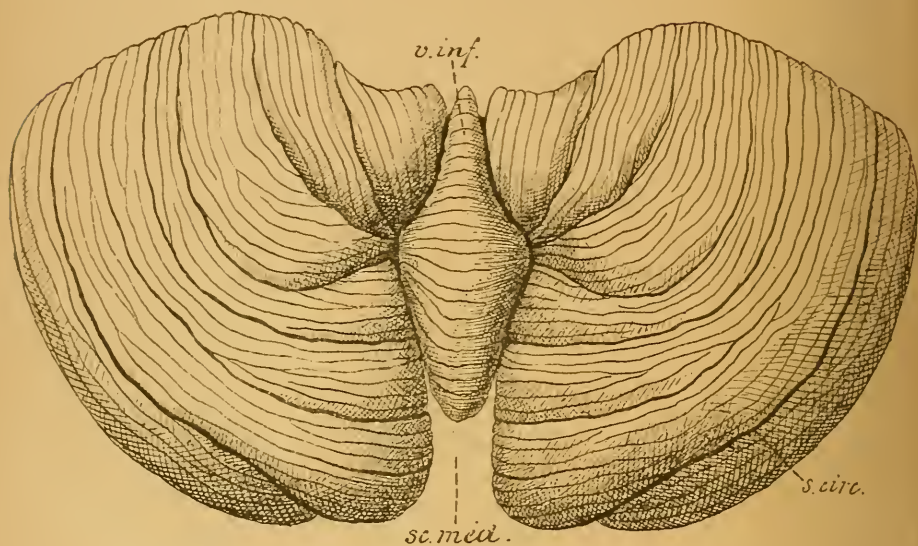


FIG. 26.

Cervelet vu par sa face inférieure. Gr nat.

sc. méd. : Scissure médiane.

v. inf. : Ver inférieur ou face inférieure du lobe médian.

s. circ. : Partie du sillon circonférenciel.

Cette face inférieure, FIG. 26, présente sur la ligne médiane un sillon profond antéro-postérieur : la *grande scissure médiane du cervelet*. Au fond de cette scissure, on tombe sur la face inférieure du lobe médian, divisée en anneaux par un grand nombre de sillons transverses, d'où le nom de *ver inférieur*. Ce lobe médian est séparé de la face inférieure des hémisphères par deux sillons antéro-postérieurs très profonds.

De chaque côté de la grande scissure médiane, on trouve la face inférieure des hémisphères cérébelleux, parcourue par un grand nombre de sillons plus ou moins profonds, concentriques à l'échancrure antérieure. Ces sillons divisent plus ou moins distinctement cette face en lobules, en lames et en lamelles.

Les sillons les plus profonds des deux faces du cervelet, ainsi que les lobules qu'ils délimitent, ont reçu des noms particuliers. Mais nos connaissances de la structure et surtout des fonctions du cervelet sont

encore si incomplètes que, dans l'état actuel de la science, cette division et cette nomenclature n'ont guère d'importance. Le sillon le plus profond et le plus constant est le *grand sillon horizontal*, appelé encore *sillon circonscrit de Vicq d'Azyr*. Il commence, de chaque côté, au pédoncule cérébelleux moyen, contourne tout le cervelet, longeant son bord postérieur et empiétant un peu sur sa face inférieure, et divise l'organe en un lobe supérieur et un lobe inférieur.

Pour examiner le cervelet par sa face antérieure il faut le séparer des parties voisines, et pour cela couper de bas en haut les pédoncules cérébelleux inférieurs qui le relient à la moelle allongée et à la moelle épinière, les pédoncules cérébelleux moyens qui l'unissent à la protubérance annulaire, et les pédoncules cérébelleux supérieurs qui, partant du cervelet, s'enfoncent dans le cerveau moyen.

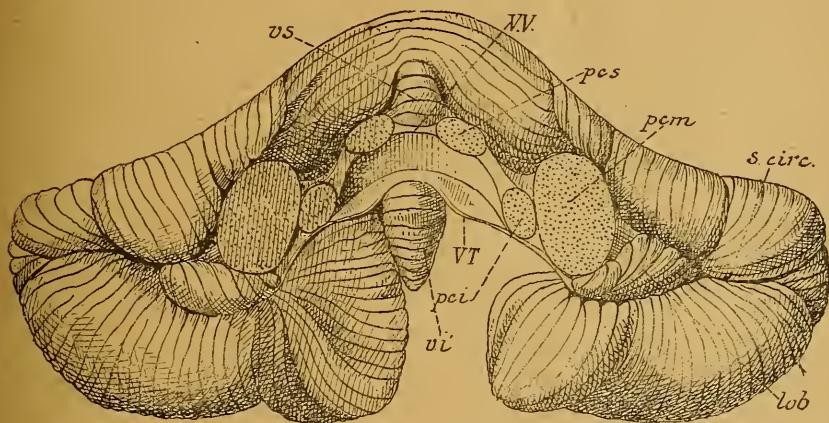


FIG. 27

Cervelet vu par sa face antérieure. Gr. nat.

vs : Extrémité antérieure du ver supérieur.
 vv : Valvule de VIEUSSENS.
 pcs : Section du pédoncule cérébelleux supérieur.
 vi : Extrémité antérieure du ver inférieur.

pcm : Section du pédoncule cérébelleux moyen.
 pci : Section du pédoncule cérébelleux inférieur.
 vt : Valvule de TARIN.
 lob : Lobule du pneumo-gastrique.
 s, circ. : Sillon circonscrit.

Cette face antérieure ainsi mise à nu, FIG. 27, présente, sur la ligne médiane et de haut en bas, l'extrémité antérieure du ver supérieur, *vs*, reposant sur une mince lamelle blanche : la valvule de VIEUSSENS, *vv*, étendue transversalement entre les deux pédoncules cérébelleux supérieurs, *pcs*. Sous la valvule de VIEUSSENS existe une partie déprimée, une

espèce de cul-de-sac du quatrième ventricule, compris entre la valvule et l'extrémité antérieure du ver inférieur, *vi*. En dessous de celui-ci apparaît la grande scissure médiane de la face inférieure.

De chaque côté de la ligne médiane, on trouve la surface de section des pédoncules cérébelleux supérieurs, *pcs*, des pédoncules cérébelleux inférieurs, *pci*, et des pédoncules cérébelleux moyens, *pcm*. En dehors de ce dernier pédoncule commence le sillon circonférenciel de VICQ D'AZYR, *s. circ.*, séparant le lobe supérieur du cervelet du lobe inférieur. Près du pédoncule cérébelleux moyen, ce sillon est occupé par un petit lobule du cervelet nettement séparé des parties voisines et qu'on appelle : *lobule du pneumo-gastrique, lob.* De l'extrémité interne de ce lobule part une mince lamelle blanche qui s'étend en dedans jusqu'à l'extrémité

antérieure du ver inférieur, c'est la *valvule de Tarin*.

L'extrémité antérieure du ver supérieur, *vs*, déborde un peu en avant l'extrémité correspondante du ver inférieur, *vi*. Cette disposition se montre de la façon la plus évidente sur une coupe médiane du cerveau postérieur et de l'arrière-cerveau, FIG. 28. La partie antérieure du ver supérieur repose sur une mince lamelle blanche qui se continue avec la substance blanche centrale du cervelet : la valvule de VIEUSSENS, *vv*. En dessous d'elle, on voit la saillie que forme l'extrémité antérieure du ver inférieur et, entre elle et

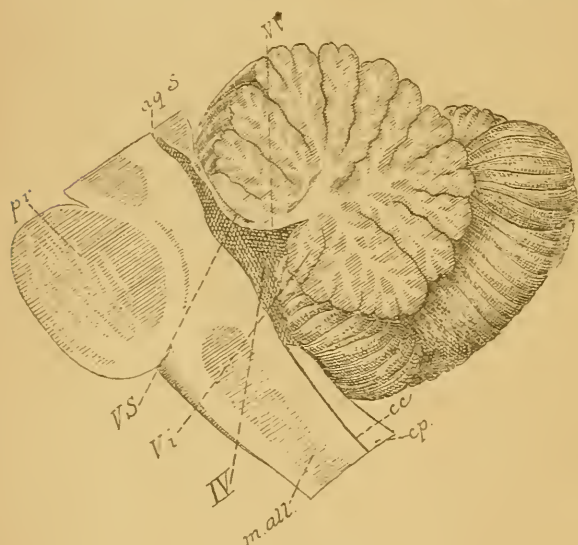


FIG. 28.

Coupe médiane à travers le cerveau postérieur et l'arrière-cerveau. Gr. nat.

- pr* : Protubérance annulaire.
- ma* : Moelle allongée.
- a7. S.* : Aqueduc de SYLVIVS.
- vv* : Valvule de VIEUSSENS.
- vs* : Extrémité antérieure du ver supérieur.
- vi* : Extrémité antérieure du ver inférieur.
- IV* : Quatrième ventricule.
- cc* : Canal central de la moelle épinière.
- cp* : Cordon postérieur.

la valvule de VIEUSSENS, le cul-de-sac postérieur du quatrième ventricule.

TROISIÈME LEÇON

Le quatrième ventricule. Le cerveau moyen. Le cerveau intermédiaire.

Le quatrième ventricule.

Nous avons étudié, dans la dernière leçon, la conformation extérieure de la moelle allongée et des deux parties principales qui constituent le cerveau postérieur : la protubérance annulaire et le cervelet.

Entre le cervelet d'une part, la protubérance annulaire et la moelle allongée d'autre part, existe une partie élargie du canal médullaire primitif qui constitue le quatrième ventricule, FIG. 29, IV. Ce ventricule se continue en avant avec l'aqueduc de Sylvius du cerveau moyen, *aq.* ; il communique en arrière avec le canal central de la moelle épinière que nous décrirons plus tard. On distingue au quatrième ventricule une face antérieure et un peu inférieure ou *plancher*, et une face postérieure et quelque peu supérieure, la *voûte* ou le *toit*. Le plancher du quatrième ventricule est formé par les faces postérieures de la protubérance annulaire et de la moelle allongée. Le toit semble constitué par le cervelet. Pour mettre le plancher à nu, il faut enlever le cervelet et, pour cela, sectionner les cordons blancs qui relient cet organe aux parties voisines, à savoir : les pédoncules cérébelleux supérieurs, les pédoncules cérébelleux moyens et les pédoncules cérébelleux inférieurs.

Ainsi mis à nu, le plancher du quatrième ventricule présente une forme losangique à grand diamètre vertical, FIG. 30. Les deux bords supérieurs sont formés par les pédoncules cérébelleux supérieurs, *pcs*, les deux bords inférieurs par les pédoncules cérébelleux inférieurs, *pci*. L'angle antérieur se continue avec l'aqueduc de SYLVIVS et l'angle postérieur avec le canal central de la moelle épinière. Aux deux angles latéraux on trouve la coupe du pédoncule cérébelleux moyen, *pcm*.

Nous avons vu les particularités que présente ce plancher et que nous résumons en quelques mots. Sur la ligne médiane existe un sillon longitudinal correspondant à la grande diagonale du losange et s'étendant de l'angle inférieur à l'angle supérieur. A la limite de la protubérance et du bulbe, il y a les cordons blancs à direction transversale ou

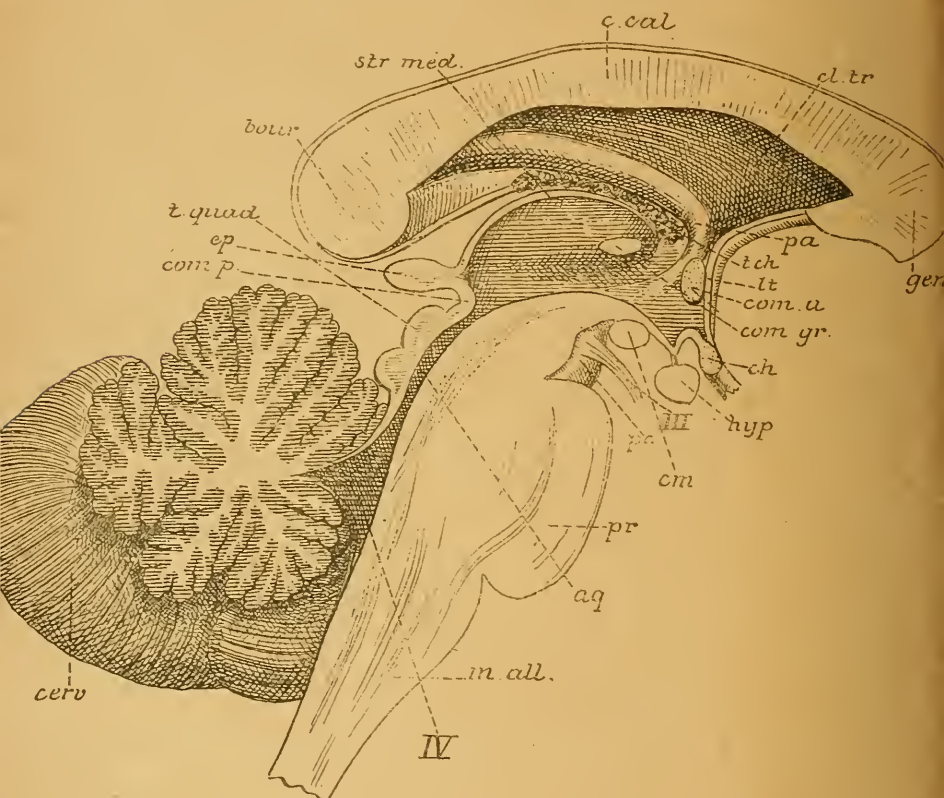


FIG. 29.

Coupe médiane du tronc cérébral. Gr. nat.

m. all. : Moelle allongée
pr. : Protubérance annulaire.
cerv. : Cervelet.
 IV : Quatrième ventricule.
aq. : Aqueduc de SYLVIVS.
t. quad. : Tubercules quadrijumeaux.
pc. : Pédoncule cérébral.
 III : Nerf oculo-moteur commun.
com. p. : Commissure postérieure.
ep. : Épiphyse.
cm. : Corps mamillaires.
hyp. : Hypophyse.

ch. : Chiasma des nerfs optiques.
com. gr. : Commissure grise.
com. a. : Commissure antérieure.
lt. : Lamé terminale.
t. ch. : Toile choroïdienne.
pa. : Piliers antérieurs de la voûte.
gen. : Genou du corps calleux.
cl. tr. : Cloison transparente.
c. cal. : Corps calleux.
str. méd. : Strie médullaire de la couche optique.
bour. : Bourrelet du corps calleux.

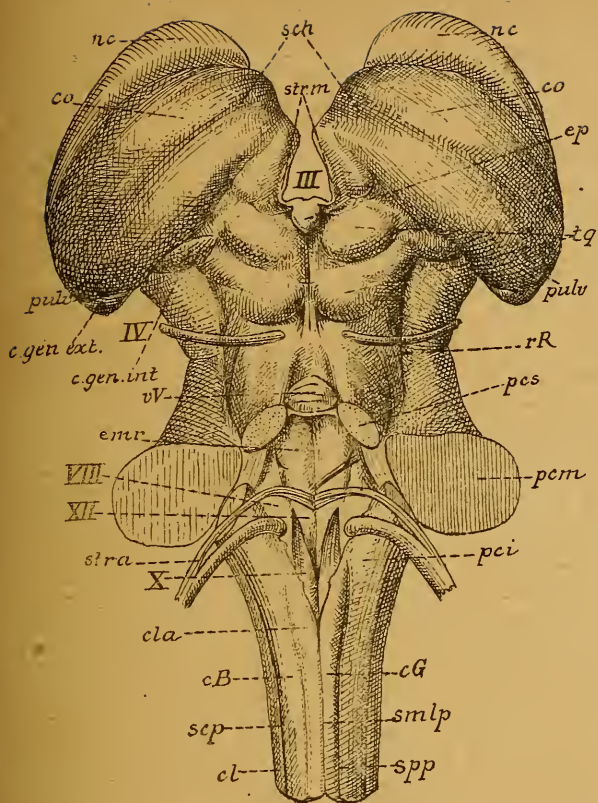


FIG. 23.

Face postérieure du tronc cérébral. Gr. nat.

- smlp* : Sillon médian longitudinal postérieur.
spp : Sillon paramédian postérieur.
sep : Sillon collatéral postérieur.
cG : Cordon de GOLL.
cB : Cordon de BURDACH.
cl : Cordon latéral.
cla : Clava.
pci : Pédoncule cérébelleux inférieur.
XII : Trigone de l'hypoglosse ou aile blanche interne.
X : Trigone du vague et du glosso-pharyngien ou aile grise.
VIII : Tubercule acoustique ou aile blanche externe.
str. a. : Stries acoustiques.
pcm : Pédoncule cérébelleux moyen.
emr : Éminence ronde.
pcs : Pédoncule cérébelleux supérieur.
vV : Valvule de VIEUSSENS.
rR : Ruban de REIL.
IV : Nerve pathétique.
c. gen. int. : Corps genouillé interne.
c. gen. ext. : Corps genouillé externe.
pulv. : Pulvinar.
tg : Tubercules quadrijumeaux.
ep : Épiphyse.
co : Couche optique.
sch : Sillon choroidien.
nc : Noyau caudé.
strm : Strie médullaire de la couche optique.
III : Troisième ventricule.

stries acoustiques, *str. a.*
 Le triangle inférieur présente de dedans en dehors : le trigone de l'hypoglosse, *XII*, le trigone du vague et du glosso-pharyngien, *X*, et la partie inférieure du tubercule acoustique, *VIII*. Dans le triangle supérieur, on trouve les éminences rondes, *em. r.*, la fossette antérieure, la partie supérieure du tubercule acoustique et le *locus caeruleus*.

Dans sa moitié supérieure, le toit du quatrième ventricule est formé par la *valvule de Vieussens*, *vV*, mince lamelle blanche, de forme triangulaire, étendue entre les pédoncules cérébelleux supérieurs. Son extrémité antérieure arrive jusqu'au cerveau moyen ; son bord postérieur se continue avec la substance blanche du cervelet immédiatement au-devant de l'extrémité antérieure du ver inférieur, FIG. 29.

Comme voûte de la moitié inférieure du quatrième ventricule, on trouve, entre la

face antérieure du cervelet et la face postérieure de la moelle allongée, en écartant doucement ces deux organes l'un de l'autre, une membrane triangulaire à base supérieure et à sommet inférieur appelée la *toile choroïdienne* du quatrième ventricule. Cette membrane est une dépendance de la *pie-mère*, enveloppe conjonctive recouvrant intimement la face externe

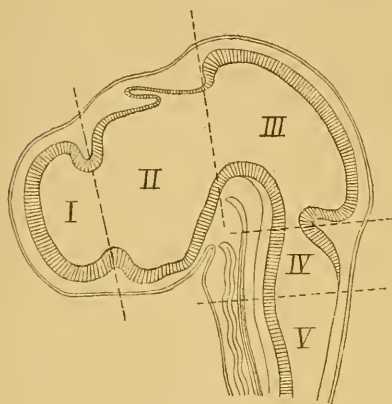


FIG. 31.

Coupe médiane à travers la tête d'un embryon de poulet de 4 1/2 jours (d'après MIHALKOVICS).
Grossie 14 fois.

- I : Cerveau antérieur, dont la cavité va devenir celle des deux ventricules latéraux.
- II : Cerveau intermédiaire avec le troisième ventricule et l'épiphyse.
- III : Cerveau moyen avec l'aqueduc de Sylvius.
- IV : Cerveau postérieur : la partie ventrale va devenir la protubérance annulaire, la partie dorsale se transformera en cervelet.
- V : Arrière-cerveau dont la partie ventrale se transformera en moelle allongée, tandis que la partie dorsale, considérablement amincie et réduite à l'épithélium épendymaire, formera le revêtement de la toile choroïdienne. La cavité commune au cerveau postérieur et à l'arrière-cerveau devient le quatrième ventricule.

de la voûte ou comme un prolongement de la substance blanche du cervelet. Au niveau de la moelle allongée, la voûte primitive s'amincit au contraire considérablement et prend le nom de *membrane obturatrice*, qui lui a été donné par KÖLLIKER.

Réduite, sur la ligne médiane, au simple revêtement épithélial qui tapisse toute l'étendue du canal central, elle est plus épaisse sur les

de tout l'axe cérébro-spinal. La face profonde de cette membrane triangulaire est tapissée par un revêtement épithélial qui représente la partie amincie du toit primitif et qui fait suite : en avant, à l'extrémité antérieure du ver inférieur et au bord antérieur libre de la valvule de TARIN; latéralement, à l'épithélium qui recouvre les bords internes libres des pédoncules cérébelleux inférieurs; en arrière, à l'épithélium du canal médullaire central.

Pour bien faire comprendre la constitution de cette voûte, rappelons que le quatrième ventricule n'est embryologiquement qu'une partie élargie du canal médullaire primitif, FIG. 31. Au niveau de la protubérance, la paroi postérieure de cette partie élargie s'épaissit considérablement et se transforme en cervelet, FIG. 32 et 33. La valvule de VIEUSSENS qui existe à ce niveau peut être considérée comme une partie non modifiée

côtés, où elle se continue insensiblement avec les parties latérales du bulbe. Cette voûte amincie est recouverte par la pie-mère. Celle-ci, en

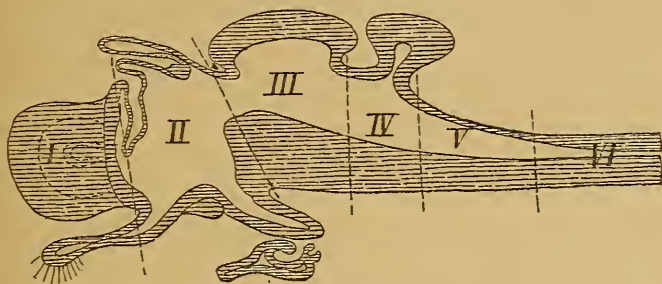


FIG. 32.

Coupe schématique de l'encéphale d'un vertébré (d'après EDINGER).

I : Cerveau antérieur.
II : Cerveau intermédiaire avec le nerf optique et l'hypophyse en bas, la toile choroïdienne, la commissure postérieure et l'épiphyse en haut.

III : Cerveau moyen.
IV : Cerveau postérieur.
V : Arrière-cerveau.
VI : Partie de la moelle épinière.

se développant, repousse devant elle la membrane obturatrice dans la cavité ventriculaire jusqu'au niveau des stries acoustiques, FIG. 33. C'est cette partie réfléchiée de la pie-mère, recouverte par l'épithélium du canal

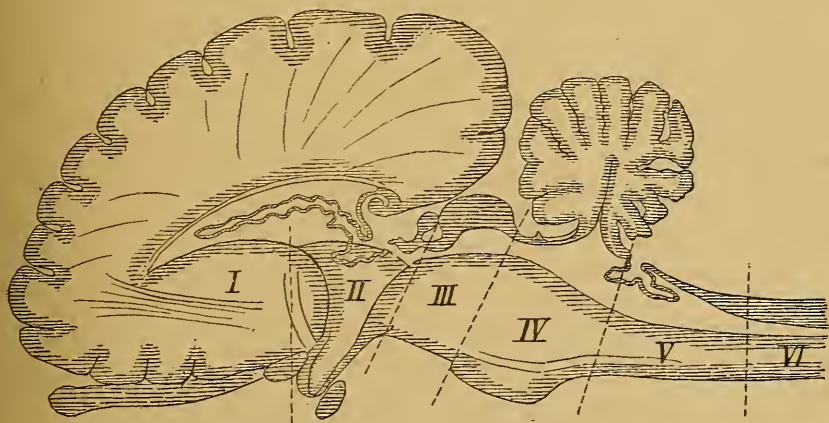


FIG. 33.

Coupe schématique de l'encéphale d'un mammifère (d'après EDINGER).

I : Cerveau antérieur.
II : Cerveau intermédiaire.
III : Cerveau moyen.

IV : Cerveau postérieur.
V : Arrière-cerveau.
VI : Partie cervicale de la moelle épinière.

central ou *épithélium épendymaire*, qui forme la *toile choroïdienne*. Dans l'épaisseur de la pie-mère se développent, de chaque côté de la ligne médiane, une série de houppes vasculaires formées d'artérioles pelotonnées qui forment les *plexus choroïdes médians*, FIG. 34, *pl. ch. méd.*. Arrivés près du bord antérieur de la toile choroïdienne ces deux plexus s'écartent transversalement l'un de l'autre et s'étendent jusqu'en dessous des lobules du

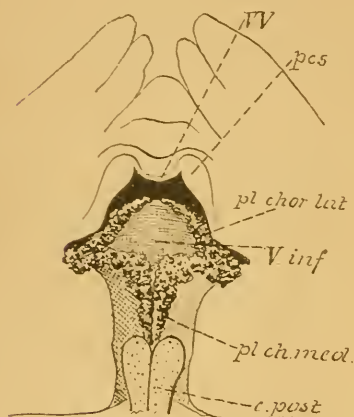


FIG. 34.

Toile choroïdienne du quatrième ventricule vue par sa face inférieure
Gr. nat.

IV : Valvule de VIEUSSENS.

pes : Pédoncule cérébelleux supérieur.

V. inf. : Extrémité antérieure du ver inférieur.

pl. chor. lat. : Plexus choroïde latéral.

pl. ch. méd. : Plexus choroïde médian.

c. post. : Cordons postérieurs légèrement entamés.

sous-arachnoïdien postérieur, cavité sous-arachnoïdienne comprise à ce niveau entre l'arachnoïde et la pie-mère. Un autre orifice existe, au niveau de chaque angle latéral du ventricule, en dessous du lobule du pneumo-gastrique; il fait communiquer également le quatrième ventricule avec les cavités sous-arachnoïdiennes (KEY et RETZIUS).

Nous avons déjà dit que le cervelet est relié aux parties voisines de l'axe cérébro-spinal par trois paires de cordons blancs appelés *pédoncules*.

pneumo-gastrique entre ce lobule et les fibres radiculaires du nerf pneumo-gastrique, où ils se réunissent avec d'autres houppes vasculaires qui longent le bord antérieur de la toile. Cette double série transversale de houppes vasculaires constitue de chaque côté le *plexus choroïde latéral*, *pl. ch. lat.*, FIG. 34.

Le quatrième ventricule, interposé entre l'aqueduc de SYLVIVS et le canal central de la moelle épinière, constitue primitivement une cavité close sans communication avec les espaces sous-arachnoïdiens. Après la naissance il n'en est plus ainsi. Quand on écarte doucement la moelle allongée de la face inférieure du cervelet en détruisant les quelques filaments conjonctifs étendus entre ces deux organes, on voit que la toile choroïdienne qui recouvre le ventricule est percée d'un orifice assez étendu et à contours irréguliers, FIG. 35; c'est le *trou de Magendie* qui fait communiquer le quatrième ventricule avec le *confluent*

Les *pédoncules cérébelleux inférieurs* ou corps restiformes viennent de la moelle épinière et du bulbe. Macroscopiquement ils semblent représenter la continuation des cordons postérieurs de la moelle épinière. Nous

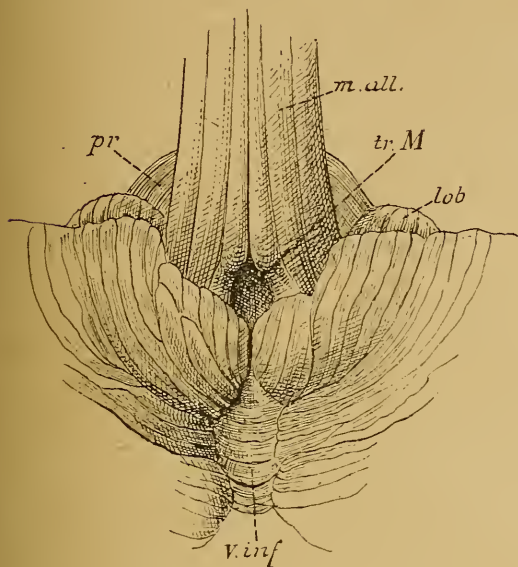


FIG. 35.

Vue de la face inférieure du cervelet, la moelle allongée fortement relevée en avant. Gr nat.

m. all. : Moelle allongée.

pr : Protubérance annulaire.

v. inf. : Ver inférieur

lob : Lobule du pneumo-gastrique.

tr. M. : Trou de MAGENDIE.

avons vu que ces cordons s'écartent l'un de l'autre au niveau de l'angle inférieur du plancher du quatrième ventricule, limitent le triangle inférieur de ce plancher, puis s'enfoncent dans le cervelet. Pour les rendre apparents il suffit de soulever un peu en haut le bord postérieur du cervelet et d'enlever la toile choroïdienne du quatrième ventricule.

Les *pédoncules cérébelleux moyens*, relie les hémisphères du cervelet à la protubérance annulaire. Ils apparaissent nettement sur une vue latérale du tronc cérébral.

Les *pédoncules cérébelleux supérieurs* unissent le cervelet au cerveau moyen. Ce sont

deux cordons blancs qui sortent de l'échancrure antérieure du cervelet un peu au-dessus des pédoncules cérébelleux moyens. Ils se dirigent alors en haut et en dedans, se rapprochent insensiblement l'un de l'autre et forment les limites latérales du triangle supérieur du plancher du quatrième ventricule. Ils sont unis l'un à l'autre par la valvule de VIEUSSENS. Arrivés au cerveau moyen, ils s'enfoncent sous les éminences postérieures des tubercules quadrijumeaux. Pour les voir il suffit de relever un peu en arrière l'extrémité antérieure du ver supérieur du cervelet, ou mieux d'enlever le cervelet en sectionnant les trois paires de pédoncules.

Cerveau moyen.

Le cerveau moyen est la partie de l'axe cérébro-spinal comprise entre le cerveau intermédiaire placé en haut et en avant, et le cerveau postérieur situé en bas et en arrière. Il provient de la transformation de la deuxième vésicule cérébrale primitive. On le désigne encore sous le nom de région des pédoncules cérébraux et des tubercules quadrijumeaux.

Quand on examine un axe cérébro-spinal par sa face antérieure, FIG. 36, on voit, au-dessus de la partie antérieure du cerveau postérieur,

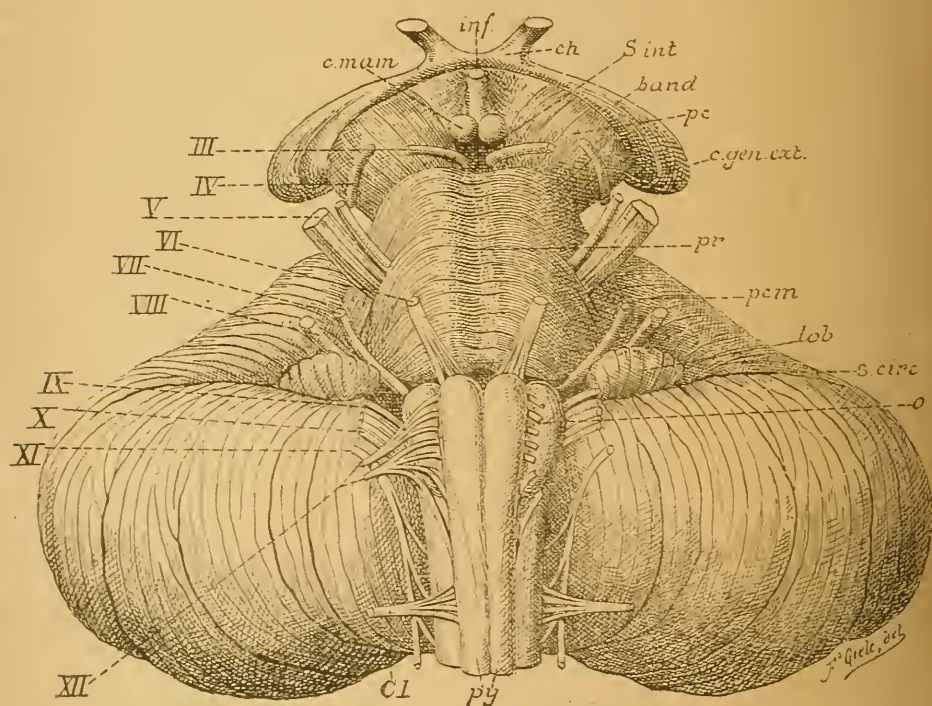


FIG. 36.

Face antérieure du tronc cérébral. Gr. nat.

c. mam. : Corps mamillaires.
inf. : Infundibulum.
ch. : Chiasma des nerfs optiques.
s. int. : Substance interpédonculaire.
band. : Bandelette optique.
pc : Pédoncule cérébral.
c. gen. ext. : Corps genouillé externe.
pr. : Protubérance annulaire.
pcm : Pédoncule cérébelleux moyen.

lob. : Lobule du pneumo-gastrique.
s. circ. : Sillon circonférenciel.
o : Olive.
py. : Pyramides antérieures.
Cl : Racine antérieure du premier nerf cervical.
III à XII : Origine des dix dernières paires de nerfs craniens.

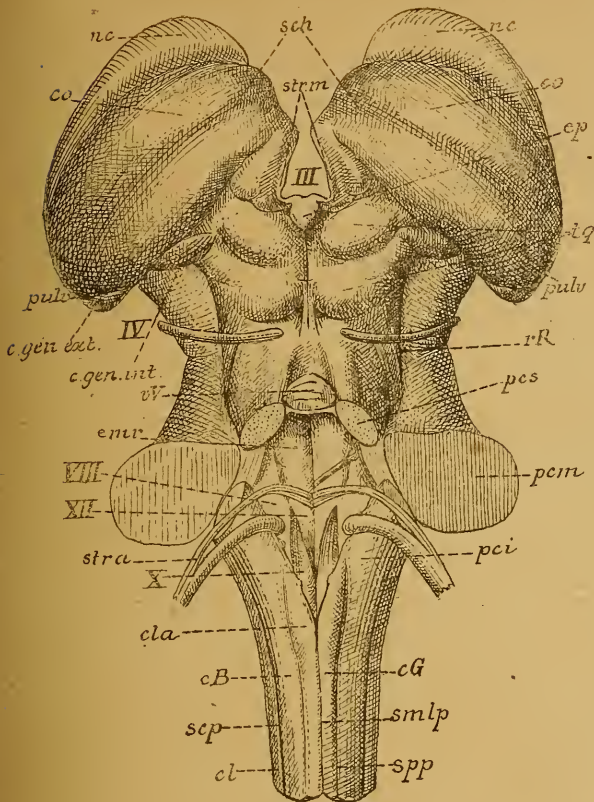


FIG. 37.

Face postérieure du tronc cérébral. Gr. nat.

- smlp* : Sillon médian longitudinal postérieur.
spp : Sillon paramédian postérieur.
scp : Sillon collatéral postérieur.
cG : Cordon de GOLL.
cB : Cordon de BURDACH.
cl : Cordon latéral.
cla : Clava.
pci : Péduncule cérébelleux inférieur.
 XII : Trigone de l'hypoglosse ou aile blanche interne.
 X : Trigone de la vague et du glosso-pharyngien ou aile grise.
 VIII : Tubercule acoustique ou aile blanche externe.
str. a. : Stries acoustiques.
pcm : Péduncule cérébelleux moyen.
enr. : Éminence ronde.
pcs : Péduncule cérébelleux supérieur.
vV : Valvule de VIEUSSENS.
rR : Ruban de REIL.
 IV : Nerf pathétique.
c. gen. int. : Corps genouillé interne.
c. gen. ext. : Corps genouillé externe.
pulv. : Pulvinar.
iq : Tubercules quadrijumeaux.
ep : Épiphyse.
co : Couche optique.
sch : Sillon chorodien.
nc : Noyau caudé.
strm : Strie médullaire de la couche optique
 III : Troisième ventricule.

deux cordons blancs larges et volumineux sortir de la protubérance, un peu en arrière de son bord supérieur. Ils se dirigent obliquement en haut, en avant et en dehors en s'écartant angulairement l'un de l'autre et, après un trajet d'environ 15 millimètres, ils disparaissent à la face inférieure du cerveau antérieur. Ces cordons blancs portent le nom de *péduncules cérébraux, pc.*

Ils laissent entre eux un espace triangulaire à base supérieure nommé *espace ou trigone interpédunculaire.* Celui-ci est fermé par une lame de substance grise formant une partie du plancher du troisième ventricule appartenant au cerveau intermédiaire. Cette lamelle grise, traversée par un grand nombre d'orifices pour le passage de vaisseaux sanguins, porte le nom de *lame perforée postérieure* ou *substance interpédunculaire, S. int.*

Au point de réunion de la face interne du péduncule cérébral

avec la lame perforée postérieure existe un sillon longitudinal d'où sortent un grand nombre de filets radiculaires qui se réunissent bientôt pour former le tronc du *nerf oculo-moteur commun*, III.

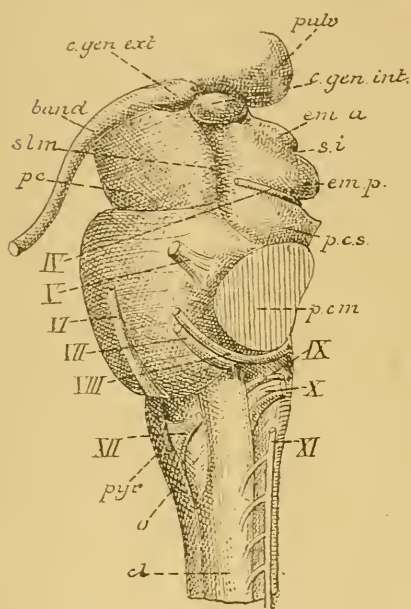


FIG. 38.

Tronc cérébral vu par sa face latérale. Gr. nat.

- cl : Cordon latéral.
 pyr : Pyramide antérieure.
 XII : Filets radiculaires du nerf hypoglosse.
 o : Olive.
 XI, X, IX : Filets radiculaires du nerf accessoire ou spinal, du nerf pneumo-gastrique et du nerf glosso-pharyngien.
 VIII : Nerf acoustique.
 VII : Nerf facial.
 VI : Nerf oculo-moteur externe.
 V : Nerf trijumeau.
 IV : Nerf pathétique.
 pcm : Pédoncule cérébelleux moyen.
 pcs : Pédoncule cérébelleux supérieur.
 emp : Éminences postérieures,
 ema : Éminences antérieures des tubercules quadrijumeaux.
 si : Sillon interbranchial.
 c.gen.int. : Corps genouillé interne.
 pulv. : Pulvinar.
 c.gen.ext. : Corps genouillé externe.
 band. : Bandelette optique.
 slm : Sillon latéral du méencéphale.
 pc : Pédoncule cérébral.

Examiné par sa face postérieure, FIG. 37, l'axe cérébro-spinal présente immédiatement au-dessus de l'échancrure antérieure du cervelet, quatre éminences arrondies en forme de mamelons, deux supérieures et deux inférieures, qui constituent les *tubercules quadrijumeaux*, *t. quad.* Les éminences inférieures sont un peu plus petites que les supérieures. Elles sont séparées l'une de l'autre par un sillon crucial : le sillon antéro-postérieur commence par une partie élargie au-devant des tubercules supérieurs, en dessous d'un petit prolongement appartenant au cerveau intermédiaire et appelé la *glande pinéale* ou *épiphyse*, *ép*; il se termine en dessous des tubercules inférieurs sur la face externe de la valvule de VIEUSSENS. Dans sa partie inférieure il est limité de chaque côté par un mince cordon blanc étendu entre les éminences inférieures et la valvule et appelé *frein de la valvule de Vieussens*.

Un peu en dehors de ce cordon blanc, de chaque côté de l'extrémité antérieure de la valvule de VIEUSSENS, on voit sortir de l'axe cérébro-spinal un nerf long et grêle contournant le tronc cérébral de dedans en dehors : c'est le *nerf pathétique*, IV.

Le sillon transverse sépare les éminences supérieures des éminences inférieures.

De chacun des quatre tubercules part un faisceau blanc qui se dirige en avant et en dehors : ces faisceaux portent le nom de *bras* des tubercules quadrijumeaux. Le sillon transverse se prolonge latéralement entre les deux bras et prend le nom de *sillon interbrachial*.

Vu par sa face latérale, FIG. 38, l'axe cérébro-spinal présente, au niveau du cerveau moyen, un sillon profond longitudinal : le *sillon latéral*

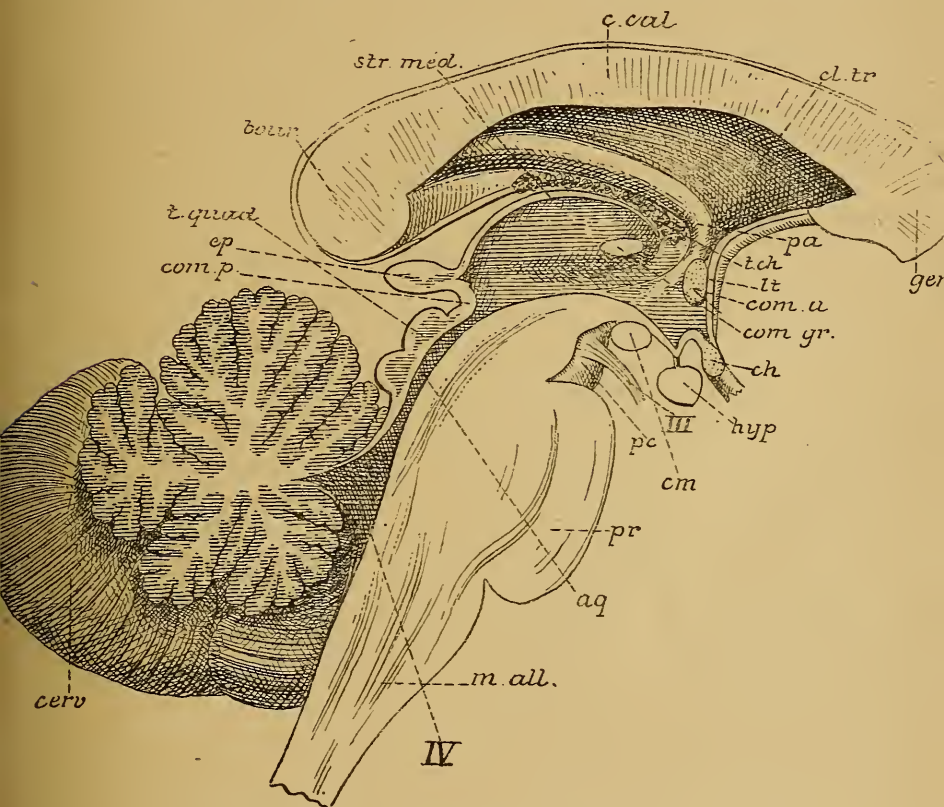


FIG. 39.

Coupe médiane du tronc cérébral. Gr. nat.

m. all. : Moelle allongée.

pr : Protubérance annulaire.

cerv. : Cervelet.

IV : Quatrième ventricule.

aq : Aqueduc de SYLVIVS.

t. quad. : Tubercules quadrijumeaux

pc : Pédoncule cérébral.

III : Nerf oculo-moteur commun.

com. p. : Commissure postérieure.

ep : Épiphyse.

cm : Corps mamillaires.

hyp. : Hypophyse.

ch : Chiasma des nerfs optiques.

com. gr. : Commissure grise.

com. a. : Commissure antérieure.

lt : Lamme terminale.

t. ch : Toile choroidienne.

pa : Piliers antérieurs de la voûte.

gen. : Genou du corps calleux.

cl. tr. : Cloison transparente.

c. cal. : Corps calleux.

str. méd. : Strie médullaire de la couche optique.

bour. : Bourrelet du corps calleux.

du *mésencéphale*, *slm*, séparant la région des tubercules quadrijumeaux de celle des pédoncules cérébraux, *pc*.

Au devant de ce sillon, on voit la face externe du pédoncule cérébral; derrière ce sillon, apparaissent les bras des tubercules quadrijumeaux avec le sillon interbrachial, *si*.

Le sillon interbrachial s'arrête au niveau d'une saillie fusiforme d'environ un centimètre de longueur et appartenant au cerveau intermédiaire : le *corps genouillé interne*, *c. g. int*. Une partie des fibres du bras postérieur des tubercules quadrijumeaux pénètre dans ce corps genouillé interne, les autres s'enfoncent dans le sillon latéral du mésencéphale. Le bras antérieur des mêmes tubercules peut se poursuivre jusque en dessous de la bandelette optique. En dessous du bras postérieur des tubercules quadrijumeaux, le sillon latéral du mésencéphale se continue avec un sillon longitudinal qui sépare le pédoncule cérébelleux moyen du pédoncule cérébelleux supérieur. De ce sillon sort une mince lamelle blanche; elle contourne la partie supérieure du pédoncule cérébelleux voisin, pour s'enfoncer sous les éminences postérieures des tubercules quadrijumeaux : c'est le *ruban de Reil*.

Nous verrons plus tard, en étudiant les coupes transversales, que le cerveau moyen est traversé dans toute sa longueur, par une partie rétrécie du canal médullaire primitif, à laquelle on a donné le nom de *aqueduc de Sylvius*. Cet aqueduc de SYLVIVS communique en haut avec le ventricule médian du cerveau intermédiaire et se continue en bas, avec l'extrémité supérieure du quatrième ventricule, FIG. 39, *aq*.

Cerveau intermédiaire.

Le cerveau intermédiaire est la partie de l'axe cérébro-spinal comprise entre le cerveau moyen et le cerveau antérieur. Il provient de la transformation de la partie postérieure de la première vésicule cérébrale primitive. Chez l'adulte ses limites ne sont guère précises. Il se confond en bas avec le cerveau moyen, tandis qu'en avant il se fusionne intimement avec les parties constitutives du cerveau antérieur. Il comprend les couches optiques, les corps genouillés, les bandelettes optiques, les corps mamillaires, l'infundibulum, la glande pinéale et le troisième ventricule.

Les *couches optiques* forment la partie principale du cerveau intermédiaire. Ce sont deux noyaux volumineux formés de substance grise. On les appelle aussi des ganglions gris.

Lorsque nous étudierons, dans les leçons ultérieures, la structure interne de l'axe cérébro-spinal, nous verrons que tout le système nerveux central est formé de deux substances macroscopiquement et microscopiquement différentes : la *substance grise* et la *substance blanche*. La substance blanche est formé principalement de fibres nerveuses ; c'est l'élément con-

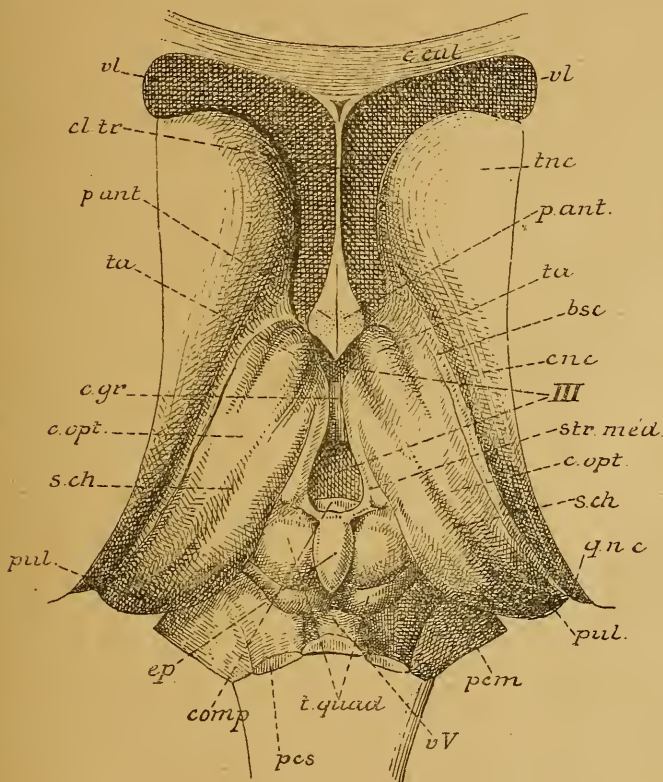


FIG. 40.

Le tronc cérébral vu par le haut après enlèvement du corps calleux, de la voûte à trois piliers et de la toile choroïdienne, Gr. nat.

- | | |
|--|--|
| <i>c. cal.</i> : Coupe du genou du corps calleux. | <i>c. opt.</i> : Couche optique. |
| <i>cl. tr.</i> : Cloison transparente. | <i>s. ch.</i> : Sillon choroïdien. |
| <i>vl</i> : Ventricule latéral. | <i>qnc</i> : Queue du noyau caudé. |
| <i>tnc</i> : Tête du noyau caudé. | <i>pul.</i> : Pulvinar. |
| <i>p. ant.</i> : Section des piliers antérieurs de la voûte. | <i>pcm</i> : Pédoncule cérébelleux moyen. |
| <i>ta</i> : Tubercule antérieur de la couche optique. | <i>vv</i> : Valvule de Vieussens. |
| <i>bsc</i> : Bandelette semi-circulaire. | <i>t quad.</i> : Tubercules quadrijumeaux. |
| <i>cnc</i> : Corps du noyau caudé. | <i>pcs</i> : Pédoncule cérébelleux supérieur. |
| <i>III</i> : Troisième ventricule. | <i>com. p.</i> : Commissure blanche postérieure. |
| <i>str. méd.</i> : Strie médullaire de la couche optique. | <i>c. gr.</i> : Commissure grise. |

ducteur. La substance grise au contraire est formée à la fois de fibres nerveuses et de cellules nerveuses; les cellules nerveuses forment cependant sa partie essentielle; elles constituent l'élément principal, l'élément le plus important de tout le système nerveux. Les couches optiques étant des ganglions gris sont donc constituées essentiellement de cellules nerveuses.

Elles se présentent sous la forme de deux corps massifs, allongés, à grand diamètre antéro-postérieur, situés près de la base de l'encéphale, FIG. 40. Avec les noyaux lenticulaires et les noyaux caudés, ganglions gris qui appartiennent au cerveau antérieur, les couches optiques forment ce qu'on appelle communément les *ganglions de la base*.

Chaque couche optique présente à examiner une face supérieure, une face inférieure, une face externe, une face interne et deux extrémités.

La face supérieure est libre; elle est divisée par un sillon oblique appelé *sillon choroïdien*, *sch*, en une partie externe appartenant au plancher du ventricule latéral, et une partie interne contribuant à limiter le ventricule médian. Nous verrons plus tard que dans ce sillon choroïdien vient se mettre le bord externe de la toile choroïdienne avec le plexus choroïde latéral, FIG. 41.

La face interne est libre aussi. Elle limite, avec la face interne de la couche optique du côté opposé, une partie élargie du canal médullaire primitif constituant le *ventricule médian* ou le *troisième ventricule*. Cette surface est grise. Entre les deux couches optiques est étendue une mince lamelle grise également qu'on appelle la *commissure grise*, *commissure molle* ou *commissure moyenne*, FIG. 40, *c. gr.* Cette commissure traverse la partie moyenne du ventricule médian.

Le face externe répond en haut à la partie moyenne ou corps du noyau caudé; en bas, elle est séparée du noyau lenticulaire par une masse de substance blanche qui forme la branche postérieure de la *capsule interne*, *cap. int.*, FIG. 41.

La face inférieure repose sur le pédoncule cérébral.

Les couches optiques sont amincies en avant, elle s'élargissent considérablement en arrière, puis se rétrécissent brusquement, se recourbent en bas, en avant et en dehors pour se continuer avec les bandelettes optiques. A l'endroit le plus rétréci elles présentent un petit renflement fusiforme qu'on appelle le *corps genouillé externe*.

Chaque couche optique avec la bandelette optique correspondante décrit une anse à concavité antérieure, FIG. 42, embrassant l'extrémité

supérieure du pédoncule cérébral. C'est par la concavité de cette anse que passent les fibres nerveuses qui doivent relier le pédoncule cérébral au cerveau antérieur.

Nous avons vu que la face supérieure de chaque couche optique est libre; cette face est blanche parce qu'elle est recouverte par une mince couche de fibres myéliniques. Elle est séparée en dedans de la

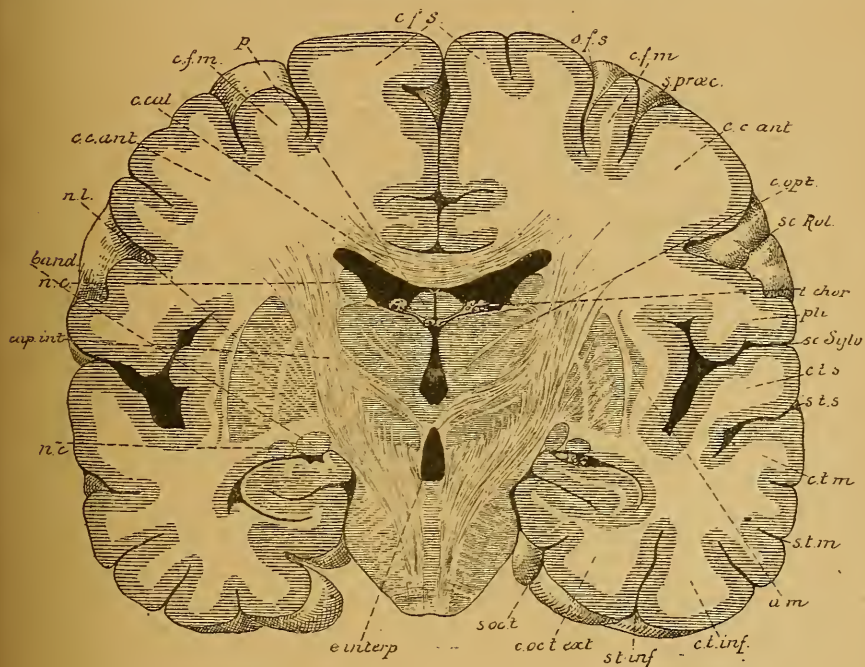


FIG. 41.

Coupe transversale de l'encéphale passant par le milieu des ganglions de la base. Gr. nat. 3/4

cfs : Circonvolution frontale supérieure.
sfs : Sillon frontal supérieur.
cfm : Circonv. frontale moyenne.
s. præc. : Sillon précentral.
cc. ant. : Circonvolution centrale antérieure.
sc. Rol. : Scissure de ROLANDO.
c. opt. : Couche optique.
t. chor. : Toile choroïdienne.
pli : Pli de passage entre les deux circonvolutions centrales.
sc. sylv. : Scissure de SYLVIVS.
c. t. s. : Circonvolution temporale supérieure.
s. t. s. : Sillon temporal supérieur.

c. t. m. : Circonv. temporale moyenne.
s. t. m. : Sillon temporal moyen.
am : Avant-mur.
c. t. inf. : Circonvolution temporale inférieure.
s. t. inf. : Sillon temporal inférieur
c. oc. t. ext. : Circonvolution occipito-temporale externe.
s. occ. t. : Sillon occipito-temporal.
e. interp. : Espace interpédunculaire.
nc : Noyau caudé.
cap. int : Bras postérieur de la capsule interne.
band : Bandelette optique.
c. cal. : Corps calleux.
p : Voûte à trois piliers.

face grise interne par un bord tranchant. Au niveau de ce bord, on trouve un cordon blanc qui s'épaissit d'avant en arrière et qu'on appelle *strie médullaire de la couche optique*, *str. méd.* Cette strie est légèrement renflée en arrière. La face supérieure de la couche optique est limitée en dehors par un sillon

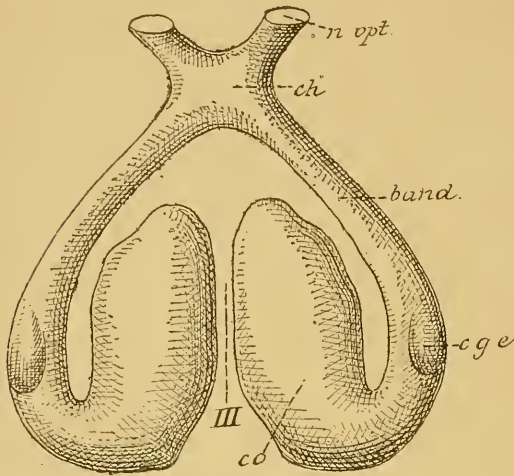


FIG. 42.

Couches optiques vues par leur face inférieure.
Gr. nat.

- co. : Couche optique.
c. g. e. : Corps genouillé externe.
band : Bandelette optique.
ch : Chiasma des nerfs optiques.
n. opt. : Nerf optique.
III : Troisième ventricule.

sur la face supérieure de la couche optique une éminence arrondie : le *tubercule antérieur*, *ta*.

L'extrémité postérieure de la couche optique se renfle et surplombe la partie supérieure du cerveau moyen en formant le *pulvinar*, *pulv.* Sous le pulvinar, chaque couche optique se rétrécit brusquement, se dilate au niveau du corps genouillé externe et se continue avec la bandelette optique. Celle-ci contourne le pédoncule cérébral et se rencontre sur la ligne médiane, à la face inférieure de l'encéphale, avec la bandelette optique du côté opposé. Là, les deux bandelettes présentent un entrecroisement partiel de leurs fibres constitutives : le *chiasma des nerfs optiques*, *ch*, d'où partent les nerfs optiques.

La partie du canal médullaire primitif qui correspond au cerveau intermédiaire devient le *troisième ventricule* ou *ventricule médian*. Celui-ci est situé sur la ligne médiane entre les faces internes des deux couches optiques.

assez profond qui la sépare du noyau caudé et dans lequel on trouve une veine assez volumineuse, la *veine du corps strié*, un épaississement de l'épithélium épendymaire et un faisceau blanc appelé *lame cornée* ou *bandelette semi-circulaire*, *bsc*.

L'extrémité antérieure de la couche optique est libre; elle aide à circonscrire, avec les piliers antérieurs de la voûte à trois piliers, un orifice circulaire, le *trou de Monro*, faisant communiquer, de chaque côté, le ventricule latéral avec le troisième ventricule.

Au niveau de cette extrémité antérieure, on trouve

Le plancher de ce ventricule est formé, FIG. 43, par une mince lamelle grise qui se continue, en arrière, avec la substance interpédonculaire et qui s'étend, en avant, jusqu'au niveau d'une petite dépression en forme d'entonnoir, visible à la base du cerveau en arrière du chiasma des nerfs optiques et connue sous le nom d'*infundibulum*. Cette dépression se rétrécit

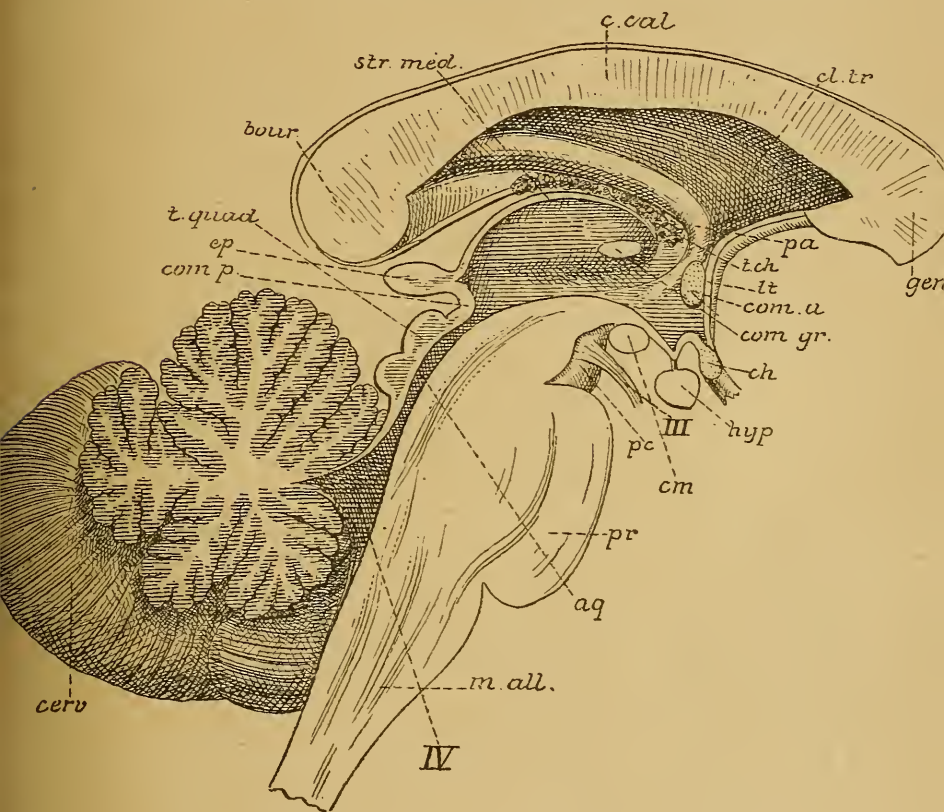


FIG. 43.

Coupe médiane du tronc cérébral. Gr. nat.

m. all. : Moelle allongée.
pr : Protubérance annulaire.
cerv. : Cervelet.
IV : Quatrième ventricule.
aq : Aqueduc de SYLVIVS.
t. quad. : Tubercules quadrijumeaux.
pc : Pédoncule cérébral.
III : Nerf oculo-moteur commun.
com. p. : Commissure postérieure.
ep : Épiphyse.
cm : Corps mamillaires.
hyp. : Hypophyse.

ch : Chiasma des nerfs optiques.
com. gr. : Commissure grise.
com. a. : Commissure antérieure.
lt : Lamme terminale.
t. ch. : Toile choroïdienne.
pa : Piliers antérieurs de la voûte.
gen. : Genou du corps calleux.
cl. tr. : Cloison transparente.
c. cal. : Corps calleux.
str. méd. : Strie médullaire de la couche optique.
bour. : Bourrelet du corps calleux.

insensiblement et se continue par un petit cordon grêle appelé *tige pituitaire*, auquel est suspendu l'*hypophyse, hyp.* On ne connaît pas encore la valeur morphologique ni la signification physiologique de cet organe. Tout ce qu'on sait, c'est que sa partie postérieure provient du plancher de la vésicule cérébrale intermédiaire, tandis que sa partie antérieure représente un cul-de-sac du pharynx.

Derrière l'hypophyse et au-devant de la substance interpédonculaire, on trouve, à la base du cerveau, sur la face inférieure de la lame grise qui sert de plancher au ventricule médian, deux éminences arrondies et blanches, appelées *corps mamillaires, c. mam.*

Le *toit* du ventricule médian est formé, en arrière, par le bord antérieur de la *glande pinéale*, mieux appelée *épiphyse, ep.* On désigne sous ce nom un petit corps grisâtre de 8 à 10 millimètres de longueur, situé au-dessus et au-devant des tubercules quadrijumeaux, et reposant sur la partie antérieure élargie du sillon médian appartenant aux mêmes tubercules. De l'extrémité antérieure de cette épiphyse part, de chaque

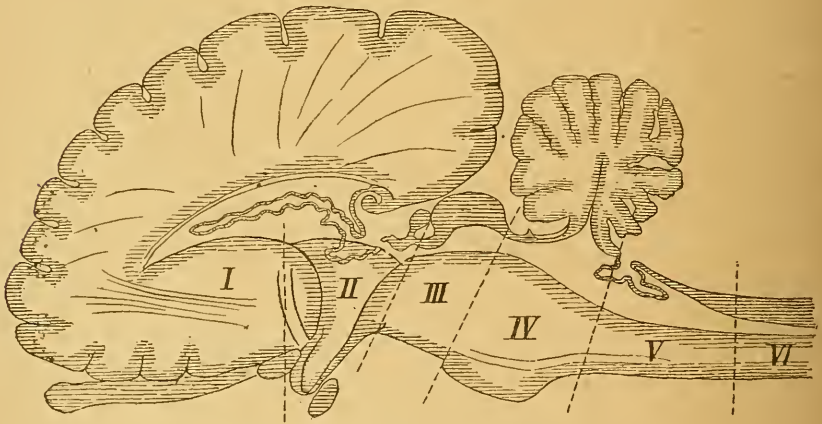


FIG. 44.

Coupe schématique de l'encéphale d'un mammifère (d'après EDINGER).

- | | |
|-----------------------------|--|
| I : Cerveau antérieur. | IV : Cerveau postérieur. |
| II : Cerveau intermédiaire. | V : Arrière-cerveau. |
| III : Cerveau moyen. | VI : Partie cervicale de la moelle épinière. |

côté, un petit cordon blanc qui se perd sur la face interne de la couche optique, en se continuant avec la strie médullaire. La valeur anatomique de l'épiphyse a été longtemps une énigme. D'après des recherches récentes d'anatomie comparée, l'épiphyse est un organe rudimentaire, qui

existerait encore assez bien développé chez quelques sélaciens et un grand nombre de reptiles, et y constitue un *organe pariétal* ayant beaucoup de ressemblance avec un œil. On le désigne même quelquefois sous le nom d'*œil pariétal* ou *troisième œil des vertébrés*.

En dessous du bord antérieur de l'épiphyse, entre celui-ci et l'orifice antérieur de l'aqueduc de SYLVIVS, on trouve un cordon blanc transversal appelé la *commissure blanche postérieure, com. p.* Au-devant de l'épiphyse, le toit du troisième ventricule n'est plus formé que par une simple couche de cellules épithéliales représentant l'épithélium épendymaire. Cet épithélium, recouvert en dehors par la pie-mère, a été, dans le cours du développement, refoulé par celle-ci à l'intérieur du cerveau intermédiaire, FIG. 44. Ce prolongement de la pie-mère recouvert par l'épendyme porte le nom de *toile choroïdienne antérieure* ou *toile choroïdienne du troisième ventricule*, pour la distinguer d'une production semblable existant dans le quatrième ventricule. Elle s'applique par ses bords latéraux sur la face supérieure des deux couches optiques et complète ainsi le toit du ventricule médian.

En arrière, le troisième ventricule communique avec l'aqueduc de SYLVIVS.

Il est limité, en avant, par les piliers antérieurs de la voûte à trois piliers appartenant au cerveau antérieur. Entre ces piliers et l'extrémité antérieure de la couche, optique on trouve, de chaque côté, le trou de MONRO.

QUATRIÈME LEÇON

Le cerveau antérieur.

Sa conformation externe.

Pour terminer l'étude de ce que l'on peut appeler la grosse anatomie de l'axe cérébro-spinal, il nous reste encore à examiner le *cerveau antérieur*.

Le cerveau antérieur est la partie de l'axe cérébro-spinal qui provient de la différenciation de la partie antérieure de la première vésicule cérébrale primitive. Arrivé à l'état de développement complet, il constitue

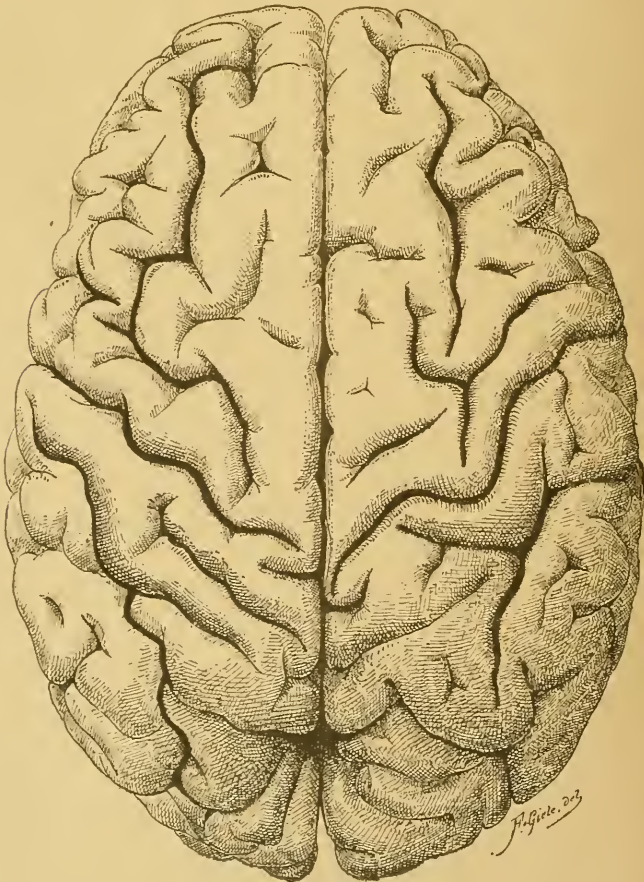


FIG. 45.

Cerveau antérieur vu par sa face supérieure. Gr. nat 2/3.

la partie la plus volumineuse du système nerveux cérébro-spinal. Il englobe complètement le cerveau intermédiaire, et est situé, dans la boîte crânienne, au-dessus du cervelet, de la protubérance annulaire et du cerveau moyen.

Le cerveau antérieur est divisé en deux moitiés plus ou moins symétriques, appelées *hémisphères*, par un sillon médian profond ou *grande scissure médiane interhémisphérique*, FIG. 45. Cette scissure est complète dans le quart antérieur et le quart postérieur du cerveau.

Elle est incomplète au contraire dans les deux quarts moyens. Au fond de cette scissure, on trouve à ce niveau une large bande de fibres transversales ou commissurales qui unissent les deux hémisphères et qui par leur ensemble constituent le *corps calleux*.

Chacun des hémisphères présente une face externe convexe, une face interne plane et une face inférieure irrégulière. Ces faces ne sont pas lisses, mais sont parcourues par un grand nombre de *sillons* plus ou moins profonds, délimitant des saillies plus ou moins flexueuses appelées *circonvolutions*. Au premier aspect, ces sillons et ces circonvolutions semblent répartis sans ordre sur la surface des hémisphères. Un examen attentif montre cependant que certains de ces sillons se retrouvent d'une façon constante et avec des caractères identiques sur tous les cerveaux que l'on examine, tandis que d'autres sont plus variables. Cette remarque permet déjà de classer les sillons en deux groupes : des *sillons constants* ou *typiques* et des *sillons inconstants* ou *atypiques*.

En étudiant, dans le cours du développement, le mode d'apparition des sillons typiques ou constants, on constate que, jusque vers le commencement du cinquième mois de la vie intra-utérine, la face externe des hémisphères est lisse et régulière, FIG. 46. A l'exception de la scissure de SYLVIUS, dont l'apparition est plus précoce et dont le mode de formation est tout à fait particulier, les premiers sillons présentent tous ce caractère commun de refouler complètement jusque dans la cavité ventriculaire toute la paroi des vésicules hémisphériques, de telle sorte qu'à chacun de ces sillons externes correspond dans le ventricule une

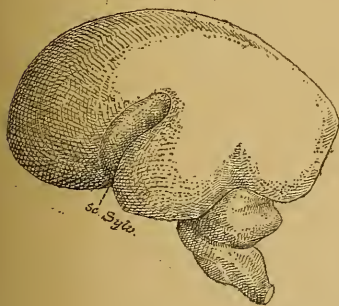

FIG. 46.

Face externe du cerveau antérieur d'un embryon humain d'environ quatre mois. Gr. nat.

sc. Sylv. : Scissure de SYLVIUS.

saillie interne. HIS, qui le premier a relevé ce mode de formation de ces sillons, leur a donné le nom de *sillons complets*. On les appelle encore, à cause de leur apparition précoce, *sillons primaires* ou *sillons*

principaux. Ces sillons apparaissent pendant le cinquième mois de la vie embryonnaire, FIG. 47 et 48. D'autres sillons surviennent dans le courant du sixième mois; ils n'intéressent que les couches superficielles de l'écorce cérébrale et ne s'étendent pas jusqu'aux parois des ventricules. On les appelle *sillons secondaires, sillons accessoires* ou *sillons incomplets*.

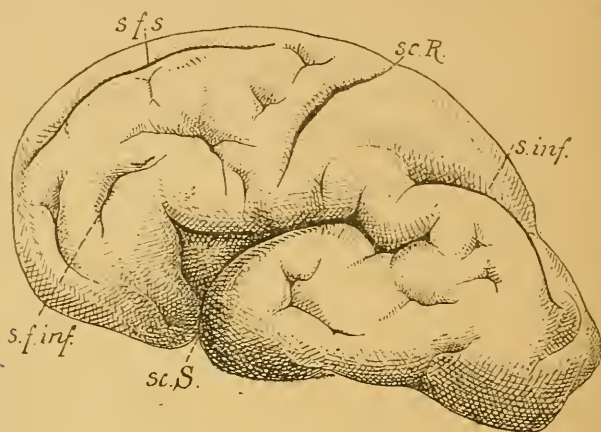


FIG. 47.

Face externe du cerveau antérieur d'un embryon humain de 30 centimètres de longueur (environ 5 1/2 mois), montrant les sillons primaires ou scissures et quelques sillons secondaires. Gr. nat.

sc. S. : Scissure de SYLVIVS.
 sc. R. : Scissure de ROLANDO.
 s. f. s. : Sillon frontal supérieur.

s. f. inf. : Sillon frontal inférieur.
 s. inf. : Sillon interpariétal.

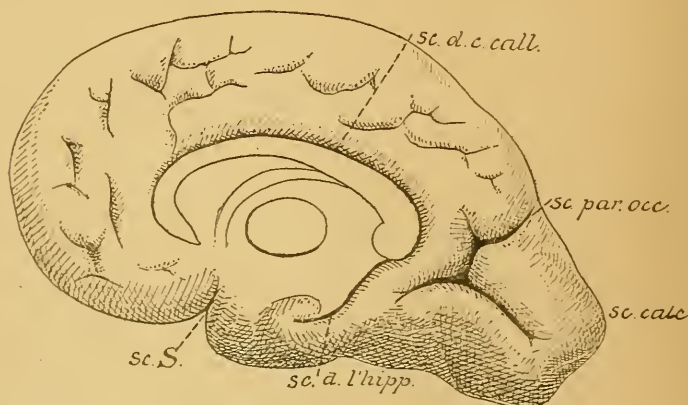


FIG. 48.

Face interne du cerveau antérieur de l'embryon précédent. Gr. nat.

sc. d. c. call. : Scissure du corps calleux.
 sc. par. occ. : Scissure pariéto-occipitale.
 sc. calc. : Scissure calcarine.

sc. S. : Scissure de SYLVIVS.
 sc. d. l'hipp. : Scissure de l'hippocampe.

Les sillons de la surface des hémisphères cérébraux se divisent donc, d'après leur importance, en trois groupes :

- A. Les sillons typiques primaires, principaux ou complets,
- B. Les sillons typiques secondaires, accessoires ou incomplets, et
- C. Les sillons atypiques ou tertiaires.

A. Sillons primaires ou scissures.

Les sillons primaires ou principaux sont au nombre de cinq ; on leur donne communément le nom de *scissures*.

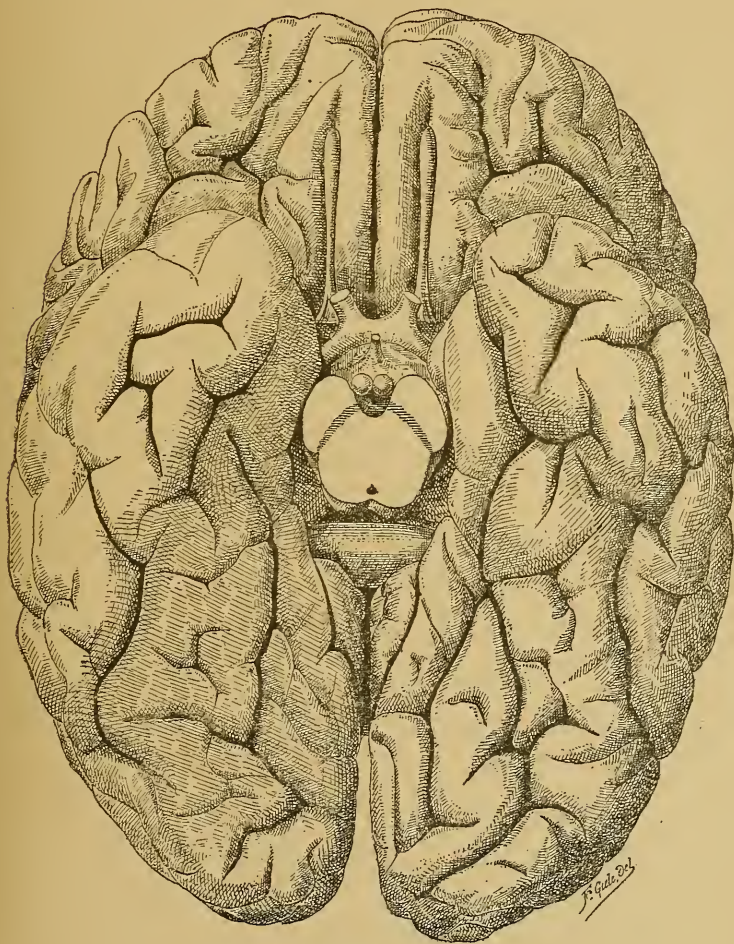


FIG. 49.

Face inférieure du cerveau antérieur. Gr. nat. 2/3.

1^o La *scissure de Sylvius*. Elle commence sur la face inférieure de chaque hémisphère, tout près de la ligne médiane, FIG. 49; elle se dirige en

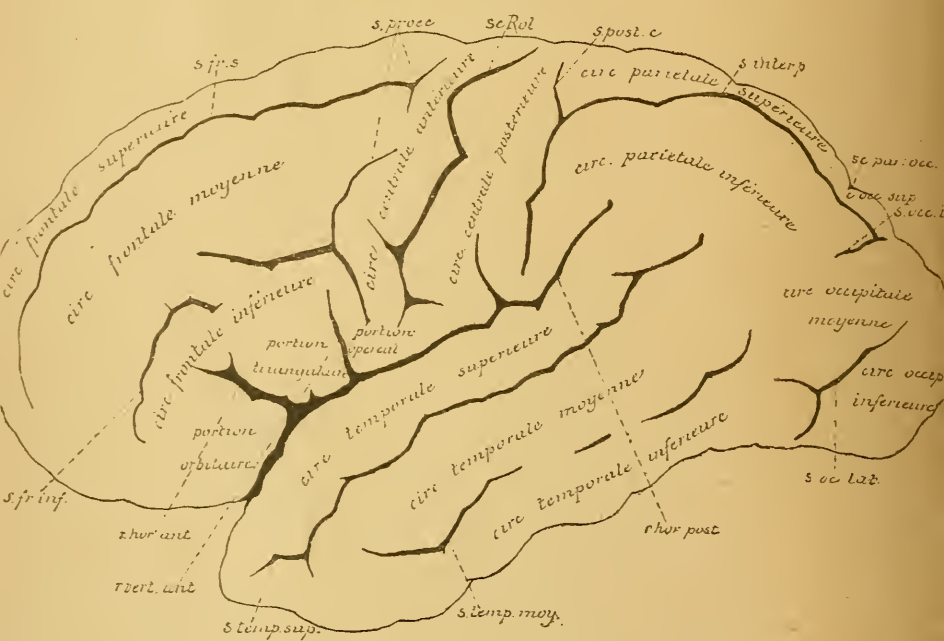
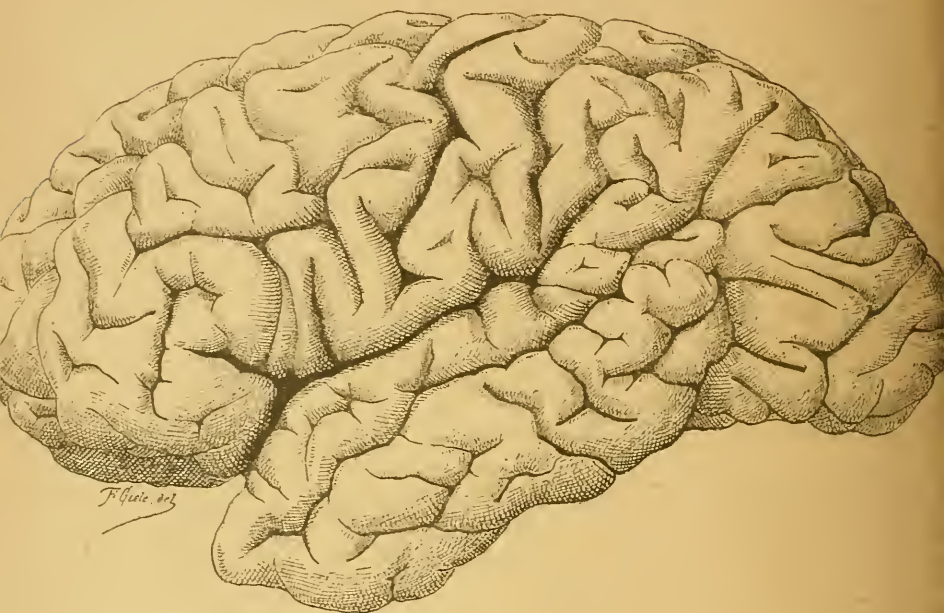

FIG. 50.

Face externe du cerveau antérieur. Gr. nat. $\frac{2}{3}$.

dehors, contourne le bord externe de la face inférieure, remonte sur la face externe qu'elle parcourt obliquement en haut et en arrière, et s'y termine approximativement à la réunion du tiers moyen avec le tiers postérieur de chaque hémisphère, FIG. 50. Au moment où elle contourne le bord externe de la face inférieure de l'hémisphère, la scissure de SYLVIVUS émet deux branches plus courtes qui se rendent dans le lobe frontal : l'une a une direction horizontale et se dirige directement en avant, c'est le *rameau horizontal antérieur* ; l'autre prend une direction verticale : c'est le *rameau ascendant antérieur*. La partie de la scissure de SYLVIVUS que l'on trouve sur la face externe de l'hémisphère, derrière le rameau ascendant antérieur, est souvent désignée sous le nom de *rameau horizontal postérieur*, FIG. 50.

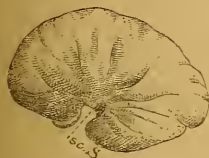


FIG. 51.

Face externe du cerveau antérieur d'un embryon humain de 12 centimètres de longueur. Gr. nat.

sc. S. : Scissure de SYLVIVUS.

La scissure de SYLVIVUS est large et profonde. Quand on écarte les deux lèvres qui limitent cette scissure, on trouve le fond occupé par une partie repliée de la surface hémisphérique, qui est parcourue par des sillons et des circonvolutions et qui porte le nom d'*insula de Reil*.

Cette scissure de SYLVIVUS n'est pas un véritable *sillon complet*, en ce sens qu'elle ne refoule pas dans l'intérieur de la cavité ventriculaire la paroi des vésicules hémisphériques. Mais c'est un sillon primaire, un sillon principal, parce que de tous les sillons, c'est celui dont l'apparition est la plus précoce. Il se distingue d'ailleurs de tous les autres sillons par son mode de formation.

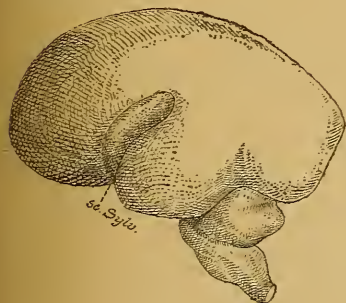


FIG. 52.

Face externe du cerveau antérieur d'un embryon humain d'environ quatre mois. Gr. nat.

sc. Sylv. : Scissure de SYLVIVUS.

Les vésicules hémisphériques embryonnaires, ovalaires et lisses, se développent dans tous les sens, excepté sur le point de leur face externe qui correspondra plus tard au fond de la scissure de SYLVIVUS, FIG. 51. A ce niveau, le développement de la paroi hémisphérique retarde sur le développement des parties voisines, de telle sorte que celles-ci débordent bientôt en avant, en haut et en arrière, FIG. 52. Il se produit ainsi à la face externe de chaque hémisphère une partie déprimée triangulaire, FIG. 53, qui va devenir plus tard l'insula de REIL. Les parties voisines continuant à se développer finissent par recouvrir

triangulaire, FIG. 53, qui va devenir plus tard l'insula de REIL. Les parties voisines continuant à se développer finissent par recouvrir

entièrement cette dépression et, par la réunion de leurs bords, elles vont constituer la scissure profonde, appelée scissure de SYLVIVS.

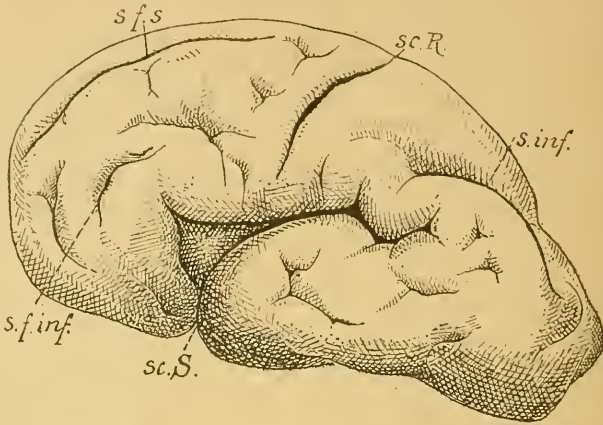


FIG. 53.

Face externe du cerveau antérieur d'un embryon humain de 30 centimètres de longueur (environ 5 $\frac{1}{2}$ mois), montrant les sillons primaires ou scissures et quelques sillons secondaires. Gr. nat.

sc. S. : Scissure de SYLVIVS.
 sc. R. : Scissure de ROLANDO.
 s. f. s. : Sillon frontal supérieur.

s. f. inf. : Sillon frontal inférieur.
 s. inf. : Sillon interpariétal.

2° La *scissure de Rolando* ou *scissure centrale*. Cette scissure existe sur la face convexe de l'hémisphère. Elle commence près de la scissure médiane interhémisphérique, environ au point de réunion du tiers postérieur avec les deux tiers antérieurs de l'hémisphère. De là, elle se dirige obliquement en bas et en avant, et se termine un peu au-dessus de la scissure de SYLVIVS, dans l'angle rentrant formé par le rameau horizontal postérieur et le rameau antérieur ascendant ou vertical de cette scissure.

La scissure de ROLANDO n'est pas un sillon complet; on la considère comme un sillon primaire ou principal à cause de son apparition précoce.

3° La *scissure pariéto-occipitale*. Elle existe à la fois sur la face externe et sur la face interne de chaque hémisphère, tout près de l'extrémité postérieure, à environ 4 ou 5 centimètres au-devant du pôle occipital. La partie la plus développée se trouve sur la face interne, FIG. 54. On la désigne encore sous le nom de *scissure perpendiculaire interne*. Elle commence au bord supérieur de l'hémisphère, descend verticalement en bas et se réunit avec une autre scissure située plus bas et appelée *scissure occipitale horizontale* ou *scissure calcarine*. Sur la face externe de l'hémisphère, on trouve une dépression transversale, longue de 1 à 2 centimètres,

se continuant avec la scissure de la face interne. Cette dépression de la face externe est souvent désignée sous le nom de *scissure perpendiculaire externe*.

4° La *scissure calcarine* ou *scissure occipitale horizontale*. On la trouve sur la face interne des hémisphères, tout près de leur extrémité postérieure. Elle commence souvent par deux petits sillons à direction verticale,

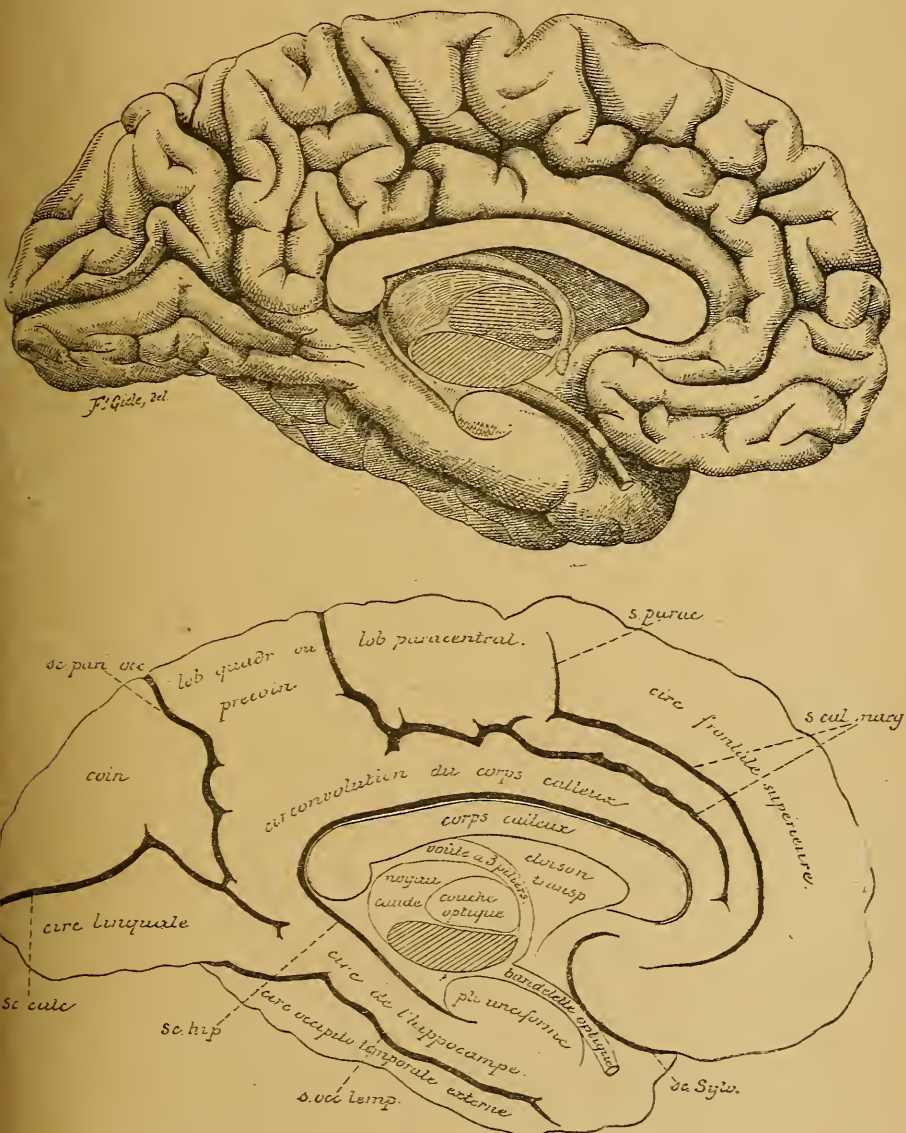


FIG. 54.

Face interne du cerveau antérieur Gr nat. 2/3.

puis se dirige horizontalement en avant pour se réunir avec l'extrémité inférieure de la scissure pariéto-occipitale.

5° La *scissure du corps calleux*. Elle existe sur la face interne des hémisphères, immédiatement au-dessus du corps calleux. Arrivée au niveau de l'extrémité postérieure du corps calleux ou *bourrelet*, elle prend le nom de *scissure de l'hippocampe*, et se prolonge jusque près de l'extrémité antérieure du lobe temporal.

De ces cinq scissures primaires, trois existent donc sur la face externe convexe de chaque hémisphère et divisent cette face, plus ou moins complètement, en quatre *lobes*.

La partie de chaque hémisphère, qui est située au-devant de la scissure de ROLANDO, constitue le *lobe frontal*.

La partie de chaque hémisphère située en dessous de la scissure de SYLVIVS prend le nom de *lobe temporal* ou *sphénoïdal*. Derrière la scissure de ROLANDO et au-dessus de la scissure de SYLVIVS existe le *lobe pariétal*. Il s'étend en arrière jusqu'à la *scissure perpendiculaire externe*, derrière laquelle se trouve le *lobe occipital*. Enfin, au fond de la scissure de SYLVIVS existe l'*insula de Reil*.

Les limites de ces lobes sont peu précises : le lobe frontal se continue avec le lobe pariétal aux deux extrémités de la scissure de ROLANDO ; le lobe pariétal et le lobe temporal se continuent directement avec le lobe occipital sans ligne de démarcation apparente. Cette division de la face externe des hémisphères en lobes est d'ailleurs purement conventionnelle. Elle ne repose en aucune façon sur l'organisation interne du cerveau antérieur et a uniquement pour but de rendre l'orientation plus facile. C'est là toute sa valeur. Ce qui le prouve, c'est que cette division en lobes qui se retrouve encore sur la face inférieure des hémisphères, où la scissure de SYLVIVS sépare le lobe frontal du lobe temporal, ne saurait se maintenir sur la face interne. La division admise pour cette face est établie à la fois et par des sillons primaires et par des sillons secondaires.

B. Sillons typiques secondaires.

Chacun des lobes de la face externe et de la face inférieure des hémisphères est subdivisé en *circonvolutions* par des sillons typiques secondaires, accessoires ou incomplets. Il en est de même de toute l'étendue de la face interne.

Lobe frontal. On distingue au lobe frontal trois faces : une face externe, une face inférieure et une face interne.

La face externe du lobe frontal correspond à toute la partie de la face externe des hémisphères située au-dessus de la scissure de SYLVIVS et au-devant de la scissure de ROLANDO, FIG. 55. Elle est parcourue par trois sillons secondaires qui délimitent plus ou moins complètement quatre circonvolutions.

Le *sillon précentral* ou *prérolandique* : il est situé à quelque distance au-devant de la scissure de ROLANDO, a la même direction que cette dernière, et est souvent interrompu dans son trajet. De ce sillon partent en avant deux autres sillons à direction antéro-postérieure : le *sillon frontal supérieur* et le *sillon frontal inférieur*. Ils s'étendent depuis le sillon précentral jusqu'à l'extrémité antérieure des hémisphères.

Ces trois sillons décomposent la face externe du lobe frontal en quatre circonvolutions : la *circonvolution centrale antérieure*, appelée encore *circonvolution frontale ascendante*, comprise entre la scissure de ROLANDO ou *scissure centrale* et le sillon précentral ; la *circonvolution frontale supérieure*, limitée par la scissure médiane interhémisphérique et le sillon frontal supérieur ; la *circonvolution frontale moyenne*, limitée par le sillon frontal supérieur et le sillon frontal inférieur, et la *circonvolution frontale inférieure*, comprise entre ce dernier sillon et la scissure de SYLVIVS.

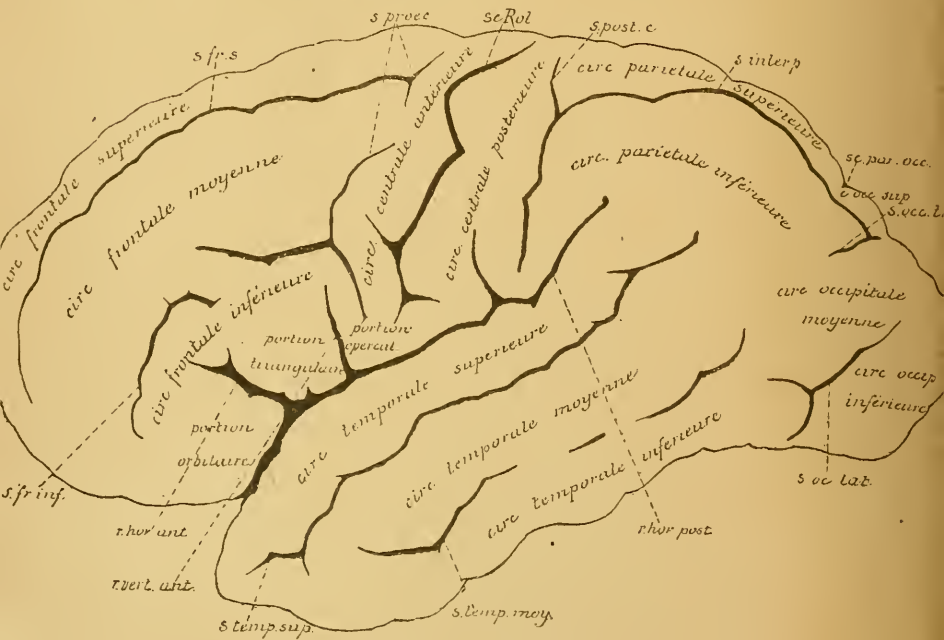
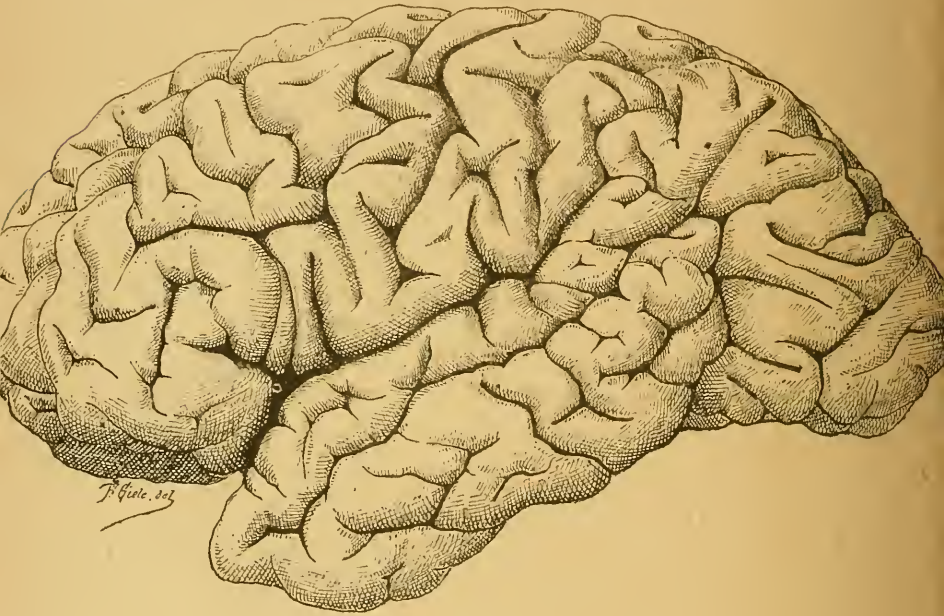Pas plus que la division des hémisphères en lobes, la division des lobes en circonvolutions n'est nette et précise. Toutes ces circonvolutions se continuent l'une avec l'autre par des parties amincies qui contournent les extrémités des sillons et qu'on appelle des *plis de passage*. Les circonvolutions frontales supérieure, moyenne et inférieure se continuent en arrière avec la circonvolution centrale antérieure, de même qu'elles se continuent l'une avec l'autre à l'extrémité antérieure du lobe frontal.

La circonvolution frontale inférieure mérite une description spéciale à cause de sa grande importance physiologique. Nous savons, en effet, depuis BROCA, que la circonvolution frontale inférieure du *côté gauche* doit être considérée comme le centre du langage articulé. On lui donne aussi le nom de *circonvolution de Broca*.

Elle part de l'extrémité inférieure de la circonvolution centrale antérieure, contourne le rameau antérieur ascendant et le rameau antérieur horizontal, qui dépendent de la scissure de SYLVIVS, et se trouve ainsi subdivisée en trois parties :

1° La *portion operculaire*, ou *pied* de la circonvolution de BROCA, située au-devant de l'extrémité inférieure de la circonvolution centrale antérieure ; elle est comprise entre le sillon précentral et le rameau vertical antérieur de la scissure de SYLVIVS.

2° La *portion triangulaire*, appelée encore *cap de la circonvolution de Broca*; elle est comprise entre le rameau horizontal antérieur et le rameau vertical antérieur. Le pli qui la relie à la portion operculaire en contournant l'extrémité supérieure du rameau vertical antérieur porte le nom de *pli sourcilier*.



3° La *portion orbitaire*, située en dessous du rameau horizontal antérieur et se continuant sur la face inférieure de l'hémisphère. De ces trois parties de la circonvolution frontale inférieure, la portion operculaire seule doit être considérée comme le centre de la parole.

La face inférieure du lobe frontal, FIG. 56, s'étend depuis l'extrémité antérieure de chaque hémisphère, appelée aussi *pôle frontal*, jusqu'à la partie transversale de la scissure de SYLVIVS. Elle repose directement sur la face supérieure de la portion orbitaire de l'os frontal et s'appelle

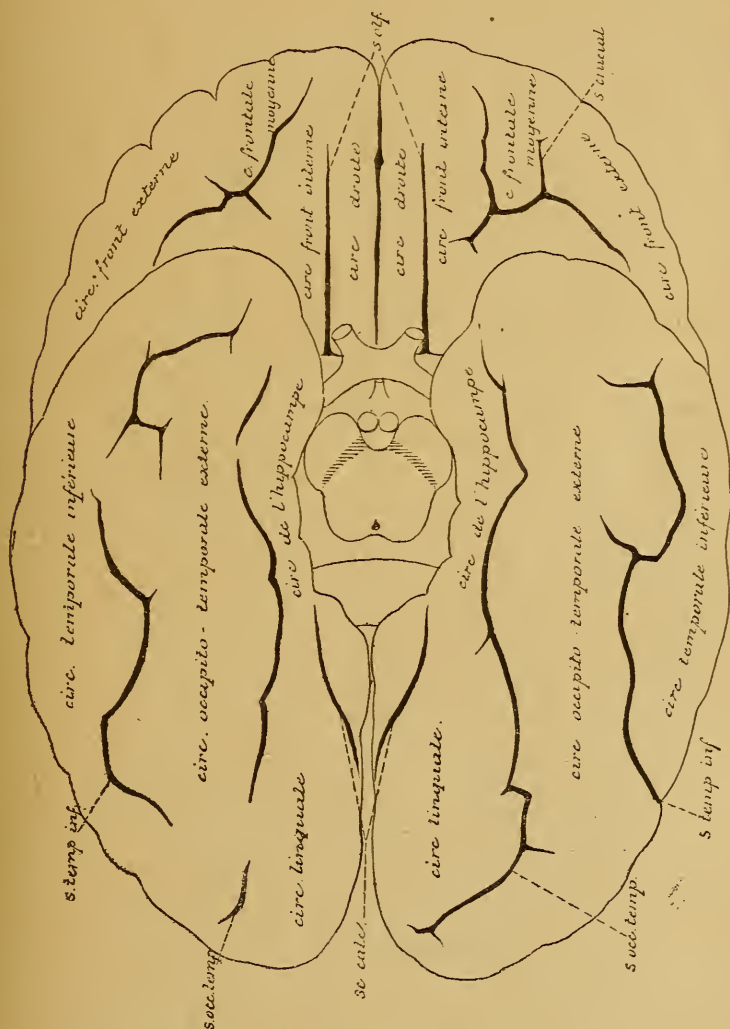


FIG 56.

Face inférieure du cerveau antérieur. Gr. nat. 2/3.

encore *face orbitaire*. On y retrouve les trois circonvolutions frontales de la face externe.

La circonvolution frontale supérieure est devenue ici la circonvolution frontale interne; elle longe la grande scissure médiane interhémisphérique. Elle est parcourue par un sillon profond, le *sillon olfactif*, dans lequel repose la bandelette olfactive. Ce sillon sépare de cette circonvolution frontale une partie interne, qui prend le nom de *circonvolution droite* (*gyrus rectus*).

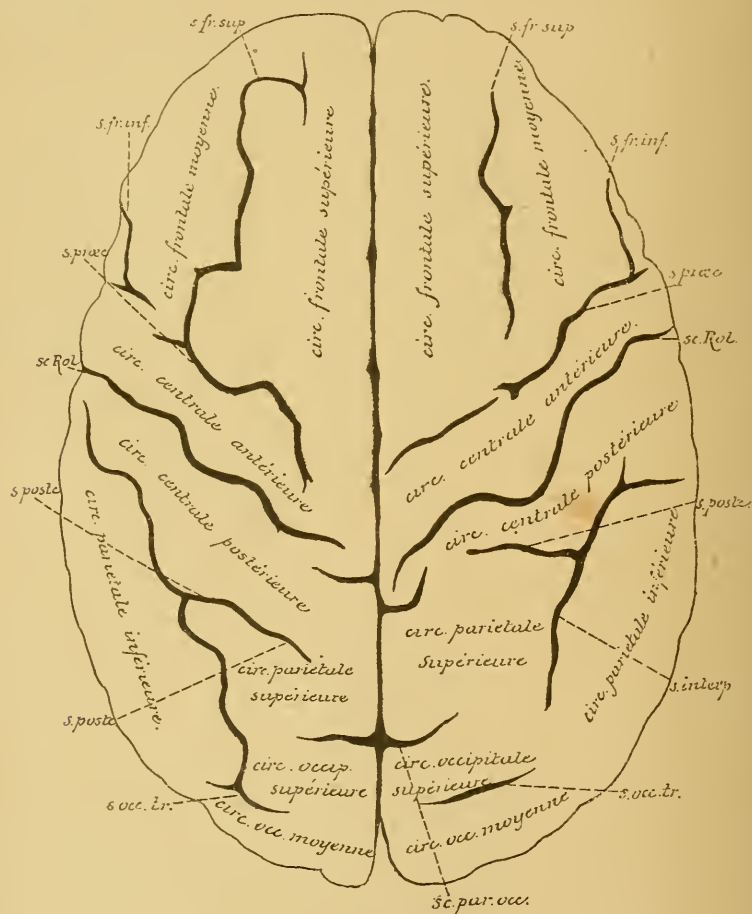


FIG. 57.

Face supérieure du cerveau antérieur. Gr. nat. 2/3.

s. fr. sup. : Sillon frontal supérieur.

s. fr. inf. : Sillon frontal inférieur.

s. præc. : Sillon précentral.

sc. Rol. : Scissure de ROLANDO.

s. postc. : Sillon postcentral.

s. interp. : Sillon interpariétal.

s. occ. tr. : Sillon occipital transverse.

sc. par. occ. : Scissure pariéto-occipitale.

La circonvolution frontale moyenne et la circonvolution frontale inférieure devenue externe s'étendent jusqu'à la scissure de SYLVIVS. On trouve souvent, entre ces deux circonvolutions, un sillon en forme de H, appelé *sillon crucial*.

La face interne du lobe frontal n'a pas de limites précises. Nous y reviendrons en étudiant la face interne du cerveau antérieur.

Lobe pariétal. On distingue deux faces au lobe pariétal : une face externe et une face interne.

La face externe du lobe pariétal correspond à la partie de la face convexe de chaque hémisphère circonscrite par la scissure de ROLANDO

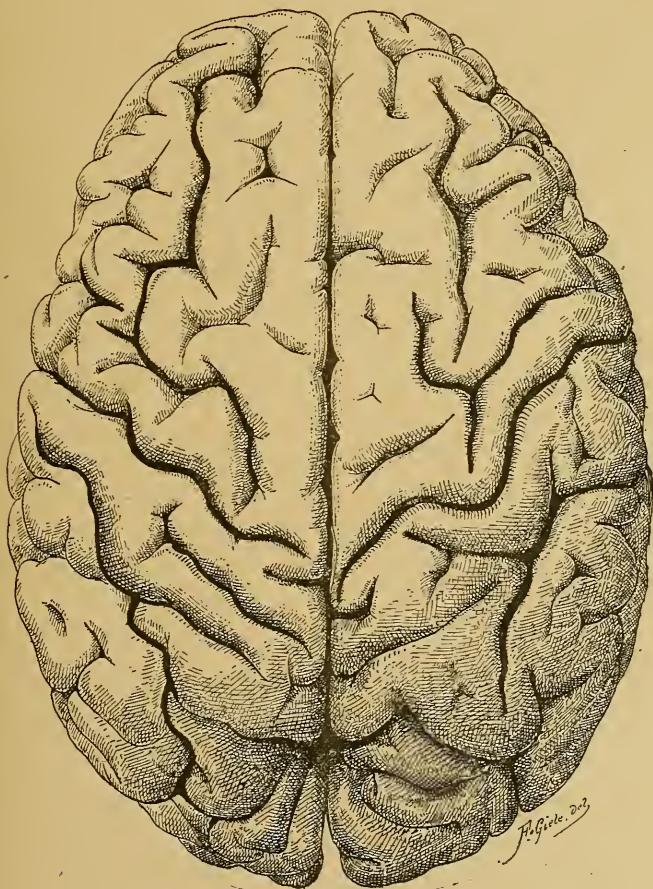


FIG. 57bis
Face supérieur du cerveau antérieur. Gr. nat 2/3.

en avant, la scissure de SYLVIVS en bas, et la scissure pariéto-occipitale en arrière. Elle répond à la face interne de l'os pariétal. On trouve sur cette face deux sillons secondaires qui délimitent trois circonvolutions, FIG. 57.

1° Le *sillon interpariétal*. Il commence près du sommet de l'angle formé par la scissure de ROLANDO et la scissure de SYLVIVS, se dirige obliquement en haut et en arrière, puis se recourbe en arrière et s'étend jusque dans le lobe occipital. Au moment où il se recourbe en arrière, il émet une branche verticale qui continue la direction primitive et monte parallèlement à la scissure de ROLANDO, jusque près de la scissure médiane. Ce sillon collatéral est très souvent indépendant du sillon interpariétal; il constitue

2° Le *sillon postcentral* ou le *sillon postrolandique*.

Ces deux sillons divisent la face externe du lobe pariétal en trois circonvolutions :

1° La *circonvolution pariétale ascendante* ou *circonvolution centrale postérieure*, parallèle à la circonvolution centrale antérieure; elle est comprise entre la scissure de ROLANDO, le sillon postrolandique et le commencement du sillon interpariétal. A son extrémité inférieure, elle se continue, en avant avec la circonvolution centrale antérieure, en arrière avec la circonvolution pariétale inférieure. Son extrémité supérieure communique avec la circonvolution centrale antérieure et avec la circonvolution pariétale supérieure.

2° La *circonvolution pariétale supérieure* est située au-dessus du sillon interpariétal, entre lui et la scissure médiane. Elle se continue en arrière avec la circonvolution occipitale supérieure.

3° La *circonvolution pariétale inférieure* comprise entre le sillon interpariétal et la scissure de SYLVIVS. Elle contourne en arrière l'extrémité postérieure de cette dernière scissure, en formant un pli de passage qui la relie à la circonvolution temporale supérieure. Ce pli de passage porte le nom de *pli marginal*.

La face interne du lobe pariétal sera étudiée plus tard.

CINQUIÈME LEÇON.

Le Cerveau antérieur.

Sa conformation externe. (Suite)

Nous avons vu, dans la dernière leçon, que les sillons qui parcourent la surface du cerveau antérieur se divisent en sillons typiques ou constants et en sillons atypiques ou inconstants. Les sillons typiques eux-mêmes comprennent deux groupes importants : les sillons primaires ou les *scissures* et les sillons secondaires. Les sillons primaires, au nombre de cinq, divisent la surface des hémisphères en *lobes*; les sillons secondaires, beaucoup plus nombreux, subdivisent les lobes en circonvolutions.

Nous avons décrit les sillons secondaires et les circonvolutions qu'ils délimitent à la face externe et à la face inférieure du lobe frontal, à la face externe du lobe pariétal.

Il nous reste encore à voir les sillons secondaires de la face externe du lobe occipital, de la face inférieure du lobe occipito-temporal et de toute la face interne de l'hémisphère cérébral.

Lobe occipital. Le lobe occipital a la forme d'une pyramide triangulaire dont la base se continue avec le lobe pariétal et le lobe temporal et dont le sommet forme l'extrémité postérieure des hémisphères, appelée *pôle occipital*. On distingue au lobe occipital une face interne, une face externe et une face inférieure.

La face interne sera décrite avec la face correspondante du lobe pariétal et du lobe frontal. La face inférieure se fusionne intimement avec la face correspondante du lobe temporal; nous la décrirons avec ce dernier lobe. La face externe constitue la partie de la face convexe de chaque hémisphère située en arrière de la scissure pariéto-occipitale. Elle se continue, sans ligne de démarcation précise, avec la face externe du lobe pariétal et celle du lobe temporal(1). Les sillons qui parcourent

(1) On prend généralement comme limite antérieure du lobe occipital la prolongation de la scissure perpendiculaire externe.

1° Le *sillon occipital supérieur*. Il est situé à quelque distance en dehors de la scissure médiane et a une direction parallèle à cette scissure. Il n'est le plus souvent que le prolongement du sillon interpariétal dans le lobe occipital. Il se termine dans le lobe occipital par un petit sillon à direction transversale, appelé le *sillon occipital transverse*, *s. occ. tr.*

2° Le *sillon occipital inférieur* ou *sillon occipital latéral*, *s. oc. lat.* C'est un sillon à direction antéro-postérieure, situé tout près du bord inférieur de la face externe du lobe occipital.

Ces deux sillons délimitent trois circonvolutions qui convergent toutes vers la pointe du lobe :

1° La *circonvolution occipitale supérieure*. Elle communique, par un pli de passage contournant la scissure perpendiculaire externe, avec la circonvolution pariétale supérieure.

2° La *circonvolution occipitale moyenne*, se continuant en avant avec les circonvolutions temporales supérieure et moyenne et avec la circonvolution pariétale inférieure.

3° La *circonvolution occipitale inférieure* se continuant avec la circonvolution temporale inférieure.

Lobe temporal. On distingue au lobe temporal une face externe et une face inférieure.

La face externe correspond à la partie de la face convexe de chaque hémisphère située en dessous de la scissure de SYLVIVS; celle-ci sépare le lobe temporal du lobe frontal et d'une partie du lobe pariétal. Le lobe temporal n'est séparé du lobe occipital que par une ligne fictive : le prolongement en bas de la scissure perpendiculaire externe. La face externe est parcourue par deux sillons parallèles à la scissure de SYLVIVS, FIG. 58.

1° Le *sillon temporal supérieur* ou *sillon parallèle*, et

2° Le *sillon temporal moyen*.

Ces deux sillons délimitent trois circonvolutions :

1° La *circonvolution temporale supérieure*. Elle limite en bas la scissure de SYLVIVS. Elle se continue, en arrière, avec la circonvolution pariétale inférieure au moyen du *pli marginal*, qui contourne l'extrémité postérieure de la scissure de SYLVIVS. Le pli de passage qui contourne l'extrémité postérieure du sillon parallèle s'appelle le *pli courbe*.

2° La *circonvolution temporale moyenne*, et

3° La *circonvolution temporale inférieure*, se continuant toutes deux en arrière avec les circonvolutions occipitales.

La face inférieure du lobe temporal se continue sans ligne de démarcation avec la face inférieure du lobe occipital, constituant la face

temporo-occipitale. FIG. 59. Elle s'étend, à la face inférieure de chaque hémisphère, depuis la scissure de SYLVIVS jusqu'au pôle occipital.

Elle est parcourue par deux sillons à direction antéro-postérieure :

- 1° Le *sillon temporal inférieur*, et
- 2° Le *sillon occipito-temporal*.

Ces deux sillons délimitent trois circonvolutions :

1° La *circonvolution temporale inférieure*; elle forme le bord externe du lobe temporal, empiétant à la fois sur la face externe et sur la face inférieure de ce lobe.

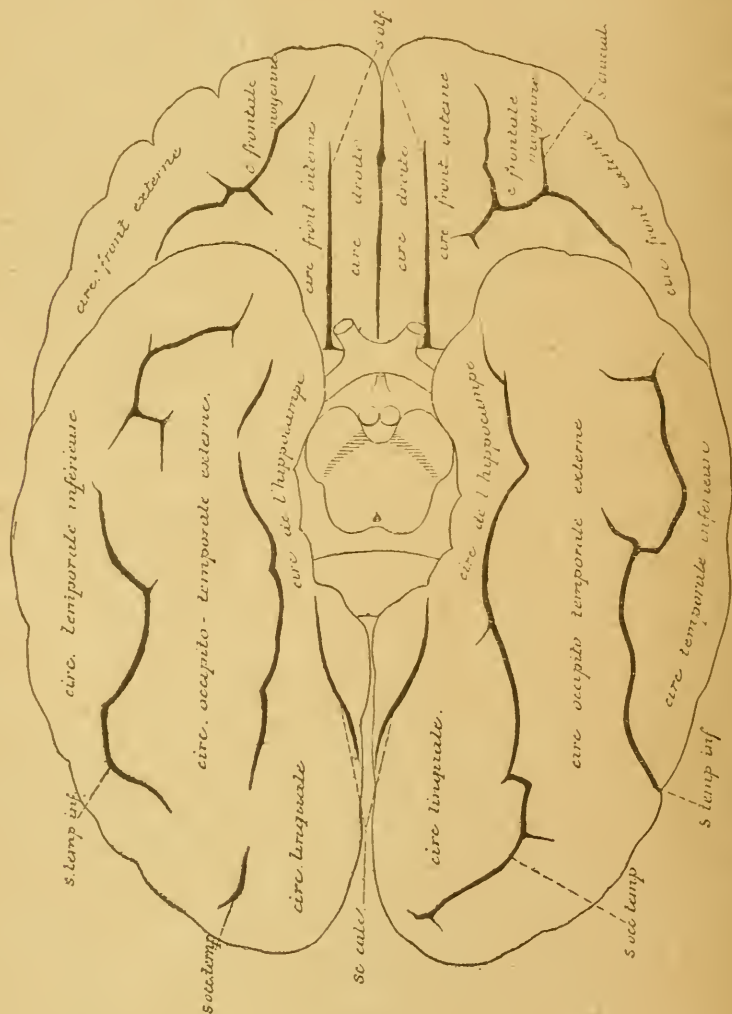


FIG. 59.

Face inférieure du cerveau antérieur. Gr. nat. 2/3.

2° La *circonvolution occipito-temporale externe* comprise entre le sillon temporal inférieur et le sillon occipito-temporal.

3° La *circonvolution occipito-temporale interne*, limitée par le sillon occipito-temporal en dehors et par la scissure calcarine et la scissure de l'hippocampe en dedans. On la trouve en partie sur la face inférieure et en partie sur la face interne de chaque hémisphère, depuis le pôle occipital jusqu'à l'extrémité antérieure du lobe temporal. Entre le sillon occipito-temporal et la scissure calcarine, cette circonvolution, très large, empiète sur la face interne des hémisphères et porte le nom de *circonvolution linguale*. Elle se rétrécit au niveau du bourrelet du corps calleux, puis s'élargit de nouveau entre le sillon occipito-temporal et la

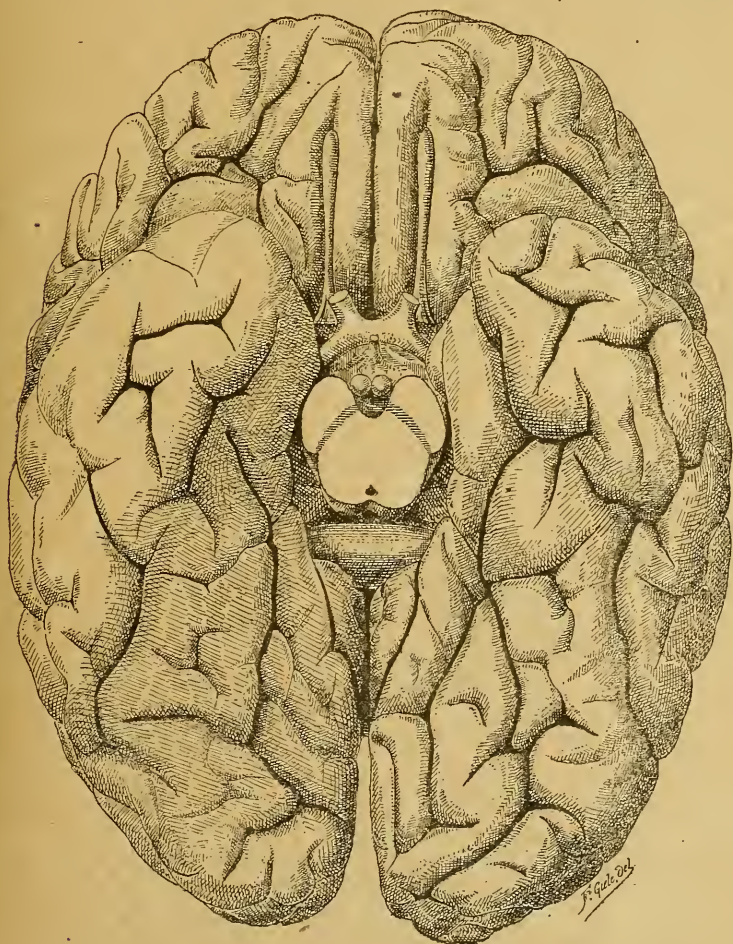


FIG. 59bis.

Face inférieure du cerveau antérieur. Gr. nat. 2/3.

scissure de l'hippocampe et prend le nom de *circonvolution de l'hippocampe*. A son extrémité antérieure, la circonvolution de l'hippocampe s'élargit considérablement, puis se recourbe en dedans, en formant un petit crochet appelé *repli unciforme*.

Lobe de l'insula de Reil. En écartant largement les deux bords de la scissure de SYLVIVS, on trouve, au fond de cette scissure, une partie repliée de l'écorce cérébrale, parcourue par des sillons et des circonvolutions, formant l'*insula de Reil*. Nous avons vu

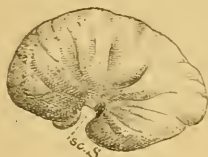

FIG. 60.

Face externe du cerveau antérieur d'un embryon humain de 12 centimètres de longueur. Gr nat
sc.S : Scissure de SYLVIVS.

et produisent, en se rencontrant, la profonde scissure de SYLVIVS, FIG. 62.

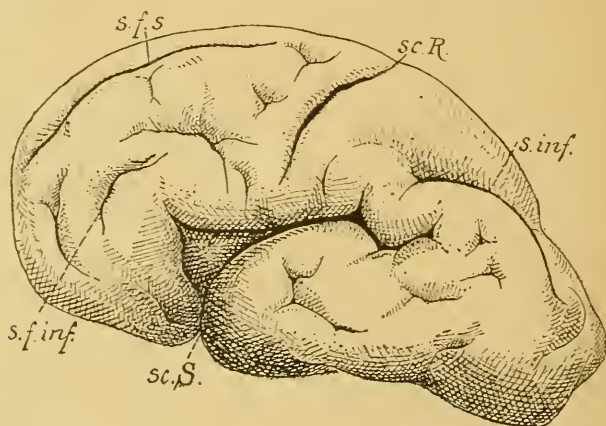


FIG. 61.

Face externe du cerveau antérieur d'un embryon humain de 30 centimètres de longueur (environ 5 1/2 mois), montrant les sillons primaires ou scissures et quelques sillons secondaires. Gr. nat.

sc. S. : Scissure de SYLVIVS.
sc. R. : Scissure de ROLANDO.
s. f. s. : Sillon frontal supérieur.

s. f. inf. : Sillon frontal inférieur.
s. inf. : Sillon interpariétal.

Les lèvres de cette scissure portent encore le nom d'*opercules*. L'opercule inférieur est formé par une partie du lobe temporal; l'opercule supérieur est constitué à la fois par une partie du lobe frontal et par une partie du lobe pariétal; tandis que l'opercule antérieur, le plus court, appartient au lobe frontal.

La situation de l'insula de REIL apparaît nettement sur une coupe frontale, FIG. 63, ou bien sur une coupe horizontale de tout le cerveau

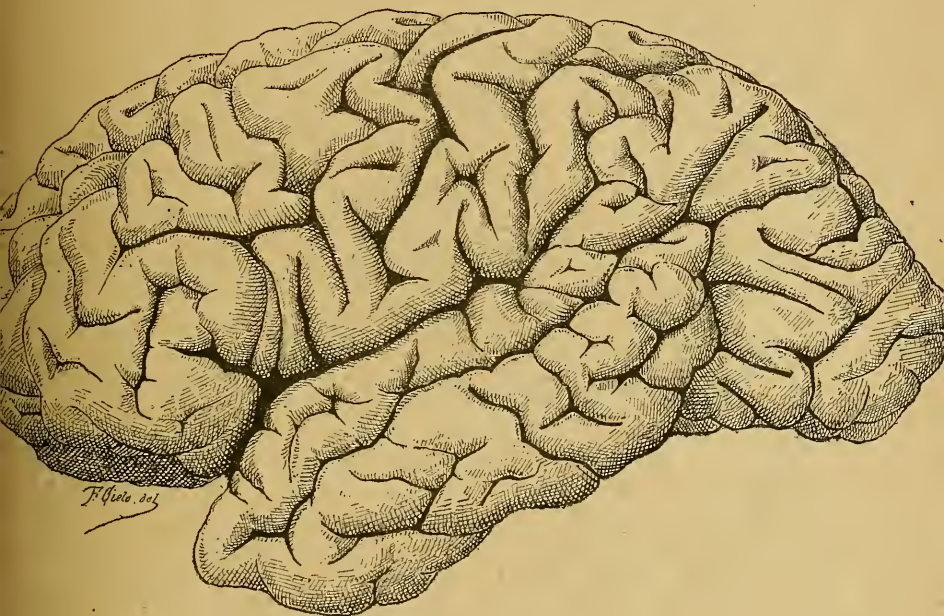


FIG 62.

Face externe du cerveau antérieur. Gr. nat. 2/3.

antérieur faite vers la partie moyenne de la scissure de SYLVIUS. Ces coupes montrent le rapport intime qui existe entre l'insula de REIL et les ganglions gris de la base.

Pour étudier les sillons et les circonvolutions de ce lobe, il faut écarter largement, sur un cerveau frais, les deux lèvres de la scissure, ou bien enlever sur un cerveau durci les circonvolutions voisines, FIG. 64.

On voit alors, au fond de la scissure, un lobule de forme triangulaire, séparé des parties voisines par un sillon circulaire, Ce lobule est divisé en deux parties par un *sillon central* dirigé obliquement en en bas et en avant. Ce sillon apparaît déjà vers la fin du sixième mois de la vie intra-utérine.

La partie antérieure ou *partie frontale* est plus volumineuse et plus large que la partie postérieure ou *pariëto-temporale*. La partie frontale est subdivisée en deux par un sillon *précentral*. Toute la partie de l'écorce cérébrale qui correspond à l'insula de REIL se trouve ainsi divisée en trois circonvolutions, lesquelles, réunies en bas et en avant, se dirigent en haut et en arrière, en s'écartant l'une de l'autre (1).

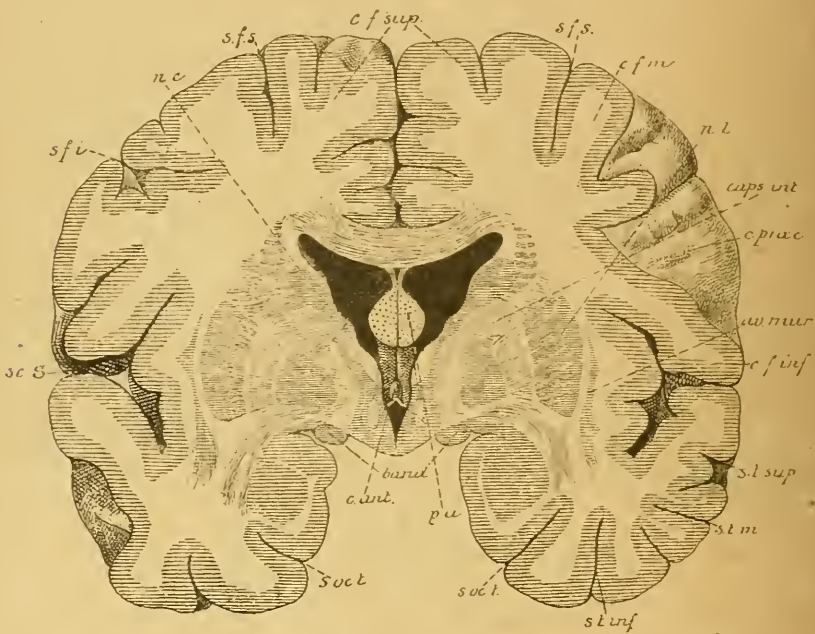


FIG. 63.

Coupe frontale du cerveau antérieur passant par le scissure de SYLVIVS et montrant l'insula de REIL en rapport avec les ganglions de la base. Gr. nat. 3/4.

sc. S. : Scissure de SYLVIVS.
 s. f. i. : Sillon frontal inférieur.
 nc : Noyau caudé
 s. f. s. : Sillon frontal supérieur.
 c. f. sup. : Circonvolution frontale supérieure.
 c. f. m. : Circonvol. frontale moyenne.
 n. l. : Noyau lenticulaire.
 caps. int. : Capsule interne.
 c. præc. : Sillon précentral.

av. mur. : Avant mur.
 c. f. inf. : Circonvolution frontale inférieure.
 s. t. sup. : Sillon temporal supérieur.
 s. t. m. : Sillon temporal moyen.
 s. t. inf. : Sillon temporal inférieur.
 s. occ. t. : Sillon occipito-temporal
 p. a. : Piliers antérieurs de la voûte.
 band : Bandelettes optiques.
 c. ant. : Commissure antérieure.

(1) Voir : GULDBERG : *Zur Morphologie der Insula Reilii*; Anat. Anz., 1887, Jahrg. II, pp 650-665. — EBERSTALLER : *Zur Anatomie und Morphologie der Insula Reilii*; Ibid., pp. 739-750.

Face interne des hémisphères. La face interne^{de} de chaque hémisphère, FIG. 65, appartient à la fois au lobe frontal, au lobe pariétal et au lobe occipital. Mais, tandis que la scissure pariéto-occipitale sépare nettement l'un de l'autre le lobe occipital du lobe pariétal, il n'y a pas de ligne de démarcation entre le lobe pariétal et le lobe frontal.

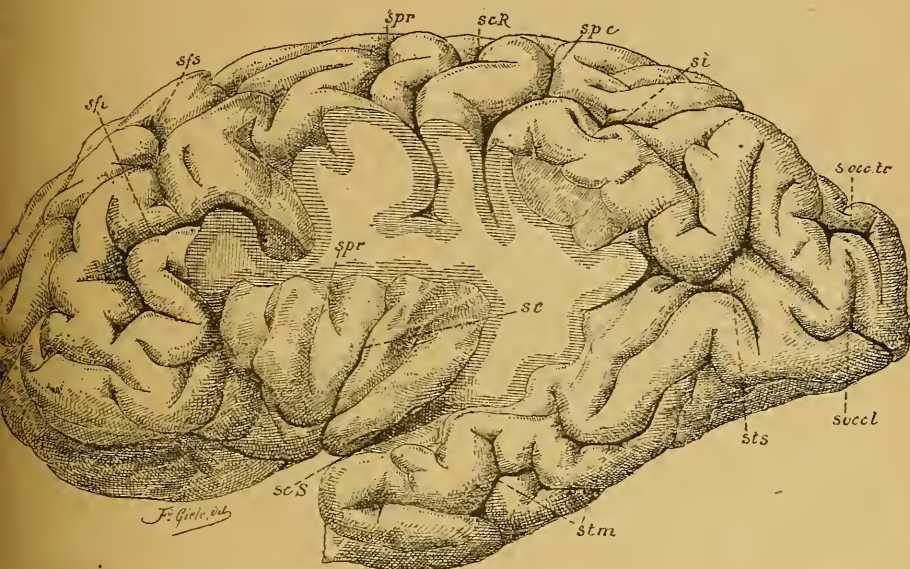


FIG. 64.

Face externe de l'hémisphère cérébral gauche montrant les circonvolutions de l'insula de REIL. Gr. nat. 2/3.

On a enlevé la circonvolution temporale supérieure constituant l'opercule inférieur, et une partie des deux circonvolutions centrales et de la circonvolution pariétale inférieure formant l'opercule supérieur.

<i>sfi</i> : Sillon frontal inférieur.	<i>s. occ. l.</i> : Sillon occipital latéral.
<i>sfs</i> : Sillon frontal supérieur.	<i>sts</i> : Sillon temporal supérieur.
<i>spr</i> : Sillon précentral.	<i>stm</i> : Sillon temporal moyen.
<i>sc. R.</i> : Scissure de ROLANDO.	<i>sc. S.</i> : Scissure de SYLVIUS.
<i>spc</i> : Sillon postcentral.	<i>sc</i> : Sillon central de l'insula de REIL.
<i>si</i> : Sillon interpariétal.	<i>spr</i> : Sillon précentral de l'insula.
<i>s. occ. tr.</i> : Sillon occipital transverse.	

Cette face présente trois sillons primaires ou scissures que nous avons décrites plus haut :

- 1^o La scissure du corps calleux, se continuant en arrière et en bas avec la scissure de l'hippocampe, *sc. hip.*;
- 2^o La scissure calcarine, *sc. calc* ; et
- 3^o La partie interne de la scissure pariéto-occipitale, *sc. pari. occ.*.

En dessous de la scissure calcarine apparaît la circonvolution linguale, partie de la circonvolution occipito-temporale interne.

La scissure calcarine avec la scissure pariéto-occipitale délimite un lobule triangulaire, qu'on appelle le *coin*.

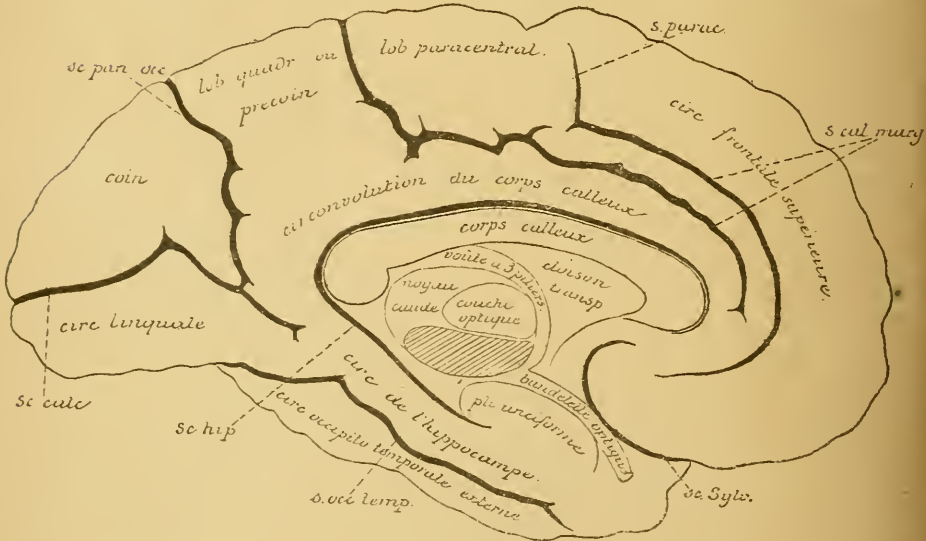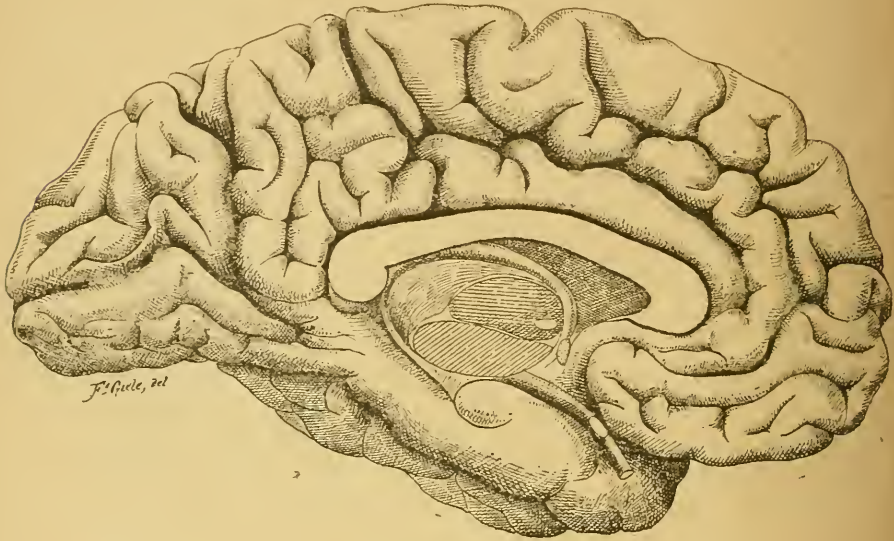


FIG. 65

Face interne du cerveau antérieur. Gr. nat. 2/3.

Toute la partie de la face interne, placée au-dessus de la scissure du corps calleux et au-devant de la scissure pariéto-occipitale, appartient au lobe frontal et au lobe pariétal. Elle est parcourue par un sillon secondaire, le *sillon calloso-marginal*, qui commence en avant en dessous du genou du corps calleux et court parallèlement à ce dernier, environ à mi-chemin entre lui et le bord supérieur des hémisphères. Près de l'extrémité postérieure du corps calleux, ce sillon s'infléchit en haut et se termine au bord supérieur de l'hémisphère un peu en arrière de l'extrémité supérieure de la scissure de ROLANDO. Un peu au-devant de cette extrémité, le sillon calloso-marginal émet une petite branche collatérale, appelée le *sillon paracentral*.

La partie de la face interne des hémisphères, comprise entre la scissure du corps calleux et le sillon calloso-marginal, forme la *circonvolution du corps calleux*. Celle-ci s'amincit considérablement en dessous du bourrelet du corps calleux, pour se continuer avec la circonvolution de l'hippocampe. Entre la scissure pariéto-occipitale et la partie infléchie du sillon calloso-marginal, on trouve un lobule plus ou moins quadrilatère, séparé de la circonvolution du corps calleux par un sillon inconstant : c'est le *précoin* ou *lobule quadrilatère*. Entre le sillon calloso-marginal et le sillon paracentral, existe encore un lobule quadrilatère, qui correspond à l'extrémité supérieure des deux circonvolutions centrales de la face externe des hémisphères : c'est le *lobule paracentral*. Enfin, au-devant de ce lobule et au-dessus du sillon calloso-marginal, nous avons la face interne de la circonvolution frontale supérieure.

C. Sillons tertiaires.

Outre les sillons primaires et les sillons secondaires qui sont typiques et constants et qui divisent la surface des hémisphères cérébraux en lobes et en circonvolutions, il existe encore des sillons tertiaires, atypiques ou inconstants, dont la disposition varie de cerveau à cerveau et qui masquent plus ou moins la topographie normale. Aussi, quand on examine la surface d'un cerveau antérieur, doit-on toujours commencer par rechercher les sillons primaires : 1° la scissure de SYLVIVS que l'on trouvera sans aucune difficulté; 2° la scissure de ROLANDO que l'on cherchera d'une part dans l'angle formé par le rameau horizontal postérieur et le rameau vertical antérieur de la scissure de SYLVIVS, et d'autre part près de la scissure médiane interhémisphérique au-devant de la termi-

naison du sillon calloso-marginal; 3° enfin la scissure pariéto-occipitale que l'on reconnaîtra facilement sur la face interne des hémisphères. Par là, on a déjà les limites des différents lobes et on trouvera plus facilement dans chacun d'eux les sillons secondaires circonscrivant les circonvolutions.

Un point intéressant à connaître, c'est la situation des sillons et des circonvolutions par rapport aux sutures de la boîte crânienne, FIG. 66. D'après les recherches faites par un grand nombre d'auteurs, la scissure de ROLANDO est située à la face interne de l'os pariétal, un peu en

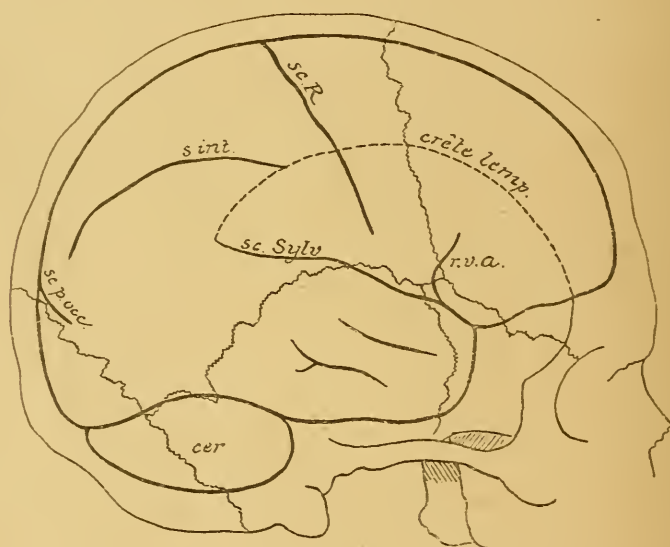


FIG. 66.

Rapports des principaux sillons de la face externe du cerveau antérieur avec les sutures du crâne, d'après BROCA et ECKER (SCHWALBE).

- | | |
|---|---|
| <i>sc. R.</i> : Scissure de ROLANDO. | <i>r. v. a.</i> : Rameau vertical antérieur de la scissure de SYLVIVS |
| <i>s. int.</i> : Sillon interpariétal. | <i>sc. f. occ.</i> : Scissure pariéto-occipitale |
| <i>sc. Sylv.</i> : Scissure de SYLVIVS. | <i>cer</i> : Cervelet. |

arrière de la suture coronaire. Sa direction est oblique en bas et en avant. Son extrémité supérieure est située 48 mm. en arrière de la suture coronaire, tandis que pour son extrémité inférieure, qui s'étend jusque près du bord supérieur de la portion squammeuse du temporal, cette distance n'est que de 28 mm.

D'après GIACOMINI, on peut trouver chez l'homme vivant la situation et la direction de la scissure de ROLANDO par le procédé suivant :

D'un point situé un peu au-devant et au-dessus du pavillon de l'oreille, on mène une ligne verticale perpendiculaire à la suture sagittale; par le milieu de cette ligne on en tire une seconde en haut et en arrière formant avec la première un angle de 30° à 35° . Cette seconde ligne correspondrait à la direction de la scissure de ROLANDO.

Pour la scissure de SYLVIVS, on prend comme point de repère la bifurcation de cette scissure en rameau horizontal postérieur et rameau antérieur ascendant; cette bifurcation se fait au point de réunion de l'extrémité supérieure de la grande aile du sphénoïde avec la suture squammeuse.

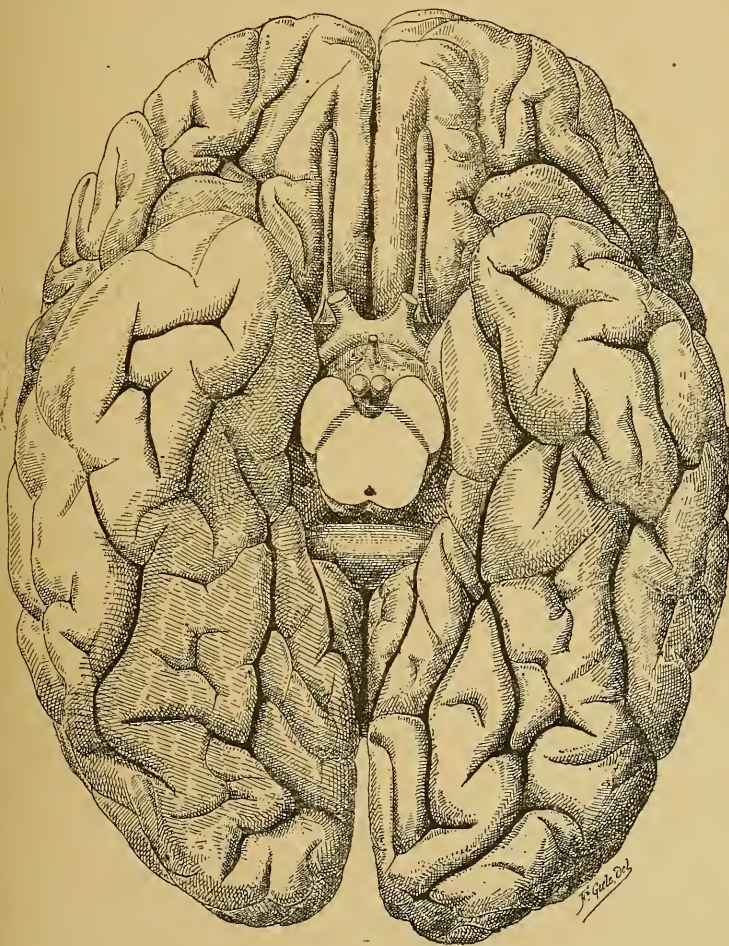


FIG. 67.

Face inférieure du cerveau antérieur. Gr. nat. 2/3.

La scissure pariéto-occipitale se trouve au point de réunion de la suture sagittale avec la suture lambdoïde.

Pour terminer l'étude de la conformation extérieure du cerveau antérieur, il nous reste encore à décrire une région de sa face inférieure, située sur la ligne médiane au-devant du chiasma des nerfs optiques. Quand on enlève la partie inférieure de l'axe cérébro-spinal par une section transversale faite au niveau du cerveau moyen, et que l'on examine la face inférieure du cerveau antérieur réuni au cerveau intermédiaire, FIG. 67, on trouve, d'avant en arrière, sur chaque hémisphère : la face inférieure du lobe frontal, le commencement de la scissure de SYLVIVS et la face inférieure du lobe temporal et du lobe occipital. Sur la ligne médiane on voit en avant et en arrière une partie de la grande scissure médiane interhémisphérique.

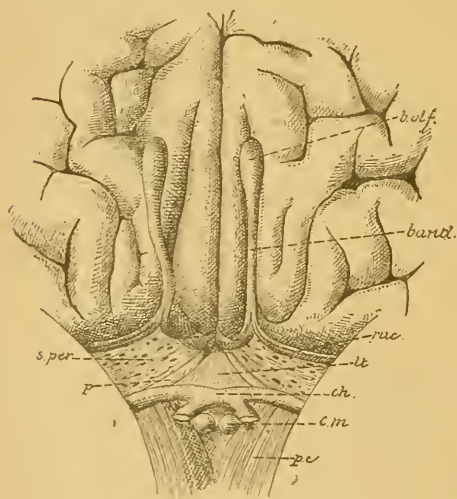


FIG. 68.

Partie de la face inférieure du cerveau antérieur au-devant du chiasma des nerfs optiques.

Gr. nat. 2/3.

- ph : Pédoncule cérébral.
 cm : Corps mamillaires.
 ch : Chiasma des nerfs optiques relevé en haut et en arrière.
 p : Pédoncule du corps calleux.
 lt : Lamé terminale.
 s. per. : Substance perforée antérieure.
 rac : Racines olfactives.
 band : Bandelette olfactive.
 b. olf. : Bulbe olfactif.

La partie postérieure de la grande scissure est limitée en avant par la face inférieure du bourrelet du corps calleux. Au-devant de ce bourrelet existe une large fente transversale qui constitue la moyenne de la grande fente frontale de BICHAT, conduisant au troisième ventricule. Cette fente de BICHAT correspond latéralement à la scissure de l'hippocampe, qui limite en dedans, ainsi que nous l'avons vu, la face inférieure du lobe temporal. La partie moyenne de la fente de BICHAT est limitée en avant par la face postérieure du tronc cérébral au niveau des tubercules quadrijumeaux. Au-devant de la fente de BICHAT, on rencontre successivement : la surface de section du cerveau moyen, la substance grise interpédonculaire, les corps mamillaires, l'infundibulum avec la tige pituitaire et

l'hypophyse, les bandelettes optiques avec le chiasma des nerfs optiques, et l'extrémité antérieure ou genou du corps calleux.

Quand on relève le chiasma des nerfs optiques en haut et un peu en arrière, FIG. 68, on voit partir du genou du corps calleux, de chaque côté de la ligne médiane, un cordon blanc : le *pédoncule du corps calleux, p.* Les deux pédoncules s'écartent l'un de l'autre et s'étendent jusque près des bandelettes optiques. Ainsi se trouve circonscrit, entre les pédoncules du corps calleux et le chiasma des nerfs optiques, un espace triangulaire fermé par une lamelle grise, mince et délicate, appelée *lame terminale, lt.* De chaque côté de la ligne médiane, entre la bandelette optique en arrière, les circonvolutions frontales en avant, l'extrémité du lobe temporal en dehors et le pédoncule du corps calleux en dedans, existe encore une mince lamelle grise en rapport intime avec l'artère cérébrale moyenne. Cette lamelle grise est percée d'un grand nombre de petits orifices, par lesquels passent des branches collatérales de l'artère cérébrale moyenne et de l'artère cérébrale antérieure pour se rendre aux ganglions de la base. C'est la *substance perforée antérieure, s. per..*

Sur la partie latérale de cette lame grise passent des cordons blancs qui sortent du lobe temporal et se rendent à la bandelette olfactive située dans le sillon olfactif. Ce sont les *racines olfactives, rac.* La bandelette olfactive se renfle à son extrémité antérieure pour produire le *bulbe olfactif*, d'où partent les *nerfs olfactifs*.

SIXIÈME LEÇON

Le Cerveau antérieur

Sa conformation interne.

Nous avons terminé, dans la dernière leçon, l'étude de la conformation externe du cerveau antérieur. Nous avons vu que toute la surface des hémisphères cérébraux est parcourue par de nombreux sillons, dont les uns, appelés *sillons primaires* ou *scissures*, délimitent les lobes; dont les autres, dénommés *sillons secondaires*, subdivisent ces lobes en circonvolutions. Ces sillons primaires et ces sillons secondaires sont des sillons typiques ou constants. On les retrouve, en effet, sur tous les hémisphères que l'on examine. Ils sont cependant plus ou moins cachés par des sillons tertiaires ou sillons atypiques et inconstants, dont la disposition peut varier et varie en réalité, non seulement de cerveau à cerveau, mais même d'un hémisphère cérébral à l'autre.

Nous allons commencer aujourd'hui l'étude de la conformation interne du cerveau antérieur, telle qu'elle apparaît sur des coupes macroscopiques, soit frontales, soit horizontales.

On peut considérer chaque hémisphère, dans sa forme la plus simple, comme constitué par des ganglions gris placés près de la base, et par une masse épaisse de substance blanche enveloppant ces ganglions. Celle-ci est recouverte elle-même par une couche repliée de substance grise, qui porte le nom de *couche corticale grise* ou *d'écorce grise*.

La substance blanche enveloppe de tous côtés deux des ganglions gris : le *noyau lenticulaire* et l'*avant-mur*. Le troisième ganglion, appelé *noyau caudé*, est libre en haut et en arrière. Il existe, en effet, entre ce ganglion et la substance blanche enveloppante, un espace constituant le *ventricule latéral*.

Nous avons donc à étudier dans chaque hémisphère :

1° Les ganglions gris de la base : le noyau caudé, le noyau lenticulaire et l'avant-mur.

2° La substance blanche avec l'écorce grise qui la recouvre.

3° Le ventricule latéral.

Les ganglions gris de la base.

On trouve, à la base de chaque hémisphère, trois masses grises nettement distinctes l'une de l'autre : le *noyau caudé*, le *noyau lenticulaire* et l'*avant-mur*. Les deux dernières de ces masses sont enveloppées complètement par de la substance blanche. Elles ne deviennent apparentes

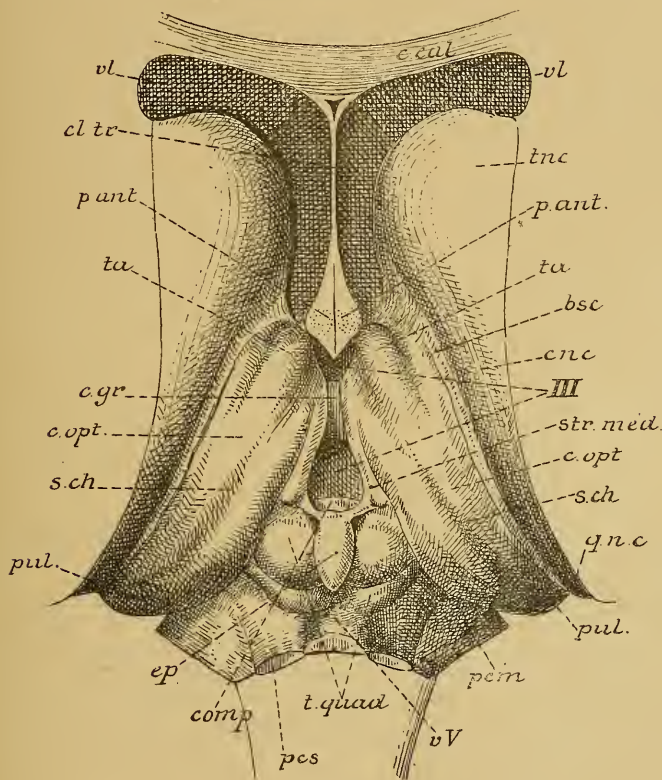


FIG. 69.

Le tronc cérébral vu par le haut après enlèvement du corps calleux, de la voûte à trois piliers et de la toile choroïdienne. Gr. nat.

- | | |
|--|--|
| <i>c. cal.</i> : Coupe du genou du corps calleux. | <i>c. opt.</i> : Couche optique. |
| <i>cl. tr.</i> : Cloison transparente. | <i>s. ch.</i> : Sillon choroïdien. |
| <i>vl</i> : Ventricule latéral. | <i>gnc</i> : Queue du noyau caudé. |
| <i>tnc</i> : Tête du noyau caudé. | <i>pul.</i> : Pulvinar. |
| <i>p. ant.</i> : Section des piliers antérieurs de la voûte. | <i>pcm</i> : Pédoncule cérébelleux moyen. |
| <i>ta</i> : Tubercule antérieur de la couche optique. | <i>vv</i> : Valvule de VIEUSSENS. |
| <i>bsc</i> : Bandelette semi-circulaire. | <i>t. quad.</i> : Tubercules quadrijumeaux. |
| <i>cnc</i> : Corps du noyau caudé. | <i>pcs</i> : Pédoncule cérébelleux supérieur. |
| <i>III</i> : Troisième ventricule. | <i>com. p.</i> : Commissure blanche postérieure. |
| <i>str. méd.</i> : Strie médullaire de la couche optique. | <i>c. gr.</i> : Commissure grise. |

que sur des coupes frontales ou horizontales. Le noyau caudé seul fait saillie dans la cavité ventriculaire; aussi le désigne-t-on parfois sous le nom de *noyau intra-ventriculaire*, par opposition au noyau lenticulaire et à l'avant-mur qui sont les *noyaux extra-ventriculaires*.

Le noyau caudé est situé en dehors et un peu au-dessus de la couche optique appartenant au cerveau intermédiaire. Il fait saillie, sur toute sa longueur, dans le ventricule latéral. Quand on ouvre ce ventricule par sa paroi supérieure en enlevant le corps calleux, on tombe directement sur la face libre du noyau caudé, FIG. 69, qui forme la plus grande partie du plancher du ventricule latéral. En avant, le noyau caudé arrive plus loin que la couche optique. Son extrémité antérieure est renflée et prend le nom de *tête du noyau caudé*, *tnc*. Il se dirige alors en arrière, en longeant le bord externe de la couche optique, en même temps qu'il se rétrécit rapidement. Tandis que la tête de ce noyau se trouve sur un même plan horizontal que la couche optique, la partie moyenne ou le *corps*, *cnc*, déborde cette couche en haut et en dehors. Il s'en suit que dans son trajet antéro-postérieur le noyau caudé décrit une courbe à convexité supérieure.

Près de l'extrémité postérieure de la couche optique, il se recourbe en bas, puis en avant et un peu en dehors, pour pénétrer dans le lobe temporal, dans lequel on peut le poursuivre jusque près de l'extrémité antérieure de ce lobe.

Dans son ensemble, le noyau caudé décrit donc une courbe en forme de fer à cheval à concavité

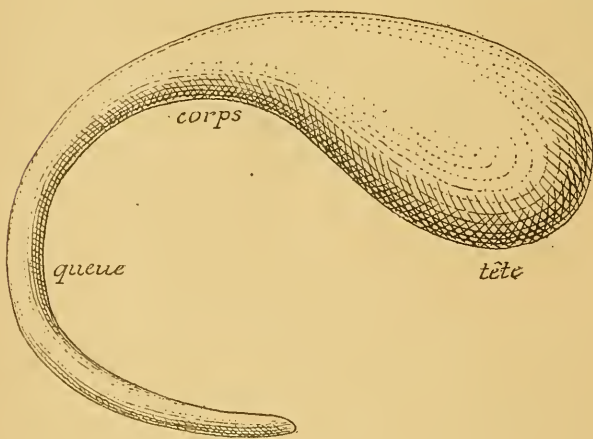


FIG. 70.

Forme du noyau caudé Gr. nat.

antérieure, FIG. 70, courbe analogue à celle que nous avons décrite pour la couche optique avec la bandelette optique.

Il est difficile de décrire séparément les différentes masses grises qui occupent la base du cerveau antérieur. Pour se faire une bonne

idée de la forme, de la situation et des rapports réciproques du noyau caudé, du noyau lenticulaire et de l'avant-mur, il est nécessaire de pratiquer dans le cerveau antérieur une série de coupes macroscopiques, d'abord frontales, puis horizontales. Ces coupes intéresseront par le fait même les parties constitutives du cerveau intermédiaire et nous éclaireront en même temps sur les rapports des ganglions gris du cerveau antérieur avec la couche optique appartenant au cerveau intermédiaire. Le noyau caudé, le noyau lenticulaire, l'avant-mur et la couche optique forment, à proprement parler, ce que l'on désigne communément sous le nom de *ganglions de la base* ou *ganglions subcorticaux*.

Étudions d'abord une série de coupes frontales.

Nous avons représenté dans la FIG. 71 une vue de la section médiane de l'encéphale dans laquelle se trouvent indiqués, par des lignes pointillées, les endroits précis où nous avons pratiqué les sections frontales que nous avons reproduites dans les FIG. 72 à 78.

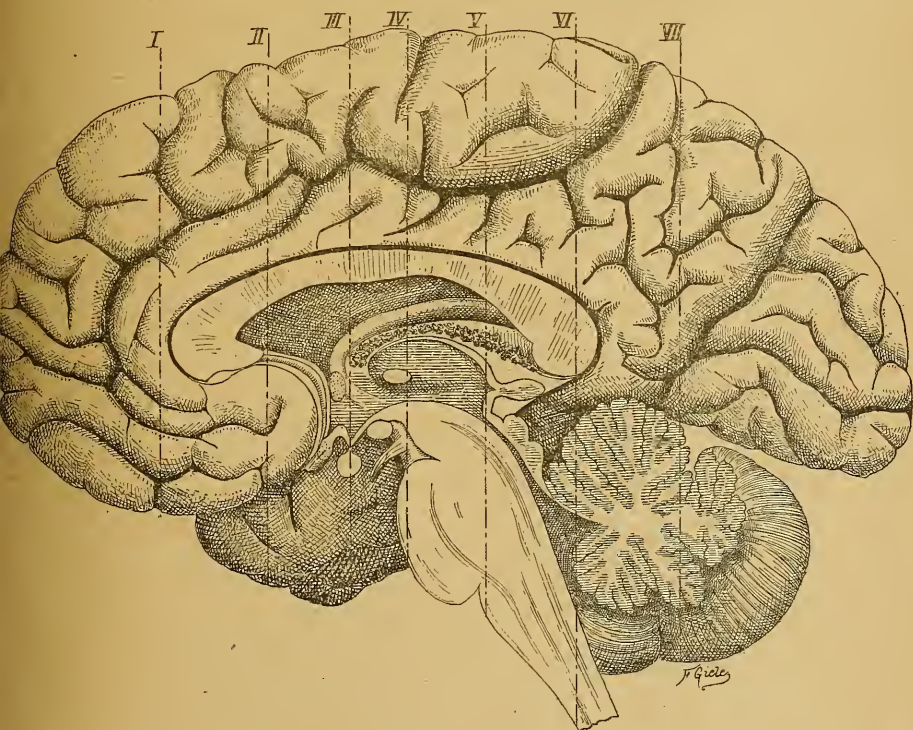

FIG. 71.

Section médiane de l'encéphale. Gr. nat. 2/3.

Les lignes ponctuées indiquent les plans de section des FIG 72 à 78.

La coupe *I* passe par la partie moyenne du lobe frontal, au-devant de l'extrémité antérieure du ventricule latéral et du genou du corps calleux, FIG. 72; elle montre qu'à ce niveau, chaque hémisphère cérébral est constitué uniquement par une masse blanche centrale, recouverte par la couche repliée de substance grise.

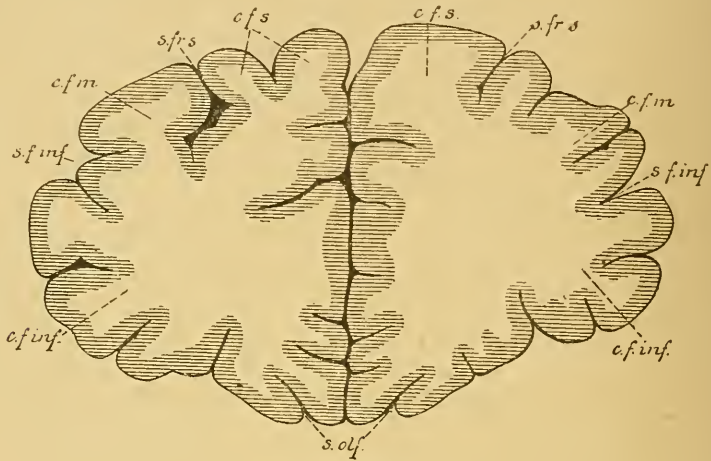


FIG. 72.

Coupe I (FIG. 71). Gr. nat. 3/4.

- | | |
|--|---|
| <i>c f s</i> : Circonvol. frontale supérieure. | <i>s. f. inf.</i> : Sillon frontal inférieur. |
| <i>s. fr. s.</i> : Sillon frontal supérieur. | <i>c. f. inf.</i> : Circonvol. frontale inférieure. |
| <i>c. f. m.</i> : Circonvol. frontale moyenne. | <i>s. olf.</i> : Sillon olfactif. |

La coupe *II* tombe en plein dans le ventricule latéral et passe par la tête du noyau caudé. Elle présente, sur la ligne médiane, la scissure interhémisphérique, le corps calleux, *c.call*, et la cloison transparente, *cl tr.*; de chaque côté, on voit une partie du ventricule latéral. La paroi supérieure de ce ventricule est formée par le corps calleux, tandis que sur sa paroi inférieure existe la partie renflée du noyau caudé, *nc*. Celui-ci se présente sous la forme d'une masse grise arrondie divisée en deux par une traînée irrégulière de substance blanche : la partie grise interne appartient seule au noyau caudé ou noyau intra-ventriculaire; la partie grise externe constitue l'extrémité antérieure du noyau lenticulaire entièrement enveloppé par de la substance blanche. La substance blanche comprise entre les deux noyaux forme une partie du bras antérieur de la *capsule interne*. La face externe du noyau lenticulaire correspond à l'écorce cérébrale qui occupe le fond de la scissure de SYLVIVS, ou à

l'insula de REIL. Elle en est séparée par une lame de substance blanche divisée en deux par une lamelle grise : celle-ci forme l'extrémité antérieure de l'avant-mur.

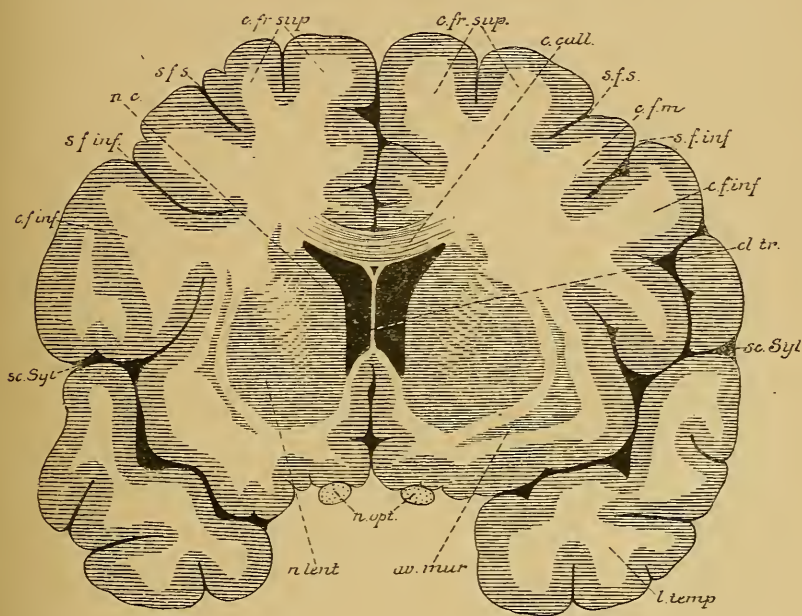


FIG 73.

Coupe II (FIG. 71). Gr. nat. 3/4.

c. fr. sup. : Circonvolution frontale supérieure.
s. f. s. : Sillon frontal supérieur.
c. call. : Corps calleux.
s. f. m. : Circonvol. frontale moyenne.
s. f. inf. : Sillon frontal inférieur.
c. f. inf. : Circonvol. frontale inférieure.

cl. tr. : Cloison transparente.
sc. Syl. : Scissure de SYLVIVS.
l. temp. : Lobe temporal.
av. mur. : Avant-mur.
n. opt. : Nerfs optiques.
n. lent. : Noyau lenticulaire.
nc : Noyau caudé.

La FIG. 74 représente une vue de la coupe III, FIG. 71, passant immédiatement en arrière de la commissure blanche antérieure et au-devant de l'extrémité antérieure des couches optiques. Au fond de la scissure médiane interhémisphérique, nous tombons sur la coupe du corps calleux, *c cal*, qui se perd latéralement dans la substance blanche des hémisphères. La face inférieure du corps calleux donne attache, sur la ligne médiane, à la partie antérieure de la cloison transparente, étendue entre ce corps calleux et les piliers antérieurs de la voûte à trois piliers ou trigone cérébral, *pa*. On voit sur cette figure

comment ces piliers antérieurs passent derrière la commissure blanche antérieure, *c. ant.*, pour s'enfoncer dans les parois latérales du ventricule médian. Nous savons que ces piliers antérieurs limitent, en avant, le troisième ventricule. De chaque côté de la ligne médiane,

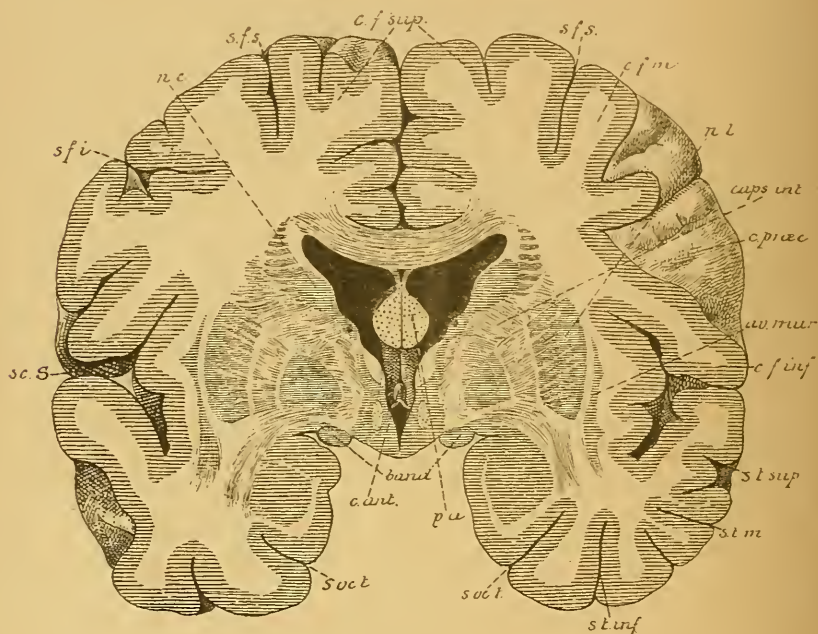


FIG. 74.

Coupe III (FIG. 71. Gr. nat. 3/4.

- | | |
|---|---|
| <i>sc. S.</i> : Scissure de SYLVIVS. | <i>av. mur.</i> : Avant mur. |
| <i>s. f. i.</i> : Sillon frontal inférieur. | <i>c. f. inf.</i> : Circonvolution frontale inférieure. |
| <i>nc</i> : Noyau caudé. | <i>s. t. sup.</i> : Sillon temporal supérieur. |
| <i>s. f. s.</i> : Sillon frontal supérieur. | <i>s. t. m.</i> : Sillon temporal moyen. |
| <i>c. f. sup.</i> : Circonvolution frontale supérieure. | <i>s. t. inf.</i> : Sillon temporal inférieur. |
| <i>c. f. m.</i> : Circonvol. frontale moyenne. | <i>s. occ. t.</i> : Sillon occipito-temporal |
| <i>n l.</i> : Noyau lenticulaire. | <i>p. a.</i> : Piliers antérieurs de la voûte. |
| <i>caps int.</i> : Capsule interne. | <i>band</i> : Bandelettes optiques. |
| <i>c. præc.</i> : Sillon précentral. | <i>c. ant.</i> : Commissure antérieure. |

la face inférieure du corps calleux forme la voûte du ventricule latéral. Sur le plancher de ce ventricule, on trouve de dehors en dedans : la coupe du noyau caudé, *nc*, la bandelette semi-circulaire avec la coupe de la veine du corps strié, puis une mince bande grise qui appartient

déjà à la partie antérieure de la couche optique. En dehors et en dessous du noyau caudé existe une bande blanche : le bras antérieur de la capsule interne, compris entre le noyau caudé et une masse grise volumineuse : le *noyau lenticulaire*. Ce noyau a une forme triangulaire à base externe et à sommet interne. Il est subdivisé par deux lamelles blanches, parallèles à la base, en trois parties grises, appelées *segments* et dénommées de la base au sommet : segment externe, segment moyen, segment interne.

La base de ce noyau correspond au fond de la scissure de SYLVIVS. Elle est séparée de la substance grise corticale, qui recouvre la région de l'insula de REIL, par une bande de substance blanche assez épaisse, subdivisée en deux par une lamelle grise. Celle-ci appartient à l'avant-mur, *av-mur*. La mince lamelle blanche qui sépare l'avant-mur du noyau lenticulaire s'appelle *capsule externe*; celle qui sépare l'avant-mur de l'écorce grise des circonvolutions de l'insula porte le nom de *capsule extrême*.

A la base du cerveau, on trouve la section des bandelettes optiques, *band*.

Pratiquons maintenant une coupe passant par le milieu de la couche optique, FIG. 75. Nous retrouvons sur la ligne médiane : la scissure médiane interhémisphérique et la coupe du corps calleux; la cloison transparente a disparu, de sorte que, à la face inférieure du corps calleux, nous tombons directement sur la voûte à trois piliers recouvrant la toile choroïdienne. En dessous de cette toile se trouve le troisième ventricule, qui appartient au cerveau intermédiaire. De chaque côté de la ligne médiane, nous retrouvons, en dessous du corps calleux, le ventricule latéral; il est séparé du troisième ventricule par le plexus choroïde latéral de la toile choroïdienne et par le bord latéral de la voûte à trois piliers. Ces deux organes reposent directement sur la face supérieure de la couche optique. La couche optique forme une masse grise ovalaire de chaque côté du ventricule médian; le noyau caudé considérablement rétréci est situé au-dessus et en dehors de la couche optique, séparée de celle-ci par une dépression dans laquelle on trouve la veine du corps strié et la bandelette semi-circulaire. En dehors de la couche optique et du noyau caudé existe une lame blanche assez épaisse : c'est le bras postérieur de la capsule interne; puis vient le noyau lenticulaire réduit aux deux segments externes. En dehors de ce noyau existent encore la capsule externe, l'avant-mur et la capsule extrême recouverte par la substance grise corticale de l'insula de REIL.

En dessous du noyau lenticulaire, la coupe a passé par l'extrémité

antérieure du lobe temporal. On y voit la section du prolongement sphénoïdal du ventricule latéral. A la paroi supérieure de ce prolongement existe la coupe de la queue du noyau caudé, *nc*. Le plancher présente une masse arrondie et régulière; c'est l'extrémité antérieure de la *corne d'Ammon*. Un peu en dedans de la coupe de la queue du noyau caudé, tout contre le pédoncule cérébral, on voit la section de la bandelette optique, *band*.

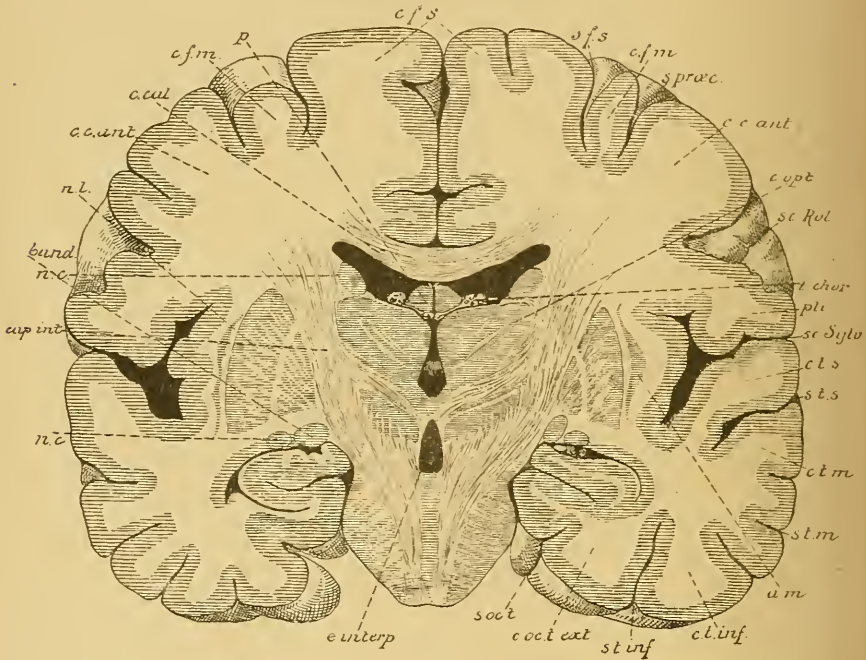


FIG. 75.

Coupe IV (fig. 71). Gr. nat. 3/4.

- | | |
|---|--|
| <i>cfs</i> : Circonvolution frontale supérieure. | <i>c. t. m.</i> : Circonv. temporale moyenne. |
| <i>sfs</i> : Sillon frontal supérieur. | <i>s. t. m.</i> : Sillon temporal moyen. |
| <i>cfm</i> : Circonv. frontale moyenne. | <i>am</i> : Avant-mur. |
| <i>s. præc.</i> : Sillon précentral. | <i>c. t. inf.</i> : Circonvolution temporale inférieure. |
| <i>cc. ant.</i> : Circonvolution centrale antérieure. | <i>s. t. inf.</i> : Sillon temporal inférieur. |
| <i>sc. Rol.</i> : Scissure de ROLANDO. | <i>c. oc. t. ext.</i> : Circonvolution occipito-temporale externe. |
| <i>c. opt.</i> : Couche optique. | <i>s. occ. t.</i> : Sillon occipito-temporal. |
| <i>t. chor.</i> : Toile choroïdienne. | <i>e. interp.</i> : Espace interpédonculaire. |
| <i>pli</i> : Pli de passage entre les deux circonvolutions centrales. | <i>nc</i> : Noyau caudé. |
| <i>sc. sylv.</i> : Scissure de SYLVIVS. | <i>cap. int.</i> : Bras postérieur de la capsule interne. |
| <i>c. t. s.</i> : Circonvolution temporale supérieure. | <i>band</i> : Bandelette optique. |
| <i>s. t. s.</i> : Sillon temporal supérieur. | <i>c. cal.</i> : Corps calleux. |
| | <i>p</i> : Voûte à trois piliers. |

La FIG. 76 passe par la commissure postérieure, *comp. p.* Le noyau lenticulaire y a presque entièrement disparu. Le noyau caudé a été sectionné en deux endroits : d'abord sur le plancher du ventricule latéral, au-dessus et en dehors de la couche optique, puis au niveau du prolongement sphénoïdal du ventricule latéral, *nc*. La couche optique, beaucoup plus volumineuse que sur la coupe précédente, constitue par sa face interne la paroi du ventricule médian, tandis que par sa face externe, elle répond au bras postérieur de la capsule interne.

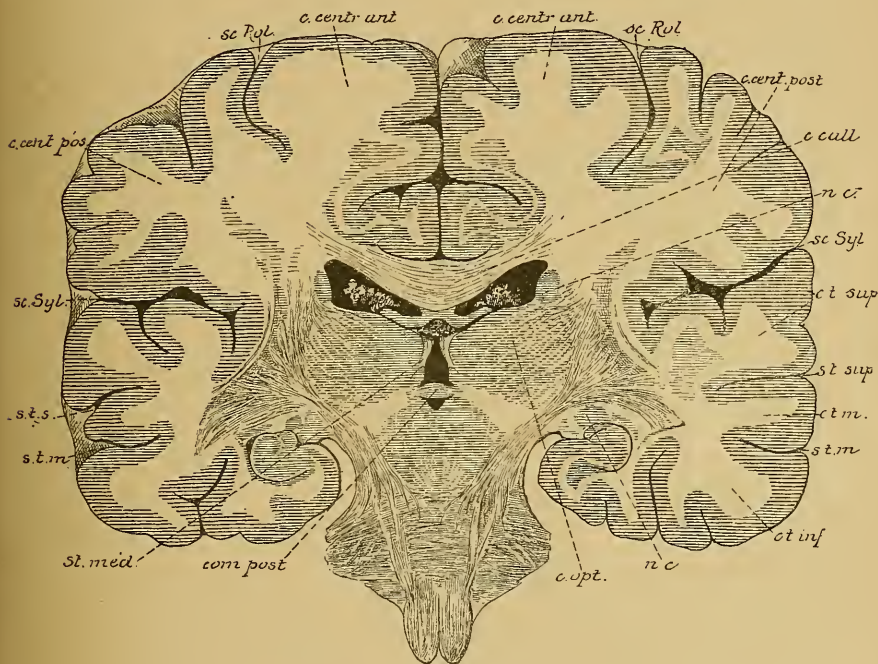


FIG. 76

Coupe V (FIG. 71). Gr. nat. $3/4$

Sa face supérieure est libre; elle répond à une partie du plancher du ventricule latéral, au plexus choroïde latéral et au bord externe de la voûte à trois piliers. Au point de réunion de la face supérieure avec la face interne, se trouve la coupe de la strie médullaire, *str. med.* La face inférieure de la couche optique repose sur le pédoncule cérébral.

Les coupes qui passent par la partie postérieure du corps calleux, FIG. 77, et par la partie moyenne du lobe occipital, FIG. 78, n'intéressent plus que le prolongement occipital des ventricules latéraux, dans lequel s'engage un repli des plexus choroïdes latéraux.

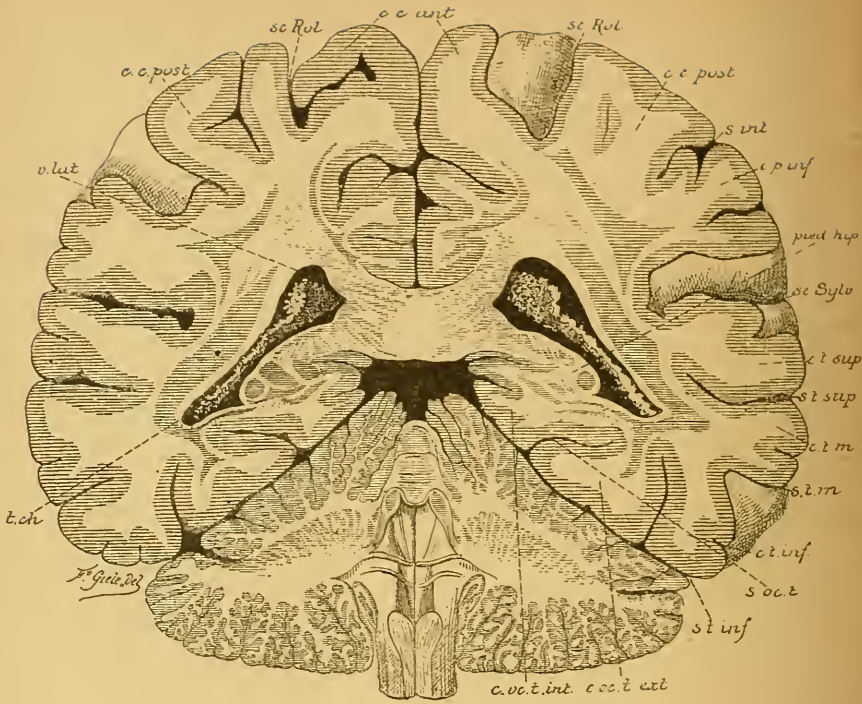


FIG. 77.
Coupe VI (FIG. 71). Gr. nat. 3/4.

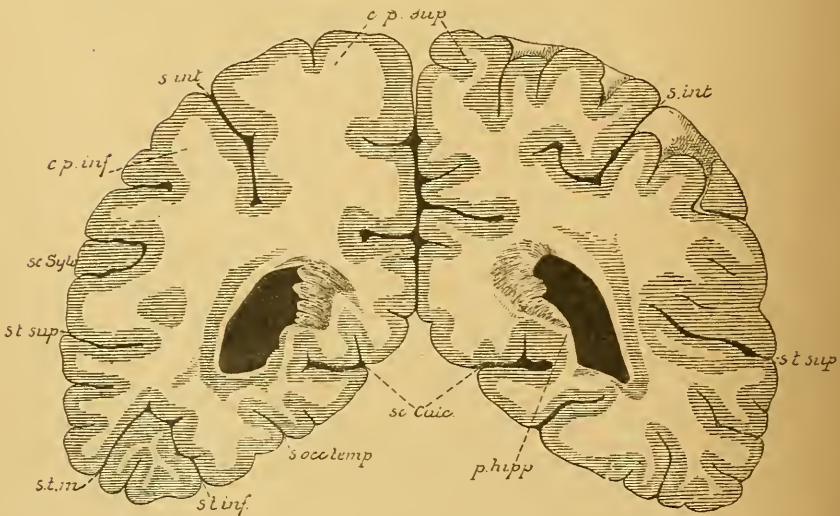


FIG. 78.
Coupe VII (FIG. 71). Gr. nat. 3/4.

Sur la face interne de ce prolongement occipital, la substance blanche fait saillie dans la cavité ventriculaire; cette saillie régulière porte le nom de *petit hippocampe* ou *ergot de Morand*. Elle est due uniquement à l'existence, sur la face interne des hémisphères cérébraux, au niveau du prolongement occipital du ventricule latéral, de la scissure calcarine qui est un *sillon complet* et qui, lors de son apparition, a refoulé dans la cavité ventriculaire toute l'épaisseur de la paroi des vésicules hémisphériques.

Étudions maintenant une série de coupes horizontales.

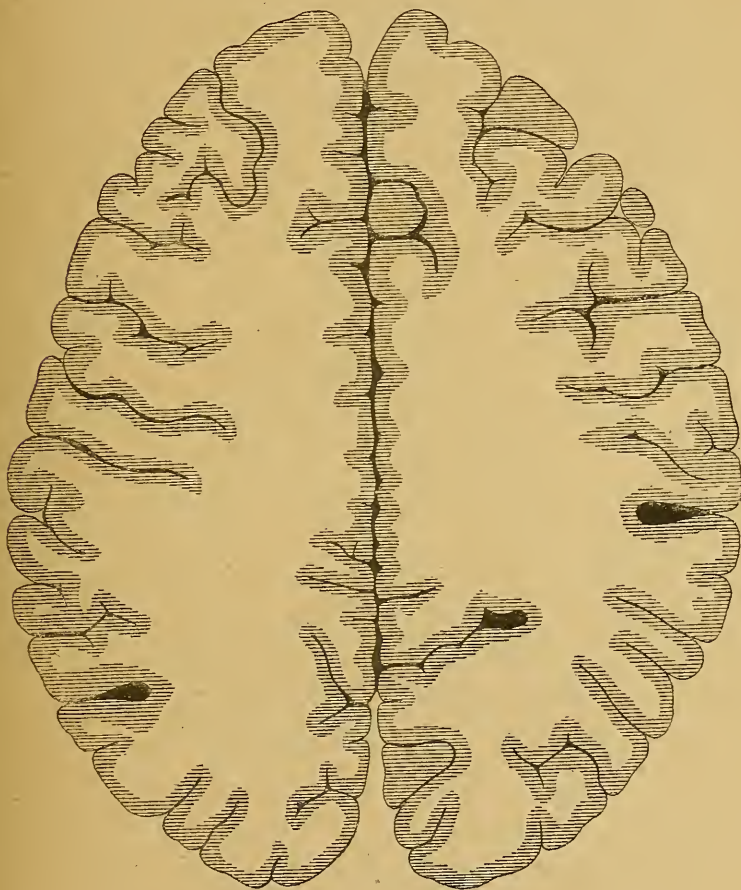


FIG. 79.

Coupe horizontale du cerveau antérieur un peu au-dessus du corps calleux. Gr nat. 23

Quand on pratique une coupe horizontale à travers les deux hémisphères à quelque distance au-dessus du corps calleux, FIG. 79, on voit que chaque hémisphère est formé à ce niveau d'une masse blanche

centrale, le *centre semi-ovale*, enveloppée par l'écorce grise. Si la coupe passe tout juste au-dessus du corps calleux, FIG. 80, les noyaux blancs des deux hémisphères se trouvent reliés par la substance blanche du corps calleux; la coupe présente alors un immense noyau central de

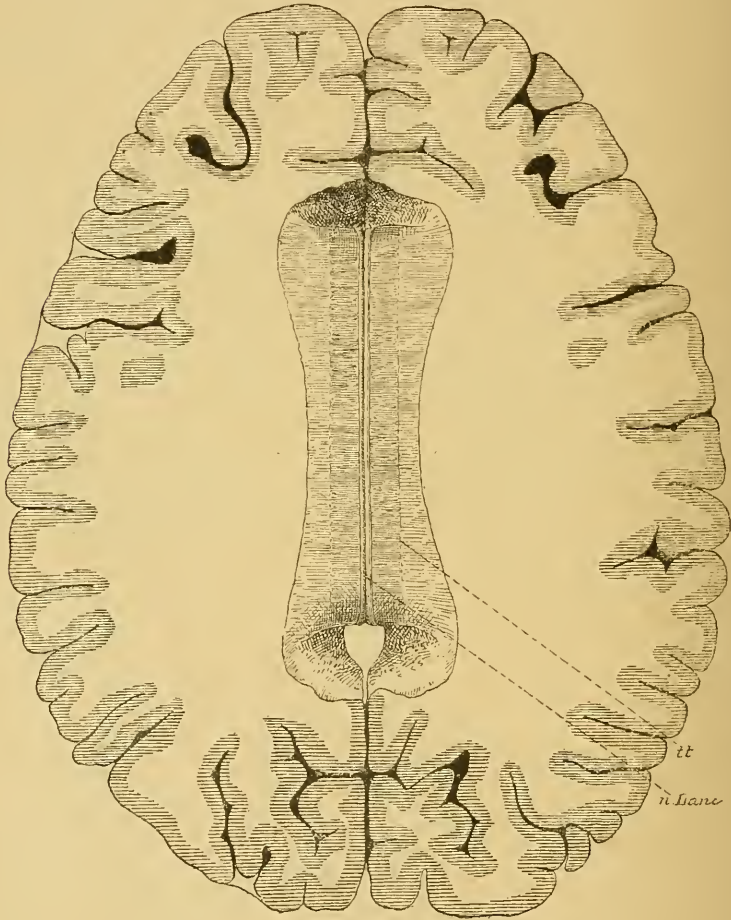


FIG 80

Coupe horizontale du cerveau antérieur au niveau de la face supérieure du corps calleux. Gr. nat. 2/3.

n. Lanci. : Nerfs de Lancisi.

tt : Tænia tecti.

substance blanche, appelé *centre ovale de Vieussens*, entouré encore par l'écorce grise. La face supérieure du corps calleux, présente, de chaque côté de la ligne médiane, un cordon gris appelé *nerf de Lancisi*, *n lanc*, et un peu en dehors, une ligne grise appelée *tænia tecti*, qui

indique la limite de la substance corticale grise des circonvolutions voisines. Si on enlève alors le corps calleux dans toute son étendue, on pénètre, de chaque côté, dans les ventricules latéraux, FIG. 81. Sur la ligne médiane, on trouve, d'avant en arrière, la section du genou du

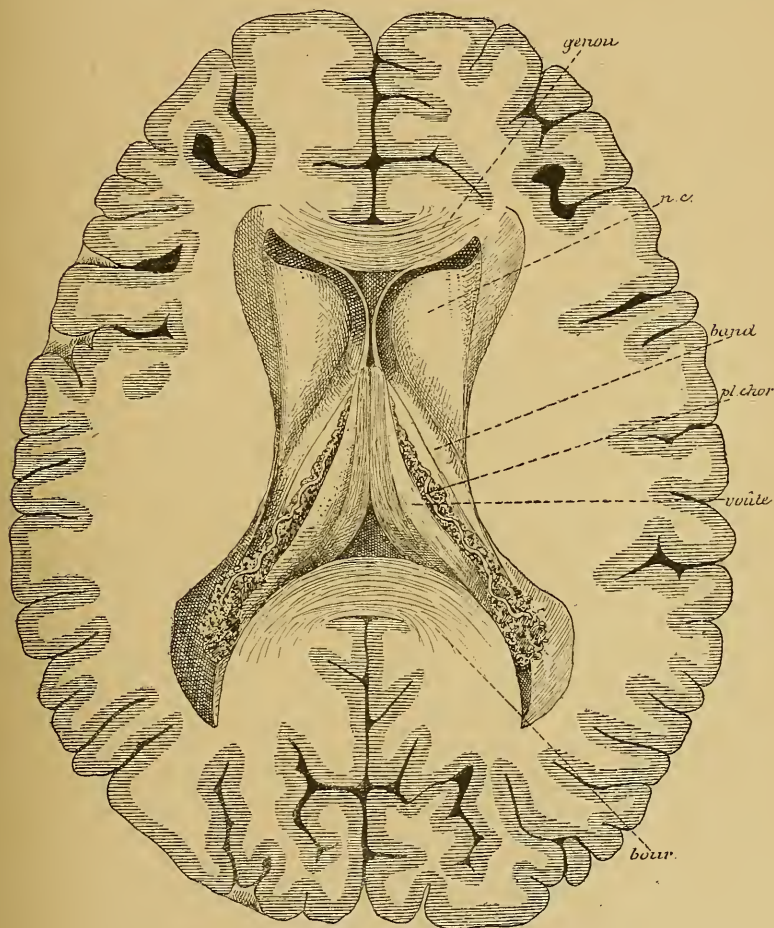


FIG 81.

Le cerveau antérieur sectionné comme dans la figure précédente, mais après l'enlèvement du corps calleux. Gr. nat. 2/3.

corps calleux, la cloison transparente et la face supérieure de la voûte à trois piliers. Les piliers postérieurs de cette voûte s'écartent angulairement l'un de l'autre et disparaissent dans le prolongement sphénoïdal. Le long des bords latéraux de ces piliers courent les plexus choroïdes latéraux. De chaque côté de la ligne médiane, on voit le plancher du ventricule

latéral. Il est formé, en dedans, par la couche optique et, en dehors, par le noyau caudé. L'extrémité antérieure renflée ou tête du noyau caudé dépasse considérablement la couche optique. Les têtes des deux noyaux sont séparées l'une de l'autre par la cloison transparente.

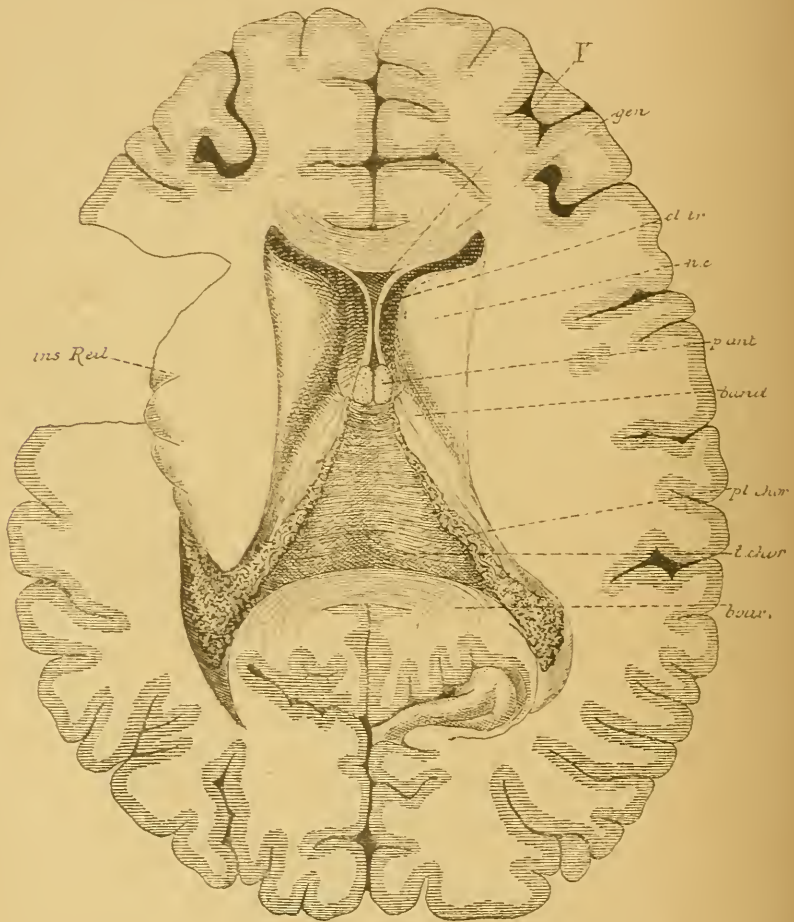


FIG 82.

Même figure que la précédente après l'enlèvement de la voûte à 3 piliers. Gr. nat. 2/3.

Enlevons maintenant le trigone cérébral ou la voûte à trois piliers en sectionnant les piliers antérieurs tout près de la cloison transparente, nous parvenons sur la face supérieure de la toile choroïdienne, FIG. 82. Celle-ci constitue une membrane triangulaire, dont la base répond à la partie moyenne de la fente de BICHAT, dont le sommet touche

les piliers antérieurs de la voûte, et dont les bords latéraux, longés par les plexus choroïdes, reposent dans le sillon choroïdien de la couche optique. Arrivés près de la base de cette toile, les plexus choroïdes latéraux envoient un prolongement dans la cavité ventriculaire du lobe occipital, puis se continuent avec le plexus choroïde du prolongement sphénoïdal.

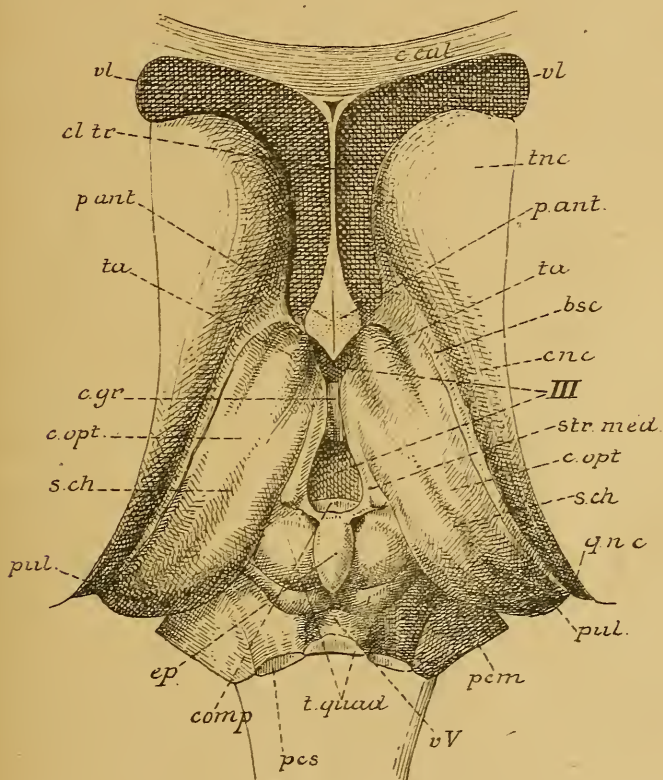


FIG. 83.

Le tronc cérébral vu par le haut après enlèvement du corps calleux, de la voûte à trois piliers et de la toile choroïdienne. Gr. nat.

- | | |
|--|---|
| <i>c. cal.</i> : Coupe du genou du corps calleux | <i>c. opt.</i> : Couche optique. |
| <i>cl. tr.</i> : Cloison transparente. | <i>s. ch.</i> : Sillon choroïdien. |
| <i>vl</i> : Ventricule latéral. | <i>qnc</i> : Queue du noyau caudé. |
| <i>tnc</i> : Tête du noyau caudé | <i>pul</i> : Pulvinar. |
| <i>p. ant.</i> : Section des piliers antérieurs de la voûte. | <i>pcm</i> : Pédoncule cérébelleux moyen. |
| <i>ta</i> : Tubercule antérieur de la couche optique. | <i>vv</i> : Valvule de Vieussens. |
| <i>bsc</i> : Bandelette semi-circulaire. | <i>t. quad.</i> : Tubercules quadrijumeaux. |
| <i>cnc</i> : Corps du noyau caudé | <i>pcs</i> : Pédoncule cérébelleux supérieur. |
| <i>III</i> : Troisième ventricule. | <i>com p.</i> : Commissure blanche postérieure. |
| <i>str. méd.</i> : Strie médullaire de la couche optique. | <i>c. gr.</i> : Commissure grise. |

Il suffit d'enlever sur cette coupe la toile choroïdienne, pour pénétrer dans le troisième ventricule. Celui-ci est limité, en avant par les piliers antérieurs de la voûte, latéralement par les faces internes des couches optiques, et en arrière par la base de l'épiphyse et la commissure postérieure. Il est traversé par la commissure grise ou commissure molle. De chaque côté de ce ventricule médian apparaît la face supérieure libre de la couche optique avec le sillon choroïdien, la bandelette semi-circulaire et la face supérieure du noyau caudé, FIG. 83.

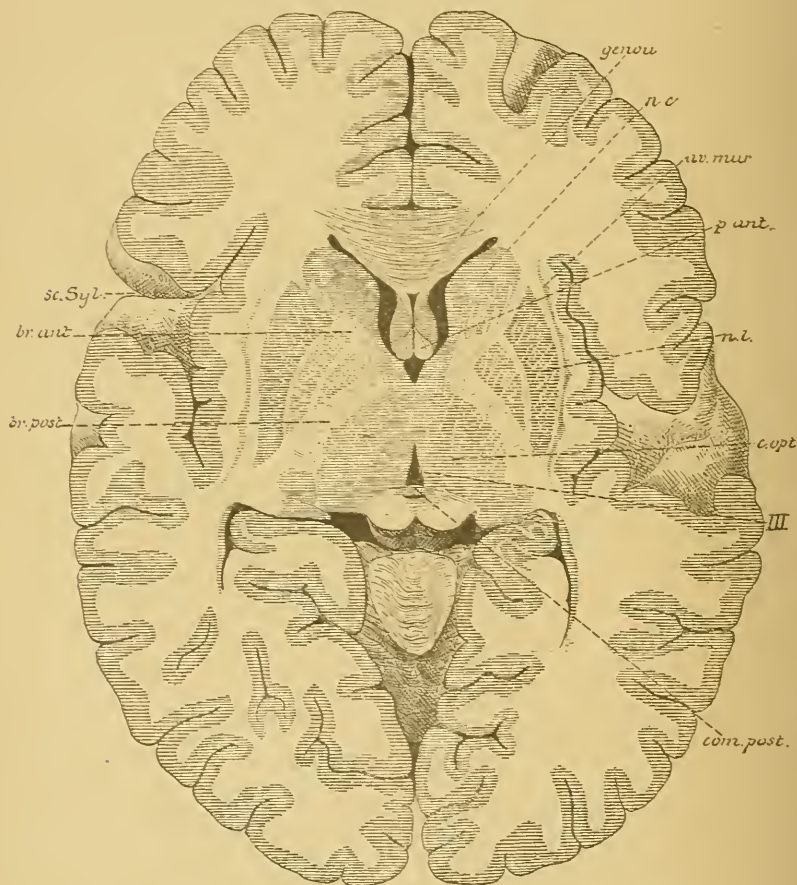


FIG. 84.

Section horizontale du cerveau antérieur montrant les rapports des ganglions de la base
Gr. nat. 2/3.

Pour étudier les rapports des ganglions extra-ventriculaires, nous devons encore pratiquer dans le cerveau antérieur une section horizon-

tale, à environ un centimètre en dessous de la face libre du noyau caudé. La FIG. 84 représente le dessin d'une pareille coupe.

On y trouve, sur la ligne médiane et d'avant en arrière, la section du genou du corps calleux, une partie de la cloison transparente, la section des piliers antérieurs de la voûte, le troisième ventricule traversé par la commissure grise et la commissure postérieure. De chaque côté de la ligne médiane, on voit, en avant, une partie du ventricule latéral, puis la section des ganglions gris de la base.

La couche optique forme la paroi latérale du ventricule médian. Le noyau caudé est sectionné au niveau de sa partie renflée ou tête, et au niveau de la queue. Le noyau lenticulaire apparaît comme une masse grise triangulaire entièrement enveloppée par de la substance blanche. Il est divisé en trois segments par deux lamelles blanches parallèles à la base. Celle-ci répond au fond de la scissure de SYLVIVS. Elle est séparée de l'écorce grise par la capsule externe, l'avant-mur et la capsule extrême. Le sommet du noyau lenticulaire s'engage dans l'angle rentrant formé par la tête du noyau caudé et par la couche optique. Le noyau lenticulaire est séparé de la couche optique et du noyau caudé par une bande de substance blanche qui constitue la *capsule interne*.

Cette capsule est formée de deux bras : un bras antérieur situé entre le noyau lenticulaire et la tête du noyau caudé, et un bras postérieur séparant le noyau lenticulaire de la couche optique. Le point de réunion de ces deux bras s'appelle le *genou de la capsule interne*.

Cette série de coupes frontales et de coupes horizontales nous a donc renseigné sur la forme, la situation et les rapports des masses grises centrales du cerveau antérieur. Ces masses grises correspondent au fond de la scissure de SYLVIVS, ou insula de REIL, c'est-à-dire à la partie de la face externe des vésicules hémisphériques primitives, qui a subi un arrêt dans le développement. L'avant-mur et le noyau lenticulaire sont complètement enveloppés par de la substance blanche et ne sont directement visibles ni sur la face externe, ni sur la face interne ou face ventriculaire des hémisphères; le noyau caudé seul fait saillie dans le ventricule latéral.

Embryologiquement, nous devons considérer le noyau caudé et le noyau lenticulaire comme deux parties d'une même masse grise, appelée

le *corps strié*. Ce corps strié lui-même n'est qu'une partie épaissie de la paroi des vésicules hémisphériques faisant saillie dans le ventricule; il doit par conséquent être considéré morphologiquement comme une dépendance de la couche corticale grise. A l'époque où les prolongements cylindraxils des cellules nerveuses s'entourent de leur gaine de myéline, c'est-à-dire au moment où apparaît la substance blanche du cerveau antérieur, on voit celle-ci traverser le corps strié et le diviser en deux parties plus ou moins distinctes, dont l'interne va devenir le noyau caudé et l'externe le noyau lenticulaire.

SEPTIÈME LEÇON.

Le cerveau antérieur.

Sa conformation interne. (Suite.)

Nous avons vu, dans la dernière leçon, que chaque hémisphère cérébral est formé d'une couche de substance grise périphérique : la *couche corticale grise*; de trois masses grises placées dans le voisinage de la couche optique : le *noyau caudé*, le *noyau lenticulaire* et l'*avant-mur*; d'une masse de substance blanche et d'une cavité ventriculaire située entre la substance blanche et les ganglions gris de la base.

Une série de coupes frontales et une série de coupes horizontales nous ont appris à connaître la forme, la situation et les rapports réciproques des masses grises entre elles, puis leurs rapports avec la couche optique, les cavités ventriculaires et l'insula de REIL. Il nous reste encore à étudier la substance blanche du cerveau antérieur recouverte par la couche corticale grise, et la disposition des ventricules latéraux.

La substance blanche et l'écorce grise.

La couche grise périphérique est une couche continue, assez épaisse, recouvrant toute la face externe des deux hémisphères. On la trouve aussi bien au fond des sillons qu'à la surface des circonvolutions; il est plus que probable que les sillons et les circonvolutions n'ont d'autre but que d'augmenter considérablement l'étendue de cette écorce grise.

La substance blanche du cerveau antérieur se rencontre principalement au-dessus des ganglions de la base; sur des coupes horizontales, elle constitue ce que l'on appelle communément le centre semi-ovalaire de VICQ D'AZYR et le centre ovale de VIEUSSENS. Au niveau des ganglions, elle forme des bandes blanches qui séparent ces ganglions les uns des autres et qu'on appelle : *capsule interne*, *capsule externe* et *capsule extrême*.

La *capsule interne* est la plus importante des trois. Nous verrons en effet plus tard que c'est par là que passent les fibres motrices qui se rendent de l'écorce cérébrale vers les masses grises situées plus bas, masses grises qui constituent les noyaux d'origine des nerfs moteurs

périphériques; par là aussi passent les fibres sensitives qui viennent des différentes régions de l'axe cérébro-spinal pour se rendre au cerveau antérieur. La capsule interne est comprise entre le noyau lenticulaire qui est situé en dehors, le noyau caudé et la couche optique qui sont placés en dedans. Elle apparaît le mieux dans toute son étendue sur des coupes horizontales.

Elle est formée, avons-nous vu, d'un bras antérieur compris entre la tête du noyau caudé et le noyau lenticulaire, et d'un bras postérieur séparant le noyau lenticulaire de la couche optique. Ces deux bras se réunissent en formant un angle ouvert en dehors; le sommet de cet angle s'appelle le *genou* de la capsule interne.

On donne le nom de *capsule externe* à la masse de substance blanche qui sépare le noyau lenticulaire de l'avant-mur, et le nom de *capsule extrême* à la bande blanche comprise entre l'avant-mur et l'écorce grise de l'insula de REIL.

Comme parties importantes, on distingue encore dans le reste de la substance blanche : le *corps calleux*, la *voûte à trois piliers* et la *commissure antérieure*.

I. *Corps calleux*. On désigne sous le nom de *corps calleux* la lame épaisse de substance blanche qui existe au fond de la grande scissure médiane interhémisphérique, au niveau des deux quarts moyens du cerveau antérieur, et qui relie l'un à l'autre les deux hémisphères cérébraux. Il suffit d'écarter, sur un cerveau frais, les deux hémisphères au niveau de la scissure médiane, pour voir apparaître la face supérieure convexe du corps calleux. Cette face est parcourue de chaque côté de la ligne médiane par un mince cordon gris à direction antéro-postérieure, connu sous le nom de *nerf de Lancisi*.

La situation et la forme du corps calleux apparaissent le plus nettement sur une section médiane de l'encéphale, FIG. 85. Le corps calleux se présente sous la forme d'une lame épaisse de substance blanche présentant une légère convexité supérieure. A ses deux extrémités cette lame s'épaissit considérablement et s'infléchit sur elle-même. L'extrémité postérieure fortement renflée s'appelle le *bourrelet*; elle est située immédiatement au-dessus des éminences antérieures des tubercules quadrijumeaux. Elle forme la lèvre supérieure de la partie médiane de la fente cérébrale de BICHAT. L'extrémité antérieure, connue sous le nom de *genou du corps calleux*, se réfléchit en bas et en arrière en s'amincissant rapidement pour se terminer un peu au-devant du chiasma des nerfs optiques, où elle se continue avec la lame terminale.

La face supérieure convexe du corps calleux n'est libre qu'au niveau de la scissure médiane; elle est en rapport, en arrière, avec le bord inférieur de la faux du cerveau. La face inférieure concave répond, sur la ligne médiane, à la voûte à trois piliers et à la cloison transparente; de chaque côté, elle forme dans toute son étendue la voûte du ventricule latéral, puis se perd dans la substance blanche des hémisphères.

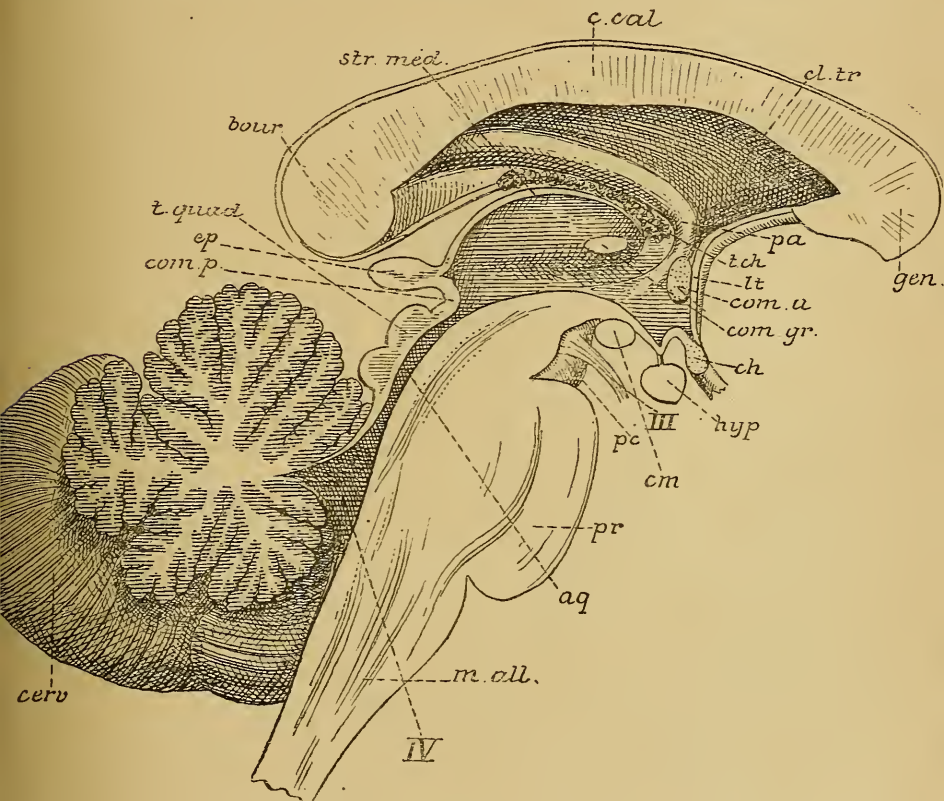


FIG 85.

Coupe médiane du tronc cérébral. Gr. nat.

m. all. : Moelle allongée.
pr. : Protubérance annulaire.
cerv. : Cervelet.
 IV : Quatrième ventricule.
aq. : Aqueduc de SYLVIVS
t. quad. : Tubercules quadrijumeaux.
pc. : Pédoncule cérébral.
 III : Nerf oculo-moteur commun.
com. p. : Commissure postérieure.
ep. : Épiphyse.
cm. : Corps mamillaires.
hyp. : Hypophyse.

ch. : Chiasmâ des nerfs optiques.
com. gr. : Commissure grise.
com. a. : Commissure antérieure.
lt. : Lame terminale
t. ch. : Toile choroïdienne.
pa. : Piliers antérieurs de la voûte.
gen. : Genou du corps calleux.
cl. tr. : Cloison transparente.
c. cal. : Corps calleux.
str. méd. : Strie médullaire de la couche optique.
bour. : Bourrelet du corps calleux.

II. *La voûte à trois piliers*, appelée encore *voûte à quatre piliers* ou *trigone cérébral*. On donne ce nom à deux cordons de substance blanche aplatis de haut en bas et situés l'un à côté de l'autre à la face inférieure de la partie médiane du corps calleux, au-dessus de la toile choroïdienne du troisième ventricule. Près du bourrelet du corps calleux, ces deux cordons s'écartent angulairement l'un de l'autre et prennent le nom de *piliers postérieurs* de la voûte; ils se recourbent alors en bas, puis en avant, en contournant l'extrémité postérieure de la couche optique et

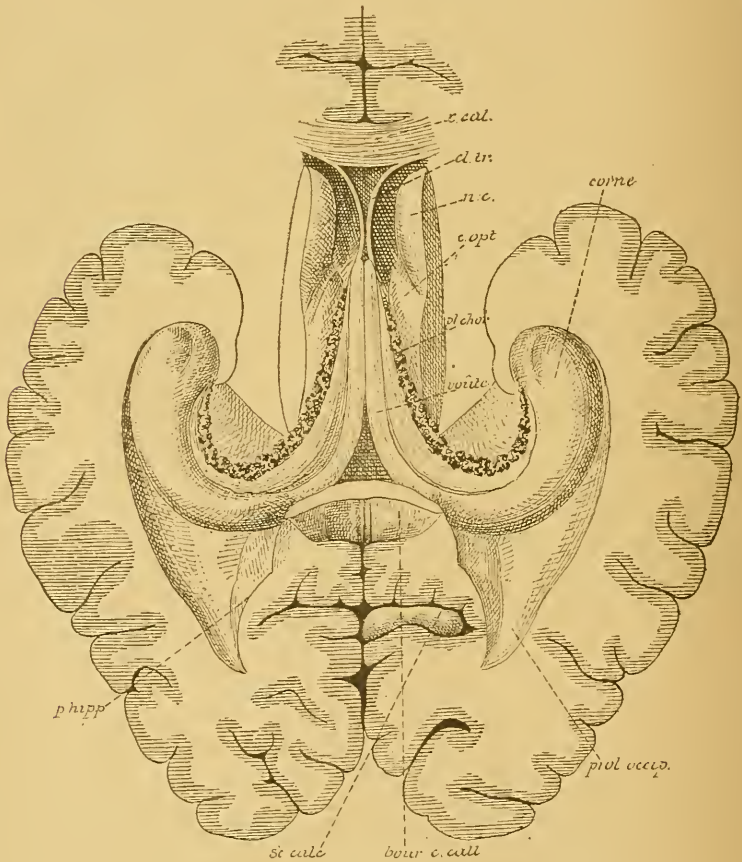


FIG. 86.

Les piliers postérieurs de la voûte à trois piliers se continuant avec la corne d'AMMON et le fimbria. Gr. nat. 2/3.

c. cal. : Coupe du genou du corps calleux.
cl. tr. : Section de la cloison transparente.
nc. : Tête du noyau caudé.

c. opt. : Partie de la face supérieure de la couche optique.
pl. chor. : Plexus choroïde latéral.

s'étendent jusque près de l'extrémité antérieure du prolongement sphénoïdal du ventricule latéral. Dans ce ventricule, leur partie interne, devenue externe, se continue avec la *corne d'Ammon*, tandis que leur partie externe, devenue interne, est libre et est connue sous le nom de *fimbria* ou *corps bordant*, FIG. 86. L'espace triangulaire circonscrit par les deux piliers à la face inférieure du bourrelet du corps calleux est occupé par des fibres transversales intimement unies au corps calleux. Il porte le nom de *lyre* ou de *psalterium*. La voûte à trois piliers ne longe pas toute l'étendue de la face inférieure du corps calleux. Arrivés vers le milieu de ce corps, les deux cordons de la voûte s'arrondissent; ils quittent le corps calleux, descendent en bas en décrivant une courbure à convexité supérieure et antérieure. Ces *piliers antérieurs de la voûte* passent derrière la commissure blanche antérieure qui les sépare de la lame terminale, arrivent à la base du cerveau, se recourbent en arrière, et semblent se terminer dans les corps mamillaires.

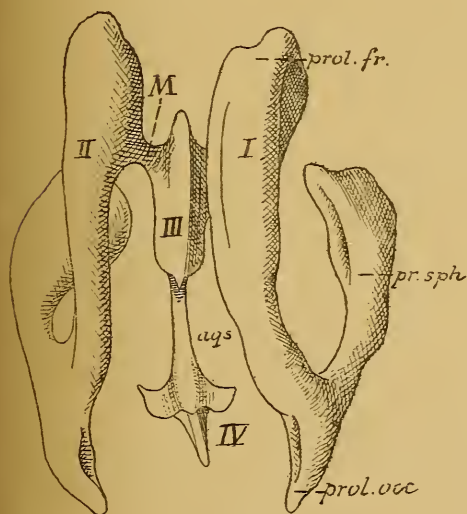


FIG. 87.

Moule des cavités ventriculaires de l'encéphale d'après WELCKER (SCHWALBE).

I et II : Ventricules latéraux.

III : Ventricule médian.

M : Trou de MONRO.

aq. s. : Aqueduc de SYLVIVS.

IV : Quatrième ventricule.

Lorsque la voûte à trois piliers est appliquée contre la face inférieure du corps calleux, elle est formée de deux cordons aplatis de haut en bas. Le bord interne de ces cordons est épais et arrondi, le bord externe est mince et s'applique dans le sillon chorôïdien de la face supérieure de la couche optique. Ce bord externe sépare ainsi nettement le ventricule latéral du troisième ventricule. Au moment où les piliers antérieurs se séparent du

corps calleux pour descendre en bas, ils quittent en même temps l'extrémité antérieure de la couche optique : de là résulte entre cette couche et les piliers antérieurs de la voûte un orifice circulaire qui fait communiquer de chaque côté le ventricule médian avec le troisième ventricule : c'est le *trou de Monro*.

L'espace triangulaire laissé libre entre le genou du corps calleux et les piliers antérieurs de la voûte à trois piliers est fermé par deux minces lamelles blanches, qui constituent le *septum lucidum* ou la *cloison transparente*. L'espace linéaire qui sépare ces deux lamelles l'une de l'autre forme le *cinquième ventricule*. Ce cinquième ventricule est une cavité close de toutes parts. Il ne communique pas avec les autres ventricules, parce que embryologiquement il ne représente pas une partie du canal médullaire primitif.

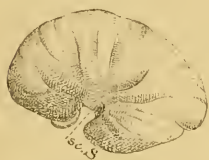

FIG. 88.

Face externe du cerveau antérieur d'un embryon humain de 12 centimètres de longueur. Gr nat
sc. S. : Scissure de SYLVIVS.

III. *Commissure antérieure*. On donne ce nom à un faisceau blanc, assez épais, à direction transversale, situé entre les piliers antérieurs de la voûte à trois piliers et la lame terminale. La position de cette commissure apparaît nettement, sur des coupes sagittales médianes. Cette commissure est quelquefois double, formée d'un faisceau volumineux antérieur et d'un faisceau postérieur plus grêle et plus délicat.

Les ventricules du cerveau antérieur ou ventricules latéraux

Entre une des masses grises de la base, le noyau caudé, et la substance blanche de chaque hémisphère, il existe un espace libre qui constitue le ventricule latéral. Celui-ci communique avec le ventricule médian appartenant au cerveau intermédiaire par un orifice arrondi situé entre la couche optique et les piliers antérieurs de la voûte à trois piliers et appelé trou de MONRO, FIG. 87.

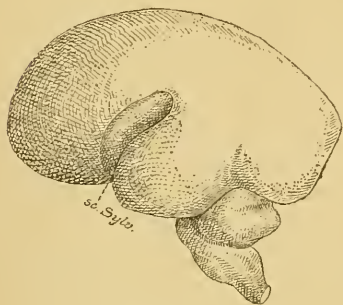


FIG. 89.

Face externe du cerveau antérieur d'un embryon humain d'environ quatre mois Gr. nat.

sc. Sylv. : Scissure de SYLVIVS

Pour se faire une bonne idée du ventricule latéral, il ne faut pas oublier que dans le cours du développement, chaque hémisphère s'est recourbé sur lui-même, de manière à décrire dans son ensemble une anse à concavité antérieure.

On se rend bien compte de cette disposition spéciale des hémisphères en comparant les cerveaux embryonnaires représentés dans les FIG. 88, 89 et 90. Chez l'adulte, cette courbure existe pour le noyau caudé. Nous avons vu, en effet, que chaque noyau caudé

représente une tige de substance grise, recourbée sur elle-même, dont l'extrémité antérieure renflée occupe le lobe frontal, tandis que l'extrémité

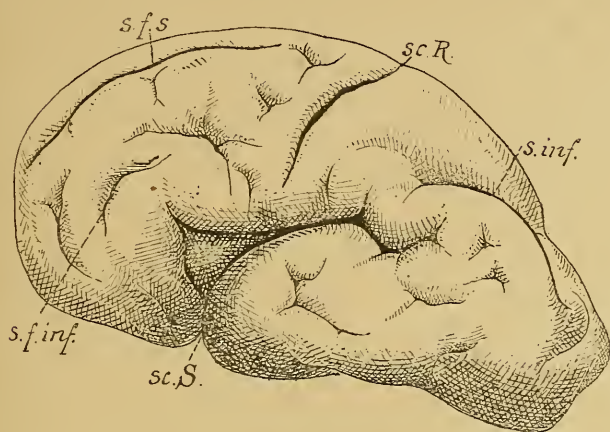


FIG. 90.

Face externe du cerveau antérieur d'un embryon humain de 30 centimètres de longueur (environ 5 1/2 mois). Gr. nat.

sc. S. : Scissure de SYLVIUS.

sc. R. : Scissure de ROLANDO.

s. f. s. : Sillon frontal supérieur.

s. f. inf. : Sillon frontal inférieur.

s. inf. : Sillon interpariétal.

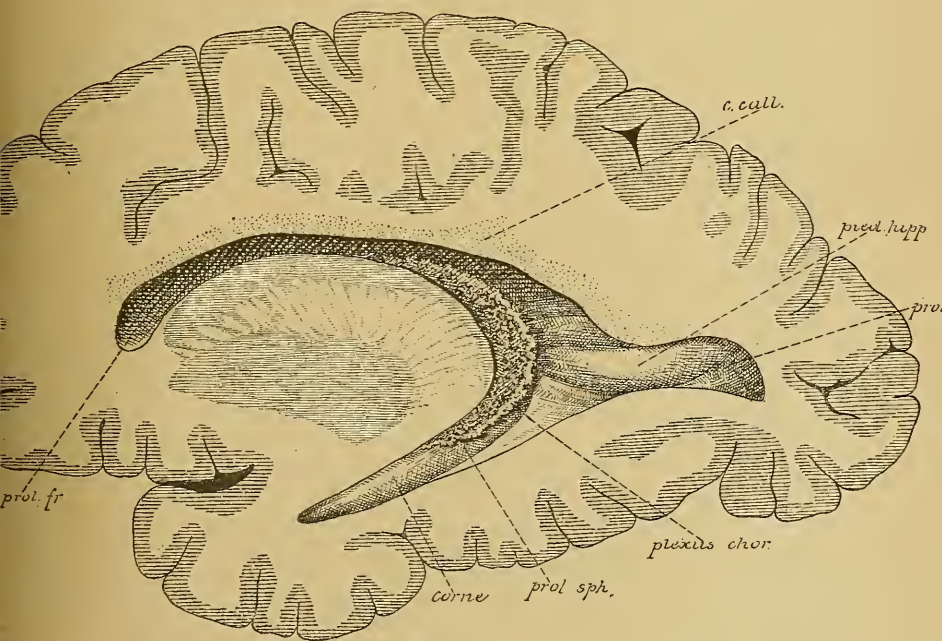


FIG. 91.

Section sagittale de l'hémisphère cérébral, quelque peu oblique en bas et en dehors, montrant toute l'étendue du ventricule latéral. Gr. nat. 2/3.

postérieure s'étend dans le lobe temporal. Cette courbure se retrouve encore dans la disposition du ventricule latéral.

Le ventricule latéral, considéré dans son ensemble, n'est pas une cavité horizontale s'étendant dans chaque hémisphère du lobe frontal au lobe occipital. C'est une cavité repliée sur elle-même, présentant un prolongement antérieur qui s'enfonce dans le lobe frontal et qu'on appelle le *prolongement frontal*, et un prolongement postérieur qui se poursuit jusqu'à l'extrémité antérieure du lobe temporal et qu'on appelle le *prolongement temporal* du ventricule latéral, FIG. 91.

De plus, au moment où ce ventricule se réfléchit dans le lobe temporal, une partie s'en détache par s'enfoncer dans le lobe occipital : c'est le *prolongement occipital*.

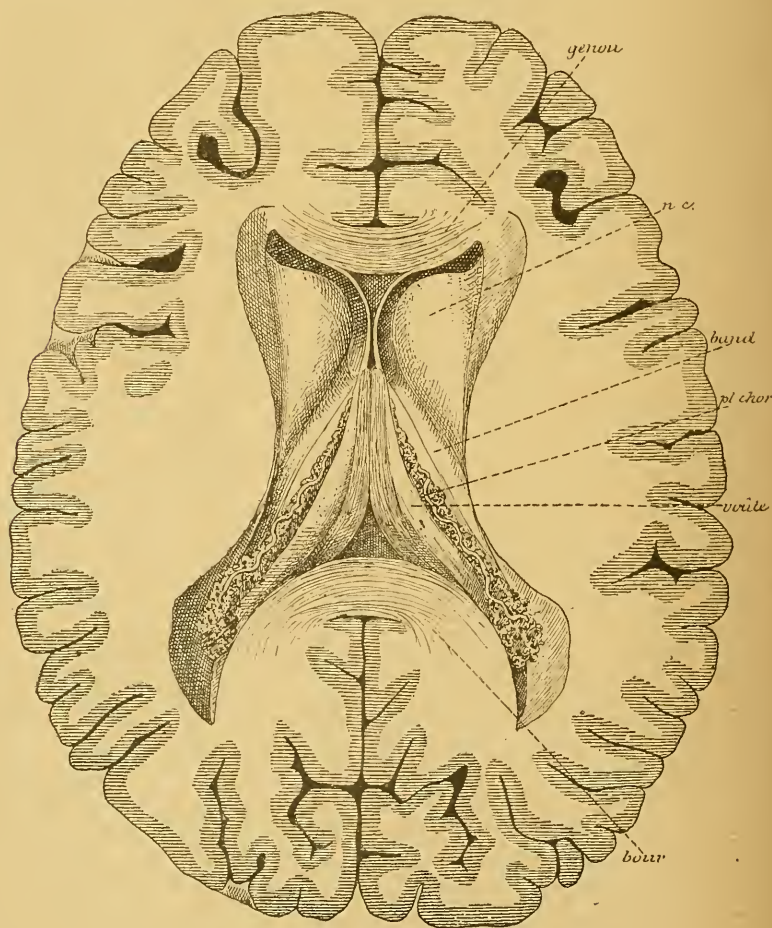


FIG 92.

Les ventricules latéraux mais après l'enlèvement du corps calleux. Gr. nat. 2/3.

Les deux ventricules latéraux sont séparés l'un de l'autre, en avant par la cloison transparente et les piliers antérieurs de la voûte, en arrière par le troisième ventricule. Ils sont séparés du ventricule médian par les bords latéraux de la voûte à trois piliers, qui reposent sur les couches optiques et par les bords latéraux de la toile choroïdienne longés par les plexus choroïdes, FIG. 92. Chaque ventricule latéral communique avec le ventricule médian par le trou de MONRO.

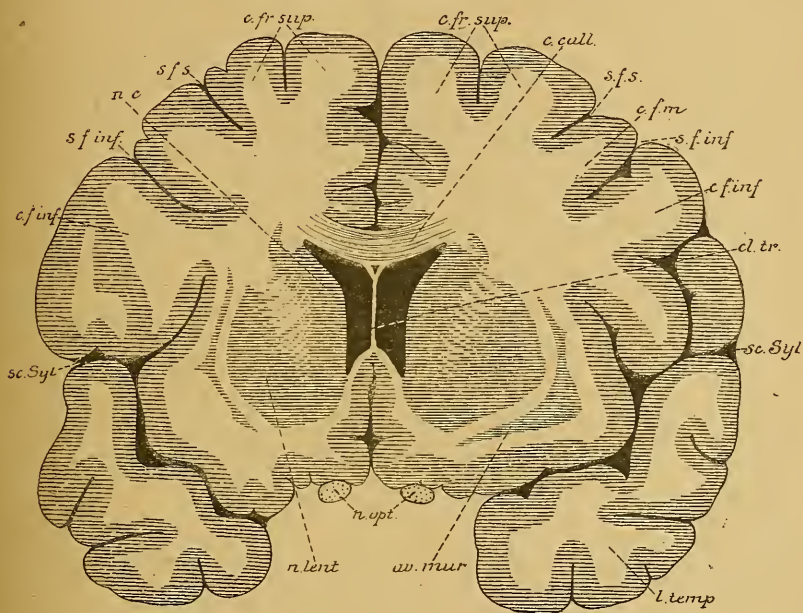


FIG 93.

Coupe transversale du cerveau antérieur passant par le prolongement frontal du ventricule latéral. Gr. nat. 3/4.

c. fr. sup. : Circonvolution frontale supérieure.
s. f. s. : Sillon frontal supérieur.
c. call. : Corps calleux.
s. f. m. : Circonvol. frontale moyenne.
s. f. inf. : Sillon frontal inférieur.
c. f. inf. : Circonvol. frontale inférieure.

cl. tr. : Cloison transparente.
sc. Syl. : Scissure de SYLVIVS.
l. temp. : Lobe temporal.
av. mur. : Avant-mur.
n. opt. : Nerfs optiques.
n. lent. : Noyau lenticulaire.
nc : Noyau caudé.

On peut distinguer à chaque ventricule latéral une partie moyenne qu'on appelle le *corps* du ventricule et trois prolongements : un prolongement frontal, un prolongement occipital et un prolongement temporal.

Le prolongement frontal présente comme plancher la partie renflée ou la tête du noyau caudé; sa paroi interne est formée par la cloison transparente. La face inférieure du corps calleux forme la voûte, FIG. 93.

Le corps du ventricule latéral correspond à toute l'étendue de la couche optique. Il se présente sur une coupe frontale comme une large fente transversale dont la paroi supérieure est formée par le corps

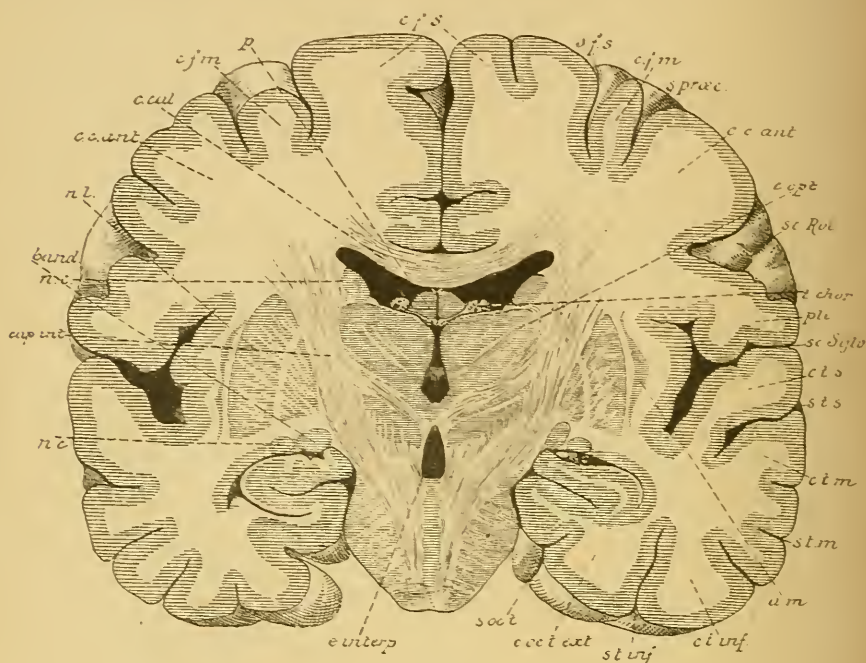


FIG 94.

Coupe transversale de l'encéphale passant par le corps du ventricule latéral Gr. nat. $\frac{3}{4}$.

- | | |
|---|---|
| <i>cfs</i> : Circonvolution frontale supérieure. | <i>c. t. m.</i> : Circonv. temporelle moyenne. |
| <i>sfs</i> : Sillon frontal supérieur. | <i>s. t. m.</i> : Sillon temporal moyen. |
| <i>cfm</i> : Circonv. frontale moyenne. | <i>am</i> : Avant-mur. |
| <i>s. praec.</i> : Sillon précentral. | <i>c. t. inf.</i> : Circonvolution temporelle inférieure. |
| <i>cc. ant.</i> : Circonvolution centrale antérieure | <i>s. t. inf.</i> : Sillon temporal inférieur |
| <i>sc. Rol.</i> : Scissure de ROLANDO. | <i>c. cc. t. ext.</i> : Circonvolution occipito-temporale externe |
| <i>c. opt.</i> : Couche optique. | <i>s. occ t.</i> : Sillon occipito-temporal. |
| <i>t. chor.</i> : Toile choroïdienne. | <i>e. interq.</i> : Espace interpedonculaire. |
| <i>pli</i> : Pli de passage entre les deux circonvolutions centrales. | <i>nc</i> : Noyau caudé. |
| <i>sc. Sylv.</i> : Scissure de SYLVIVS. | <i>cap. int.</i> : Bras postérieur de la capsule interne. |
| <i>c. t. s.</i> : Circonvolution temporelle supérieure. | <i>band</i> : Bandelette optique. |
| <i>s. t. s.</i> : Sillon temporal supérieur. | <i>c. cal.</i> : Corps calleux. |
| | <i>p</i> : Voûte à trois piliers |

calleux, tandis que la paroi inférieure présente de dehors en dedans : le corps du noyau caudé, la veine du corps strié avec la bandelette semi-circulaire, une partie de la face supérieure de la couche optique,

le plexus choroïde latéral et une partie de la face supérieure libre de la voûte à trois piliers, FIG. 94.

Le prolongement occipital est limité en haut et en dehors par le corps calleux; sa face interne et inférieure présente une éminence arrondie qu'on appelle l'*ergot de Morand* ou le *petit hippocampe*. Celle-ci représente simplement la saillie produite dans la cavité ventriculaire par la paroi de la vésicule hémisphérique refoulée en dedans par la *scissure calcarine*. Vous vous rappelez que cette scissure existe sur la face interne du lobe occipital et qu'elle constitue un sillon complet, FIG. 95.

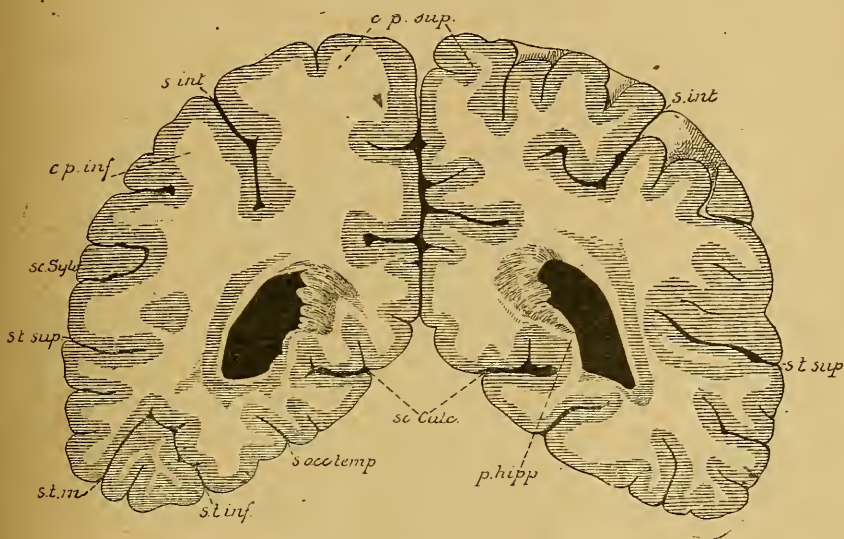


FIG. 95.

Coupe transversale du cerveau antérieur passant par le prolongement occipital du ventricule latéral. Gr. nat. $\frac{3}{4}$.

c. p. sup. : Circonvolution pariétale supérieure.
s. int. : Sillon interpariétal.
c. p. inf. : Circonvolution pariétale inférieure.
sc. Sylv. : Scissure de SYLVIVS.

s. t. sup. : Sillon temporal supérieur.
s. t. in. : Sillon temporal moyen.
s. t. inf. : Sillon temporal inférieur.
s. oc. temp. : Sillon occipito-temporal.
sc. calc. : Scissure calcarine.
p. hipp. : Petit hippocampe.

Le prolongement temporal se termine en cul-de-sac à environ deux centimètres au-devant de l'extrémité antérieure du lobe temporal. Ce prolongement n'est fermé du côté de la scissure de l'hippocampe que par l'épithélium épendymaire, qui a été refoulé dans la cavité ventriculaire par un repli de la pie-mère. Celle-ci présente à ce niveau une série de houppes vasculaires qui vont constituer les plexus choroïdes latéraux du prolongement sphénoïdal. La paroi supérieure de ce prolongement est

formée par de la substance blanche, dans laquelle on trouve des fibres de la commissure antérieure, et par la substance grise de la queue du noyau caudé. Sur le plancher, on trouve une saillie blanche, lisse

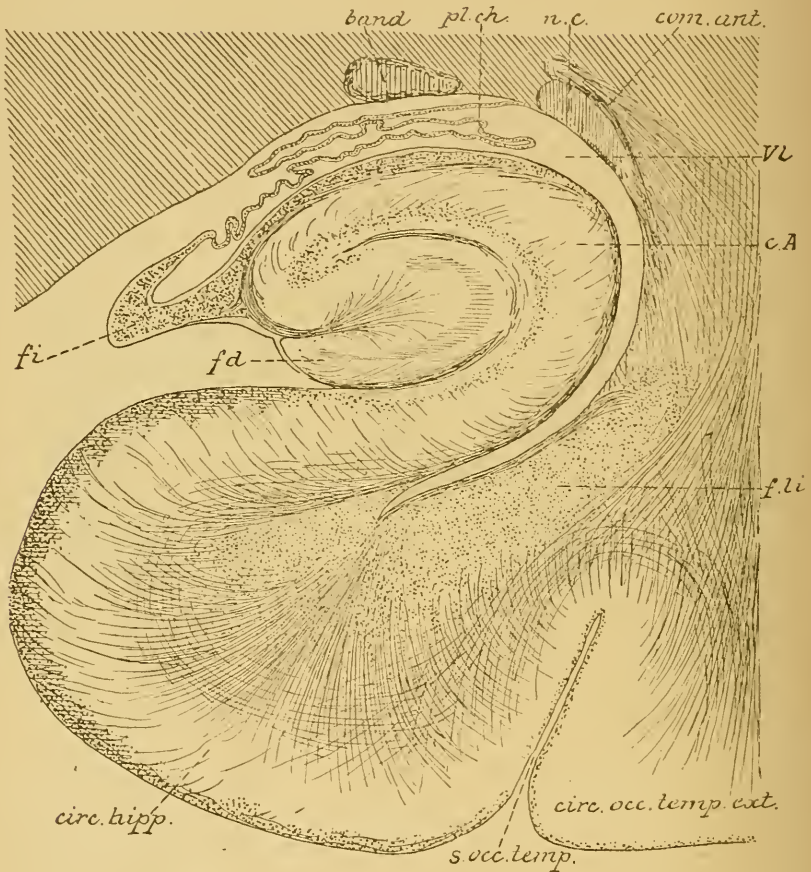


FIG. 96.

Coupe à travers le prolongement sphénoïdal du ventricule latéral
(d'après EDINGER).

band : Bandelette optique.
nc : Queue du noyau caudé.
pl. ch. : Plexus choroïde.
com. ant. : Fibres de la commissure antér.
vl : Cavité ventriculaire.

c.A : Corne d'AMMON.
f. li. : Faisceau longitudinal inférieur
(fibres d'association).
fd : Faisceau denté.
fi : Fimbria.

et arrondie, à grand diamètre antéro-postérieur, qu'on appelle la *corne d'Ammon*. Elle représente simplement la paroi ventriculaire refoulée en dedans par la scissure de l'hippocampe, qui est un sillon primaire complet, FIG. 96.

En dedans de la corne d'AMMON, on trouve une mince bandelette blanche, appelée *fimbria* ou *corps bordant*, *fi*; elle se continue en arrière avec les piliers postérieurs de la voûte à trois piliers. De ce corps bordant se détache l'épendyme qui, après avoir été refoulé par la première dans la cavité ventriculaire et avoir tapissé les plexus choroïdes, va se continuer avec l'épendyme de la paroi supérieure; il ferme ainsi le ventricule latéral au fond de la scissure de l'hippocampe, FIG. 96.

En dessous et un peu en dehors du corps bordant, et par conséquent à l'extérieur de la cavité ventriculaire, on trouve encore un petit cordon

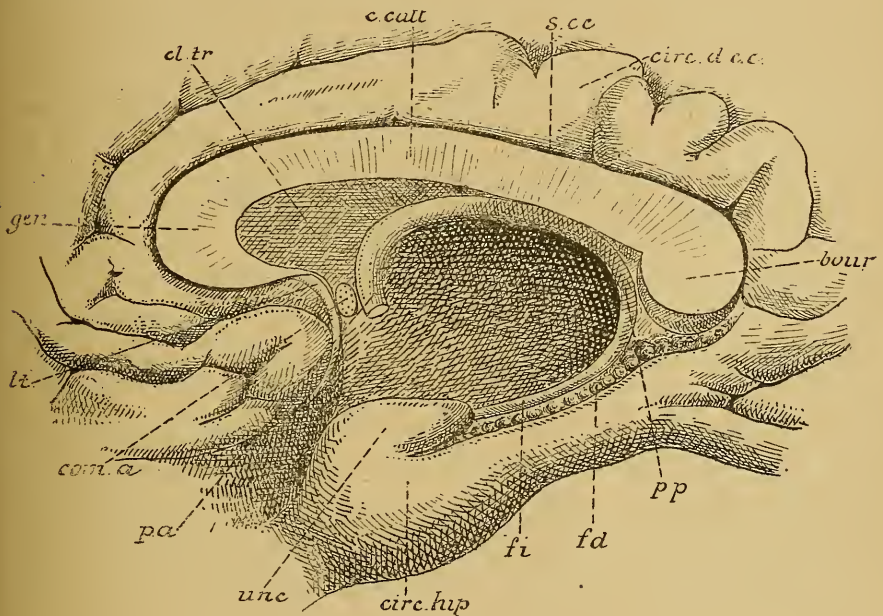


FIG. 97.

Partie d'une section médiane de l'encéphale, après l'enlèvement de la couche optique, montrant le pilier postérieur du trigone dans le prolongement sphénoïdal du ventricule latéral, *fi*, et le faisceau denté, *fd* Gr. nat.

gen : Genou du corps calleux.
cl. tr. : Cloison transparente.
s. c. c. : Scissure du corps calleux.
circ. d. c. c. : Circonvolution du corps call.
bour : Bourrelet du corps calleux.

pp : Pilier postérieur de la voûte.
unc : Repli unciforme.
pa : Pilier antérieur de la voûte.
com. a. : Commissure antérieure.
lt : Lamme terminale.

de substance grise, d'un aspect mamelonné, appelé le *corps godronné* ou *faisceau denté*, *fd*, FIG. 96. Il longe le corps bordant jusque un peu en dessous du bourrelet du corps calleux, puis quitte ce corps, pour passer sur la face supérieure du corps calleux, où il se continue avec les nerfs de LANCISI, FIG. 97.

HUITIÈME LEÇON.

Les enveloppes de l'axe cérébro-spinal.

L'axe cérébro-spinal est entouré, dans la cavité encéphalo-rachidienne, par trois membranes qui lui sont propres. Ce sont les *méninges*. Elles varient entre elles par leur structure et par leur richesse en vaisseaux sanguins. La plus externe est de nature fibreuse : c'est la *dure-mère*. Elle forme autour de l'axe cérébro-spinal un immense sac fibreux parfaitement clos de toutes parts. Dans la boîte crânienne, cette dure-mère adhère intimement à la face interne des os, tandis qu'elle est libre sur toute la longueur du canal rachidien.

La plus interne de ces méninges s'appelle la *pie-mère*. C'est une membrane conjonctive, excessivement riche en vaisseaux sanguins, et qui se trouve directement appliquée sur la face externe des diverses parties de l'axe cérébro-spinal.

Entre la dure-mère et la pie-mère se trouve le feuillet méningé moyen, appelé l'*arachnoïde*. Celle-ci n'est autre qu'une mince membrane conjonctive plus rapprochée de la dure-mère que de la pie-mère et reliée à ces deux enveloppes par de nombreuses brides conjonctives. Les espaces libres entre la dure-mère et l'arachnoïde constituent les *cavités sus-arachnoïdiennes*, cavités très étroites qui communiquent toutes les unes avec les autres. Entre l'arachnoïde et la pie-mère existent les *cavités sous-arachnoïdiennes*. Réduites à des espaces linéaires sur la plus grande étendue de l'encéphale, ces cavités sous-arachnoïdiennes deviennent volumineuses à certains points de l'encéphale et le long de la moelle épinière; elles prennent alors le nom de *confluents*. Elles sont occupées par un liquide séreux : le *liquide encéphalo-rachidien*.

Ces trois enveloppes se comportent d'une façon différente autour de l'encéphale et le long de la moelle épinière. Aussi, pour la facilité de la description, distingue-t-on une *dure-mère spinale* et une *dure-mère crânienne*; une *pie-mère spinale* et une *pie-mère crânienne*; une *arachnoïde spinale* et une *arachnoïde crânienne*.

Dure-mère.

Dure-mère spinale. La dure-mère spinale forme un sac fibreux enveloppant la moelle épinière avec une partie des nerfs périphériques qui en dépendent. Elle occupe toute l'étendue du canal rachidien, depuis

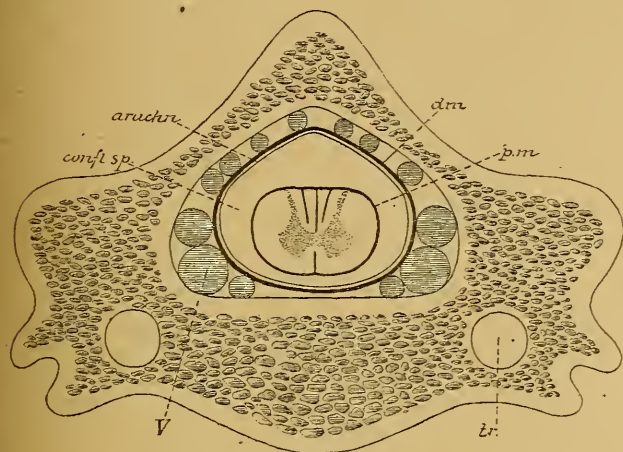


FIG. 98.

Coupe transversale de la colonne rachidienne au niveau des vertèbres cervicales inférieures.

tr : Canal transversaire.

pm : Pie-mère.

confl. sp. : Confluent spinal.

arach : Arachnoïde.

dm : Dure-mère.

V : Veines occupant l'espace libre entre la dure-mère et la paroi du canal rachidien.

le trou occipital jusqu'au niveau de la deuxième ou de la troisième vertèbre sacrée.

La face externe de ce sac fibreux est libre. Elle est séparée de la face interne des os par du tissu conjonctif adipeux et par les veines des plexus intrarachidiens, FIG. 98. Le tissu adipeux est surtout abondant entre la dure-mère spinale et les lames des vertèbres. En avant, la dure-mère repose direc-

tement sur le *grand surtout ligamenteux postérieur*, auquel elle est unie par des nombreuses brides conjonctives, abondantes surtout le long de la moelle cervicale et de la moelle lombaire.

La face interne du sac dural est lisse. Elle répond directement à la méninge moyenne ou feuillet arachnoïdien, à laquelle elle est reliée par de nombreux filets conjonctifs très grêles.

La racine antérieure et la racine postérieure de chaque nerf spinal traversent séparément la dure-mère spinale. Celle-ci se prolonge sur ces racines jusqu'au niveau du ganglion spinal, où elle se continue insensiblement en partie avec le névrilemme du nerf périphérique et en partie avec le périoste des os voisins.

La face interne de la dure-mère spinale est encore unie de chaque côté à la pie-mère par le *ligament dentelé*. On donne ce nom à une bande fibreuse étendue verticalement entre les racines antérieures et les racines postérieures des nerfs cervicaux et des nerfs dorsaux et reliant la face latérale de la moelle épinière à la face interne de la dure-mère, FIG. 99. Le bord interne de ce ligament se continue directement avec

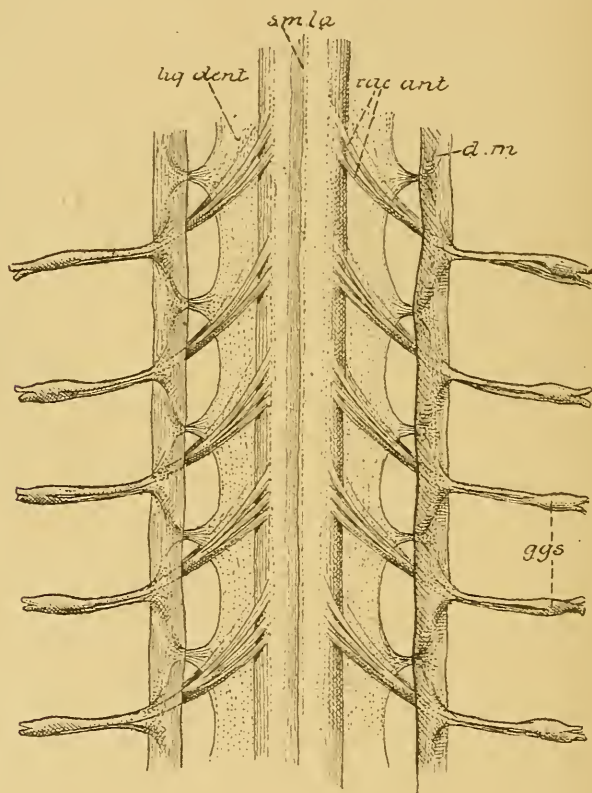


FIG. 99.

Partie de la moelle dorsale montrant le ligament dentelé. Gr. nat.

smla : Sillon médian longitudinal dorsal.

rac. ant. : Racines antérieures des nerfs spinaux.

d. m. : Partie de la dure-mère.

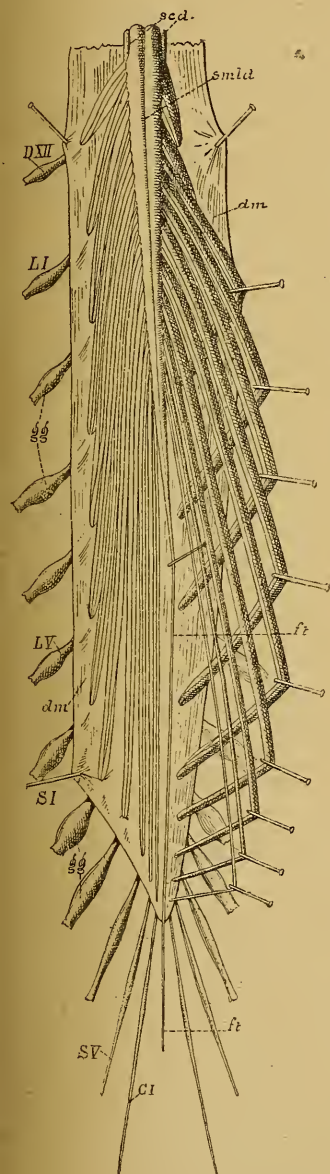
lig. dent. : Ligament dentelé.

ggs : Ganglions spinaux.

la pie-mère depuis le premier nerf cervical jusqu'au premier nerf lombaire. Le bord externe est festonné : libre le long des arcades, il s'insère par ses parties saillantes à la face interne de la dure-mère, au milieu de l'espace qui sépare la sortie de deux nerfs périphériques.

A son extrémité supérieure, la dure-mère spinale adhère intimement sur tout le pourtour du trou occipital en se continuant avec la dure-mère cranienne.

L'extrémité inférieure forme un sac enveloppant toutes les racines nerveuses qui constituent la queue de cheval. Elle se termine en cul-de-sac au niveau de la deuxième ou troisième vertèbre sacrée et se prolonge sur le filet terminal, qu'elle accompagne jusque sur la face postérieure du coccyx, FIG. 100.



Dure-mère cranienne. La dure-mère cranienne forme l'enveloppe la plus externe de l'encéphale. Elle est intimement adhérente à la face interne des os du crâne, dont elle constitue le périoste interne. Cette adhérence est surtout prononcée à la base du crâne, non pas seulement à cause des nombreux nerfs craniens qui, en passant par les orifices de la base, reçoivent de la dure-mère une enveloppe conjonctive, mais surtout, à cause des différentes saillies osseuses auxquelles la dure-mère adhère intimement : l'apophyse crista-galli de l'éthmoïde, le bord postérieur des petites ailes du sphénoïde, le bord supérieur de la portion pierreuse du temporal, le pourtour de la selle turcique, la saillie cruciforme de l'occipital, etc.

FIG. 100.

Face dorsale de la partie inférieure de la moelle épinière avec la queue de cheval, après l'ouverture de la dure-mère. Gr. nat. 1/2.

DXII : Douzième nerf dorsal.

LI et *LV* : Premier et cinquième nerfs lombaires.

SI et *SV* : Premier et cinquième nerfs sacrés.

CI : Premier nerf coccygien.

ft : Filet terminal.

gg : Ganglions spinaux.

smd : Sillon médian longitudinal dorsal.

scd : Sillon collatéral dorsal

dm : Dure-mère ouverte.

Du côté de la calotte cranienne, la dure-mère n'adhère fortement qu'aux sutures; ailleurs elle se laisse détacher assez facilement de la face interne des os. Cette adhérence aux os de la calotte est d'ailleurs variable d'individu à individu et augmente considérablement avec l'âge.

Entre la face externe de la dure-mère et la face interne des os on trouve les ramifications des artères et des veines méningées, FIG. 101 :

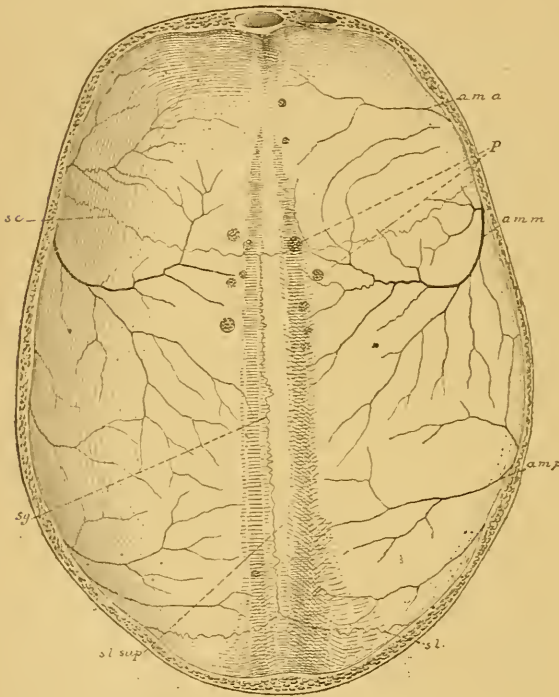


FIG. 101.

Dure-mère cranienne après enlèvement de la calotte du crâne. Gr. nat. 1/3.

- a. m. a.* : Artère méningée antérieure.
- a. m. m.* : Artère méningée moyenne.
- P* : Granulations de PACCHIONI.
- a. m. p.* : Artère méningée postérieure.
- s. c.* : Traces de l'adhérence à la suture coronaire.
- s. g.* : Traces de l'adhérence à la suture sagittale.
- s. l.* : Traces de l'adhérence à la suture lambdoïde.
- s. l. sup* : Sinus longitudinal supérieur.

l'artère méningée antérieure provenant de l'artère ethmoïdale; l'artère méningée moyenne, la plus importante et la plus volumineuse, provenant de l'artère maxillaire interne; l'artère méningée postérieure, qui entre dans le crâne par le trou déchiré postérieur, comme branche de l'artère vertébrale.

Les veines méningées accompagnent les artères. Elles s'ouvrent d'une part dans le sinus longitudinal supérieur, d'autre part dans les veines extra-craniennes correspondantes aux artères.

La face externe de la dure-mère est rugueuse. Sa face interne est lisse et polie. Elle est tapissée d'une couche de cellules endothéliales, que les auteurs français considèrent comme représentant le

feuillet pariétal d'une séreuse. Cette face interne est libre sur toute son étendue. Elle répond au feuillet méningé moyen ou arachnoïde. Elle n'est reliée à ce feuillet que par les veines, qui viennent de la pie-mère, et traversent l'arachnoïde et les cavités sus-arachnoïdiennes pour se déverser dans les sinus veineux de la dure-mère.

De la face interne de la dure-mère crânienne partent des prolongements qui s'enfoncent entre les parties les plus volumineuses de l'encéphale pour maintenir ces parties dans leur situation respective, quelle que soit la position du corps.

L'un de ces prolongements est plus ou moins transversal. Il s'engage entre la face supérieure du cervelet et la face inférieure des lobes

occipitaux du cerveau antérieur jusque dans le voisinage du cerveau moyen. Il protège le cervelet de toute compression de la part du cerveau antérieur. On l'appelle la *tente du cervelet*. L'autre a une direction verticale. Il s'étend depuis l'apophyse crista-galli de l'éthmoïde jusque près du pourtour postérieur du trou occipital. Il est divisé en deux parties par la tente du cervelet. La partie la plus volumineuse s'engage entre les hémisphères cérébraux : c'est la *faux du cerveau*. La partie postérieure occupe l'échancrure du cervelet et porte le nom de *faux du cervelet*.

La face supérieure de la *tente du cervelet* est libre et répond à la face inférieure des lobes occipitaux, FIG. 102. Sur

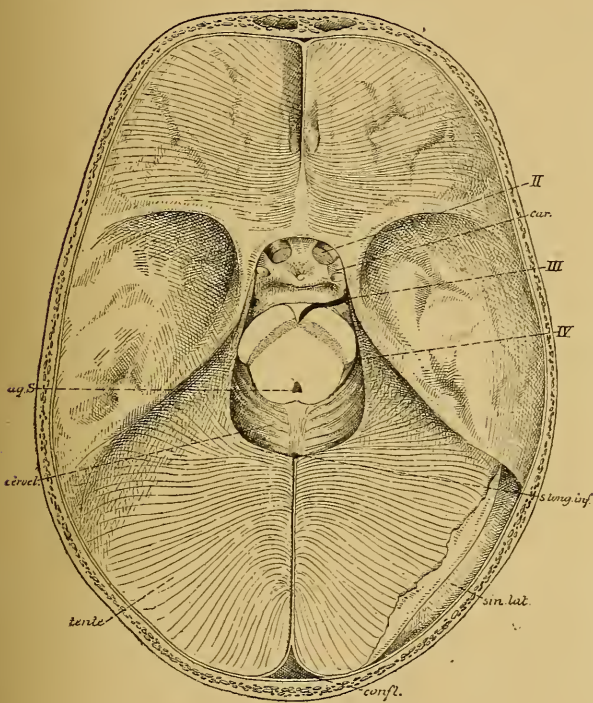


FIG. 102.

La tente du cervelet vue par sa face supérieure. Gr nat 1/2.

tente : Tente du cervelet.

confl : Confluent des sinus.

sin lat. : Sinus latéral ouvert.

s long. inf. : Section du sinus longitudinal inférieur.

IV : Nerf pathétique.

car : Coupe de la carotide int.rnc.

III : Nerf oculo moteur commun.

II : Nerf optique.

aq. S. : Coupe de l'aqueduc de SYLVIVS dans le cerveau moyen.

cerv : Partie de la face supérieure du cervelet qui n'est pas recouverte par la tente.

la ligne médiane, elle donne insertion au prolongement vertical de la dure-mère qui s'enfoncent entre les deux hémisphères cérébraux : la *faux*

du cerveau. La face inférieure est libre aussi ; elle repose et se moule sur la face supérieure du cervelet. Sur la ligne médiane, elle donne insertion à un prolongement vertical beaucoup plus grêle, qui s'engage dans l'échancrure postérieure du cervelet : la *faux du cervelet*.

Le bord postérieur est convexe. Il adhère à la protubérance occipitale interne, à la partie horizontale de la gouttière latérale de l'occipital et au bord supérieur libre du rocher pour se terminer de chaque côté à l'*apophyse clinoïde postérieure*. Le long de la face interne de l'occipital, la tente du cervelet présente un dédoublement de ses deux feuilletts constitutifs circonscrivant une cavité triangulaire : c'est le *sinus latéral*, qui correspond à la gouttière latérale. Au niveau du bord supérieur du rocher, il existe, dans l'épaisseur du bord adhérent de la tente du cervelet, un sinus beaucoup plus petit : le *sinus pétreux supérieur*.

Près de l'extrémité interne du rocher, ce bord de la tente du cervelet passe comme un pont au-dessus de la petite dépression que présente à ce niveau la portion pierreuse du temporal et aide ainsi à circonscrire un orifice ovalaire, par lequel passe le nerf trijumeau.

Le bord antérieur de la tente du cervelet est libre. Il circonscrit une ouverture ogivale, par laquelle passe le cerveau moyen. De chaque côté, l'extrémité antérieure de ce bord passe au-dessus de l'extrémité antérieure du bord postérieur pour aller s'insérer à l'*apophyse clinoïde antérieure*.

Le petit espace triangulaire, compris de chaque côté de la selle turcique entre le bord postérieur de la tente s'insérant à l'apophyse clinoïde postérieure, le bord antérieur attaché à l'apophyse clinoïde antérieure, et une ligne fictive unissant ces deux apophyses, est fermé par une expansion de la dure-mère. Cette expansion est traversée, ainsi que nous le verrons plus tard, par le *nerf oculo-moteur commun* et par le *nerf pathétique*.

Le prolongement vertical de la dure-mère qui s'engage dans la scissure médiane interhémisphérique constitue la *faux du cerveau*, FIG. 103. Les faces latérales de ce prolongement sont libres, elles répondent aux faces internes des hémisphères cérébraux. Le bord supérieur est adhérent, il répond à la gouttière longitudinale qui existe sur la ligne médiane à la face interne de la calotte cranienne, depuis la crête du frontal jusqu'à la protubérance occipitale interne. Le long de ce bord, la dure-mère se dédouble en deux feuilletts qui circonscrivent un espace triangulaire : le *sinus longitudinal supérieur*. Au niveau de la protubérance occipitale

interne, ce sinus longitudinal supérieur s'élargit considérablement en se réunissant avec les deux sinus latéraux, et forme le *confluent des sinus*.

Le bord inférieur de la faux du cerveau est libre : il répond en arrière à la face convexe du corps calleux ; en avant, il reste séparé de cette face sur une étendue de dix à quinze millimètres, de sorte

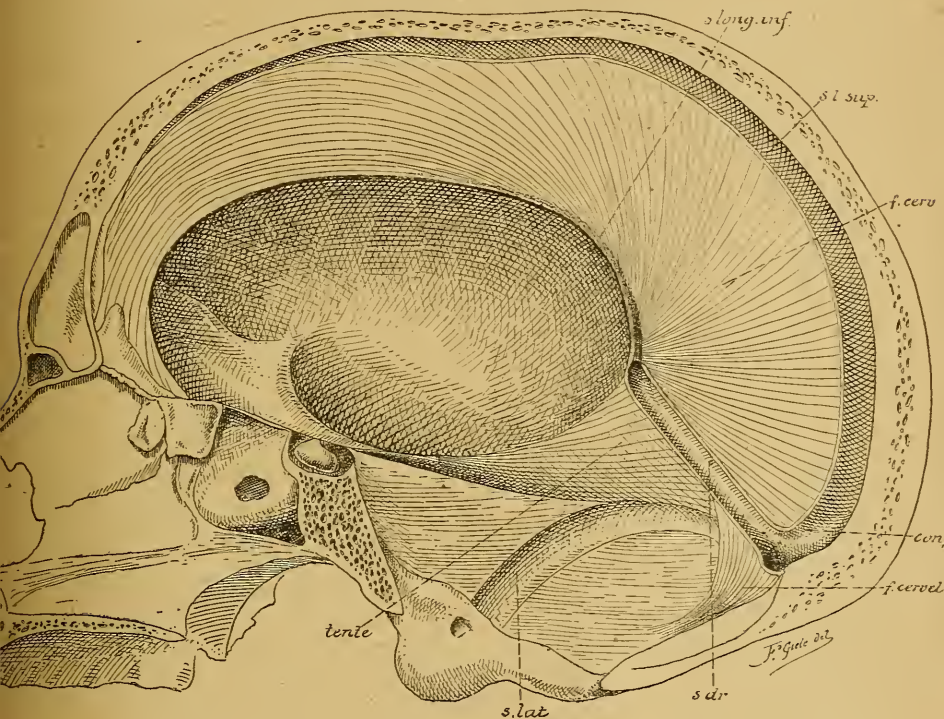


FIG. 103.

Section sagittale faite un peu en dehors de la ligne médiane sur un crâne où les prolongements de la dure-mère étaient conservés. Gr. nat 2/3.

s. long. inf. : sinus longitudinal inférieur.

s. l. sup. : sinus longitudinal supérieur.

f. cerv. : faux du cerveau.

confl. : confluent des sinus

f. cerebel. : faux du cervelet.

s. dr. : sinus droit.

s. lat. : sinus latéral.

tente : partie de la tente du cervelet.

que là les deux hémisphères cérébraux sont directement en contact. Dans l'épaisseur de la dure-mère, il existe, le long de la moitié postérieure de ce bord inférieur, un sinus veineux : le *sinus longitudinal inférieur*.

Par son extrémité antérieure, la faux du cerveau adhère à l'apophyse crista-galli de l'éthmoïde. Son extrémité postérieure, beaucoup plus large, se continue avec la face supérieure de la tente du cervelet. Le long

de la ligne d'insertion de la faux du cerveau à la face supérieure de la tente du cervelet, il existe un sinus veineux qui relie le sinus longitudinal inférieur au confluent des sinus : c'est le *sinus droit*.

La *faux du cervelet* est un prolongement vertical de la dure-mère, qui part de la face interne de l'occipital depuis la protubérance occipitale interne jusque près du bord postérieur du trou occipital et qui s'engage dans l'échancre que présente le bord postérieur du cervelet. Ses faces latérales sont libres et répondent à la partie postérieure des hémisphères cérébelleux. Son bord antérieur est libre et répond à l'extrémité postérieure du lobe médian. Son bord postérieur renferme deux sinus très grêles : les *sinus occipitaux latéraux*, qui communiquent en haut avec le confluent des sinus et se rendent en bas vers le trou déchiré postérieur. L'extrémité supérieure large s'insère sur la face inférieure de la tente du cervelet; l'extrémité inférieure effilée se bifurque et se perd autour du trou occipital.

Outre les sinus veineux qui résultent d'un écartement local des deux feuillets constitutifs de la dure-mère, on trouve encore dans l'épaisseur de celle-ci de petites cavités irrégulières, qui ont leur siège de prédilection de chaque côté du sinus longitudinal supérieur. Signalées par FAIVRE en 1853, elles ont été décrites pour la première fois, en 1868, par TROLARD qui leur donna le nom de *lacs sanguins*. Ces cavités intra-durales communiquent avec le sinus longitudinal supérieur, avec les veines méningées et avec les veines cérébrales. TROLARD les considère comme des réservoirs destinés à recevoir momentanément le trop-plein du sang veineux, quand la circulation crânienne est quelque peu gênée, en attendant que ce sang veineux puisse être déversé dans les veines extra-crâniennes, soit par les veines méningées, soit par les veines diploïques.

Quand on enlève, sur un cadavre, la calotte du crâne par un trait de scie horizontal, on trouve sur la face externe de la dure-mère ainsi mise à nu, de chaque côté et un peu en dehors du sinus longitudinal supérieur, de petites masses granuleuses blanchâtres : elles constituent ce qu'on appelle les *granulations de Pacchioni*. Elles n'existent pas chez l'enfant, mais deviennent de plus en plus apparentes et de plus en plus nombreuses avec l'âge. D'après TROLARD, ces granulations sont des productions de la membrane arachnoïdienne; nous y reviendrons en parlant de l'arachnoïde. Elles nous intéressent pour le moment, parce que c'est précisément à leur niveau que se trouvent les cavités intra-durales qui constituent les lacs sanguins. Ces granulations font saillie

sur le plancher de ces lacs; en continuant à se développer, elles gagnent la voûte de ces cavités, et l'amincissent considérablement jusqu'à la réduire au simple revêtement endothélial, FIG. 104; elles repoussent même celui-ci au-dehors, et viennent toucher la face interne des os qu'elles rongent, pro-

duisant ainsi à la face interne du pariétal tout près du bord supérieur, des dépressions plus ou moins profondes. Dans certains cas même, relativement assez rares, elles peuvent percer d'outre en outre toute l'épaisseur du pariétal et faire hernie à la face externe du crâne.

Pendant ce développement lent mais continu, la granulation de PACCHIONI reste toujours recouverte par le lac sanguin. En pénétrant jusque dans le diploé des os pariétaux, ce lac sanguin peut se mettre en rapport avec des veines diploïques, voire même avec des veines extra-craniennes, et servir encore de cette manière comme dérivatif à la circulation veineuse intra-cranienne.

La dure-mère crânienne reçoit des branches nerveuses du rameau nasal de l'ophtalmique pour sa partie frontale, du nerf maxillaire inférieur par des rameaux qui accompagnent la distribution de l'artère méningée moyenne; des branches du nerf ophtalmique, les *nerfs récurrents d'Arnold*, destinés à la tente du cervelet.

Pie-mère.

La pie-mère constitue l'enveloppe la plus interne de l'axe cérébro-spinal. Elle se trouve partout directement en contact avec le tissu nerveux sous-jacent, auquel elle est unie intimement grâce aux nombreuses artérioles, qui proviennent des vaisseaux sanguins renfermés dans la pie-mère, et pénètrent de tous côtés dans la substance nerveuse. C'est dans la pie-mère, en effet, que se divisent et se subdivisent les artères

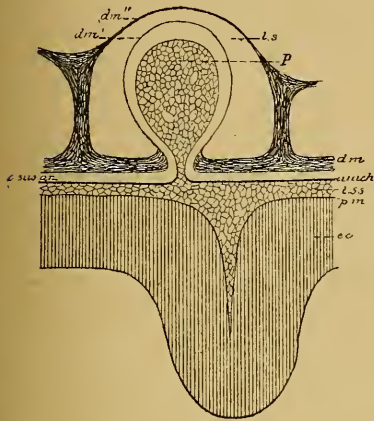


FIG. 104.

Figure schématique montrant les rapports d'une granulation de PACCHIONI avec un lac sanguin de la dure-mère (d'après SCHWALBE).

- p* : Villosité de l'arachnoïde
- dm'* : Feuillet profond de la dure-mère
- dm''* : Feuillet supérieur de la dure-mère.
- ls* : Lac sanguin.
- dm* : Dure-mère.
- arach* : Arachnoïde.
- t ss* : Tissu sous-arachnoïdien.
- pm* : Pie-mère.
- ec* : Écorce grise du cerveau.

qui doivent amener le sang au système nerveux central, de telle sorte que cette membrane est considérée à juste titre comme la membrane nourricière de l'axe cérébro-spinal.

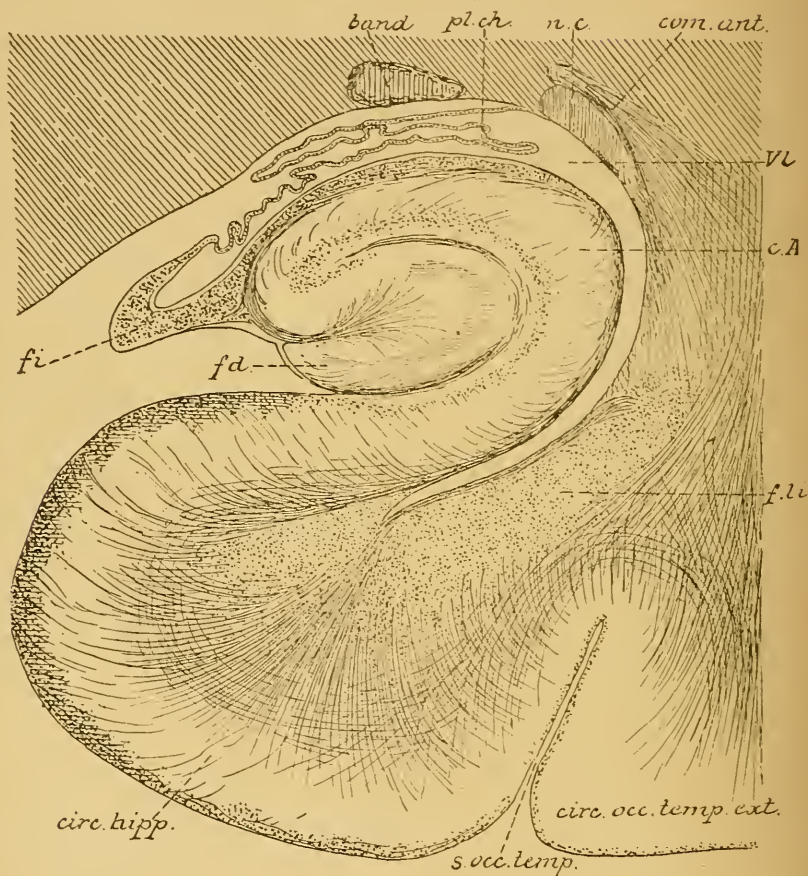


FIG. 105.

Coupe à travers le prolongement sphénoïdal du ventricule latéral
(d'après EDINGER).

band : Bandelette optique.
nc : Queue du noyau caudé.
pl. ch. : Plexus choroïde.
com. ant. : Fibres de la commissure antérieure
vl : Cavité ventriculaire.

c.A. : Corne d'AMMON.
f. li. : Faisceau longitudinal inférieur
(fibres d'association).
fd : Faisceau denté.
fi : Fimbria.

Pie-mère spinale. La moelle épinière est enveloppée directement par la pie-mère. Celle-ci envoie un repli au fond du sillon médian longitudinal antérieur, tandis que partout ailleurs elle adhère intimement à la surface externe de la substance nerveuse.

Au niveau du sillon médian longitudinal postérieur et du sillon paramédian postérieur, l'adhérence est un peu plus forte, non pas, comme on l'a cru pendant longtemps, parce que, à ces niveaux, la pie-mère envoie dans l'épaisseur de la moelle épinière des cloisons conjonctives,

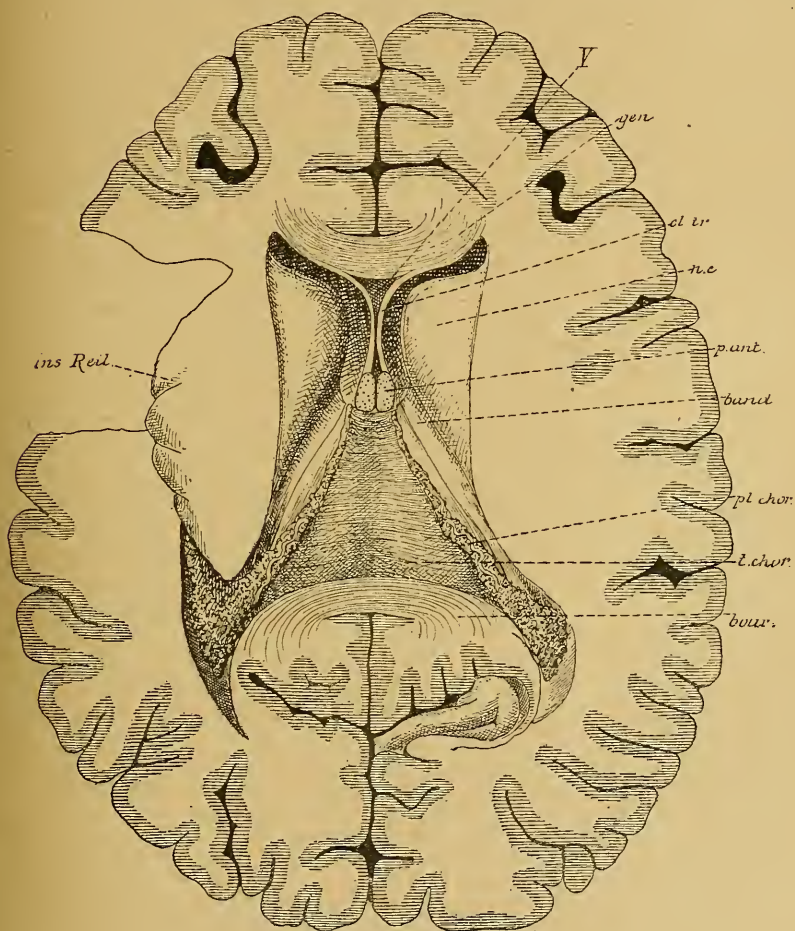


FIG. 106.

La toile choroidienne du troisième ventricule. Gr. nat. $\frac{2}{3}$.

mais parce que les cellules de neuroglie et les cellules épendymaires qui constituent ces cloisons viennent s'insérer par leurs prolongements périphériques aux couches profondes de la pie-mère, ainsi que nous le verrons en étudiant la structure interne de la moelle épinière.

Pié-mère cranienne. La pie-mère cranienne recouvre immédiatement la face externe de l'encéphale : elle s'insinue dans tous les sillons et recouvre toutes les circonvolutions. L'adhérence de la pie-mère cranienne à la substance nerveuse est beaucoup moins intime que pour la pie-mère spinale, de telle sorte que sur tout le pourtour de l'encéphale la pie-mère se laisse enlever avec la plus grande facilité.

L'adhérence est plus intime tout le long de la fente de BICHAT et entre la face inférieure du cervelet et la face postérieure de la moelle allongée, parce que, à ces niveaux, la pie-mère refoule l'épithélium épendymaire, et pénètre dans le troisième ventricule, les ventricules latéraux et dans le quatrième ventricule pour constituer les toiles choroïdiennes.

La partie latérale de la fente de BICHAT correspond à la scissure de l'hippocampe. A ce niveau, la pie-mère pénètre dans le prolongement sphénoïdal du ventricule latéral pour y constituer le plexus choroïde latéral, FIG. 105. La partie moyenne de la fente de BICHAT est limitée par le bourrelet du corps calleux et par les éminences antérieures des tubercules quadrijumeaux. Par cette fente, la pie-mère pénètre horizontalement dans le troisième ventricule jusqu'au niveau des piliers antérieurs de la voûte à trois piliers. Elle recouvre directement le troisième ventricule, et repose par ses bords latéraux sur les deux couches optiques. On l'appelle toile choroïdienne du troisième ventricule.

Elle a une forme triangulaire à base postérieure, FIG. 106. Les bords latéraux s'engagent entre la couche optique et le bord libre de la voûte à trois piliers jusque dans le ventricule latéral, et reposent dans le sillon choroïdien que présente

la face supérieure de la couche optique. Le long de ces bords latéraux existent les plexus choroïdes latéraux, qui se continuent en arrière avec le plexus du prolongement sphénoïdal.

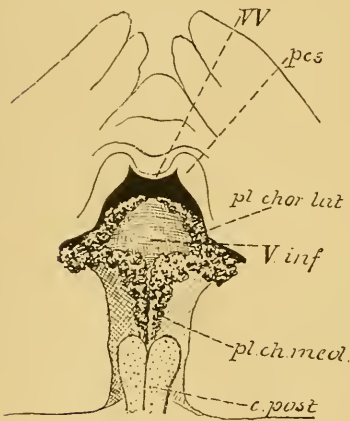


FIG. 107.

Toile choroïdienne du quatrième ventricule vue par sa face inférieure
Gr. nat.

vV : Valvule de VIEUSSENS.

pcs : Pédoncule cérébelleux supérieur.

V. inf. : Extrémité antérieure du ver inférieur.

pl chor. lat : Plexus choroïde latéral.

pl. ch. méd : Plexus choroïde médian.

c. post : Cordons postérieurs légèrement entamés.

La base de la toile choroïdienne répond à la partie moyenne de la fente de BICHAT, où elle se continue avec la pie-mère.

Le sommet correspond aux piliers antérieurs de la voûte. Là, les deux plexus choroïdes latéraux, passant par les trous de MONRO, se continuent avec les plexus choroïdes médians qui existent, de chaque côté de la ligne médiane, sur la face inférieure de la voûte choroïdienne.

La toile choroïdienne du quatrième ventricule est un prolongement de la pie-mère; celui-ci est recouvert par l'épithélium épendymaire et s'enfonce dans ce ventricule entre le cervelet et la moelle allongée. Il a une forme triangulaire à base antérieure et présente, sur sa face inférieure, les plexus choroïdes médians et les plexus choroïdes latéraux, FIG. 107. Nous avons vu que cette toile choroïdienne est percée par le trou de MAGENDIE, qui fait communiquer les cavités ventriculaires avec les cavités sous-arachnoïdiennes.

Arachnoïde.

L'arachnoïde est une mince membrane conjonctive située entre la dure-mère et la pie-mère.

Arachnoïde spinale. Le long de la moelle épinière, l'arachnoïde est reliée par quelques brides conjonctives à la face profonde de la dure-mère, tandis que sur presque toute son étendue elle est largement distante de la pie-mère. La cavité qui sépare l'arachnoïde de la pie-mère constitue le *confluent spinal*; elle est toujours occupée par du liquide encéphalo-rachidien.

Arachnoïde crânienne. Autour de l'encéphale, l'arachnoïde n'est reliée à la face profonde de la dure-mère que par les veines cérébrales qui vont se jeter dans les sinus veineux. Elle adhère plus intimement à la pie-mère par un tissu conjonctif lâche, appelé tissu sous-arachnoïdien. Dans ce tissu existent des espaces linéaires occupés par le liquide encéphalo-rachidien. A certains endroits cependant l'arachnoïde quitte la pie-mère sur une étendue plus considérable; il se forme ainsi, entre ces deux méninges, des cavités plus volumineuses appelées confluent. Un de ces confluent existe, de chaque côté de la ligne médiane, sur la face inférieure de l'encéphale, au niveau de la scissure de SYLVIVS; tandis que la pie-mère pénètre jusqu'au fond de cette scissure, l'arachnoïde passe directement du lobe frontal sur le lobe temporal limitant ainsi le confluent *sous-arachnoïdien antérieur et latéral*. Un autre confluent existe

sur la ligne médiane au-devant de la protubérance annulaire : du chiasma des nerfs optiques, l'arachnoïde passe directement sur la protubérance annulaire, laissant entre elle et la pie-mère un espace libre qui constitue le *confluent sous-arachnoïdien antérieur et médian*.

Le plus important de ces confluent existe entre le cervelet et la moelle allongée : c'est le *confluent sous-arachnoïdien postérieur*. Au lieu de couvrir toute la face inférieure du cervelet, l'arachnoïde se détache de la

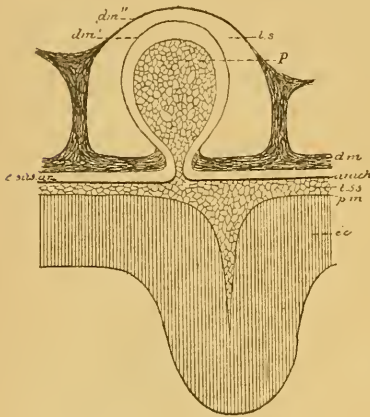


FIG. 108.

Figure schématique montrant les rapports d'une granulation de PACCHIONI avec un lac sanguin de la dure-mère (d'après SCHWALBE).

- p* : Villosité de l'arachnoïde.
- dm'* : Feuille profond de la dure-mère.
- dm''* : Feuille supérieur de la dure-mère.
- ls* : Lac sanguin.
- dm* : Dure-mère.
- arach* : Arachnoïde.
- t. ss.* : Tissu sous-arachnoïdien.
- pm* : Pie-mère.
- ec* : Écorce grise du cerveau.

pie-mère et se jette du bord postérieur du cervelet directement sur la face postérieure de la moelle allongée, pour se continuer avec l'arachnoïde spinale. Ce confluent sous-arachnoïdien postérieur est important : d'une part, il se continue avec le confluent spinal et toutes les cavités sous-arachnoïdiennes de l'encéphale ; d'autre part, par le trou de MAGENDIE, il communique avec les cavités ventriculaires.

La face externe de l'arachnoïde est lisse, elle est tapissée par un revêtement endothélial comme la face profonde de la dure-mère.

Les auteurs français considèrent l'arachnoïde comme une véritable séreuse. Ils décrivent un feuillet *viscéral* recouvrant la pie-mère et un feuillet *pariétal* tapissant la face profonde de la dure-mère. Les deux feuillets se continueraient l'un dans l'autre pour circonscrire une cavité close de toutes parts, analogue à la cavité pleurale et à la cavité péritonéale. Pour les auteurs alle-

mands, au contraire, l'arachnoïde est une membrane distincte de la pie-mère et de la dure-mère. Sa face interne est reliée à la pie-mère par le tissu sous-arachnoïdien ; sa face externe est recouverte par un endothélium, comme la face profonde de la dure-mère. Les cavités sus-arachnoïdiennes ne constituent pas des cavités séreuses closes, mais des cavités lymphatiques communiquant avec la circulation lymphatique géné-

rale. En injectant ces cavités sus-arachnoïdiennes, RETZIUS aurait pu poursuivre le liquide injecté jusque dans les vaisseaux lymphatiques du cou.

Les granulations de PACCHIONI sont considérées, depuis TROLARD, comme des productions de la membrane arachnoïdienne. Elles se présentent sous la forme de petites vésicules pédiculées qui viennent de l'arachnoïde, traversent les cavités sus-arachnoïdiennes pour adhérer à la face profonde de la dure-mère au niveau d'un lac sanguin. Continuant à se développer, ces vésicules, recouvertes par un feuillet aminci de la dure-mère, font hernie dans le lac sanguin, FIG. 108. Chez les vieillards, elles peuvent même traverser toute la cavité de ce lac, refouler le second feuillet de la dure-mère en l'amincissant, s'appliquer intimement contre la face interne des os du crâne, et y produire des dépressions plus ou moins profondes qui peuvent s'étendre soit jusqu'au centre du diploë, soit jusque dans la table externe. Elles peuvent même traverser cette table externe et faire hernie à l'extérieur.

NEUVIÈME LEÇON.

Éléments histologiques qui entrent dans la constitution du système nerveux.

Nous avons terminé l'étude de la *grosse anatomie* de l'axe cérébro-spinal. Nous avons, en effet, étudié, dans les quelques leçons qui précèdent, les détails les plus importants, visibles sur la face externe et sur des coupes macroscopiques des différentes parties du système nerveux central. Nous allons commencer l'étude de la structure interne. Pour cela, nous devons reprendre, l'une après l'autre, les diverses parties de l'axe cérébro-spinal, et y pratiquer des coupes suffisamment fines pour pouvoir les étudier au microscope. Pour nous orienter dans cette étude, il est bon de rappeler en quelques mots quels sont les éléments histologiques que nous allons y rencontrer. L'étude de l'organisation interne de l'axe cérébro-spinal doit donc être précédée naturellement de quelques courtes notions histologiques.

Tout le système nerveux est formé de deux substances macroscopiquement et microscopiquement différentes. L'une forme la plupart des nerfs périphériques et entre pour une bonne part aussi dans la constitution de l'axe cérébro-spinal; elle se caractérise par une belle coloration blanche et, pour ce motif, est appelée la *substance blanche*. L'autre, de loin beaucoup plus importante, forme tout le système nerveux sympathique, ainsi qu'une grande partie du système nerveux cérébro-spinal. Elle a une teinte grise : aussi l'appelle-t-on la *substance grise*.

La *coloration* de la substance blanche est variable : elle dépend de sa richesse plus ou moins grande en vaisseaux sanguins. Sa *consistance* est variable aussi et dépend principalement de la quantité de tissu conjonctif qui entre dans sa constitution. Les nerfs périphériques cérébro-spinaux, formés entièrement de substance blanche, ont une consistance très ferme, parce que le tissu conjonctif y est très abondant; au contraire, la substance blanche, qui forme la masse centrale des hémisphères cérébraux, étant pauvre en tissu conjonctif, est molle et presque sans consistance.

La *coloration* de la substance grise varie aussi d'après l'endroit où on l'examine; elle dépend et de sa richesse plus ou moins grande en vaisseaux sanguins, et de certaines pigmentations qui, à des endroits déterminés, donnent à la substance grise une teinte noirâtre ou rouillée.

Les variations dans la *consistance* dépendent de l'abondance relative du tissu conjonctif : molle et délicate dans les différentes parties de l'axe cérébro-spinal, la substance grise est ferme et résistante dans les ganglions périphériques (ganglions cérébro-spinaux et ganglions sympathiques).

Une espèce particulière de substance grise, caractérisée par une transparence spéciale, porte le nom de *substance gélatineuse*.

Deux espèces de tissus prennent part à la constitution du système nerveux central : le *tissu nerveux*, qui forme l'élément principal, l'élément essentiel, et le *tissu neuroglie* ou tout simplement la *neuroglie*, qui constitue l'élément secondaire, l'élément de soutien.

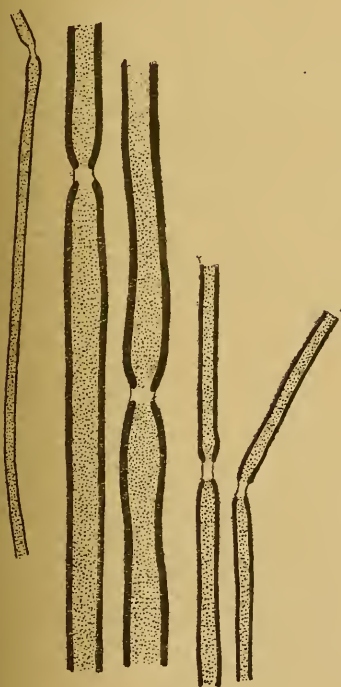


FIG. 109.

Quelques fibres nerveuses à myéline du nerf sciatique poplité externe de l'homme, colorées à l'acide osmique.

Le tissu nerveux.

Le tissu nerveux est formé de *fibres nerveuses* et de *cellules nerveuses*.

Les *fibres nerveuses* représentent l'élément conducteur destiné à mettre les cellules nerveuses en rapport avec les différentes parties de l'organisme. Les *cellules nerveuses* représentent l'élément principal, l'élément actif de tout le système.

Fibres nerveuses. La partie essentielle de toute fibre nerveuse est le cylindre-axe. Il y a des fibres qui sont uniquement réduites au cylindre-axe; d'autres possèdent en dehors du cylindre-axe une membrane enveloppante, qu'on appelle la membrane de SCHWANN. On désigne communément ces fibres sous le nom de *fibres de Remak*.

Ce sont des fibres *amyéliniques*, c'est-à-dire* dépourvues de myéline, par oppo-

sition aux fibres *myéliniques*, dont le cylindre-axe est entouré par une gaine protectrice de myéline. Les fibres myéliniques se divisent encore en deux groupes, suivant qu'elles possèdent ou ne possèdent pas une membrane enveloppante ou membrane de SCHWANN.

Les fibres myéliniques avec membrane de SCHWANN, FIG. 109, existent, chez l'homme adulte, dans tous les nerfs périphériques cérébro-spinaux, à l'exception du nerf olfactif et du nerf optique.

Les fibres myéliniques sans membrane de SCHWANN constituent la substance blanche de tout l'axe cérébro-spinal, FIG. 110. Elles existent aussi dans le nerf optique. C'est à la myéline qui enveloppe le cylindre-axe de ces fibres nerveuses que les nerfs périphériques et la partie de l'axe cérébro-spinal qui est formée de fibres myéliniques doivent leur belle coloration blanche.

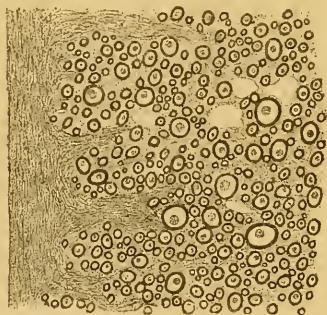


FIG. 110.

Coupe transversale d'une partie de la substance blanche du cordon antérieur de la moelle de l'homme.

axe se retrouvent, chez l'adulte, près de la terminaison de tous les autres nerfs. Les fibres des nerfs cérébro-spinaux pourvues de myéline et d'une membrane de SCHWANN, arrivées près de leur terminaison, commencent par perdre leur gaine de myéline et se transforment ainsi en fibres de REMAK; puis, elles se dépouillent de leur membrane de SCHWANN et sont exclusivement réduites au cylindre-axe au niveau de leur terminaison. Les fibres de la substance blanche de l'axe cérébro-spinal, avant de se terminer dans la substance grise, perdent leur gaine de myéline et se réduisent aussi au cylindre-axe.

Les fibres nerveuses amyéliniques sans membrane de SCHWANN sont beaucoup plus répandues encore chez l'embryon. D'après les recherches de FLECHSIG, tout le système nerveux central est formé exclusivement de substance grise jusque vers le milieu de la vie intra-

Les fibres de REMAK, ou fibres sans myéline pourvues d'une membrane de SCHWANN, forment tous les nerfs qui dépendent du système nerveux sympathique et les filets olfactifs qui dépendent du système nerveux cérébro-spinal. C'est à l'absence de myéline que ces fibres doivent leur coloration grise.

Enfin, les fibres nerveuses réduites exclusivement au cylindre-

utérine, de sorte que, sur des fœtus de 25 cm. de longueur, tout l'axe cérébro-spinal est formé uniquement de cellules nerveuses et de fibres nerveuses amyéliniques. La substance blanche, c'est-à-dire la myéline, n'apparaît que vers la seconde moitié du cinquième mois de la vie embryonnaire, et envahit insensiblement toutes les fibres qui forment la substance blanche de l'adulte. Au cinquième mois après la naissance, toutes les fibres myéliniques sont définitivement constituées.

Les *cellules nerveuses* constituent l'élément le plus important de tout le système. Elles sont éminemment variables de forme et de volume et ont comme caractère constant d'être toujours pourvues de prolongements. Il n'existe pas, au moins chez l'adulte, de cellules nerveuses apolaires. Il

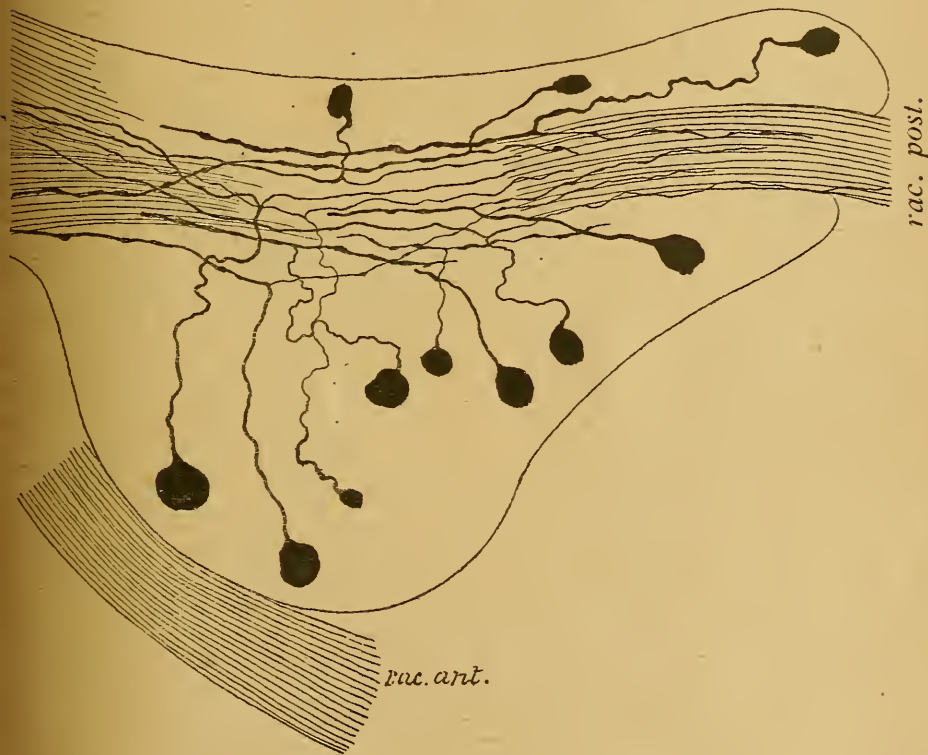


FIG. 111.

Ganglion spinal d'une souris blanche nouveau-née.

rac. post. : Racine postérieure.
rac. ant. : Racine antérieure.

nerf pér. : Nervef périphérique.

n'existe pas non plus de véritables cellules nerveuses unipolaires. Les cellules unipolaires, que l'on trouve dans les ganglions cérébro-spinaux de presque tous les vertébrés ne sont unipolaires qu'en apparence. A quelque distance de la cellule d'origine leur prolongement unique se bifurque, en effet, en un prolongement central et un prolongement périphérique, FIG. 111.

L'histoire du développement des cellules unipolaires des ganglions cé-

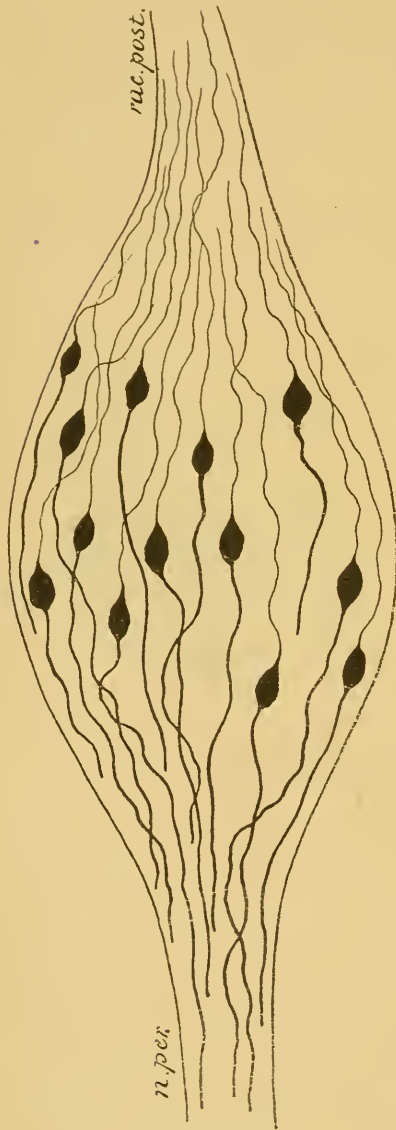


FIG. 112.

Ganglion spinal d'un embryon de canard.




FIG. 113

Transformation des cellules bipolaires en cellules unipolaires dans le ganglion de GASSER d'un embryon de cobaye.

rébro-spinaux montre d'ailleurs que, chez tous les vertébrés, elles ont commencé par être des cellules bipolaires, FIG. 112. Ce caractère em-

bryonnaire se conserve d'une façon définitive chez quelques poissons, tandis que chez tous les autres vertébrés, ces cellules bipolaires se transforment, pendant le cours du développement, en cellules unipolaires. Cette transformation s'opère par le rapprochement des deux prolongements primitivement indépendants et par leur fusion intime sur une étendue variable, FIG. 113.

La plus simple de toutes les cellules nerveuses est la cellule bipolaire. On ne la rencontre que dans les éléments nerveux sensitifs périphériques : cellules bipolaires de la muqueuse olfactive, cellules bipolaires de la rétine, cellules bipolaires du ganglion spiral et du ganglion de SCARPA du nerf acoustique, cellules en apparence unipolaires des ganglions cérébro-spinaux.

Les cellules nerveuses qui entrent dans la constitution de l'axe cérébro-spinal sont toutes *multipolaires*, FIG. 114.

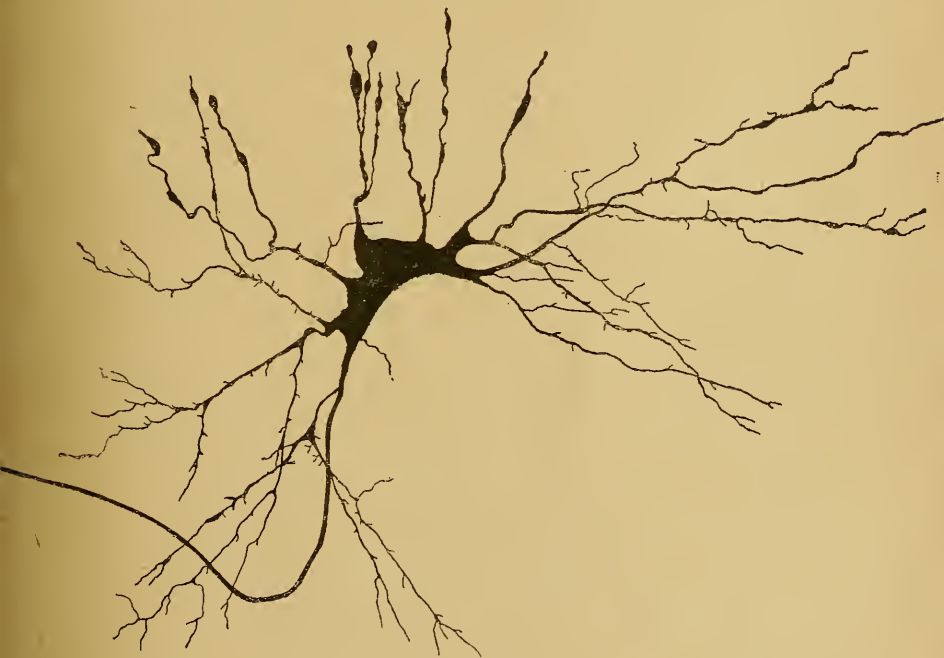

FIG. 114.

Cellule nerveuse multipolaire de la moelle d'un embryon de veau.

Depuis longtemps déjà (1851), RUD. WAGNER (1) a établi que, parmi les prolongements des cellules nerveuses de l'organe électrique de la torpille, un seul était en relation directe avec une fibre nerveuse.

(1) R. WAGNER : Handwörterbuch der Physiologie, Bd. III, Abth. I, p. 377, 1851.

En 1865, DEITERS (1) a non seulement confirmé cette observation de WAGNER déjà admise par REMAK pour toutes les cellules motrices, mais, en se basant sur des recherches très étendues, il est arrivé à cette conclusion importante, qu'il ne s'agissait pas là d'un cas particulier, mais d'une disposition générale, commune à toutes les cellules nerveuses. Ce prolongement unique se continuant avec le cylindre-axe d'une fibre nerveuse a reçu de DEITERS le nom de *prolongement cylindraxil*. On l'a appelé pendant longtemps *prolongement de Deiters*. Tous les autres prolongements, en s'éloignant de la cellule d'origine, se divisent et se subdivisent en diminuant rapidement d'épaisseur, pour se perdre finalement dans la substance fondamentale. DEITERS leur a donné le nom de *prolongements protoplasmiques*, parce qu'ils ont l'aspect granuleux du protoplasme cellulaire. Toute cellule nerveuse se trouve ainsi pourvue, d'après DEITERS, de deux espèces de prolongements dont les caractères distinctifs sont nettement tranchés : un prolongement cylindraxil à contours lisses et réguliers, dépourvu de branches collatérales et se continuant avec le cylindre-axe d'une fibre nerveuse, et des prolongements protoplasmiques à contours irréguliers, d'aspect granuleux, diminuant rapidement de volume, émettant de nombreuses ramilles collatérales et se perdant dans la substance fondamentale, sans que DEITERS ait pu établir leur véritable terminaison.

La division des prolongements d'une cellule nerveuse en prolongements cylindraxils et prolongements protoplasmiques, établie par DEITERS, fut généralement acceptée par les auteurs.

En employant la coloration par le chlorure d'or, GERLACH (2) put mettre en évidence (1871), dans toute l'étendue de la substance grise de l'axe cérébro-spinal, un treillis inextricable de fines fibrilles nerveuses. Il considéra ce treillis comme un véritable *réseau* formé par des anastomoses entre les dernières ramifications des prolongements protoplasmiques de toutes les cellules nerveuses, de telle sorte que, grâce à ce réseau, les cellules nerveuses de tout l'axe cérébro-spinal étaient en continuité directe les unes avec les autres. C'est là le *réseau nerveux de Gerlach*, dont l'existence fut acceptée sans conteste par presque tous les physiologistes.

(1) DEITERS : *Untersuchungen über Gehirn und Rückenmark des Menschen und der Säugethiere*. Braunschweig, 1865.

(2) GERLACH : Article : *Rückenmark*. Stricker's Handbuch der Lehre von den Geweben. 1871.

GERLACH admettait en outre que plusieurs petites branches de son réseau pouvaient se réunir en un petit faisceau et devenir ainsi le cylindre-axe d'une fibre nerveuse, soit d'une fibre des cordons blancs de la moelle elle-même, soit d'une fibre des racines postérieures des nerfs spinaux.

Le cylindre-axe d'une fibre nerveuse pourrait donc avoir une double origine : ou bien provenir d'une cellule nerveuse comme prolongement cylindraxil, ou bien provenir des prolongements protoplasmatiques des cellules nerveuses par l'intermédiaire du réseau nerveux.

Contrairement à la conclusion de DEITERS, GERLACH n'admet pas l'existence d'un prolongement cylindraxil à toute cellule nerveuse : les cellules motrices seules seraient pourvues de ce prolongement auquel GERLACH donne le nom de *prolongement nerveux*. Il existerait donc dans l'axe cérébro-spinal deux espèces de cellules nerveuses morphologiquement différentes : les unes seraient en continuité directe avec les fibres des racines antérieures et avec le réseau nerveux, les autres ne seraient en relation qu'avec le réseau nerveux.

De 1875 à 1885, GOLGI, professeur à Pavie, publia une série de travaux importants sur la structure interne des centres nerveux. Il fit connaître en même temps une méthode nouvelle, connue sous le nom de *méthode de Golgi*, qui donne des résultats tellement nets, des images à ce point claires et complètes, qu'elle a ouvert une ère nouvelle pour nos connaissances de la fine structure de l'axe cérébro-spinal. GOLGI a fait connaître plusieurs procédés ; le plus simple, celui qui en même temps donne les résultats les plus rapides et les plus constants, consiste à durcir de petits morceaux de tissu nerveux pendant deux, trois, quatre ou cinq jours dans le mélange suivant :

Bichromate de potassium à 3 o/o	4 parties
Acide osmique à 1 o/o	1 partie

Après durcissement, on lave rapidement les morceaux dans l'eau distillée, puis on les porte pendant un ou deux jours ou plus dans une solution de nitrate d'argent à 0,75 o/o. Il se forme alors un précipité rouge de chromate d'argent qui se dépose dans les cellules nerveuses. Les morceaux sont ensuite enrobés à la celloïdine et coupés au microtome. Les coupes, déshydratées dans la créosote et éclaircies dans l'essence de térébenthine, sont montées dans la laque de Damar dissoute dans le xylol.

Par cette méthode, les cellules nerveuses sont colorées avec tous leurs prolongements : vues au microscope, elles présentent dans

toute leur étendue une belle coloration noire. Les cylindre-axes des fibres nerveuses ne sont réduits par le chromate d'argent que pour autant qu'ils sont dépourvus de myéline. C'est pour ce motif que, chez l'adulte, la méthode de GOLGI ne colore que les cellules nerveuses, les fibres du système nerveux sympathique et les filets olfactifs. Pour colorer les fibres nerveuses de l'axe cérébro-spinal, il faut appliquer

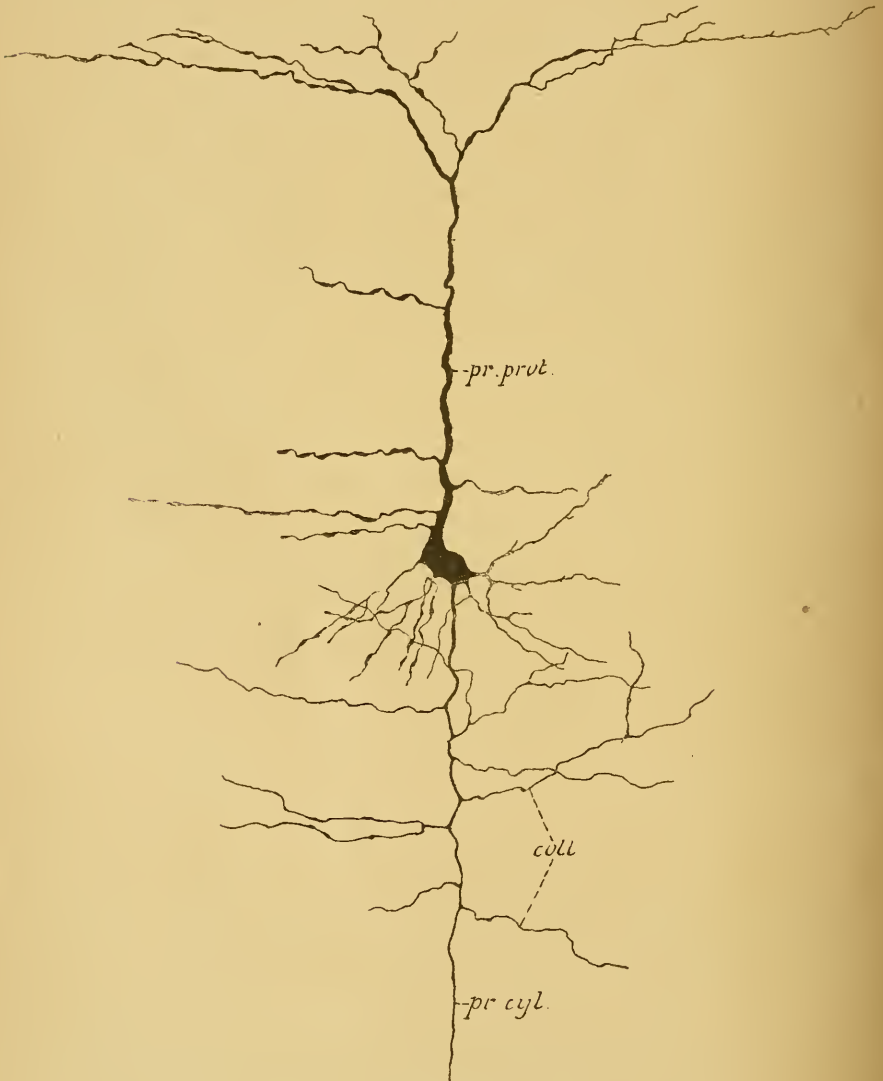


FIG. 115.

Cellule nerveuse de l'écorce cérébrale d'une souris blanche âgée de neuf jours.

pr. prot. : Prolongement protoplasmatique
pr. cyl. : Prolongement, cylindraxil.

coll. : Branches collatérales du prolongement cylindraxil.

la méthode de GOLGI au système nerveux d'embryons ou d'animaux nouveau-nés, à une époque où les fibres nerveuses ne possèdent pas encore leur gaine de myéline.

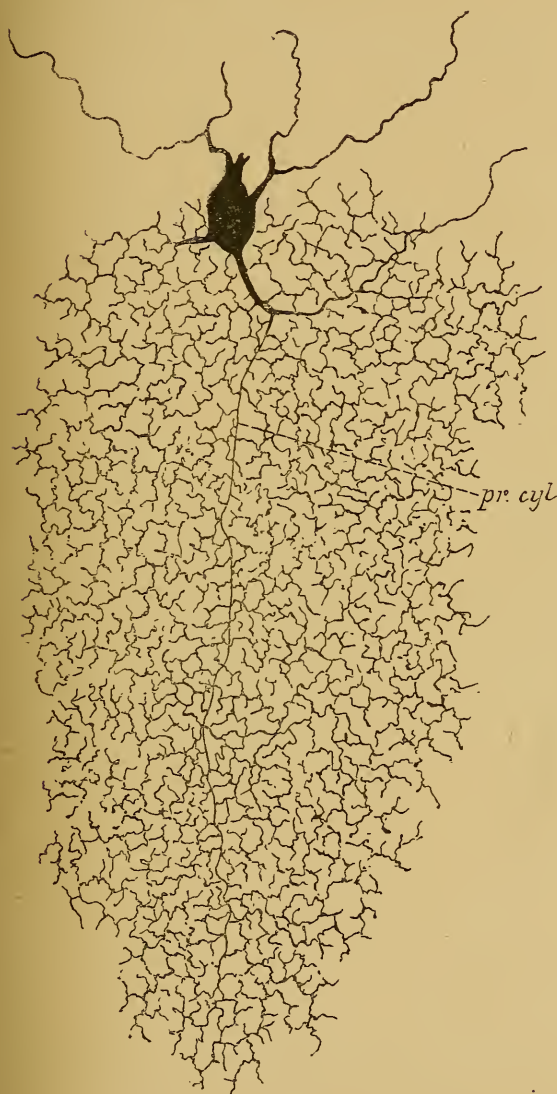


FIG. 116.

Cellule nerveuse à cylindre-axe court de la couche granuleuse du cervelet d'un chat âgé de huit jours.

A l'aide de sa méthode, GOLGI a prouvé les faits suivants. Toute cellule nerveuse est pourvue de prolongements protoplasmiques et d'un prolongement cylindraxil.

Les prolongements protoplasmiques des cellules nerveuses ne s'anastomosent pas entre eux. Ils se terminent toujours librement dans l'axe cérébro-spinal. Ce sont des prolongements épais, à contours irréguliers; leur longueur est variable. Ils diminuent rapidement de volume, en émettant un grand nombre de branches collatérales qui se divisent et se subdivisent à leur tour.

Le prolongement cylindraxil a des caractères tout particuliers. Il naît, soit directement du corps cellulaire, soit de la base d'un des prolongements protoplasmiques, au moyen d'un petit cône triangulaire. Ses contours sont nets, réguliers, comme

taillés à l'emporte-pièce. Contrairement à l'opinion de DEITERS, ce prolongement cylindraxil émet aussi sur son trajet de fines branches collatérales, FIG. 115.

Le prolongement cylindraxil peut se comporter de deux façons différentes. Tantôt il est excessivement long et conserve sur toute sa longueur son diamètre primitif tout en émettant, au moins dans le plus grand nombre des cas, des branches collatérales; tantôt il est beaucoup plus court et, arrivé à une petite distance du corps cellulaire, il se divise et se subdivise de façon à produire, par l'entrelacement de ses branches de division, un treillis inextricable, FIG. 116. Il avait semblé à GOLGI que les cellules de la première espèce étaient surtout abondantes dans les cornes antérieures de la moelle d'où sortent les racines motrices, tandis que les cellules de la seconde espèce prédominaient dans les cornes postérieures, au voisinage immédiat des racines sensibles. Se basant sur ce fait, il crut avoir trouvé un caractère morphologique permettant de distinguer une cellule motrice d'une cellule sensible : toute cellule nerveuse pourvue d'un prolongement cylindraxil long serait une cellule motrice; toute cellule nerveuse pourvue d'un prolongement cylindraxil court serait une cellule sensible.

Dans les préparations où l'imprégnation par le chromate d'argent avait été quelque peu complète, GOLGI put encore constater l'existence, dans toute l'étendue de la substance grise, d'un entrelacement de fines fibrilles nerveuses, déjà signalé par GERLACH à la suite de la coloration par le chlorure d'or. GOLGI est tenté de croire qu'il s'agit là d'un *réseau nerveux diffus*. Contrairement à l'opinion de GERLACH, ce réseau ne serait pas formé par les prolongements protoplasmiques des cellules nerveuses, mais il aurait une origine plus complexe. Il résulterait des anastomoses de toutes les fibrilles nerveuses qui entrent dans la substance grise : ramifications cylindraxiles des cellules nerveuses sensibles de GOLGI, collatérales du prolongement cylindraxil des cellules nerveuses motrices, collatérales que les fibres de la substance blanche envoient dans la substance grise sur toute la longueur de l'axe cérébro-spinal.

Les fibres sensibles des racines postérieures de la moelle prendraient leur origine dans ce réseau nerveux.

D'après GOLGI, la différence entre les prolongements protoplasmiques et le prolongement cylindraxil d'une cellule nerveuse n'est pas seulement morphologique, elle est encore fonctionnelle. Le prolongement cylindraxil seul serait de nature nerveuse, aussi l'appelle-t-il le *prolongement nerveux*; seul il jouirait de la propriété de transmettre l'ébranlement nerveux, de sorte que seul aussi il remplirait la véritable fonction nerveuse; pour ce motif, il l'appelle encore *prolongement fonctionnel*. Les prolongements protoplasmiques, au contraire, ne seraient pas de nature nerveuse. Ils

se mettraient en contact avec les parois des vaisseaux sanguins pour puiser dans ces vaisseaux les aliments nutritifs nécessaires à la vie de la cellule nerveuse, constituant ainsi un simple appareil de nutrition pour les éléments nerveux.

Il y a cinq ans, un savant espagnol, RAMON Y CAJAL, a repris l'étude de la structure des centres nerveux au moyen de la méthode au chromate d'argent. Il a retrouvé les deux espèces de cellules nerveuses décrites pour la première fois par GOLGI. Mais, d'après ses recherches, les cellules sensibles de GOLGI se trouvent aussi dans des régions physiologiquement reconnues comme motrices, et les cellules considérées comme motrices par GOLGI existent en nombre considérable dans des

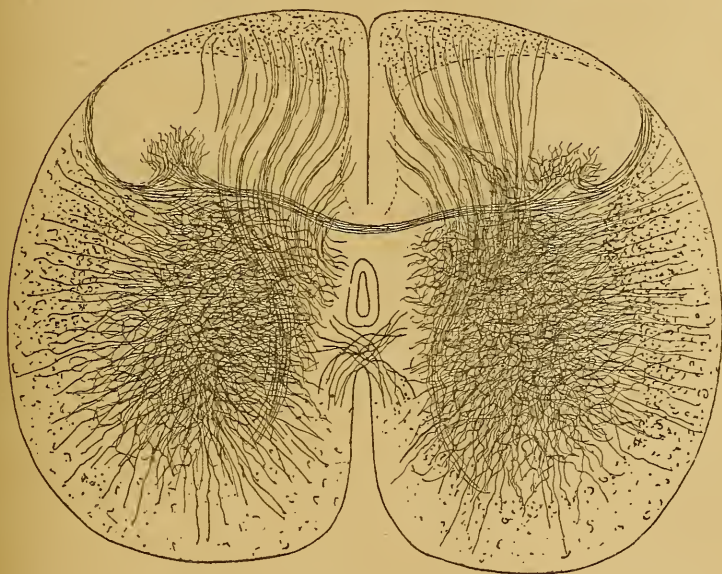


FIG. 117.

Coupe transversale de la moelle lombaire d'un chat de deux jours montrant l'entrelacement des fibrilles nerveuses dans la substance grise.

régions manifestement sensibles. Aussi abandonne-t-il toute distinction morphologique entre cellules motrices et cellules sensibles et divise-t-il les cellules nerveuses en *cellules à cylindre-axe long* et *cellules à cylindre-axe court*, sans rien préjuger quant à leur fonction spéciale.

L'entrelacement* de fines fibrilles nerveuses, signalé par GERLACH et par GOLGI et considéré par ces deux auteurs comme constituant un véritable *réseau*, existe dans toute l'étendue de la substance grise, FIG. 117. Mais ces fibrilles, tout en s'enchevêtrant les unes dans les

autres, ne présentent nulle part de véritables anastomoses. C'est un des grands mérites de RAMON Y CAJAL d'avoir prouvé que la terminaison

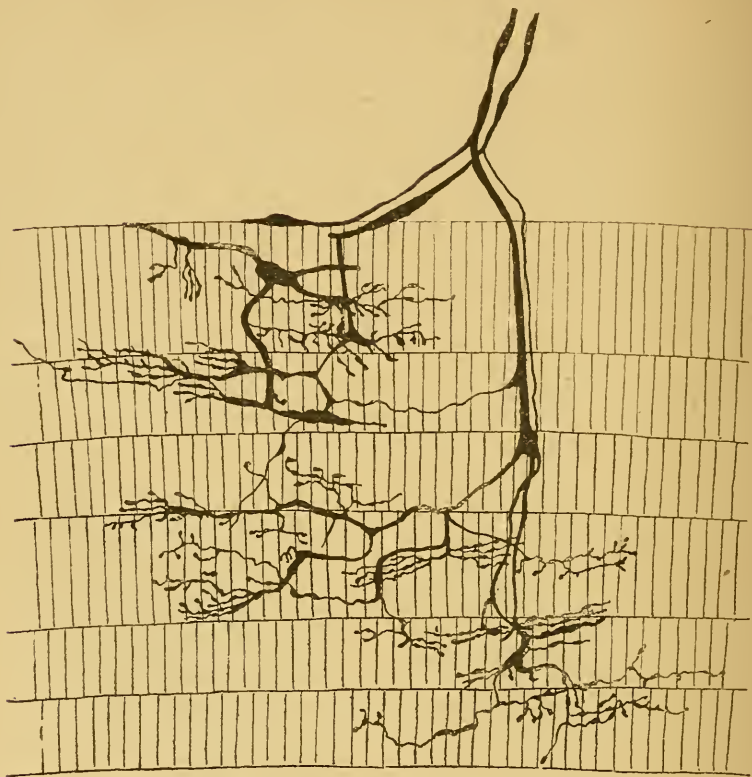

FIG. 118.

Terminaisons nerveuses dans des muscles striés du museau de rat blanc.

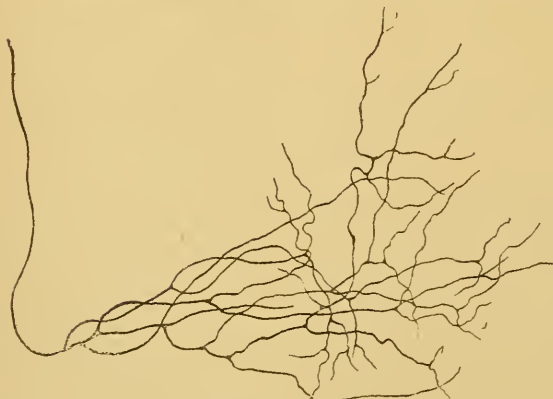


FIG. 119.

Ramifications terminales d'une branche collatérale appartenant à une fibre des cordons postérieurs dans la moelle lombaire d'un embryon de veau.

du prolongement cylindraxil ou de ses branches collatérales, se fait toujours par des ramifications libres et indépendantes quelque soit l'endroit où elle s'effectue, que ce soit dans un organe périphérique, FIG. 118, ou dans une partie de l'axe cérébro-spinal, FIG. 119.

Ces observations de RAMON Y CAJAL ont été

confirmées par KÖLLIKER, par nous-même, VON LENHOSSEK, RETZIUS, PEDRO RAMON, CL. SALA et acceptées par EDINGER, WALDEYER et tous ceux qui, depuis cinq ans, se sont occupés de la structure interne du système nerveux des vertébrés. La continuité entre toutes les cellules nerveuses au moyen d'un réseau nerveux, admise par GERLACH, par GOLGI et par ses élèves, avait d'ailleurs été mise en doute pour la première fois par FOREL en 1887. Des recherches embryologiques étendues avaient conduit HIS à la même conclusion.

Les fibres nerveuses et les cellules nerveuses forment donc les deux parties constitutives du tissu nerveux. Mais ces fibres et ces cellules nerveuses ne constituent pas des éléments indépendants. Il n'existe pas, dans l'organisme tout entier, une seule fibre nerveuse qui ne provienne d'une cellule nerveuse : car toute fibre nerveuse possède un cylindre-axe, et tout cylindre-axe représente le prolongement d'une cellule nerveuse. Les fibres nerveuses ne sont donc pas à proprement parler des *éléments nerveux* ; elles ne constituent, au moins dans leur partie essentielle, dans le cylindre-axe, que le prolongement d'une cellule. Les cellules nerveuses considérées indépendamment des fibres nerveuses ne sont pas non plus des *éléments nerveux*, parce qu'on ne peut pas les séparer de leur prolongement cylindraxil. Le seul et unique *élément nerveux*, c'est la cellule nerveuse avec tous ses prolongements. Et tout le tissu nerveux, celui du système cérébro-spinal aussi bien que celui du système sympathique, est uniquement constitué d'éléments nerveux ainsi compris ; ce sont des espèces d'*unités nerveuses*, auxquelles WALDEYER a donné le nom de *neurones*.

Un élément nerveux ou un neurone est donc une cellule nerveuse pourvue de deux espèces de prolongements : des prolongements protoplasmiques appelés *dendrites* par HIS, et au moins un prolongement cylindraxil, pour lequel WALDEYER a proposé le nom de *prolongement du nerf* (Nervenfortsatz).

Dans l'état actuel de nos connaissances, nous devons admettre que les prolongements protoplasmiques et le prolongement cylindraxil d'une cellule nerveuse se terminent librement, et que, par conséquent, les éléments nerveux, qui entrent dans la constitution de l'axe cérébro-spinal restent indépendants les uns des autres, n'agissent et ne peuvent agir les uns sur les autres que par *contiguïté* ou par *contact*.

L'entrelacement compact de fines fibrilles nerveuses qui existe dans toute l'étendue de la substance grise et qui a été signalé tout d'abord

par GERLACH, puis par GOLGI, RAMON Y CAJAL, KÖLLIKER, nous-même, v. LENHOSSEK. RETZIUS et beaucoup d'autres, ne doit pas être considéré comme un véritable réseau, mais comme un simple enchevêtrement sans anastomoses.

Les recherches de VON LENHOSSEK sur le système nerveux du lombric, celles plus étendues encore de RETZIUS, le savant histologiste de Stockholm, sur le système nerveux d'un grand nombre de vers, — recherches qui ont été entreprises avec la méthode de GOLGI — prouvent que la même indépendance des éléments nerveux existe chez les animaux inférieurs.

Ce qui apporte à cette manière de voir un appui considérable, ce sont les magnifiques résultats obtenus par RETZIUS dans ses belles recherches sur le système nerveux des crustacés, recherches exécutées par la méthode au bleu de méthylène ou méthode de EHRLICH.

En 1886, EHRLICH a découvert ce fait important, que l'injection intraveineuse d'une solution de bleu de méthylène, chez un animal vivant, détermine la coloration exclusive des éléments nerveux, dès que les tissus ainsi injectés arrivent au contact de l'air. Malheureusement cette coloration ne persiste qu'une quinzaine de minutes. La même coloration s'obtient, lorsqu'on laisse des tissus enlevés à un animal fraîchement tué s'imbiber quelque temps dans la même solution.

La méthode de GOLGI au chromate d'argent et la méthode de EHRLICH au bleu de méthylène constituent, pour l'anatomie du système nerveux, les deux découvertes techniques les plus importantes de ces dix dernières années.

Comparée à la méthode de GOLGI, la méthode de EHRLICH a le désavantage de ne pouvoir fournir des préparations durables, mais, par contre, elle jouit d'un immense avantage : elle ne s'applique que sur des tissus vivants que l'on examine directement au microscope sans leur faire subir la moindre manipulation. Il s'en suit que les images qu'elle fournit ne peuvent être considérées comme des productions artificielles, objection trop souvent et trop facilement formulée pour les images obtenues par le chromate d'argent.

Avec la méthode de EHRLICH, RETZIUS a montré que le système nerveux des animaux inférieurs est constitué également d'éléments nerveux ou de neurones indépendants.

Nous avons vu plus haut que, d'après GOLGI, il existe une différence non seulement morphologique mais fonctionnelle entre les prolongements protoplasmiques et le prolongement cylindraxil; celui-ci seul

serait de nature nerveuse, tous les autres ne constitueraient que des appareils de nutrition destinés à se mettre en contact avec les parois des vaisseaux pour y puiser les éléments nutritifs nécessaires à la vie de la cellule. Admise par NANSEN et par les élèves de GOLGI (L. SALA et MARTINOTTI), cette relation entre les prolongements protoplasmiques et les parois des vaisseaux sanguins a été contestée par tous les auteurs

qui, depuis cinq ans, ont appliqué la méthode au chromate d'argent à l'étude de la structure des centres nerveux.

Pour prouver que les prolongements protoplasmiques sont de nature nerveuse, RAMON Y CAJAL, KÖLLIKER et nous-même avons montré que, dans un grand nombre de cellules, le prolongement cylindraxil pouvait naître d'un prolongement protoplasmique à une distance considérable du corps cellulaire, FIG. 120, et que, dans ce cas du moins, la partie du prolongement comprise entre la cellule et le point d'origine du prolongement nerveux devait avoir des fonctions nerveuses.

Dans le bulbe olfactif des mammifères, on a démontré (RAMON Y CAJAL, VAN GEHUCHTEN et MARTIN, RETZIUS, KÖLLIKER) que les grandes cellules mitrales, qui forment la première rangée cellulaire de la couche grise du bulbe, ne viennent en contact avec les filets olfactifs que par leurs prolongements protoplasmiques, FIG. 121. Dans ce cas, l'ébranlement nerveux amené par le filet olfactif ne peut être transmis à la cellule mitrale qu'en passant par les prolongements protoplasmiques. La même disposition se retrouve

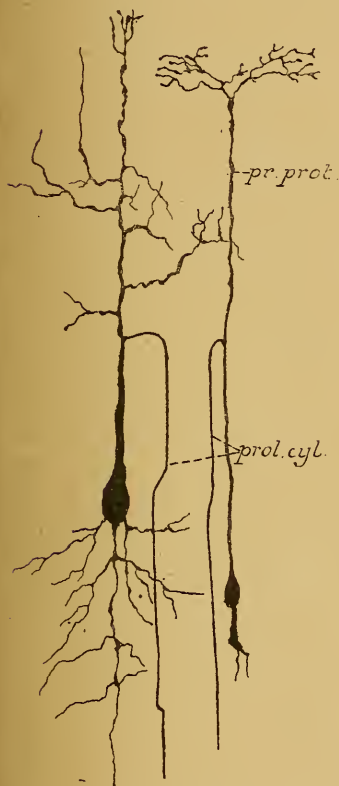


FIG. 120.

Cellules nerveuses du lobe optique d'un embryon de poulet.

Le prolongement cylindraxil naît d'un prolongement protoplasmique à une distance considérable de la cellule d'origine.

dans les couches les plus superficielles des lobes optiques des oiseaux (RAMON Y CAJAL et VAN GEHUCHTEN), où les fibres du nerf optique ne viennent en contact qu'avec les prolongements protoplasmiques des cellules optiques, FIG. 122. Dans tous ces cas, il est évident que les prolongements protoplasmiques doivent être de nature nerveuse et servir à la conduction nerveuse.

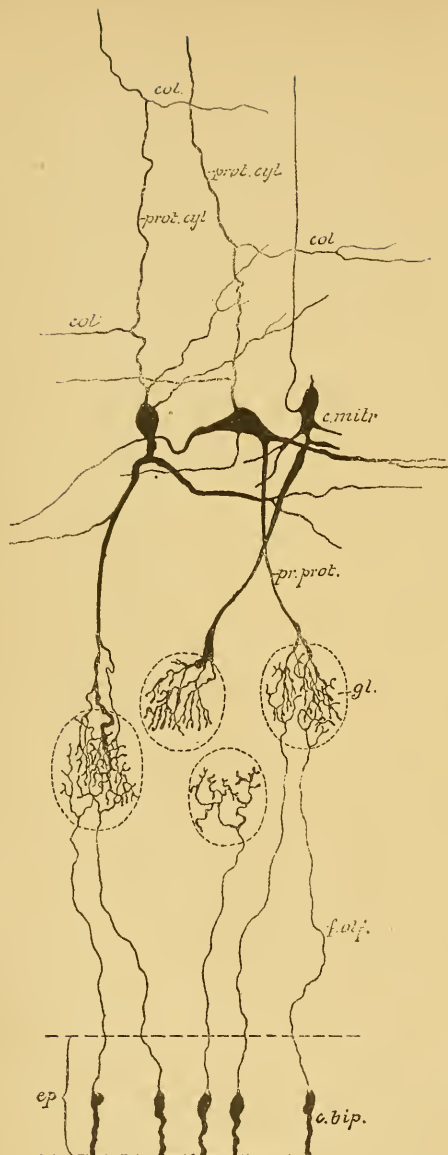


FIG. 121.

Schéma montrant le trajet des filets olfactifs et leur contact, dans les glomérules du bulbe, avec un prolongement protoplasmique d'une cellule mitrale, chez les mammifères.

- ep. : Épithélium de la muqueuse olfactive.
 c. bip. : Cellules bipolaires olfactives.
 f. olf. : Filets olfactifs.
 gl. : Glomérules du bulbe olfactif.
 c. m. : Cellules mitrales.
 pr. prot. : Prolongements protoplasmiques.
 prol. cyl. : Prolongements cylindraxils avec, col, leurs branches collatérales.

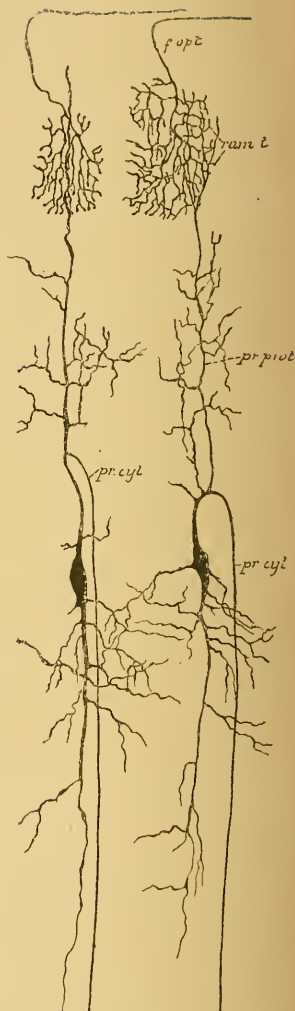


FIG. 122.

Terminaison des fibres du nerf optique dans les couches superficielles du lobe optique chez un embryon de poulet. Les ramifications cylindraxiles ne viennent en contact qu'avec les ramifications protoplasmiques des cellules nerveuses du lobe optique.

- f. opt. : Fibres du nerf optique.
 ram. t. : Leurs ramific. terminales.
 pr. prot. : Prol. protoplasmiques.
 pr. cyl. : Prol. cylindraxils des cellules nerv. du lobe optiq.

Ces observations ont établi la nature nerveuse non seulement du prolongement cylindraxil et de sa cellule d'origine, mais encore de tous les prolongements protoplasmiques.

La différence morphologique qui sépare les prolongements protoplasmiques du prolongement cylindraxil n'est donc pas bien profonde, puisque les deux espèces de prolongements sont de nature nerveuse. Elle ne réside en somme que dans quelques caractères extérieurs. Nous verrons d'ailleurs que, dans certaines circonstances, toute différence morphologique peut même disparaître complètement.

La différence physiologique semble nulle, puisque tous les prolongements jouissent de la conduction nerveuse.

Une étude comparée des différents éléments nerveux montre cependant que le *sens* suivant lequel se fait la conduction nerveuse varie dans les deux espèces de prolongements.

Dans les prolongements protoplasmiques, l'ébranlement nerveux se transmet toujours des ramifications terminales vers la cellule d'origine, tandis que dans le prolongement cylindraxil, la transmission se fait de la cellule nerveuse vers les ramifications terminales. Les prolongements protoplasmiques possèdent donc la conduction *cellulipète* : ils recueillent autour d'eux les ébranlements venus des éléments voisins et les transmettent à la cellule dont ils dépendent. Le prolongement cylindraxil jouit de la conduction *cellulifuge* : il reçoit l'ébranlement nerveux de sa cellule d'origine et doit le transmettre aux éléments avec lesquels il arrive en contact.

Cette hypothèse, que nous avons émise le premier d'une façon quelque peu dubitative en 1891, et que nous avons développée dans nos recherches ultérieures, a été défendue également par RAMON Y CAJAL sous le nom de *théorie de la polarisation dynamique des éléments nerveux*. D'après cette théorie, les prolongements protoplasmiques seraient des appareils de perception de l'ébranlement nerveux, tandis que les prolongements cylindraxils constitueraient des appareils d'application.

L'étude ultérieure vous montrera clairement que cette hypothèse se trouve en parfait accord avec les faits.

DIXIÈME LEÇON.

Éléments histologiques. (*Suite.*)

Nous avons vu, dans la dernière leçon, que le tissu nerveux est formé de cellules nerveuses et de fibres nerveuses. Ces cellules et ces fibres sont en continuité directe les unes avec les autres, puisque tout cylindre-axe doit être considéré comme un simple prolongement cellulaire. Une cellule nerveuse avec tous ses prolongements constitue une espèce d'unité nerveuse, un élément nerveux, un neurone. Tout neurone est pourvu de deux espèces de prolongements : des prolongements protoplasmiques et un prolongement cylindraxil. Les prolongements protoplasmiques se terminent toujours par des ramifications libres. Le prolongement cylindraxil est généralement unique; quelquefois cependant un même neurone peut avoir deux et même plusieurs prolongements nerveux (RAMON Y CAJAL). Tout prolongement cylindraxil et toutes les branches collatérales qui en dépendent se terminent toujours par des ramifications libres. Les éléments nerveux ne s'anastomosent donc pas entre eux par leurs prolongements protoplasmiques : le réseau nerveux de GERLACH n'existe pas. Ils ne s'anastomosent pas non plus au moyen de leurs prolongements cylindraxils : le réseau nerveux diffus de GOLGI n'existe pas non plus. Dans l'état actuel de nos connaissances, nous devons admettre que les éléments nerveux restent indépendants les uns des autres; qu'ils n'agissent et ne peuvent agir les uns sur les autres que par contiguité ou par contact. Notez bien que je dis : dans l'état actuel de nos connaissances, les neurones sont des éléments indépendants; cela veut dire qu'avec les méthodes d'investigation dont nous disposons actuellement, on ne voit pas de continuité, on ne voit pas d'anastomoses entre les éléments nerveux, et par conséquent on ne doit pas les admettre.

Les prolongements protoplasmiques ne servent pas uniquement d'appareils de nutrition pour l'élément nerveux, et le prolongement cylindraxil n'est pas seul à jouir de la fonction de conductibilité (GOLGI). Mais toutes les parties d'un neurone sont de nature nerveuse et la

transmission de l'ébranlement nerveux se fait aussi bien par les prolongements protoplasmiques que par le prolongement cylindraxil. La seule différence physiologique qui sépare les prolongements protoplasmiques du prolongement cylindraxil, c'est que, ainsi que nous allons le démontrer pour quelques éléments en particulier, dans les premiers la conduction est *cellulipète*, tandis que dans le second la conduction est *cellulifuge*.

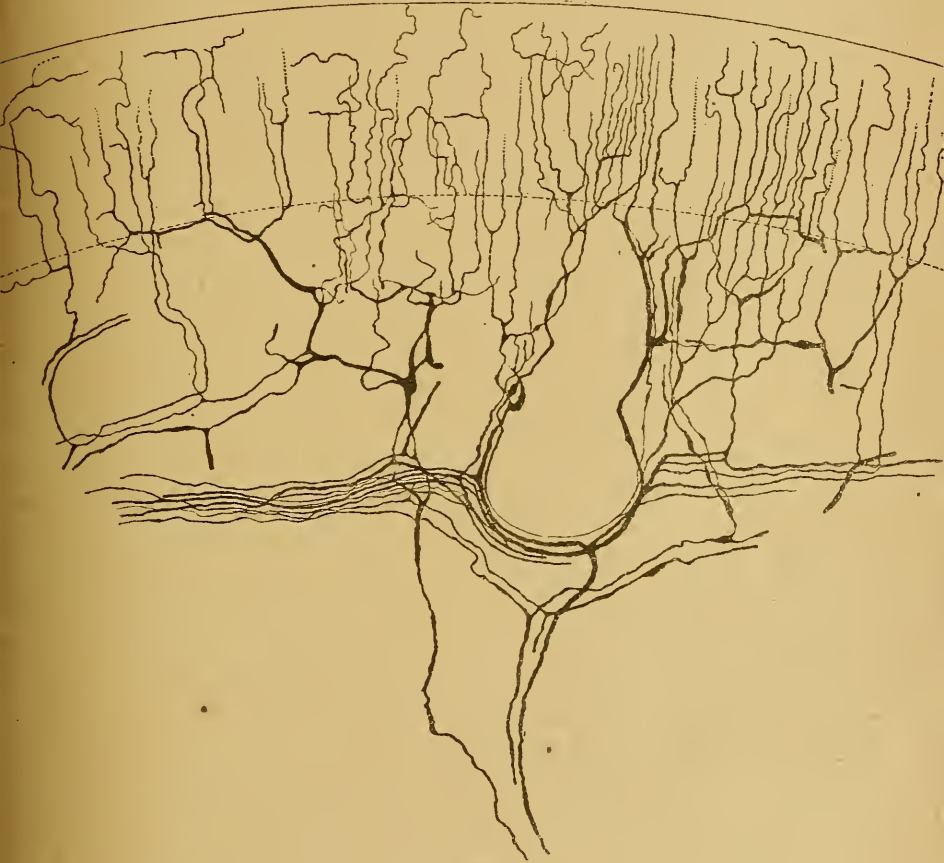

FIG. 123.

Terminaisons nerveuses intra-épidermiques
dans la peau du pavillon de l'oreille de la souris blanche.

Le contact, par lequel les éléments nerveux agissent les uns sur les autres pour se transmettre l'ébranlement reçu, pourrait se faire *théoriquement*, soit entre les prolongements protoplasmiques de neurones voisins, soit entre les corps cellulaires d'éléments juxtaposés, soit entre les ramifications collatérales et terminales des prolongements cylindraxils.

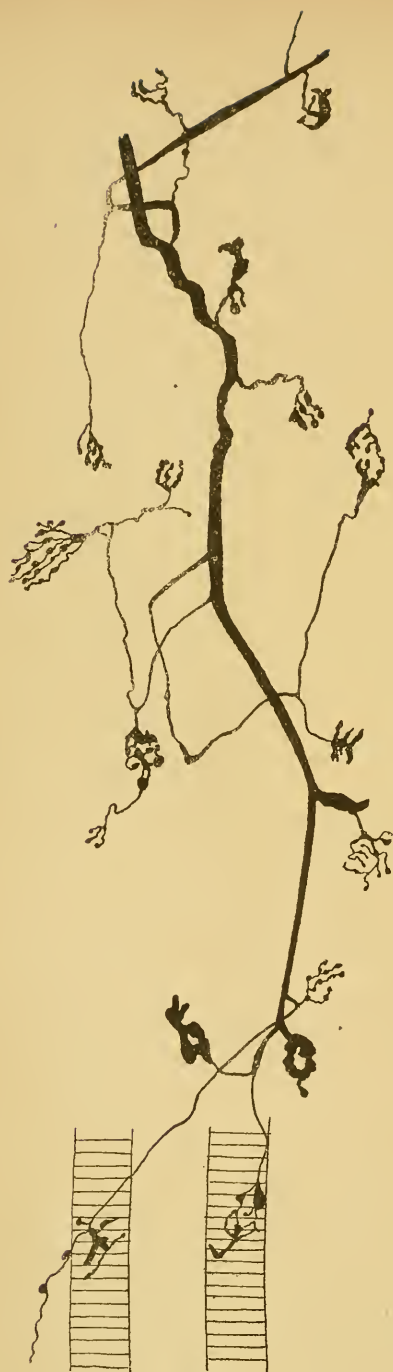

FIG 124.

Plaques motrices dans les muscles du museau de la souris blanche.

Ce qui semble exclure ces voies multiples de transmission nerveuse, c'est que, si elles existaient, la moindre excitation périphérique devrait nécessairement se transmettre à tous les éléments nerveux de l'axe cérébro-spinal; car, de même que dans le plexus nerveux sous-cutané, d'où partent les fibrilles intra-épidermiques, les contacts sont multiples entre les ramifications terminales des fibres nerveuses sensibles, FIG. 123; de même dans la moelle, les contacts sont nombreux non seulement entre les ramifications collatérales et terminales des fibres sensibles, mais aussi et surtout entre les prolongements protoplasmiques de toutes les cellules nerveuses.

Si tous ces contacts devaient servir à la transmission de l'ébranlement nerveux, une excitation quelconque produite en un point donné de la peau pourrait se transmettre à la moelle épinière, non seulement par voie directe en parcourant toute l'étendue de la fibre excitée, mais encore par voie indirecte, en passant par les ramifications terminales des fibres nerveuses voisines non soumises à l'excitation. Amené à la moelle par le prolongement interne des cellules des ganglions spinaux, cet ébranlement se transmettrait encore une fois, non seulement aux cellules nerveuses, mais aussi aux nombreuses ramifications cylindraxiales voisines, avec lesquelles les ramifications collatérales ou terminales de ce prolongement viendraient en contact. Trans-

mise ainsi de proche en proche, cette excitation périphérique finirait par ébranler tous les neurones de l'axe cérébro-spinal. Nous savons par l'expérience de tous les jours qu'il n'en est pas ainsi.

Pour savoir *dans quel sens* se fait la transmission nerveuse dans un neurone quelconque, nous pouvons avoir recours aux neurones périphériques, pour lesquels l'observation la plus vulgaire nous a révélé depuis longtemps le sens suivant lequel se fait la conduction nerveuse. Ces neurones se divisent en neurones moteurs et en neurones sensitifs.

Neurones moteurs. Nous verrons plus tard que les fibres motrices des nerfs spinaux ont leur cellule d'origine dans la substance grise de la moelle; nous savons que le cylindre-axe de ces fibres n'est que le prolongement cylindraxil de la cellule nerveuse. Ce prolongement se termine dans une fibre musculaire par une touffe de ramifications libres, FIG. 124. Pour que cette fibre puisse se contracter sous l'influence d'une irritation amenée par la fibre nerveuse, il faut qu'une excitation motrice lui vienne de

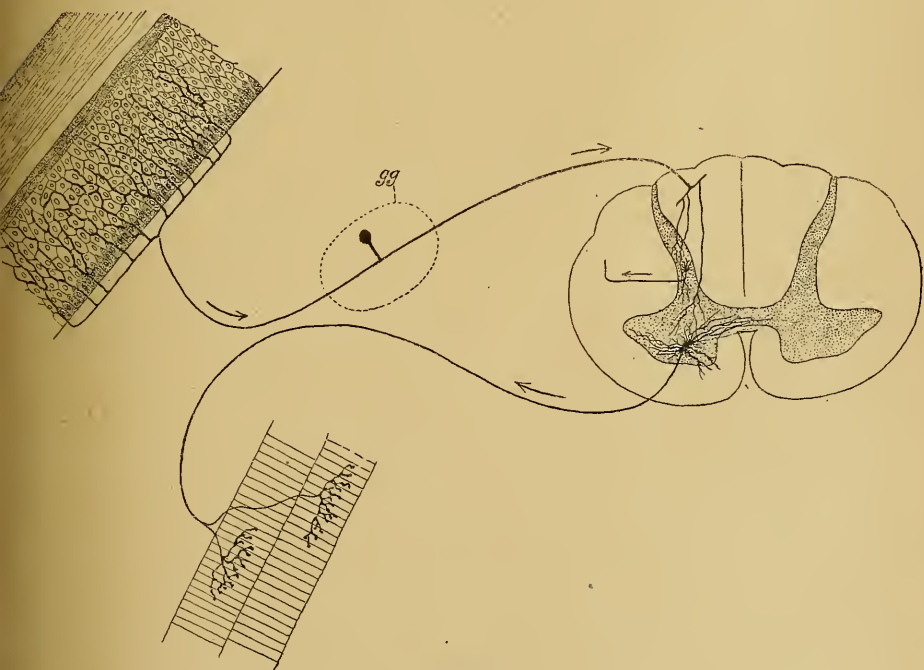


FIG 125.

la cellule d'origine. La transmission de l'ébranlement nerveux dans le prolongement cylindraxil de ces cellules motrices est donc *cellulifuge*, FIG. 125.

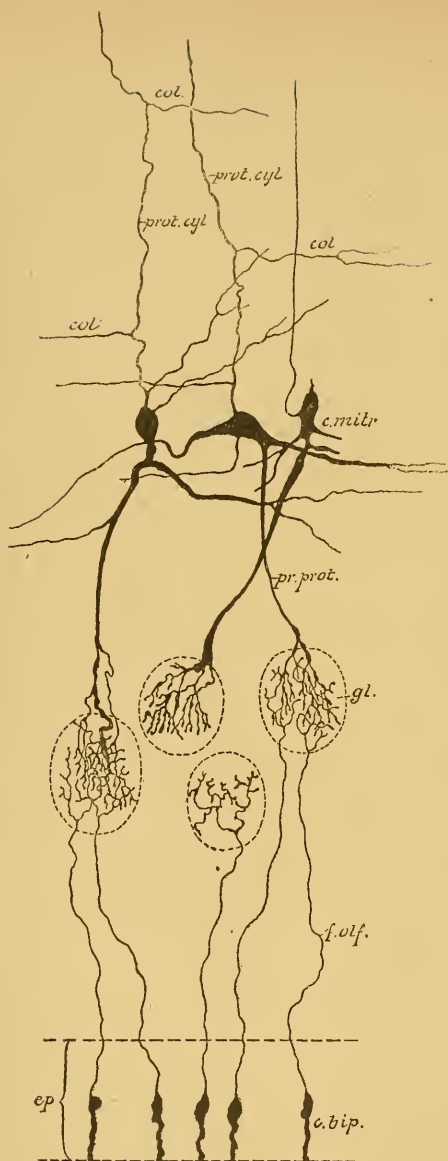


FIG. 126.

Schéma montrant le trajet des filets olfactifs et leur contact, dans les glomérules du bulbe, avec un prolongement protoplasmique d'une cellule mitrale. chez les mammifères.

- ep.* : Épithélium de la muqueuse olfactive.
c. bip. : Cellules bipolaires olfactives.
f. olf. : Filets olfactifs.
gl. : Glomérules du bulbe olfactif.
c. m. : Cellules mitrales.
pr. prot. : Prolongements protoplasmiques.
prol. cyl. : Prolongements cylindraxils avec, *col.*, leurs branches collatérales.

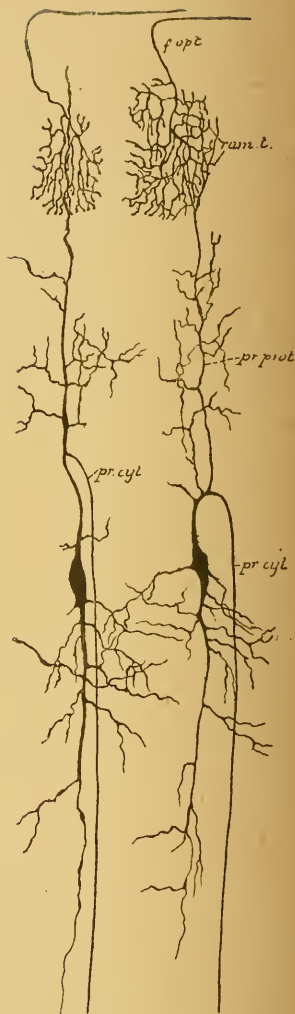


FIG. 127.

Terminaison des fibres du nerf optique dans les couches superficielles du lobe optique chez un embryon de poulet. Les ramifications cylindraxiles ne viennent en contact qu'avec les ramifications protoplasmiques des cellules nerveuses du lobe optique.

- f. opt.* : Fibres du nerf optique.
ram. t. : Leurs ramific. terminales.
pr. prot. : Prol. protoplasmiques.
pr. cyl. : Prol. cylindraxils des cellules nerv. du lobe optiq.

Neurones sensitifs. Nous savons qu'une fibre nerveuse sensitive périphérique représente le prolongement protoplasmatique d'une cellule unipolaire d'un ganglion spinal. Ce prolongement se termine par des ramifications libres entre les cellules épithéliales de l'épiderme. Ces ramifications terminales perçoivent les excitations périphériques et les transmettent à la cellule d'origine. Dans ce cas, le prolongement protoplasmatique possède une conduction *cellulipète*. Les fibres des racines postérieures représentent les prolongements cylindraxils des cellules des ganglions spinaux. Elles reçoivent l'ébranlement de leur cellule d'origine et le transmettent, dans la moelle, aux cellules nerveuses, avec lesquelles elles arrivent en contact. Ici encore le prolongement cylindraxil possède la conduction *cellulifuge*, FIG. 125.

Nous verrons que les fibres du nerf olfactif ont leur cellule d'origine dans la muqueuse olfactive. Ces cellules sont bipolaires; FIG. 126. Leur prolongement périphérique possède la conduction *cellulipète*, c'est un prolongement protoplasmatique; leur prolongement central au contraire jouit de la conduction *cellulifuge*, c'est un prolongement cylindraxil. Le même fait s'observe pour les cellules bipolaires du ganglion spiral situé sur la branche limacéenne du nerf acoustique et du ganglion de SCARPA de la branche vestibulaire du même nerf.

Dans les neurones périphériques, c'est-à-dire les neurones qui sont situés, en partie, en dehors de l'axe cérébro-spinal, les prolongements protoplasmatiques possèdent donc la conduction *cellulipète* et le prolongement cylindraxil la conduction *cellulifuge*.

Il en est de même pour tous les neurones de l'axe cérébro-spinal. Dans le bulbe olfactif de tous les vertébrés, le prolongement protoplasmatique descendant des cellules mitrales a la conduction *cellulipète*, le prolongement cylindraxil la conduction *cellulifuge*, FIG. 126. Les fibres du nerf optique ne sont, en grande partie, que les prolongements cylindraxils des cellules nerveuses de la zone ganglionnaire de la rétine : elles présentent la conduction *cellulifuge*. Les prolongements protoplasmatiques de ces cellules rétinienne jouissent de la conduction *cellulipète*, de même que les prolongements protoplasmatiques des cellules nerveuses du lobe optique, FIG. 127. Les cellules motrices de l'écorce cérébrale envoient leurs prolongements protoplasmatiques dans les couches superficielles de l'écorce, pour ramener à la cellule d'origine tous les ébranlements qu'ils peuvent recueillir; le prolongement cylindraxil va descendre dans l'axe cérébro-spinal pour transmettre à un autre élément nerveux l'excitation qui lui vient de sa cellule d'origine, FIG. 128.

Ces nombreux exemples, que l'on pourrait multiplier encore, prouvent donc que, en fait, le sens suivant lequel s'exerce la conductibilité varie dans les deux espèces de prolongements qui dépendent d'une cellule

nerveuse. Ils nous montrent en même temps le mode de superposition des éléments nerveux, et nous font voir par *quel contact* l'ébranlement est transmis d'un neurone donné à un autre neurone.

Le *contact utile* entre éléments nerveux, ou, suivant l'expression si juste de RAMON Y CAJAL, l'*articulation* entre neurones superposés, c'est-à-dire la transmission de l'ébranlement d'un élément nerveux à un autre élément nerveux, ne se fait donc pas par les prolongements protoplasmiques enchevêtrés; il ne se fait pas non plus par les ramifications terminales cylindraxiles enlacées les unes dans les autres. Ce contact a lieu exclusivement entre les ramifications terminales du prolongement *cylindraxil* d'un neurone, les ramifications terminales des prolongements *protoplasmatiques* et peut-être le *corps cellulaire* d'un autre neurone.

Les fonctions spéciales des trois parties constitutives d'un élément nerveux peuvent donc être résumées de la façon suivante :

Tout *prolongement cylindraxil* possède la conduction cellulifuge. Il ne reçoit jamais l'ébranlement nerveux ni des prolongements pro-

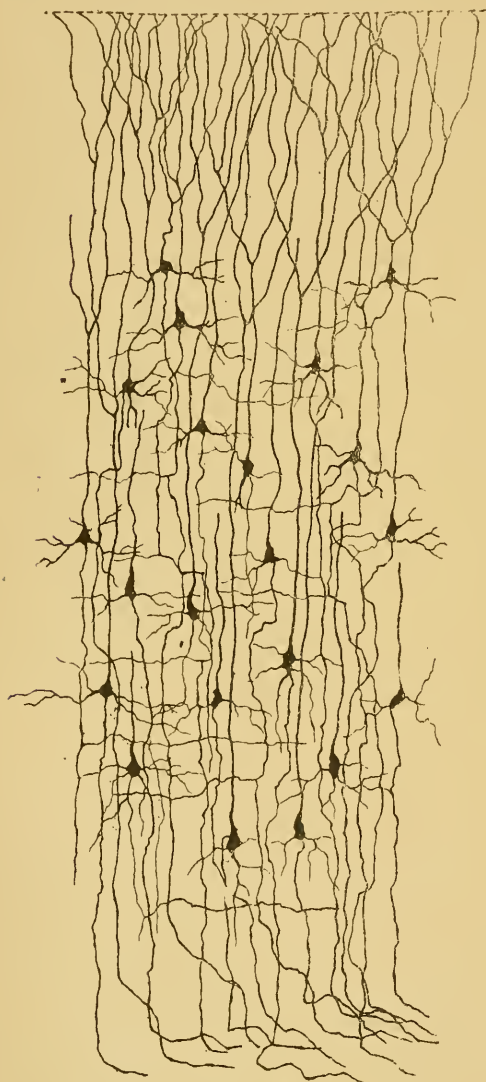


FIG. 128.

Quelques cellules de l'écorce cérébrale d'une souris blanche âgée de neuf jours.

toplasmatiques, ni des ramifications cylindraxiles avec lesquels il arrive en contact. Il ne le reçoit pas non plus du corps cellulaire de neurones voisins. L'ébranlement nerveux lui arrive *toujours* de sa cellule d'origine. Il ne transmet *jamais* cet ébranlement aux ramifications cylindraxiles avec lesquelles il s'enchevêtre, mais il le *communique toujours* soit aux prolongements protoplasmiques et au corps cellulaire d'autres éléments nerveux, soit aux éléments étrangers avec lesquels il vient en contact.

Tout *prolongement protoplasmique* jouit de la conduction cellulipète. Il ne reçoit jamais l'ébranlement nerveux ni de la cellule dont il provient, ni des prolongements protoplasmiques qu'il rencontre sur son trajet, ni du corps cellulaire d'un élément voisin. L'ébranlement lui est exclusivement communiqué, soit par des excitations externes, soit par des ramifications cylindraxiles. Il ne transmet jamais l'ébranlement reçu, soit à d'autres prolongements protoplasmiques, soit à des ramifications cylindraxiles. Il a pour unique fonction de le transmettre à sa cellule d'origine.

Le *corps cellulaire* d'un élément nerveux est le véritable centre d'action. C'est là qu'arrivent les ébranlements nerveux, soit qu'ils lui soient amenés par ses prolongements protoplasmiques, soit qu'il les ait reçus directement de ramifications cylindraxiles appartenant à d'autres éléments. C'est de là aussi que partent les ébranlements nerveux pour parcourir le prolongement cylindraxil, soit à la suite d'une excitation amenée à la cellule par ses prolongements protoplasmiques, soit à la suite d'une modification spéciale survenue directement dans la cellule elle-même.

J'insiste un peu longuement sur ces considérations générales, parce qu'elles forment la base de toute la structure interne du système nerveux et que, ces notions bien comprises, il vous sera assez facile de vous orienter dans la structure complexe de l'axe cérébro-spinal.

Nous avons vu, dans la dernière leçon, les caractères distinctifs des prolongements protoplasmiques et du prolongement cylindraxil. Vous en avez conclu peut-être que la distinction morphologique qui sépare ces prolongements les uns des autres était nettement tranchée. En réalité elle est telle, que, dans l'immense majorité des cas, il est de la plus grande facilité de distinguer le prolongement cylindraxil des autres. Il y a cependant des éléments nerveux dont les prolongements protoplasmiques perdent leurs caractères distinctifs pour en prendre d'autres qui les rapprochent des prolongements cylindraxils. Ainsi, dans les lobes optiques des oiseaux, il existe une zone profonde de cellules volumineuses pourvues d'un prolongement interne qui est le prolongement cy-

lindraxil et de plusieurs prolongements externes qui sont de nature protoplasmique. Ces derniers sont excessivement longs, ils traversent toute l'épaisseur du toit optique pour venir se terminer par de nombreuses ramifications dans les couches les plus superficielles du lobe. Ces prolongements protoplasmiques prennent les contours lisses et réguliers d'un prolongement cylindraxil. Un exemple plus frappant encore

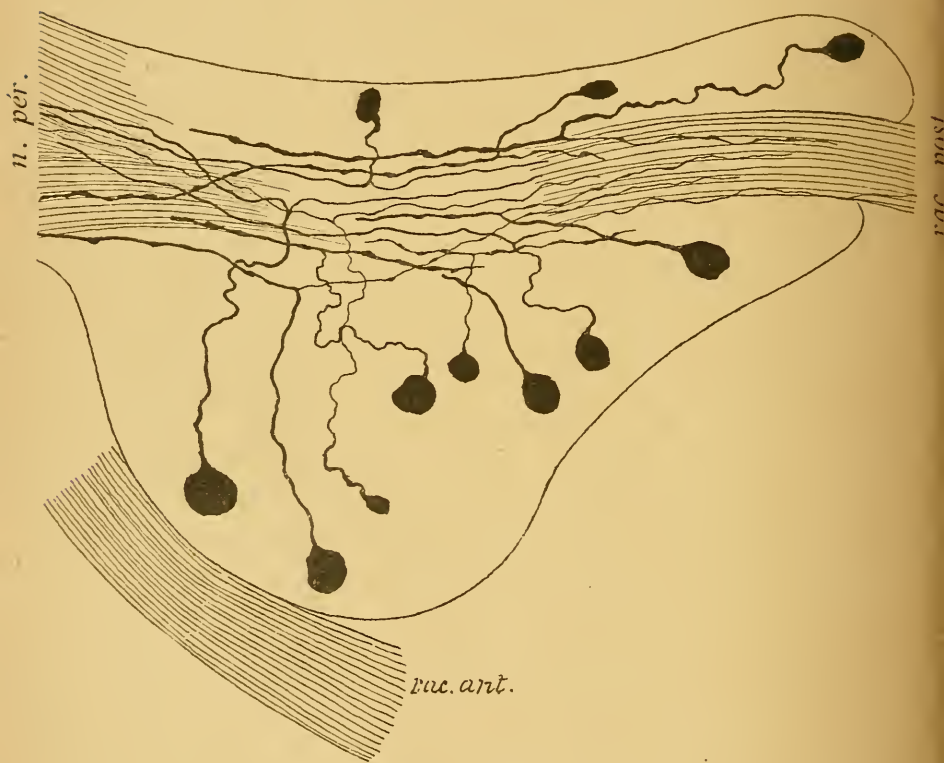


FIG. 129.

Ganglion spinal d'une souris blanche nouveau-née.

rac. post. : Racine postérieure.

rac. ant. : Racine antérieure.

n. pér. : Nerf périphérique.

se trouve dans les cellules des ganglions cérébro-spinaux. Nous avons déjà vu que, chez la plupart des vertébrés, les cellules des ganglions cérébro-spinaux, examinées chez l'adulte, sont pourvues d'un seul prolongement; celui-ci, à une distance variable de la cellule d'origine, se bifurque, comme RANVIER l'a observé le premier, et donne un prolongement central et un prolongement périphérique, FIG. 129.

Ces cellules, avons-nous dit, ne sont unipolaires qu'en apparence. Ce sont de véritables cellules bipolaires, dont les deux prolongements, primitivement indépendants, se sont fusionnés en un tronc unique sur une longueur plus ou moins considérable.

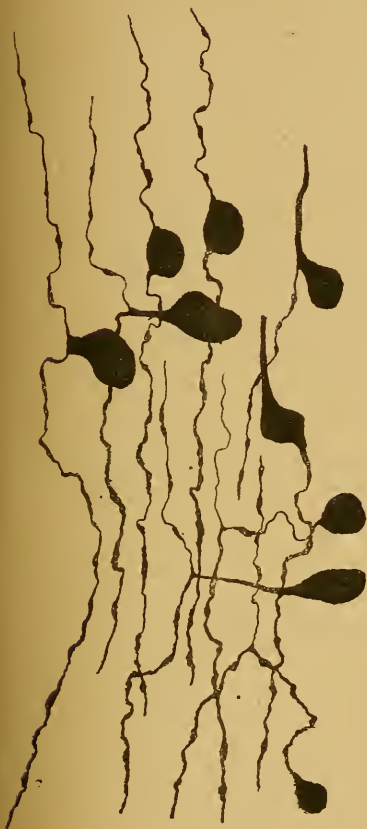


FIG. 130.

Transformation des cellules bipolaires en cellules unipolaires dans le ganglion de GASSER d'un embryon de cobaye.

Cette interprétation se justifie par les considérations suivantes : dans le cours du développement, ces cellules commencent par être bipolaires, puis se transforment insensiblement en cellules unipolaires, FIG. 130 ; chez un grand nombre de poissons, elles conservent, même chez l'adulte, la forme bipolaire ; enfin chez les animaux inférieurs, les homologues des cellules des ganglions cérébro-spinaux sont également des cellules bipolaires, FIG. 131, ainsi que v. LENHOSSEK l'a découvert chez le lombric, et que RETZIUS l'a confirmé chez le lombric et décrit le premier chez les vers polychètes et chez les mollusques.

Chez les mammifères adultes les deux prolongements ne présentent guère de caractères morphologiques nettement distincts, si ce n'est que le prolongement interne est généralement plus grêle que l'externe, FIG. 132 : tous deux d'ailleurs deviennent le cylindre-axe d'une fibre nerveuse. Ils devraient par conséquent être considérés tous deux aussi comme des prolongements cylindraxils. Nous trouverions ainsi, dans les cellules des ganglions cérébro-spinaux, un exemple remarquable d'éléments nerveux pourvus de deux prolongements cylindraxils et dépourvus complètement de prolongements protoplasmiques. Or cela n'est pas. L'étude comparée des différents neurones sensitifs périphériques, sur laquelle nous reviendrons plus tard, prouve que le prolongement périphérique des cellules constitutives des ganglions cérébro-spinaux doit être considéré, sinon

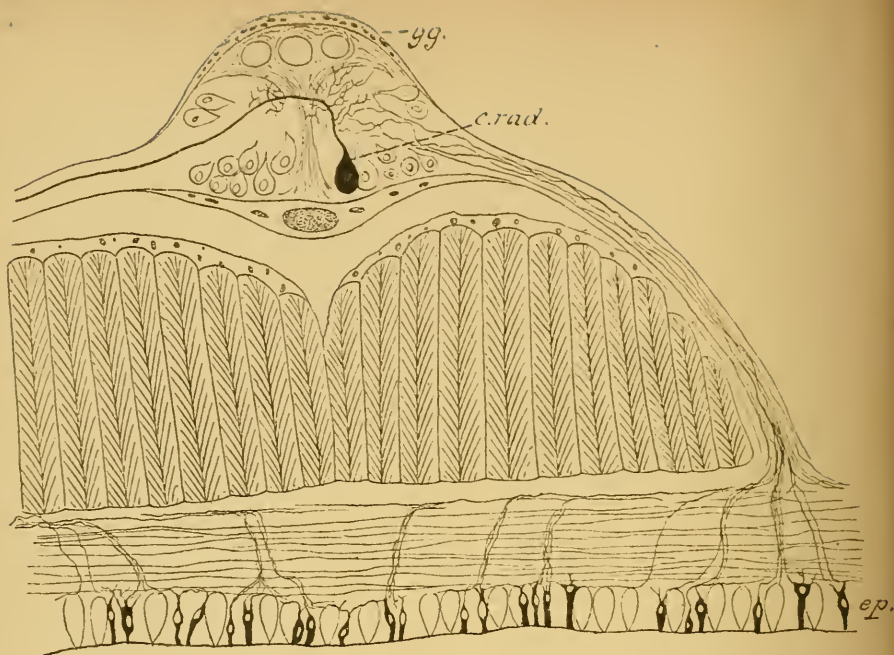


FIG. 131.

Origine des fibres nerveuses sensitives dans des cellules bipolaires de l'épiderme chez le lombric (d'après v. LENHOSEK).

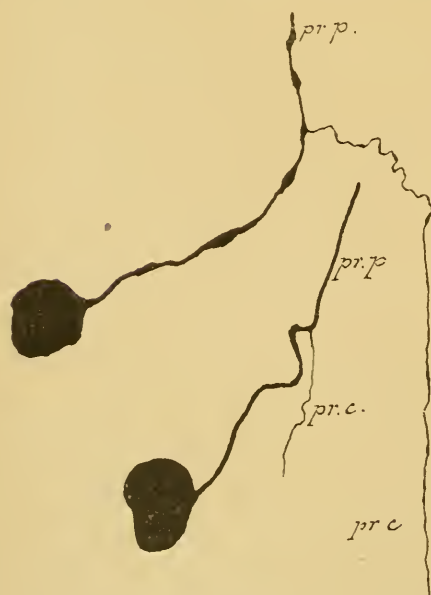

FIG. 132.

Deux cellules du ganglion plexiforme d'un chat nouveau-né.

pr. p. : prolongement protoplasmique.
pr. c. : prolongement cylindraxil.

morphologiquement, au moins fonctionnellement, comme un prolongement protoplasmique, ainsi que nous croyons l'avoir démontré avec RAMON Y CAJAL.

Par le fait même disparaît toute distinction morphologique entre un prolongement cylindraxil et un prolongement protoplasmique, puisque un prolongement protoplasmique excessivement long peut prendre tous les caractères d'un prolongement cylindraxil, et devenir, comme ce dernier, cylindre-axe d'une fibre nerveuse.

C'est pour ce motif que nous avons proposé d'établir entre les prolongements d'une cellule nerveuse une distinction basée exclusivement sur le sens suivant lequel ils

conduisent l'ébranlement nerveux, sans tenir compte en aucune façon de leurs caractères morphologiques. Toute cellule nerveuse serait pourvue de deux espèces de prolongements : des *prolongements à conduction cellulipète* et des *prolongements à conduction cellulifuge* (1). On peut cependant, si l'on veut, maintenir les expressions de prolongements protoplasmiques et de prolongements cylindraxils introduites par DEITERS et qui ont reçu partout droit de cité, à la condition de leur donner une nouvelle définition et de dire : les prolongements protoplasmiques d'une cellule nerveuse sont tous les prolongements à conduction cellulipète ; les prolongements cylindraxils sont ceux qui jouissent de la conduction cellulifuge. C'est dans ce sens nettement limité que nous emploierons dans la suite les expressions de prolongements protoplasmiques et de prolongements cylindraxils. De cette façon nous faisons rentrer les prolongements périphériques des cellules profondes du toit optique des oiseaux et les prolongements périphériques des cellules des ganglions cérébro-spinaux dans le groupe des prolongements protoplasmiques auquel ils appartiennent en réalité.

Une question qu'il nous reste encore à traiter est celle de l'origine des prolongements d'une cellule nerveuse. D'où viennent les prolongements protoplasmiques et d'où vient le prolongement cylindraxil? L'étude du mode de développement des cellules nerveuses peut seule répondre à cette double question.

Nous avons vu que, dans les premiers jours de la vie intra-utérine, tout le système nerveux central et périphérique est réduit au canal médullaire primitif. La paroi de ce canal provient de l'ectoderme; elle est constituée tout d'abord par une seule rangée de cellules épithéliales. Le développement de ces cellules épithéliales a été étudié particulièrement par HIS chez l'embryon humain, et par RAMON Y CAJAL chez l'embryon du poulet.

A un certain moment du développement, la paroi du canal médullaire est formée par une rangée de cellules épithéliales, dont la longueur occupe toute l'épaisseur de la paroi. Entre les extrémités internes de ces cellules cylindriques se trouvent des cellules plus petites, sphériques,

(1) Cette distinction s'appliquerait aussi aux cellules nerveuses unipolaires des animaux inférieurs; les prolongements protoplasmiques seraient remplacés ici par le corps cellulaire lui-même.

en voie de division caryocinétique très active, FIG. 133. HIS n'a pu établir exactement l'origine de ces cellules internes. Il leur a donné le

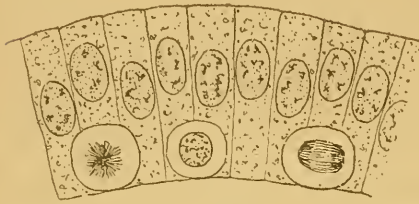


FIG. 133.

Coupe de la paroi du canal médullaire primitif (d'après HIS).

nom de *cellules germinatives*. Ces deux espèces de cellules sont, à cette époque, les seuls éléments constitutifs de tout le système nerveux. Elles ont des destinées toutes différentes : les cellules germinatives vont devenir les éléments essentiels du tissu nerveux, les éléments nerveux ou les neurones, tandis que les cellules épithéliales

produiront dans la suite les éléments constitutifs du tissu de soutien : les cellules épendymaires et les cellules de neuroglie.

Tant que les cellules internes restent sphériques, elles sont aptes à se multiplier par voie de cinèse et elles conservent le nom de cellules germinatives. Mais, à un moment donné du développement embryonnaire, moment variable d'ailleurs de cellule à cellule, la multiplication s'arrête, la cellule modifie ses contours ; de sphérique, elle devient pyriforme, FIG. 134. A partir de ce moment, elle n'est plus apte à se diviser, elle cesse d'être une cellule germinative pour devenir un *neuroblaste*, c'est-à-dire une cellule du système nerveux embryonnaire, qui va donner naissance en se transformant à un élément nerveux ou à un neurone. La partie effilée de ce neuroblaste va s'allonger de plus en plus et se transformer en prolongement cylindraxil. Ainsi que RAMON Y CAJAL l'a montré chez l'embryon de poulet, ce prolongement unique porte à son extrémité libre une partie épaissie appelée *cône de croissance*, FIG. 135 et 136. Par ce cône, il s'insinue entre les cellules épithéliales et les neuroblastes qui l'entourent, et s'allonge au fur et à mesure qu'il s'éloigne de sa cellule d'origine jusqu'à ce qu'il ait atteint l'endroit où il doit se terminer : un muscle, quand il s'agit d'un élément nerveux moteur périphérique ;

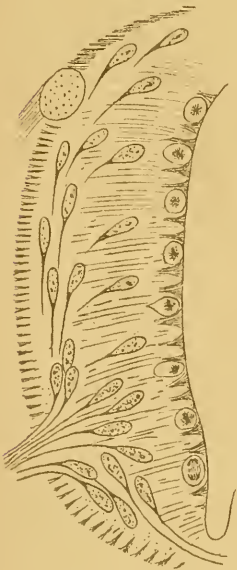

FIG. 134.

Transformation des cellules germinatives en neuroblastes (d'après HIS).

cellule d'origine jusqu'à ce qu'il ait atteint l'endroit où il doit se terminer : un muscle, quand il s'agit d'un élément nerveux moteur périphérique ;

une partie quelconque de l'axe cérébro-spinal, quand il s'agit du prolongement d'un élément nerveux central.

Le prolongement unique d'un neuroblaste devient donc le prolongement cylindraxil de l'élément nerveux, auquel le neuroblaste va donner naissance ; ce prolongement cylindraxil lui-même va devenir le cylindre-axe d'une fibre nerveuse soit périphérique, soit centrale.

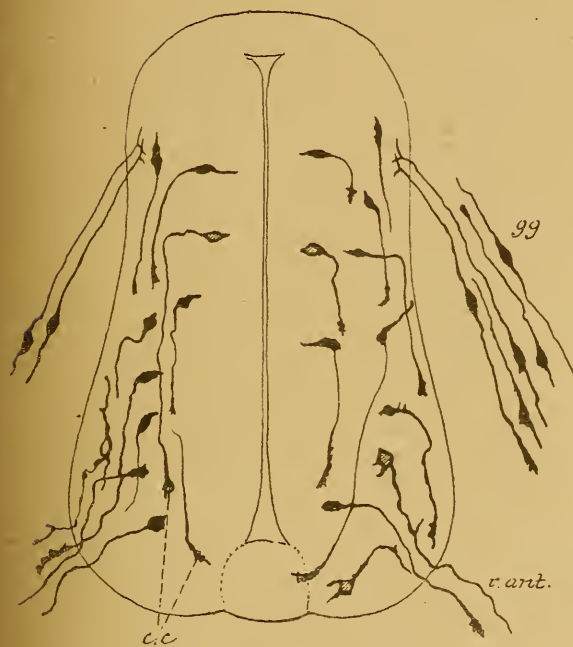


FIG. 135.

Coupe de la moelle de poulet au troisième jour d'incubation (d'après RAMON Y CAJAL).

- g. g.* : Ganglion spinal.
c. c. : Cônes de croissance.
r. ant. : Racine antérieure.

Une fibre nerveuse ne peut donc plus être regardée, comme on l'a cru pendant longtemps, comme le résultat de la fusion d'un grand nombre de cellules placées bout à bout, dont chacune correspondrait, chez l'adulte, au segment inter-annulaire d'une fibre nerveuse, et aurait produit, en se transformant, le cylindre-axe, la gaine de myéline, la membrane de SCHWANN et le noyau de ce segment inter-annulaire.

La fibre nerveuse ne représente, dans sa partie essentielle, le cylindre-axe (et probablement aussi dans sa gaine de myéline), que

le prolongement d'une cellule nerveuse. Ce prolongement excessivement long peut atteindre jusque plus d'un mètre de longueur, puisqu'il y a des fibres nerveuses qui ont leur cellule placée dans l'écorce cérébrale et qui trouvent leur terminaison dans le cône médullaire, et d'autres qui ont leur cellule dans le cône médullaire et dont les ramifications terminales s'étendent jusque dans les muscles de la plante des pieds.

On ne connaît pas encore l'origine de la gaine de SCHWANN, qui, entre deux étranglements de RANVIER, enveloppe le cylindre-axe et la

gaine de myéline, et du noyau des segments inter-annulaires. Ces productions proviennent probablement d'un élément étranger au tissu nerveux qui est venu envelopper le cylindre-axe avec sa gaine de myéline.

En même temps que le prolongement unique du neuroblaste se transforme en prolongement cylindraxil, on voit le corps lui-même du neuroblaste prendre des contours irréguliers : sa surface devient bosselée, puis épineuse; chacune de ces épines va s'allonger à son tour, se diviser et se subdiviser et se transformer enfin en prolongements protoplasmiques.

C'est là le mode de transformation du neuroblaste soit en un élément nerveux moteur périphérique, soit en un élément nerveux central. Les éléments nerveux sensitifs périphériques ont une origine quelque peu différente de celle que nous venons de décrire.

Nous devons à HIS cette découverte importante: c'est que les fibres nerveuses sensitives périphériques des vertébrés n'ont pas leur cellule d'origine dans l'axe cérébro-spinal, mais proviennent des cellules situées en dehors de cet axe dans les ganglions cérébro-spinaux.

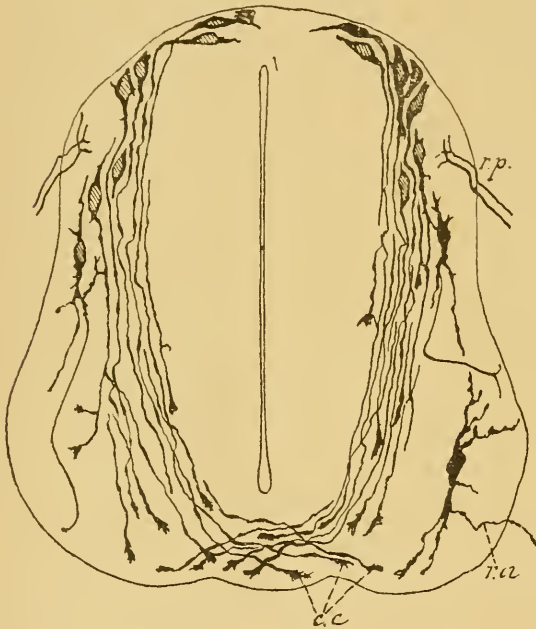


FIG. 136.

Coupe d'une moelle embryonnaire de poulet au quatrième jour d'incubation (d'après RAMON Y CAJAL).

- r. p.* : Racine postérieure.
- r. a.* : Racine antérieure.
- c. c.* : Cônes de croissance.

Ces cellules elles-mêmes proviennent d'ailleurs de l'ectoderme comme tout le reste du système nerveux. Dans les premiers jours du développement ces cellules sont fusiformes; dans la suite, les deux pôles de chaque cellule s'allongent considérablement : l'un devient le prolongement interne qui pénètre dans l'axe cérébro-spinal où il se termine; l'autre devient le prolongement externe qui se rend vers les parties périphériques du

corps et étale ses ramifications terminales dans les épithéliums périphériques. Nous avons vu comment ces cellules bipolaires se transforment en cellules unipolaires.

De cette genèse de toutes les parties de l'élément nerveux aux dépens du neuroblaste primitif, nous pouvons tirer avec HIS cette conclusion importante : c'est que, toute cellule nerveuse constitue le *centre génétique* de toutes les parties qui dépendent d'un élément nerveux.

On sait depuis longtemps que quand on sépare une fibre nerveuse de sa cellule d'origine, cette fibre dégénère dans son bout périphérique, tandis que son bout central reste intact. Ce fait a été mis en lumière pour la première fois par WALLER. La dégénérescence du bout périphérique porte le nom de *dégénérescence Wallérienne*. Cette dégénérescence s'explique aisément, puisque le bout périphérique sectionné ne représente en réalité qu'un morceau du prolongement cylindraxil d'une cellule nerveuse. Séparé de la cellule qui lui a donné naissance, ce bout de cylindre-axe meurt comme une branche d'arbre sectionnée de son tronc. Le bout central, au contraire, reste en vie, parce qu'il continue à être en relation avec la cellule dont il provient. Et non seulement le bout central reste en vie, mais il s'allonge, il se remet à croître comme le prolongement d'un neuroblaste. On admet généralement aujourd'hui que, si les tissus environnants ne s'opposent pas à sa croissance, le bout central peut même reformer dans sa totalité le bout périphérique dégénéré.

Cette action spéciale que la cellule nerveuse exerce sur son prolongement cylindraxil s'appelle une *action de nutrition*, une *action trophique*. Elle l'exerce aussi sur ses prolongements protoplasmiques; ce qui le prouve, c'est que la section d'un nerf sensible cérébro-spinal, faite en dehors du ganglion, amène également la dégénérescence du bout périphérique. Or, nous avons vu que ce prolongement périphérique possède la conduction cellulipète et qu'il doit être considéré comme un prolongement protoplasmique.

De ces faits nous pouvons tirer cette deuxième conclusion : toute cellule nerveuse constitue le *centre nutritif* ou le *centre trophique* de tous les prolongements qui en dépendent.

Enfin, au point de vue fonctionnel, la cellule nerveuse constitue la partie la plus importante de l'élément nerveux. C'est de la cellule nerveuse que partent les impulsions motrices, c'est à la cellule nerveuse qu'aboutissent les impressions sensibles. Les prolongements

protoplasmatiques avec leurs ramifications terminales, les prolongements cylindraxils avec leurs branches collatérales et leurs branches terminales ne sont que des expansions de la cellule elle-même, destinées à mettre celle-ci en contact avec des éléments éloignés, soit pour y recueillir des ébranlements nerveux et les transmettre à la cellule dont ils proviennent (prolongements protoplasmatiques), soit pour porter à des éléments voisins un ébranlement nerveux venu de la cellule elle-même (prolongement cylindraxil). La cellule nerveuse constitue, au point de vue fonctionnel, le véritable *centre d'action* de l'élément nerveux.

Ainsi se trouve confirmée cette loi énoncée par His en 1888 : toute cellule nerveuse constitue, pour toutes les cellules qui dépendent de l'élément nerveux correspondant, le centre génétique, le centre nutritif et le centre fonctionnel.

La neuroglie.

Le second tissu qui entre dans la constitution du système nerveux central est un tissu de soutien appelé *neuroglie*.

On trouve dans l'axe cérébro-spinal deux espèces de cellules qui appartiennent à ce tissu : les *cellules épendymaires* et les *cellules de Deiters*, appelées encore *cellules en araignée* ou *cellules de neuroglie* proprement dites.

Les *cellules épendymaires* forment le revêtement épithélial de toutes les cavités centrales de l'axe cérébro-spinal, FIG. 137. On savait depuis longtemps que les cavités ventriculaires et le canal central de la moelle épinière étaient tapissés par un épithélium cylindrique. GOLGI, le premier, a montré que ces cellules épithéliales possèdent, au moins chez l'embryon, un prolongement périphérique qui traverse

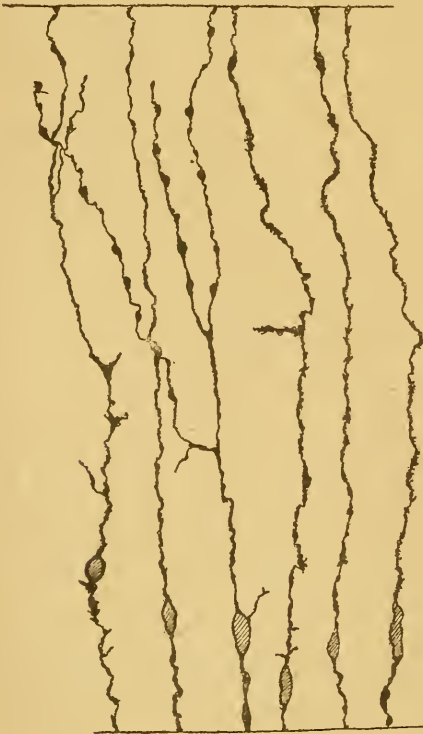

FIG. 137.

Quelques cellules épendymaires
du canal central de la moelle embryonnaire
de poulet.

toute l'épaisseur de l'axe cérébro-spinal pour aller se terminer en dessous de la pie-mère enveloppante. Ces cellules épendymaires ont été retrouvées, avec la même disposition typique, chez tous les mammifères nouveau-nés

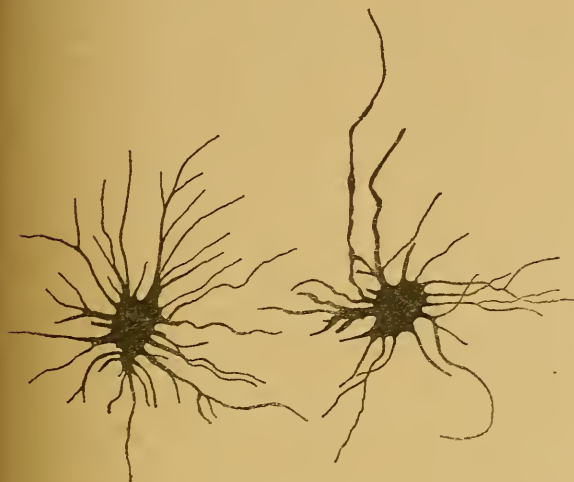

FIG. 138.

Cellules de neuroglie de la substance blanche du cerveau antérieur de l'homme.

dit que dès que les cellules germinatives cessent de se multiplier, elles prennent le nom de *neuroblastes* que HIS leur a donné. Par opposition à ces neuroblastes, HIS appelle *spongioblastes* les cellules épithéliales primitives. Les neuroblastes se transforment en neurones, les spongioblastes en cellules épendymaires.

En dehors des cellules épendymaires, on trouve, dans toute l'étendue de la substance blanche et de la substance grise de l'axe cérébro-spinal, un grand nombre de cellules spéciales, de volume variable, pourvues de nombreux prolongements grêles, raides et rarement bifurqués. Tantôt ceux-ci sont très courts et transforment la cellule en une boule épineuse; d'autres fois, ils sont plus longs et transforment la cellule en une espèce de rosace, FIG. 138. Le plus souvent, ils sont excessivement longs et grêles et s'étendent à une distance variable de la cellule d'origine, FIG. 139. Tous ces prolongements se terminent librement sans anastomoses. Ces cellules sont connues depuis longtemps : on leur a donné à cause de leur aspect spécial le nom de *cellules en araignée*; on les appelle encore *cellules de Deiters*. Actuellement, on les désigne générale-

et chez des embryons humains de 30 cent. de longueur. On ne sait pas encore si, chez l'adulte, ces cellules conservent d'une façon définitive cette disposition embryonnaire.

Ces cellules épendymaires proviennent des cellules épithéliales qui, avec les cellules germinatives, constituent primitivement toute l'épaisseur de la paroi du canal médullaire. Nous avons

ment sous le nom de *cellules de neuroglie*. Quelques auteurs, tels que RANVIER et WEIGERT, ont considéré ces prolongements longs et grêles

comme indépendants des cellules et les ont décrits sous le nom de fibres de neuroglie. Les colorations obtenues par le chromate d'argent ont prouvé que ces fibres indépendantes n'existent pas, que tout le tissu de neuroglie est formé exclusivement de cellules enchevêtrées par leurs prolongements.

Les auteurs ne sont pas d'accord sur l'origine de ces cellules de neuroglie. Les uns les considèrent comme des cellules conjonctives venues du dehors avec le tissu conjonctif qui enveloppe les artérioles et les veinules. Les autres sont d'avis que ces cellules en araignée ne représentent que des cellules épendymaires modifiées, qui, par atrophie de leur prolongement central, ont perdu toute connexion avec la cavité centrale. Les observations que nous avons faites sur les moelles embryonnaires de poulet nous font partager cette seconde manière de voir.

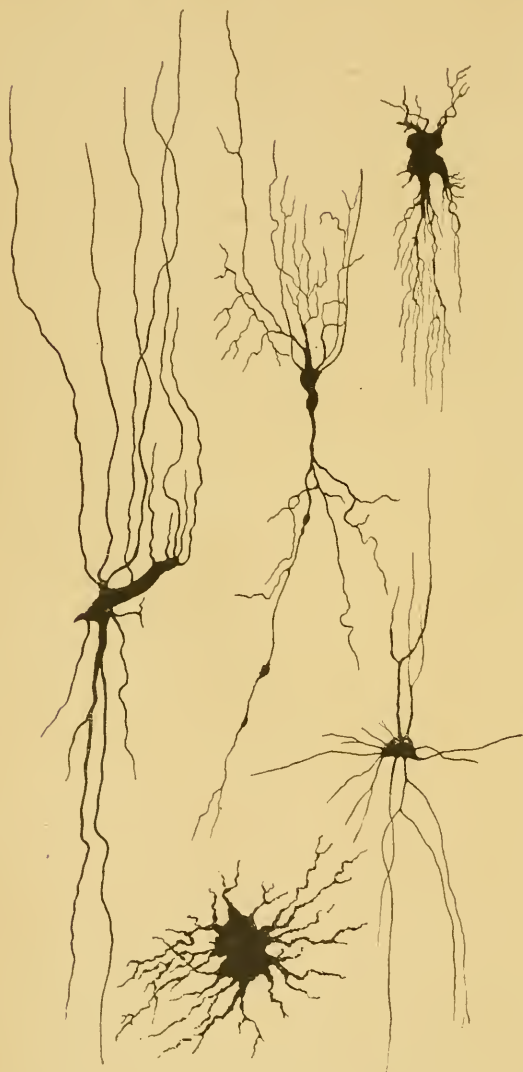

FIG. 139.

Quelques cellules de neuroglie de la moelle épinière d'un embryon de veau.

Outre le tissu nerveux et le tissu de neuroglie, tous deux d'origine ectodermique, on trouve encore dans la structure de l'axe cérébro-spinal des éléments d'origine mésodermique : les vaisseaux sanguins.

ONZIÈME LEÇON

La structure interne de la moelle épinière.

Tout le système nerveux cérébro-spinal, avons-nous vu, est formé de deux substances : la substance blanche et la substance grise.

Pour nous orienter dans la structure interne de la moelle épinière, nous devons voir tout d'abord comment ces deux substances y sont réparties. Pour cela, nous aurons recours à l'étude de coupes transversales. Or, les relations qui existent entre la substance blanche et la substance grise varient quelque peu aux différentes hauteurs de la moelle épinière, nous sommes donc obligé de pratiquer des coupes dans les différentes régions de la partie inférieure de l'axe cérébro-spinal.

Nous étudierons d'abord une coupe de la partie moyenne de la moelle cervicale au niveau de l'origine du quatrième nerf cervical. Nous comparerons alors à cette coupe type des sections faites dans le renflement cervical, dans la moelle dorsale, dans le renflement lombaire et dans le cône terminal, pour faire ressortir les modifications qui, à ces différents niveaux, pourraient survenir dans la configuration de la substance grise et de la substance blanche.

Prenons d'abord la coupe de la moelle cervicale, FIG. 140.

Ce qui frappe sur cette coupe, c'est que la moelle est divisée presque complètement en deux moitiés symétriques : en avant, par le *sillon médian longitudinal antérieur* ; en arrière, par le *sillon médian longitudinal postérieur* et le *septum médian dorsal* ou *postérieur*. Le *sillon médian longitudinal antérieur* que nous avons décrit sur la face antérieure de la moelle est large et profond. Il s'enfonce dans la moelle épinière sur environ un tiers de son épaisseur. Il est occupé par un repli de la pie-mère. Le *sillon médian longitudinal postérieur* est tout à fait superficiel. On voit partir de ce sillon une cloison médiane, le *septum médian dorsal*, pénétrant dans la moelle jusque vers le milieu de son épaisseur. Ce *septum médian dorsal* n'est pas une dépendance de la pie-mère comme on l'a

cru pendant longtemps. Mais, comme v. LENHOSSEK l'a démontré, ce septum est constitué exclusivement de cellules épendymaires. Au niveau du sillon médian dorsal, la pie-mère passe directement d'une moitié de la moelle sur l'autre.

Entre le fond du sillon médian antérieur et l'extrémité interne du septum médian postérieur, il ne reste qu'une bande étroite de tissu

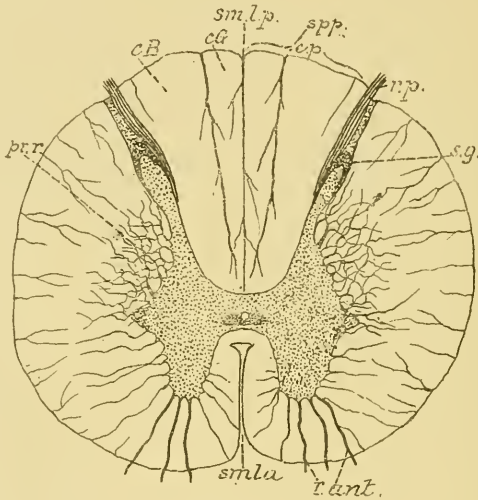


Fig. 140.

Coupe transversale de la moelle au niveau du quatrième nerf cervical.

<p>smla : Sillon médian longitudinal antérieur.</p> <p>smlp : Sillon médian longitudinal postérieur.</p> <p>r. ant. : Racines antérieures.</p> <p>r. p. : Racines postérieures.</p>	<p>s. g. : Substance gélatineuse de ROLANDO.</p> <p>pr. r. : Processus réticulaire.</p> <p>cp : Cordon postérieur.</p> <p>spp : Septum paramédian postérieur.</p> <p>cB : Cordon de BURDACH.</p> <p>cG : Cordon de GOLL.</p>
---	--

nerveux reliant l'une à l'autre les deux moitiés de la moelle; on l'appelle la *commisure*. Le tiers antérieur de cette commissure est formé par de la substance blanche : c'est la *commisure antérieure* ou *commisure blanche*. Le reste est formé par de la substance grise : c'est la *commisure postérieure* ou *commisure grise*. Le septum médian dorsal s'étend jusqu'à la commissure grise; le sillon médian antérieur arrive jusqu'à la commissure blanche. Au milieu de la commissure grise existe la coupe du *canal central* de la moelle épinière. Ce canal est tapissé par l'épithélium épendymaire et entouré d'une substance grise spéciale, quelque peu transparente, constituant la *substance gélatineuse centrale*.

Dans chaque moitié de la moelle épinière, on trouve de la substance grise et de la substance blanche nettement distinctes l'une de l'autre. La substance grise occupe le centre; la substance blanche est périphérique. La substance grise apparaît comme un corps allongé, à grand diamètre antéro-postérieur, légèrement incliné en arrière et en dehors. Ce corps gris est renflé en massue dans sa moitié antérieure constituant ce qu'on appelle la *corne grise antérieure*. Il est plus allongé et plus étroit dans sa moitié postérieure appelée *corne postérieure*. Les corps gris des deux moitiés de la moelle sont reliés l'un à l'autre par la commissure grise ou commissure postérieure. Dans son ensemble, la substance grise de la moelle a donc la forme d'un H.

La corne antérieure n'arrive pas à la périphérie de la moelle; elle en est séparée de tous côtés par de la substance blanche. La corne postérieure s'effile en arrière et s'étend jusque près du fond du sillon collatéral postérieur, séparant ainsi le cordon postérieur du cordon latéral. Elle est séparée de la surface de la moelle par une mince zone de substance blanche, appelée *zone marginale* ou *zone de Lissauer*. Cette corne postérieure est enveloppée à son bout libre par une coiffe de substance grise spéciale, qui porte le nom de *substance gélatineuse de Rolando*.

La substance grise s'étendant à travers toute la longueur de la moelle, on a donné encore aux cornes antérieures et postérieures le nom de *colonnes grises*.

Entre la corne antérieure et la corne postérieure, au niveau de la commissure grise, on trouve sur la face latérale de la substance grise une petite saillie triangulaire qui constitue la *corne latérale*.

La substance grise est nettement séparée de tous côtés de la substance blanche enveloppante, excepté dans l'angle rentrant formé par la corne postérieure et la corne latérale. A ce niveau, on trouve des travées de substance grise, qui pénètrent dans la substance blanche et constituent par leurs anastomoses un véritable réseau gris. C'est ce que l'on désigne sous le nom de *processus réticulaire*.

De la corne antérieure partent les racines antérieures des nerfs périphériques. Les fibres qui les constituent sortent du bord antéro-latéral de la corne grise en formant plusieurs faisceaux; ceux-ci se dirigent en dehors en traversant horizontalement la substance blanche. Ces fibres radiculaires antérieures quittent la moelle épinière par le sillon collatéral ventral.

Par le sillon collatéral dorsal, on voit pénétrer les fibres des racines postérieures. Elles n'entrent pas dans la substance grise de la corne

postérieure, mais pénètrent directement dans la substance blanche du cordon postérieur.

La substance blanche de chaque moitié de la moelle est subdivisée par les sillons périphériques en trois cordons : le cordon antérieur, le cordon latéral et le cordon postérieur.

La séparation entre le cordon antérieur et le cordon latéral est toute superficielle. Elle est indiquée par le sillon collatéral antérieur et par les racines antérieures des nerfs périphériques. On donne le plus souvent à ces deux cordons réunis le nom de *cordons antéro-latéral*.

Le cordon postérieur est compris entre le sillon médian dorsal et le sillon collatéral dorsal. Il a une forme triangulaire à base postérieure et se trouve subdivisé par une lame neuroglie, le *septum paramédian dorsal*, en un cordon interne appelé *cordons grêle* ou *cordons de Goll*, et un cordon externe, le *cordons cunéiforme* ou *cordons de Burdach*.

Examinons maintenant une coupe de la moelle faite vers le milieu du renflement cervical. Vous savez que ce renflement s'étend depuis la

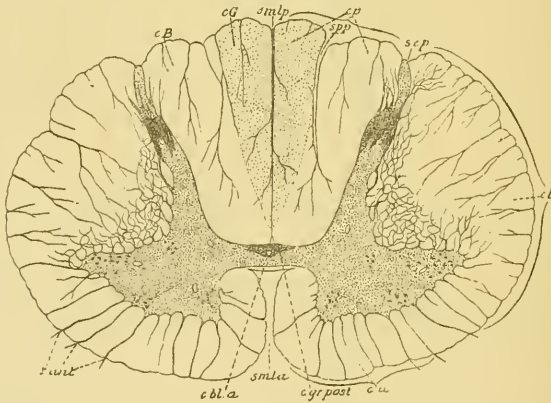


FIG. 141.

Coupe transversale de la moelle vers le milieu du renflement cervical.

- | | |
|---|---|
| <p><i>smla</i> : Sillon médian longitudinal antérieur.</p> <p><i>smlp</i> : Sillon médian longitudinal postérieur.</p> <p><i>c. bl. a.</i> : Commissure blanche antérieure.</p> <p><i>c. gr. post.</i> : Commissure grise postérieure.</p> <p><i>r. ant.</i> : Racines antérieures.</p> | <p><i>ca</i> : Cordon antérieur.</p> <p><i>cl</i> : Cordon latéral</p> <p><i>sep</i> : Sillon collatéral postérieur.</p> <p><i>cp</i> : Cordon postérieur.</p> <p><i>spp</i> : Septum paramédian postérieur.</p> <p><i>cG</i> : Cordons de Goll.</p> <p><i>cB</i> : Cordons de BURDACH.</p> |
|---|---|

troisième vertèbre cervicale jusqu'à la deuxième vertèbre dorsale. La FIG. 141 donne le dessin d'une coupe prise au niveau du septième nerf

cervical. Elle montre que le volume de la moelle a considérablement augmenté. La configuration générale est la même qu'au niveau du quatrième nerf cervical. Il n'y a que quelques légères différences dans la forme de la substance grise. La corne latérale n'existe plus comme corne indépendante, elle s'est fusionnée intimement avec la corne antérieure. Celle-ci est devenue ainsi volumineuse et triangulaire.

La corne postérieure a quelque peu augmenté de volume surtout du côté de sa face interne. Le processus réticulaire tend à disparaître. Le cordon postérieur reste subdivisé en cordon de GOLL et cordon de BURDACH.

Au niveau du troisième nerf dorsal, FIG. 142, la coupe de la moelle, comparée à la coupe précédente, a considérablement diminué de volume. Dans chaque moitié de la moelle, la substance grise se présente comme un corps allongé, grêle et délicat. La corne antérieure est arrondie; la corne latérale est redevenue saillante; la corne postérieure est longue et grêle. Sur la face interne de cette corne postérieure, dans le voisinage immédiat de la commissure, apparaît un amas de cellules nerveuses plus

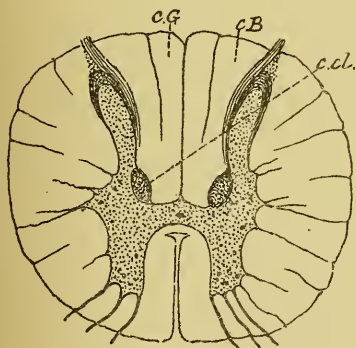


FIG. 142.

Coupe transversale de la moelle au niveau du troisième nerf dorsal.

cG : Cordon de GOLL.

cB : Cordon de BURDACH.

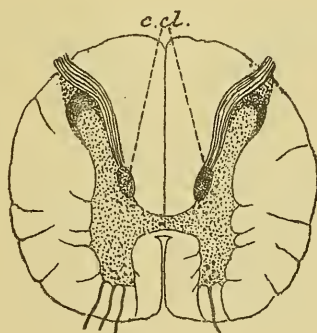


FIG. 143.

Coupe transversale de la partie inférieure de la moelle dorsale.

c. cl. : Colonnes de CLARKE.

ou moins distinct de la substance grise voisine. On l'appelle la *colonne vésiculaire* ou *colonne de Clarke*. Quelques auteurs le désignent encore sous le nom de *noyau dorsal de Stilling*. Cette colonne de CLARKE existe sur la face interne de chaque corne postérieure depuis le septième ou huitième nerf cervical jusqu'au niveau du premier ou deuxième nerf

lombaire. Elle est caractéristique de la moelle dorsale; seule elle suffit pour distinguer une coupe de la moelle dorsale d'une coupe de la moelle cervicale ou de la moelle lombaire.

Au niveau du troisième nerf dorsal, on retrouve encore, dans le cordon postérieur, le septum paramédian dorsal séparant le cordon de GOLL du cordon du BURDACH. Ce septum va en s'affaiblissant au fur et à mesure que l'on descend dans la moelle dorsale jusque vers l'origine du huitième nerf dorsal. A partir de ce point, le cordon postérieur est indivis dans toute la partie inférieure de la moelle épinière.

Jusque vers le onzième nerf dorsal, la configuration de la substance blanche et de la substance grise reste la même, FIG. 143. La colonne de CLARKE, dont les contours étaient mal limités au niveau du troisième nerf dorsal, prend des limites plus nettes, devient plus volumineuse et fait légèrement saillie sur la face interne de la corne postérieure du dixième jusqu'au douzième nerf dorsal.

A partir du premier nerf lombaire, la substance grise augmente de nouveau de volume. Une coupe faite vers la partie moyenne du renflement lombaire, FIG. 144, au niveau de l'origine du troisième nerf lombaire, montre, dans chaque moitié de la moelle, une colonne grise très épaisse. La corne latérale et la corne antérieure se sont fusionnées en une masse unique très volumineuse. La corne postérieure est augmentée de volume surtout le long de sa face interne; ce qui donne à l'ensemble de la colonne grise une direction antéro-postérieure.

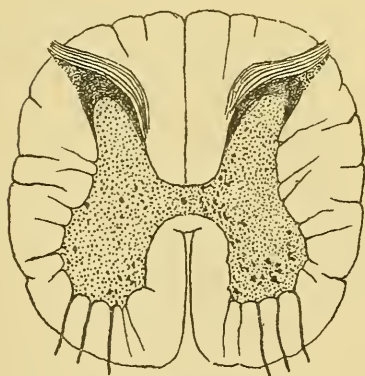


FIG. 144.

Coupe transversale au milieu du renflement lombaire

grise comparativement au peu d'épaisseur de la substance blanche enveloppante.

Cette disproportion entre le volume de la substance grise et celui de la substance blanche va aller en s'accroissant jusque l'extrémité inférieure du cône médullaire, FIG. 145, 146. La substance grise n'augmente pourtant plus de volume à partir du milieu du renflement lombaire; au contraire, sa masse diminue jusqu'à l'extrémité du cône terminal; mais la

Ce qui frappe surtout dans les coupes du renflement lombaire, c'est le développement considérable de la substance

substance blanche diminue plus rapidement encore, au point que, près de l'origine du nerf coccygien, toute la moelle n'est plus formée que d'une petite masse grise entourée d'un mince liséré de substance blanche.

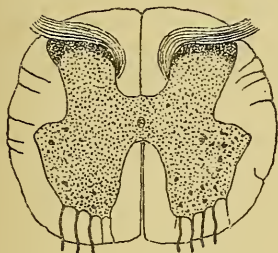


FIG. 145.

Coupe de la moelle au milieu du cône terminal.

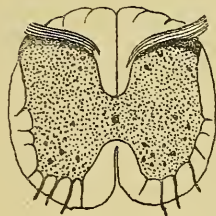


FIG. 146

Coupe de la moelle à la partie inférieure du cône médullaire.

Le filet terminal représente en quelque sorte un bout de moelle atrophié. On n'y rencontre plus que le canal central tapissé par l'épithélium épendymaire et entouré d'une mince couche de substance grise.

Ces différentes coupes nous ont donc appris le mode de répartition de la substance blanche et de la substance grise dans toute l'étendue de la moelle épinière. Macroscopiquement, ces deux substances semblent assez nettement séparées l'une de l'autre. Nous verrons cependant qu'il n'en est pas de même au point de vue des éléments qui les constituent : les cellules nerveuses, qui forment l'élément principal de la substance grise, peuvent envahir par leurs prolongements protoplasmiques toute l'épaisseur de la substance blanche, tandis que des fibres myéliniques de la substance blanche entrent pour une bonne part dans la constitution de la substance grise.

Nous devons rechercher maintenant la part que le tissu nerveux et le tissu neuroglie prennent à la constitution des deux substances de la moelle.

Nous commencerons par le tissu nerveux que nous étudierons successivement dans la substance blanche et la substance grise.

Le tissu nerveux de la substance blanche.

La substance blanche de la moelle épinière, comme d'ailleurs la substance blanche de tout l'axe cérébro-spinal, est constituée essentiellement

de fibres nerveuses. Quand on examine au microscope une coupe transversale de la moelle épinière prise à n'importe quel niveau, on ne trouve, dans

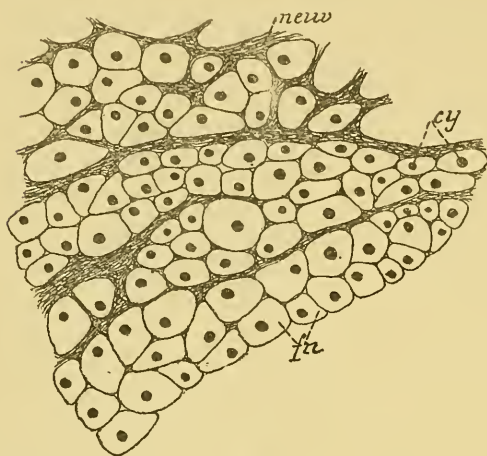


FIG. 147.

Coupe transversale d'une partie de la substance blanche du cordon de BURDACH au niveau du renflement cervical, colorée par la nigrosine
Gr. Zeiss, D, IV.

neur : Neuroglie.
cy : Cylindre-axes

fn : Fibres nerveuses.

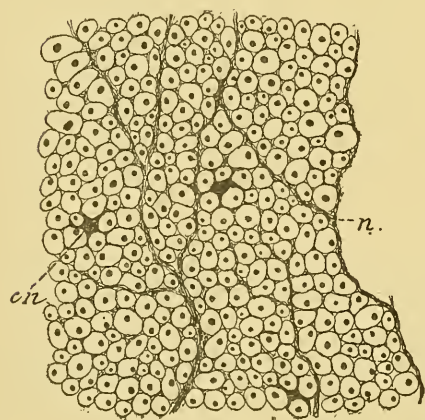


FIG. 148.

Une partie de la substance blanche du cordon de GOLL prise sur le coupe précédente.
Gr. Zeiss, D, IV.

cn : Cellules de neuroglie.
n : Tissu neuroglique

la substance blanche, que des sections transversales de fibres nerveuses séparées les unes des autres par des fibrilles et par des cellules de neuroglie. Les cellules nerveuses n'entrent pas dans la constitution de la substance blanche. Elles peuvent cependant s'y rencontrer, mais ce fait ne s'observe que rarement et est d'ailleurs tout à fait accidentel.

Les fibres nerveuses de la moelle présentent partout les mêmes caractères. *Morphologiquement*, il n'y a pas de différence sensible entre les fibres de la substance blanche du cordon postérieur, et celles du cordon antéro-latéral, si ce n'est peut-être que les fibres grêles semblent prédominer dans la partie interne du cordon postérieur, FIG. 147, 148.

Cependant, nous savons que, *physiologiquement*, il existe dans la moelle des fibres qui conduisent les impressions sensibles ou fibres à conduction centripète, et des fibres qui servent à la conduction des excitations motrices ou fibres à conduction centrifuge. Où se trouvent ces fibres à conduction physiologique différente?

Pour résoudre cette question, nous devons avoir recours à l'étude de ce qu'on appelle les *dégénérescences secondaires*.

Nous avons vu, dans la dernière leçon, qu'il n'existe pas, dans tout l'organisme humain, une seule fibre nerveuse qui soit indépendante d'une cellule nerveuse. Toute fibre nerveuse, quelle qu'elle soit, doit être considérée, au moins dans sa partie essentielle — le cylindre-axe — comme le prolongement d'une cellule nerveuse. Cette cellule constitue pour ce prolongement cylindraxil, comme pour tous les autres prolongements qui dépendent de cette cellule, un centre nutritif, un centre trophique; de telle sorte que, si on sépare une fibre nerveuse de sa cellule d'origine, la partie périphérique de cette fibre, devenue indépendante de son centre trophique, doit nécessairement et inévitablement périr. La gaine de myéline, le cylindre-axe, les noyaux et la membrane de SCHWANN de cette fibre isolée deviennent le siège de modifications importantes, que l'on désigne sous le nom de phénomènes de dégénérescence secondaire, et qui aboutissent à la destruction complète de la fibre nerveuse. Ces modifications ont été étudiées, pour la première fois, par WALLER; aussi désigne-t-on souvent la dégénérescence secondaire sous le nom de *dégénérescence wallérienne*.

Pour pouvoir étudier avec fruit les phénomènes de dégénérescence qui surviennent dans la moelle après la section des fibres de la substance blanche, et en saisir toute l'importance au point de vue de la distribution, dans la moelle, des fibres à conduction centripète et des fibres à conduction centrifuge, il est bon d'avoir une idée générale de la structure interne de l'axe cérébro-spinal et de la disposition respective de ses éléments nerveux constitutifs.

Vous vous rappelez sans doute que les prolongements protoplasmiques d'un élément nerveux possèdent la conduction cellulipète. Ils ont pour fonction de recueillir autour d'eux les ébranlements nerveux et de les transmettre à la cellule dont ils proviennent. Le prolongement cylindraxil jouit de la conduction cellulifuge. Il a pour fonction de transmettre l'ébranlement nerveux de la cellule dont il provient aux prolongements protoplasmiques et au corps cellulaire des éléments avec lesquels il arrive en contact. Les excitants physiologiques quels qu'ils soient n'agissent que sur les prolongements protoplasmiques et sur le corps cellulaire. Ils n'ont aucune action sur les prolongements cylindraxils. Ceux-ci ne sont influencés que par la cellule dont ils proviennent.

Ces considérations purement théoriques, dont il nous serait difficile, même impossible, de fournir la preuve absolue, nous ont été suggérées par nos propres recherches et par celles, plus importantes, de GOLGI,

RAMON Y CAJAL, HIS, KÖLLIKER, V. LENHOSSEK et RETZIUS. Elles nous permettent d'établir, ce qui jusqu'ici a toujours paru impossible, une *distinction morphologique* entre les éléments nerveux sensitifs et les éléments nerveux moteurs, malgré l'identité absolue de structure de leurs cellules nerveuses, de leurs prolongements protoplasmiques et de leurs prolongements cylindraxils. Cette distinction repose tout entière sur la *direction que prennent les prolongements protoplasmiques et cylindraxils par rapport à l'axe cérébro-spinal*.

Si vous vous rappelez la disposition spéciale des cellules bipolaires de la muqueuse olfactive, des cellules bipolaires du ganglion spiral du nerf acoustique, des cellules bipolaires des ganglions cérébro-spinaux, et si vous comparez entre eux tous ces neurones sensitifs périphériques, vous leur trouvez à tous la même disposition caractéristique : tous ont leur cellule d'origine en dehors de l'axe cérébro-spinal ; ils envoient leurs prolongements protoplasmiques vers la périphérie et leur prolongement cylindraxil vers les centres nerveux.

Si vous comparez, au contraire, entre eux tous les neurones moteurs périphériques, vous trouvez que, dans la moelle aussi bien que dans la partie supérieure de l'axe cérébro-spinal, ces neurones ont une disposition inverse : ils ont leur cellule d'origine et leurs prolongements protoplasmiques dans l'axe cérébro-spinal, tandis qu'ils envoient leur prolongement cylindraxil vers les organes périphériques.

La même disposition s'observe sur les éléments nerveux des centres : les neurones sensitifs de l'axe cérébro-spinal ont leur cellule d'origine et leurs prolongements protoplasmiques dans les parties inférieures de cet axe, tandis qu'ils envoient leur prolongement cylindraxil dans les parties supérieures. Au contraire, les neurones moteurs des centres ont leur cellule d'origine et leurs prolongements protoplasmiques dans les centres nerveux supérieurs, tandis que leur prolongement cylindraxil se termine dans les centres placés plus bas.

On pourrait résumer cette disposition typique dans une formule plus simple et dire :

Les éléments *moteurs* des *centres nerveux* ont leur cellule *en haut* ; leurs prolongements *protoplasmiques* sont *ascendants*, leur prolongement *cylindraxil* est *descendant*.

Les éléments *sensitifs* des *centres nerveux* ont leur cellule *en bas* ; leurs prolongements *protoplasmiques* sont *descendants*, leur prolongement *cylindraxil* est *ascendant*.

Les éléments *moteurs périphériques* ont leur cellule dans l'axe cérébro-spinal; leurs prolongements *protoplasmatiques* sont *centraux*, leur prolongement *cylindraxil* est *périphérique*.

Les éléments *sensitifs périphériques* ont leur cellule en dehors de l'axe cérébro-spinal; leurs prolongements *protoplasmatiques* sont *périphériques* et leur prolongement *cylindraxil* est *central*.

Le schéma le plus simple que, grâce à ces données, l'on pourrait construire de tout le système nerveux cérébro-spinal serait formé d'éléments nerveux superposés : les éléments sensitifs ayant un prolongement cylindraxil ascendant ou centripète et les éléments moteurs un prolongement cylindraxil descendant ou centrifuge. Le contact entre éléments superposés se fait naturellement entre les ramifications cylindraxiles terminales d'un neurone, les ramifications protoplasmatiques et le corps cellulaire d'un autre neurone. Ces éléments superposés reliant l'écorce cérébrale avec les organes périphériques, soit par voie centripète, soit par voie centrifuge, constituent par leur ensemble ce qu'on appelle les *voies longues*, FIG. 149, A.

Ce schéma se complique alors, d'une façon presque inextricable, par l'adjonction de *voies courtes*, c'est-à-dire d'éléments nerveux qui ne sortent pas de l'axe cérébro-spinal, dont la cellule d'origine et les prolongements protoplasmatiques sont placés à tous les niveaux de la substance grise, et dont le prolongement cylindraxil, relativement court, se termine dans la substance grise à une distance variable de la cellule d'origine.

Ce prolongement cylindraxil est tantôt ascendant, tantôt descendant; le plus souvent même, il se bifurque en donnant un cylindre-axe ascendant et un cylindre-axe descendant, FIG. 149, B.

Il est impossible de dire si ces éléments des voies courtes sont des neurones moteurs ou des neurones sensitifs. Ce sont peut-être des *neurones mixtes*, des *neurones neutres*, ayant pour fonction de relier entre eux soit des éléments moteurs, soit des éléments sensitifs, ou bien de relier des éléments moteurs à des éléments sensitifs et de répartir ainsi sur une étendue un peu plus considérable l'ébranlement recueilli par leurs prolongements protoplasmatiques.

Les prolongements cylindraxils de ces neurones neutres constituent les *fibres commissurales*, soit des *fibres commissurales longitudinales*, qui existent en nombre incalculable dans la moelle épinière, la moelle allongée, la protubérance annulaire et le cerveau moyen; soit des *fibres commissurales transversales*, qui forment une partie notable de la substance blanche du cervelet et du cerveau antérieur.

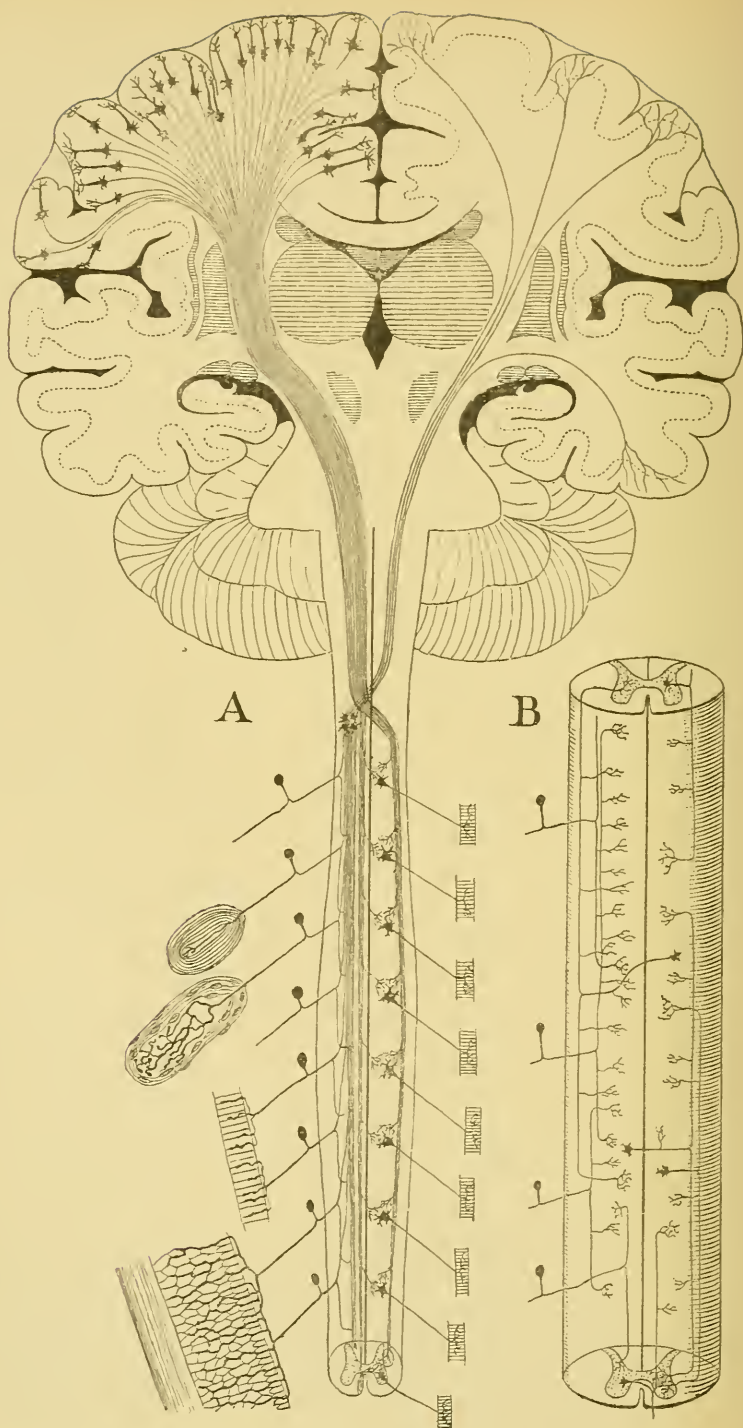


FIG. 149.

A. Schéma des voies longues à travers tout l'axe cérébro-spinal.

B. Schéma des voies courtes ou fibres commissurales longitudinales de la moelle épinière.

Les cellules nerveuses de tous les neurones qui entrent dans la constitution de la moelle occupent la substance grise. Leurs prolongements cylindraxils entourés d'une gaine de myéline occupent la substance blanche.

La substance blanche de la moelle épinière se trouve donc constituée de *cylindre-axes descendants longs* conduisant les impressions motrices, de *cylindre-axes ascendants longs* conduisant les impressions sensibles, et de *cylindre-axes ascendants et descendants courts* appartenant aux voies courtes.

Pour savoir où se trouve dans la moelle ces différents groupes de cylindre-axes à conduction physiologique différente, sectionnons en un point quelconque toutes les fibres de la substance blanche et pour cela pratiquons, chez un animal vivant, une section transversale complète de la moelle.

Nous savons que les bouts périphériques de toutes les fibres nerveuses sectionnées doivent subir la dégénérescence secondaire. *Au-dessus* du plan de section, on trouvera donc en dégénérescence toutes les fibres nerveuses *ascendantes*, fibres dont le cylindre-axe provient de cellules nerveuses situées *en dessous* du point sectionné. Or, nous avons vu que ces fibres ascendantes servent à la conduction des impressions *sensitives*. *En dessous* du plan de section, au contraire, ce seront les fibres nerveuses *descendantes* qui subiront la dégénérescence, c'est-à-dire les fibres dont les cylindre-axes proviennent de cellules placées *au-dessus* du point sectionné. Nous savons que ces fibres conduisent les incitations *motrices*. Ces expériences ont été faites sur différents animaux. Pour que la dégénérescence puisse s'établir, il faut que, après la section de la moelle, l'animal survive au moins pendant quatre à cinq semaines. Pendant ce temps, la gaine de myéline des fibres séparées de leur centre trophique se désagrège, se fragmente. Quand on durcit alors cette moelle d'après la méthode de MARCHI (1), les fibres dégénérées se montrent remplies

(1) La méthode de MARCHI est précieuse pour rechercher les fibres en dégénérescence quand la cause de cette dernière (une section expérimentale ou une lésion pathologique) est toute récente. Cette méthode consiste à durcir des tronçons de moelle, par exemple, pendant une huitaine de jours au moins, dans une solution de bichromate de potassium à 3 o/o. Après cela, on coupe ces tronçons en morceaux plus petits que l'on transporte pendant dix ou douze jours dans le mélange suivant :

Bichromate de potassium à 3 o/o	2 p.
Acide osmique à 1 o/o	1 p.

L'acide osmique colore en noir intense tous les fragments de myéline dans les fibres en dégénérescence. On enrobe alors les morceaux dans la celloïdine et on monte les coupes dans la laque de DAMMAR.

de boules de myéline colorées en noir intense et tranchent très nettement sur le fond brun-clair des fibres normales.

Mais la distribution des fibres nerveuses dans la substance blanche de la moelle du chien, du chat, du lapin ou du cobaye, animaux qui ont servi à ces expériences, n'est pas du tout la même que la distribution de ces fibres dans la moelle de l'homme. Pour savoir où se trouvent chez l'homme les fibres à conduction centripète et les fibres à conduction centrifuge, nous devons nous adresser à des moelles où la nature elle-même, par suite d'une lésion pathologique quelconque, a amené, en un point donné, une interruption de toutes les fibres de la substance blanche. Sur des coupes transversales de ces moelles pathologiques faites *en dessous* du point lésé, on trouve des fibres dégénérées dans le cordon antérieur et dans le cordon latéral.

Dans le cordon antérieur, les fibres dégénérées se trouvent tout le long du sillon médian longitudinal antérieur. Ce groupe de fibres nerveuses a reçu le nom de *faisceau pyramidal du cordon antérieur* ou

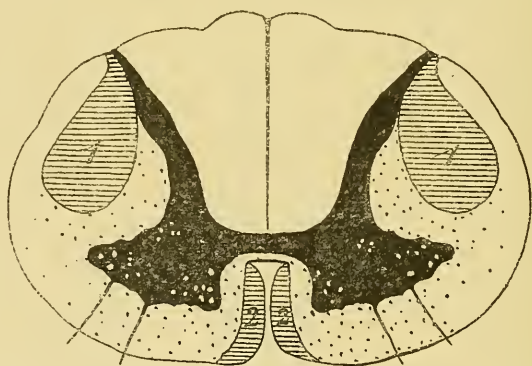


FIG. 150.

Schéma des fibres présentant la dégénérescence secondaire descendante.

- 1 : Faisceau pyramidal du cordon latéral.
2 : Faisceau pyramidal du cordon antérieur ou faisceau de Türck.

faisceau de Turck. Dans le cordon latéral, les fibres dégénérées forment un faisceau plus compact sur les faces latérales de la corne postérieure : c'est le *faisceau pyramidal du cordon latéral*, FIG. 150.

Les fibres qui conduisent les incitations motrices occupent donc, dans la moelle de l'homme, ces deux faisceaux pyramidaux.

Quand la lésion pathologique se trouve immédiatement en dessous de la moelle allongée et qu'on examine des coupes transversales dans les régions

cervicale, dorsale et lombaire, on trouve que les faisceaux pyramidaux, très volumineux à la partie supérieure de la moelle cervicale, diminuent d'épaisseur en passant par la région dorsale et la région lombaire. Le faisceau pyramidal du cordon antérieur disparaît même totalement vers l'origine du neuvième nerf dorsal; tandis que le faisceau pyramidal du cordon latéral se poursuit jusqu'à la partie inférieure du renflement lombaire. Les deux faisceaux de fibres motrices diminuent donc de volume de haut en bas. Au fur et à mesure qu'ils descendent le long de la moelle, ces faisceaux abandonnent, en effet, des fibres nerveuses qui se recourbent dans la substance grise de la corne antérieure pour s'y terminer par des ramifications libres.

Examinons maintenant une coupe transversale faite dans la moelle de l'homme *au-dessus* du point lésé, FIG. 151. Pour des motifs que nous

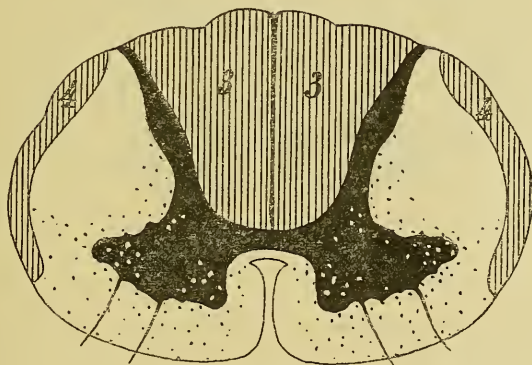


FIG. 151.

Schéma des fibres à dégénérescence secondaire ascendante.

3 : Cordon postérieur.

4 : Faisceau cérébelleux du cordon latéral.

verrons plus loin, nous devons pratiquer cette coupe en dessous de l'entrée dans la moelle des racines postérieures voisines. Ici, la dégénérescence ne peut avoir attaqué que les fibres nerveuses ascendantes, conduisant les impressions sensibles. Dans cette coupe, on trouve des fibres dégénérées dans presque toute l'étendue du cordon postérieur : cordon de GOLL aussi bien que cordon de BURDACH. De plus, des fibres dégénérées occupent encore la périphérie du cordon latéral en dehors du faisceau pyramidal. Ce groupe de fibres dégénérées porte le nom de *faisceau cérébelleux du cordon latéral*, ainsi appelé parce que les fibres qui le constituent se rendent dans le cervelet.

Quand la section ou la lésion a été faite dans les parties inférieures de la moelle, les faisceaux dégénérés sont peu volumineux. Si, au contraire, la lésion s'est produite dans la moelle cervicale, le nombre des fibres en dégénérescence est beaucoup plus considérable. Ce fait prouve que les faisceaux qui renferment les fibres conduisant les impressions sensibles augmentent de volume de bas en haut; cette augmentation est due à l'adjonction constante de nouvelles fibres nerveuses au faisceau préexistant.

Les fibres conduisant les incitations motrices occupent donc, dans la moelle de l'homme, le faisceau pyramidal du cordon antérieur et le fais-

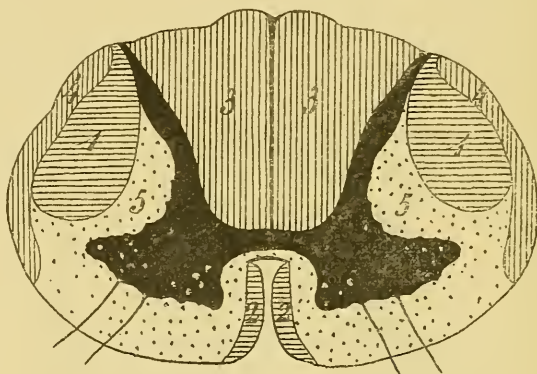


FIG. 152.

Schéma indiquant la position des différents faisceaux de la moelle épinière.

- 1 : Faisceau pyramidal du cordon latéral.
- 2 : Faisceau pyramidal du cordon antérieur.
- 3 : Cordon postérieur.
- 4 : Faisceau cérébelleux du cordon latéral.
- 5 : Faisceau fondamental du cordon antéro-latéral.

ceau pyramidal du cordon latéral. Une fois sectionnés, ces faisceaux dégénèrent en bas; on dit qu'ils subissent la *dégénérescence secondaire descendante*.

Les fibres conduisant les impressions sensibles occupent, dans la moelle, presque toute l'étendue du cordon postérieur et le faisceau cérébelleux du cordon latéral.

Une fois sectionnées, ces fibres dégénèrent en haut; on dit qu'elles subissent la *dégénérescence secondaire ascendante*. Ces fibres motrices et ces fibres sensibles constituent des voies longues.

Tout ce qui reste de la substance blanche de la moelle dans le cordon antéro-latéral porte le nom de *faisceau fondamental*, FIG. 152. Les fibres qui constituent ces faisceaux forment les *voies courtes*.

Nous avons dit plus haut, qu'après une section complète de toutes les fibres de la substance blanche en un point quelconque de la moelle, la dégénérescence envahissait, en dessous de la section, les deux faisceaux pyramidaux, et, au-dessus de la section, les fibres des cordons postérieurs et des faisceaux cérébelleux. Cela n'est pas tout à fait exact. On trouve aussi des fibres dégénérées éparses dans le faisceau fondamental du cordon antéro-latéral, aussi bien au-dessus qu'en dessous du plan de section. Ces fibres dégénérées appartiennent aux voies courtes : ce sont des cylindre-axes ascendants ou descendants qui ont été séparés de leur cellule d'origine.

Le volume de ce faisceau fondamental est quelque peu variable dans les différentes régions de la moelle épinière ; très peu développée dans le cône terminal, sa section devient plus volumineuse dans le renflement lombaire, pour diminuer tout le long de la moelle dorsale et reprendre un volume considérable au niveau du renflement cervical. On peut en conclure que ce faisceau est formé de fibres courtes, et que, sur toute la longueur de la moelle, il reçoit de nouvelles fibres au fur et à mesure que les fibres qui le constituent se recourbent dans la substance grise.

DOUZIÈME LEÇON

La structure interne de la moelle épinière (*Suite*).

Nous avons vu, dans la dernière leçon, que la substance blanche de la moelle épinière est formée de fibres nerveuses pourvues toutes des mêmes caractères morphologiques, dont les unes peuvent se poursuivre à travers toute la longueur de la moelle et constituent ce qu'on est convenu d'appeler les *voies longues* (faisceau pyramidal du cordon antérieur, faisceau pyramidal et faisceau cérébelleux du cordon latéral, les fibres du cordon postérieur); tandis que les autres, beaucoup plus courtes, relient entre eux les différents niveaux de la moelle; elles forment des fibres commissurales longitudinales et constituent les *voies courtes* (faisceau fondamental du cordon antérieur et latéral).

Physiologiquement, ces différentes fibres de la moelle se divisent en trois groupes : les fibres conduisant les incitations motrices, fibres à conduction centrifuge, appelées communément fibres motrices; les fibres conduisant les impressions sensibles, fibres à conduction centripète ou fibres sensibles; enfin, les fibres des éléments nerveux courts ou mixtes ou fibres commissurales longitudinales.

Pour connaître la place occupée dans la substance blanche de la moelle par ces fibres physiologiquement différentes, nous avons eu recours à l'étude des phénomènes de dégénérescence secondaire qui surviennent dans la moelle après la section complète des fibres de la substance blanche.

En nous basant sur ce fait que les fibres sensibles subissent la dégénérescence secondaire ascendante, et les fibres motrices la dégénérescence secondaire descendante, nous avons pu établir que :

1° Les fibres motrices occupent le faisceau pyramidal du cordon antérieur et le faisceau pyramidal du cordon latéral;

2° Les fibres sensibles occupent le faisceau cérébelleux du cordon latéral et, en apparence au moins, presque toute l'étendue des cordons postérieurs;

3° Le reste de la substance blanche est formé par des fibres commissurales longitudinales, ou des fibres courtes, constituant le faisceau fondamental du cordon antérieur et du cordon latéral.

La position respective de ces différents faisceaux de fibres nerveuses vous apparaît clairement dans le schéma de la FIG. 153.

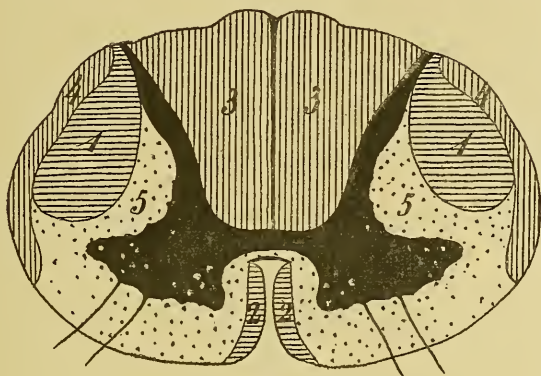


FIG. 153.

Schéma indiquant la position des différents faisceaux de la moelle épinière.

- 1 : Faisceau pyramidal du cordon latéral.
- 2 : Faisceau pyramidal du cordon antérieur.
- 3 : Cordon postérieur.
- 4 : Faisceau cérébelleux du cordon latéral.
- 5 : Faisceau fondamental du cordon antéro-latéral.

Il ne faut pas croire cependant qu'en réalité, les limites de ces faisceaux dans la substance blanche de la moelle soient aussi nettement tranchées que nous les avons indiquées dans cette figure. Il n'en est rien. Ce qui le prouve, c'est qu'à la suite de sections transversales de la moelle, on peut trouver, dans les faisceaux pyramidaux, quelques fibres éparpillées présentant la dégénérescence secondaire *ascendante*, aussi bien que, dans les faisceaux sensitifs, on peut rencontrer des fibres éparpillées présentant la dégénérescence secondaire *descendante*. Ce sont là des fibres courtes ou fibres commissurales longitudinales égarées en dehors du faisceau fondamental.

Ce groupement des fibres nerveuses de la substance blanche en faisceaux physiologiquement distincts a été étudié, pour la première fois et d'une façon précise, par FLECHSIG en 1876. Nous avons déjà vu que, d'après les recherches de FLECHSIG, tout l'axe cérébro-spinal est formé exclusivement de substance grise jusque vers le cinquième mois de la vie embryonnaire. A partir de cette époque apparaît la substance blanche.

Celle-ci est due uniquement aux gaines de myéline qui se développent autour des prolongements cylindraxils des cellules nerveuses.

En étudiant un grand nombre d'embryons humains arrivés à des stades différents du développement, FLECHSIG a découvert ce fait important, que l'apparition de la myéline autour des prolongements cylindraxils des cellules nerveuses se fait d'après un ordre parfaitement déterminé et toujours le même, de telle sorte que, à une époque déterminée de la vie intra-utérine, on trouvera, chez tous les embryons que l'on examine, tels groupes précis de fibres nerveuses pourvues de myéline à l'exclusion de tels autres groupes.

Les fibres d'un même groupe prennent toutes en même temps leur gaine de myéline, tandis que les fibres appartenant à des groupes différents s'entourent de myéline à des époques différentes. FLECHSIG attache à ce fait une grande importance. Tous ces faisceaux de fibres nerveuses, ainsi *morphologiquement* différents les uns des autres par l'époque à laquelle leurs fibres constitutives prennent leur gaine de myéline, seraient aussi, à son avis, différents les uns des autres au point de vue *physiologique*. Chacun de ces faisceaux constitue pour lui un *système*.

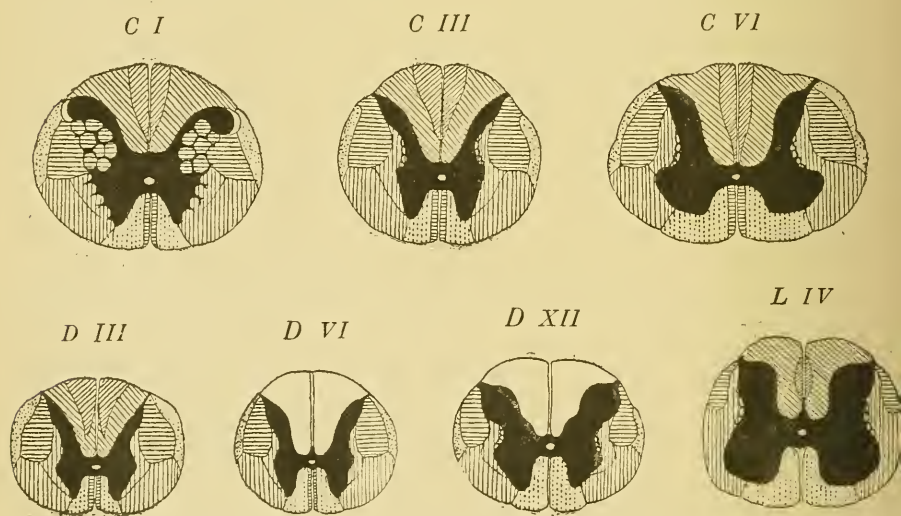


FIG. 154.

Schéma indiquant la position des différents faisceaux de la substance blanche aux différents niveaux de la moelle, construit par FLECHSIG en se basant sur l'époque d'apparition de la myéline.

Comme résultats de ses observations, FLECHSIG distingue dans la substance blanche de la moelle, les différents faisceaux ou systèmes suivants, FIG. 154 :

Dans le cordon antérieur :

- a) le faisceau pyramidal du cordon antérieur et
- b) le faisceau fondamental (Vorderstrang-Grundbündel).

Dans le cordon latéral :

- a) le faisceau pyramidal du cordon latéral;
- b) le faisceau cérébelleux (directe Kleinhirn-Seitenstrangbahn); et
- c) le faisceau fondamental du cordon latéral (Seitenstrangreste). Dans

ce dernier il distingue deux parties : 1° une partie interne : *la couche limitante latérale de la substance grise* (seitliche Grenzschicht der grauen Substanz); 2° une partie externe : *la zone mélangée antérieure du cordon latéral* (vordere gemischte Seitenstrangzone).

Dans le cordon postérieur :

- a) Le cordon de GOLL et
- b) le cordon de BURDACH.

Voici suivant quel ordre et à quelle époque les fibres de ces différents faisceaux s'entourent de leur gaine de myéline.

Chez des embryons de 25 ctm., on trouve la myéline :

- a) Aux fibres commissurales et aux fibres radiculaires des nerfs périphériques;
- b) aux fibres du faisceau fondamental du cordon antérieur;
- c) aux fibres du faisceau de BURDACH et
- d) aux fibres de la zone mélangée antérieure du cordon latéral.

Les fibres du cordon de GOLL sont entourées de leur gaine de myéline chez des embryons de 28 à 30 ctm. de longueur.

Quand l'embryon atteint 32 ctm., la myéline se développe dans les fibres de la couche limitante latérale de la substance grise.

Sur des embryons un peu plus âgés, la myéline apparaît dans le faisceau cérébelleux. Enfin, ce n'est que sur des embryons de 49 à 52 ctm. de longueur, c'est-à-dire au moment de la naissance et même quelque peu après celle-ci, que la myéline apparaît dans les faisceaux pyramidaux. Aussi, la moelle épinière d'enfants nouveau-nés constitue-t-elle, pour ce motif, un objet éminemment favorable pour étudier la position exacte des faisceaux pyramidaux, ainsi que le montrent les coupes de la FIG. 155.

J'appelle, en passant, votre attention sur le fait suivant : en recherchant l'époque d'apparition de la myéline dans les fibres des voies pyramidales dans la série animale, BECHTEREW a pu constater que le faisceau pyramidal est complètement développé, au moment de la nais-

sance, chez tous les animaux dont les petits courent librement dès qu'ils arrivent au monde, tandis que les fibres de ce faisceau sont dépourvues

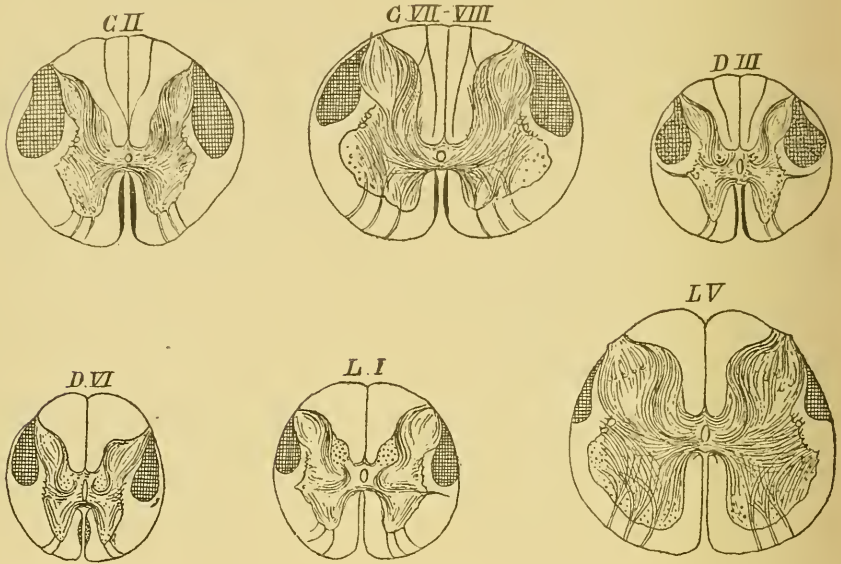


FIG. 155.

Position des faisceaux pyramidaux dans la moelle d'un enfant nouveau-né (d'après FLECHSIG).

de myéline chez les petits des autres animaux. Il me semble que l'on peut tirer de ce fait la conclusion suivante : pour qu'une fibre nerveuse du système nerveux cérébro-spinal puisse remplir sa fonction physiologique, elle doit être arrivée à l'état de développement complet. Si cette conclusion se vérifie, elle nous permet, en nous basant sur l'époque d'apparition de la myéline dans les différents faisceaux de la moelle établie par FLECHSIG, de reconstituer pour ainsi dire le tableau chronologique des mouvements dont l'embryon a été capable pendant sa vie intra-utérine.

D'après les recherches de FLECHSIG, la substance blanche apparaît d'abord dans la moelle, pour envahir ensuite insensiblement les parties supérieures de l'axe cérébro-spinal. Dans les premiers temps, elle est limitée à des parties de la moelle épinière et de la moelle allongée, puis elle se montre dans la protubérance annulaire, le cervelet et la région de la calotte; en dernier lieu, elle apparaît dans les pédoncules cérébraux et les hémisphères cérébraux. De telle sorte que, au moment de la naissance, la moelle est complètement développée à l'exclusion des faisceaux pyramidaux, tandis que le cerveau antérieur est encore entiè-

rement formé de substance grise à l'exclusion de la capsule interne, des lames blanches du noyau lenticulaire et de la capsule externe.

De toutes les parties de l'axe cérébro-spinal, la moelle est donc la première à prendre sa constitution anatomique définitive. Elle est donc aussi la première apte à exercer ses fonctions physiologiques. Mais la moelle ne peut servir que de centre automatique et de centre réflexe. Les premiers mouvements qui apparaissent pendant la vie intra-utérine doivent donc être ou des mouvements automatiques ou des mouvements réflexes.

Le mode d'apparition de la myéline dans les différents faisceaux de la moelle permet de pousser cette analyse plus loin encore. En effet, de toutes les fibres nerveuses de la moelle celles qui constituent les nerfs périphériques sont les premières à s'entourer de myéline. Ce seront donc aussi les premières à entrer en fonction. Elles ne peuvent que transmettre à la moelle une excitation périphérique; celle-ci ne peut pas arriver au cerveau antérieur, puisque toute la partie supérieure de l'axe cérébro-spinal est dépourvue de myéline; elle ne peut donc que se transmettre à une cellule motrice voisine et par là à un muscle périphérique. Les premiers mouvements réflexes seront donc très simples. La myéline apparaît dans ces fibres sur des embryons de 20 à 25 ctm. de longueur, c'est-à-dire en moyenne pendant la première moitié du cinquième mois de la vie intra-utérine. Or, on sait que les premiers mouvements sensibles apparaissent vers cette époque dans l'embryon.

Après les fibres radiculaires, ce sont les fibres des voies courtes qui développent leur myéline : le faisceau fondamental du cordon antérieur, une partie du faisceau fondamental du cordon latéral et les fibres du cordon de BURDACH (nous verrons bientôt que les fibres de ce cordon sont en réalité des voies courtes). Les excitations périphériques transmises à la moelle par les fibres des racines postérieures pourront donc s'étendre par ces fibres commissurales longitudinales à des portions plus étendues de la moelle, exciter un plus grand nombre de cellules motrices, et produire des mouvements réflexes complexes.

Les fibres du cordon de GOLL achèvent alors leur développement. Les excitations périphériques seront transmises par elles sur toute la longueur de la moelle épinière et à la partie inférieure de la moelle allongée. Sur des embryons de 28 à 30 cmt., les mouvements réflexes seront encore plus complexes.

Puis viennent les fibres de la partie interne du faisceau fondamental du cordon latéral, probablement des fibres commissurales longues; et les fibres du faisceau cérébelleux. Ces dernières portent les impressions

périphériques jusqu'au cervelet, organe unanimement considéré par les physiologistes comme un centre de coordination des mouvements.

En dernier lieu seulement la myéline se constitue dans les fibres des voies pyramidales amenant l'époque des mouvements d'origine corticale.

Le schéma représentant la répartition, dans la substance blanche de la moelle, des différents faisceaux de fibres nerveuses physiologiquement différents obtenus par l'étude des dégénérescences secondaires, concorde parfaitement avec le schéma trouvé par FLECHSIG. Il n'y a entre ces deux schémas qu'une différence peu importante : FLECHSIG subdivise le faisceau fondamental du cordon latéral en un faisceau interne, la *couche limitante latérale de la substance grise*, et un faisceau externe, la *zone mélangée antérieure du cordon latéral*. Ces deux faisceaux sont formés de fibres commissurales longitudinales. Le faisceau externe se développant quelque temps avant l'interne, nous croyons qu'il renferme des fibres commissurales courtes, tandis que ce dernier serait formé principalement

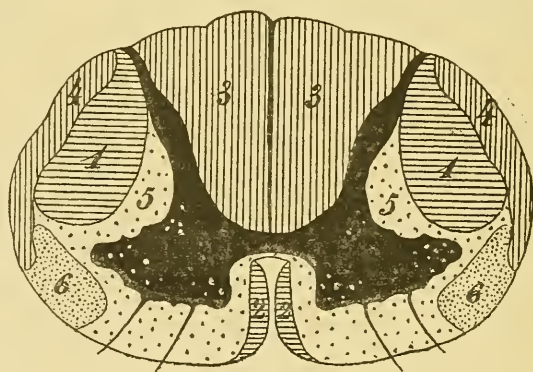


FIG. 156.

Schéma indiquant la position des différents faisceaux de fibres nerveuses de la moelle épinière.

- | | |
|---|--|
| 1 : Faisceau pyramidal du cordon latéral. | 4 : Faisceau cérébelleux du cordon latéral. |
| 2 : Faisceau pyramidal du cordon antérieur. | 5 : Faisceau fondamental du cordon antéro-latéral. |
| 3 : Cordon postérieur. | 6 : Faisceau de GOWERS. |

de fibres commissurales longues. Nous verrons d'ailleurs, que telle est aussi la seule différence qui existe entre les fibres du cordon de BURDACH et les fibres du cordon de GOLL.

Pour l'étude de l'origine des fibres nerveuses de la substance blanche, nous pouvons donc faire abstraction de cette subdivision du faisceau fondamental. Si je vous en parle, c'est uniquement parce que le schéma

de FLECHSIG se trouve reproduit dans tous les traités récents d'anatomie et de pathologie et que cela pourrait vous induire en erreur.

A ce propos je dois encore ajouter que plusieurs auteurs admettent, à la périphérie du cordon latéral de la moelle, au-devant du faisceau cérébelleux, l'existence d'un faisceau de fibres nerveuses à dégénérescence secondaire ascendante, appelé : *faisceau antéro-latéral ascendant* ou *faisceau de Gowers*, FIG. 156. Il correspond à une partie de la zone mélangée antérieure du cordon latéral de FLECHSIG, ou à une partie de ce que nous avons appelé faisceau fondamental du cordon latéral. On ignore encore la destinée de ces fibres nerveuses. L'existence de ces fibres comme faisceau distinct ne semble pas nettement établie. Nous en ferons donc abstraction dans nos descriptions ultérieures. Sous le nom de *faisceau fondamental du cordon latéral*, nous comprenons donc toutes les fibres de ce cordon qui n'appartiennent ni au faisceau pyramidal, ni au faisceau cérébelleux.

Après avoir ainsi établi, dans la substance blanche de la moelle épinière, la situation et les rapports réciproques des différents faisceaux de fibres nerveuses physiologiquement différents, nous devons nous demander : d'où viennent ces fibres nerveuses ? en d'autres termes, où ces fibres nerveuses ont-elles leur cellule d'origine ?

Prenons d'abord les fibres des faisceaux pyramidaux.

Origine des fibres des faisceaux pyramidaux.

Nous avons vu qu'en sectionnant transversalement la moelle en un point quelconque, les fibres de ces deux faisceaux dégèrent toujours en dessous du point sectionné. Nous en avons conclu que ces fibres doivent avoir leur cellule d'origine en un point de l'axe cérébro-spinal situé au-dessus du plan de section. En étudiant, dans les leçons ultérieures, la structure interne des parties supérieures de l'axe nerveux, nous retrouverons ces voies pyramidales à travers toute la longueur de la moelle allongée, de la protubérance annulaire et du pédoncule cérébral ; nous les reverrons encore dans la capsule interne et dans la substance blanche du centre ovale de chaque hémisphère. Les fibres qui constituent ces faisceaux ont, en effet, leur cellule d'origine dans une région déterminée de l'écorce grise de chaque hémisphère, FIG. 157. Et, chose remarquable, les fibres pyramidales de la moelle qui proviennent de l'hémisphère cérébral *droit* trouvent leur terminaison dans la substance grise de la moitié

gauche de la moelle, tandis que les fibres provenant de l'hémisphère cérébral *gauche*, arrivées dans la moelle, se terminent dans la corne antérieure de la moitié *droite*.

En descendant de l'écorce cérébrale jusque dans la moelle épinière, ces fibres subissent donc un entrecroisement. Cet entrecroisement se fait, pour les fibres du faisceau pyramidal du cordon latéral, à la partie inférieure de la moelle allongée, là où nous avons décrit la *décussation des pyramides*; pour les fibres du faisceau pyramidal antérieur, cet entrecroisement se fait dans la commissure antérieure le long de la moelle épinière elle-même. Les fibres du faisceau pyramidal latéral renferment donc, le long de la moelle, des fibres déjà entrecroisées, qui se termineront dans la substance grise de la corne antérieure du même côté. Pour ce motif, on appelle souvent ce faisceau : le *faisceau pyramidal croisé*. Le faisceau pyramidal antérieur, au contraire, renferme, le long de la moelle, des fibres provenant directement de l'hémisphère cérébral correspondant, fibres qui ne s'entrecroiseront dans la commissure antérieure que pour aller se terminer dans la substance grise du côté opposé. Ce faisceau porte encore le nom de *faisceau pyramidal direct*.

Nous avons déjà dit qu'en descendant le long de la moelle, ces faisceaux pyramidaux diminuent insensiblement de volume, parce que, à chaque instant, des fibres quittent ces faisceaux pour se terminer dans la substance grise. Le faisceau pyramidal latéral peut être poursuivi comme faisceau distinct jusqu'à la partie inférieure de la moelle lombaire, tandis que le faisceau pyramidal antérieur disparaît vers la partie moyenne de la moelle dorsale. Depuis l'application de la méthode de GOLGI à l'étude de la fine structure de l'axe cérébro-spinal, nous savons que, en descendant le long de la moelle, les cylindre-axes de ces fibres nerveuses émettent des *collatérales* qui pénètrent horizontalement dans la substance grise et s'y terminent par des ramifications libres.

Origine des fibres des cordons postérieurs.

D'où viennent les fibres des cordons postérieurs?

D'une manière générale on peut dire que les fibres des cordons postérieurs ont leur cellule d'origine en dehors de l'axe cérébro-spinal, dans les ganglions spinaux. Nous savons qu'embryologiquement ces ganglions sont formés de cellules bipolaires, qui, dans le cours du développement, se transforment en cellules unipolaires par le rapprochement et la fusion intime sur une longueur variable des deux prolongements

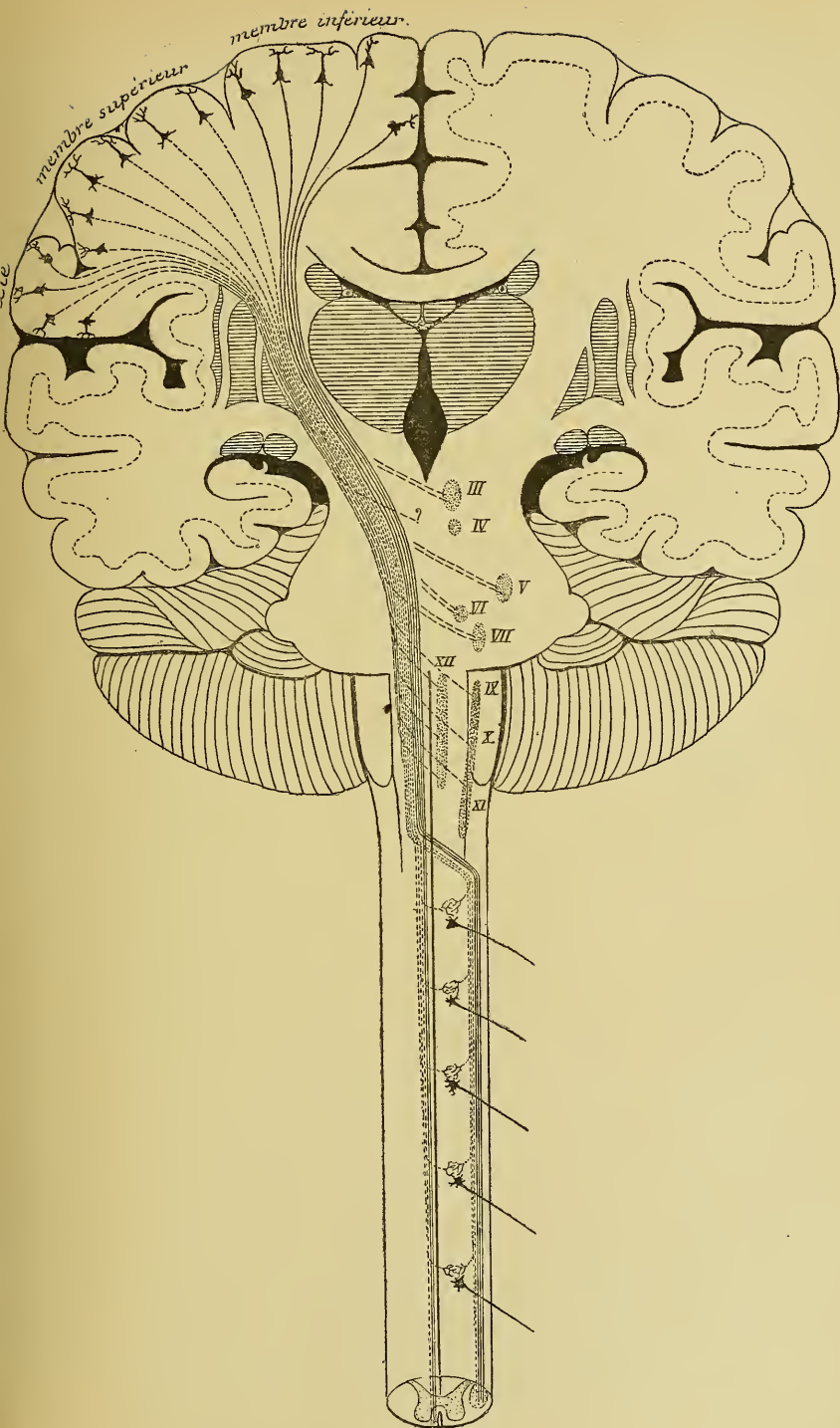


FIG. 157.

Schéma |des voies pyramidales.

primitivement indépendants. De ces deux prolongements, l'externe, devenu cylindre-axe d'une fibre périphérique, se termine par des ramifications libres, soit entre les rangées épithéliales de l'épiderme et des muqueuses périphériques, pour y recueillir les impressions du dehors; soit dans les parties internes du corps : les os, le périoste, les muscles, les séreuses, etc., pour y recueillir les impressions internes. Le prolongement interne, au

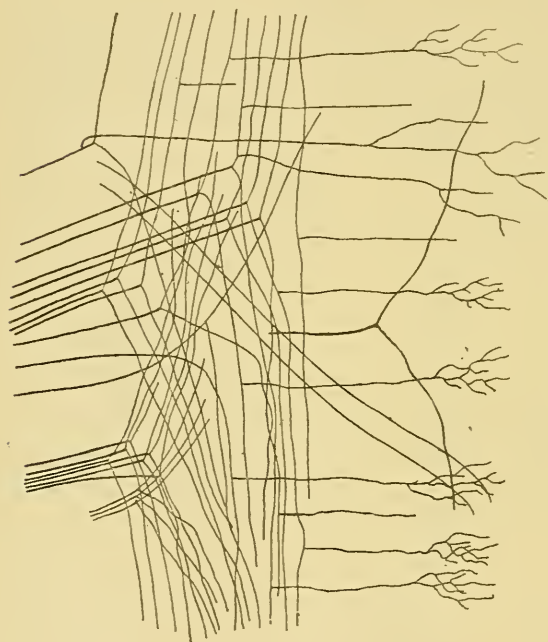


FIG. 158.

Entrée des fibres des racines postérieures dans le cordon postérieur.

puis se recourbent à angle droit sur elles-mêmes, pénètrent horizontalement dans la substance grise pour s'y terminer par des ramifications libres.

Les branches *ascendantes* peuvent se comporter de différentes manières. Ou bien ces branches sont courtes, elles ne montent dans le cordon postérieur que sur une faible étendue, puis elles se recourbent dans la substance grise et s'y terminent. Ou bien, les branches ascendantes sont excessivement longues, elles parcourent toute la longueur de la moelle épinière depuis l'entrée de la racine postérieure à laquelle elles appartiennent, jusqu'à la partie inférieure de la moelle allongée, où elles vont se terminer dans la substance grise qui existe au niveau de la *clava*.

contraire, se dirige vers la moelle. Il devient cylindre-axe d'une fibre nerveuse des racines postérieures, arrive à la moelle au niveau du sillon collatéral dorsal et pénètre directement dans la partie externe du cordon postérieur. Là, ce prolongement se bifurque en une branche ascendante et une branche descendante qui vont devenir l'une et l'autre cylindre-axe d'une fibre constitutive des cordons postérieurs, FIG. 158.

Les branches *descendantes* sont courtes; elles descendent quelque peu dans le cordon postérieur,

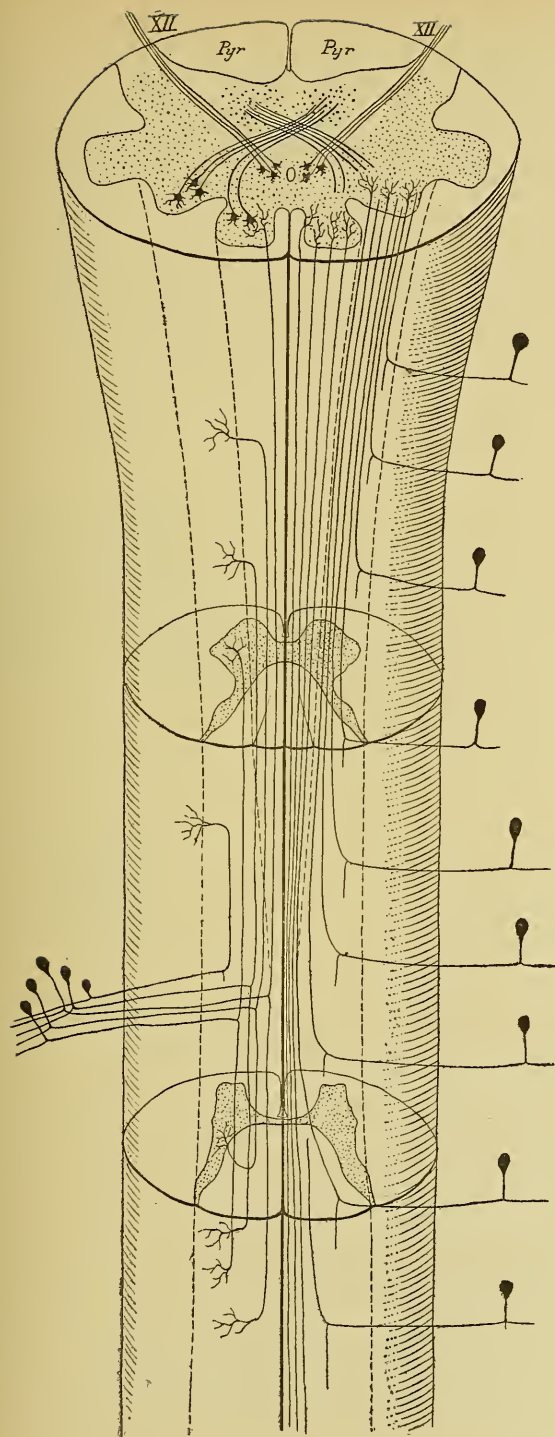


FIG. 159.

Schéma indiquant le trajet que parcourent les fibres des racines postérieures dans les cordons postérieurs.

A gauche, nous avons représenté les différentes fibres provenant d'une seule racine. A droite, nous avons représenté la position relative des fibres longues provenant de racines différentes. Chaque ganglion spinal a été représenté par une seule cellule unipolaire.

Ou bien encore, les branches ascendantes ont une longueur comprise entre ces deux extrêmes; elles montent donc plus ou moins haut dans le cordon postérieur, puis se recourbent sur elles-mêmes et se terminent dans la substance grise. Nous avons représenté dans la moitié gauche du schéma de la FIG. 159 le trajet, dans le cordon postérieur, des différentes fibres appartenant à une même racine. En montant et en descendant dans ce cordon, les branches ascendantes et descendantes émettent sur tout leur trajet de nombreuses branches collatérales qui pénètrent horizontalement dans la substance grise et s'y terminent par des ramifications libres.

Où se trouvent, dans le cordon postérieur, ces fibres longues et ces fibres courtes et quel est le trajet que suivent dans ce cordon, les fibres qui appartiennent à une racine postérieure déterminée?

Pour résoudre ces questions, on a eu recours à des recherches expérimentales sur des animaux et à des observations cliniques chez l'homme. Nous avons dit qu'après une section transversale complète de la moelle, il y avait dégénérescence de toutes les fibres du cordon postérieur dans les coupes pratiquées non seulement *au-dessus* du plan de section, mais encore *en dessous* de l'entrée dans

la moelle de la racine postérieure immédiatement voisine. Cette remarque avait son importance, parce que chaque racine postérieure amène dans le cordon postérieur des fibres nouvelles, lesquelles, n'ayant pas été sectionnées, ne subissent pas la dégénérescence secondaire.

Prenons une moelle présentant, en un point quelconque, une interruption complète de toutes les fibres de la substance blanche, soit à la suite d'une section expérimentale, soit comme conséquence d'une lésion pathologique. Vous savez que si l'on pratique dans cette moelle une coupe transversale immédiatement *au-dessus* du point sectionné ou lésé, on y trouvera en dégénérescence toutes les fibres du cordon postérieur. Si, au contraire, on pratique une coupe à quelques centimètres *au-dessus* du point lésé,

c'est-à-dire *au-dessus* de l'entrée, dans ce tronçon supérieur de la moelle, des racines postérieures d'un ou de deux nerfs périphériques, la zone

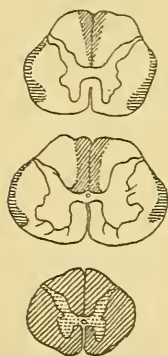


FIG 160.

Coupes de la moelle cervicale d'un homme qui avait eu une compression vers la partie inférieure de la moelle dorsale.

(d'après STRÜMPFELL).

des fibres dégénérées n'occupera plus que la partie interne du cordon postérieur, tandis que sa partie externe sera formée de fibres normales, FIG. 160. Celles-ci ne peuvent appartenir qu'aux racines postérieures qui ont pénétré dans la moelle entre le niveau d'interruption des fibres de la substance blanche et le niveau auquel correspond la coupe. A leur entrée dans les cordons postérieurs, les fibres des racines postérieures vont donc occuper la partie du cordon voisine de la corne grise. Si l'on pratique dans cette moelle une coupe à un endroit plus éloigné encore du point lésé, FIG. 160, la zone des fibres dégénérées, considérablement réduite, n'occupera plus dans le cordon postérieur que la partie voisine du septum médian. Le faisceau de fibres dégénérées diminue donc de bas en haut; cette diminution est due aux fibres courtes qui quittent ce faisceau

pour se terminer dans la substance grise au fur et à mesure qu'il monte dans la moelle.

Pour faire la contre-épreuve de ces expériences et pour déterminer plus exactement encore le trajet dans le cordon postérieur des fibres provenant d'une racine postérieure donnée, SINGER et MÜNZER ont sectionné, sur un chien, d'un seul côté de la moelle, les racines postérieures du 26^e, 27^e et 28^e nerf spinal, puis celles du 20^e, 21^e et 22^e nerf spinal. Une coupe transversale faite au-dessus de l'entrée du 26^e nerf spinal montre des fibres en dégénérescence le long de la face interne de la corne

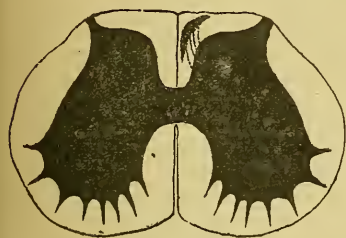

FIG. 161.

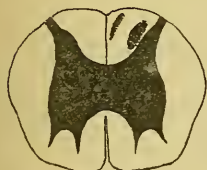

FIG. 162.

postérieure. Au-dessous du 22^e nerf spinal, les fibres dégénérées ont quitté la corne postérieure et forment une zone triangulaire tout près de la cloison médiane dorsale, FIG. 161. Ces fibres dégénérées appartiennent aux racines inférieures sectionnées; elles ont été refoulées vers la partie interne du cordon postérieur par les fibres normales provenant des racines du 25^e, 24^e et 23^e nerf spinal.

Entre le 20^e et le 22^e nerf spinal, les fibres dégénérées venant du 26^e, 27^e et 28^e nerf spinal restent près de la cloison médiane, tandis que de nouvelles fibres dégénérées appartenant aux racines du 22^e et du 21^e nerf spinal apparaissent le long de la corne postérieure, FIG. 162.

Au niveau du 18^e nerf dorsal, cette dernière zone de fibres en dégénérescence a été écartée de la corne postérieure et occupe la partie moyenne du cordon postérieur, tandis que la zone dégénérée des fibres inférieures restent près de la cloison médiane, FIG. 163.

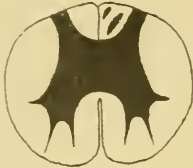

FIG. 163.

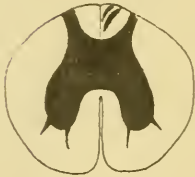

FIG. 164.

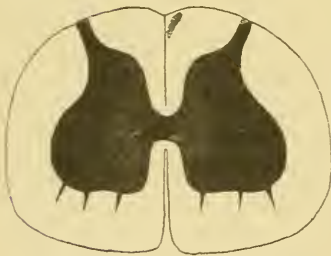

FIG. 165.

Dans la moelle dorsale, les deux zones dégénérées tendent à se fusionner, FIG. 164, tandis qu'au niveau du renflement cervical cette fusion est faite; on n'y trouve plus qu'une zone triangulaire unique près de la cloison médiane, FIG. 165.

Chacun de ces faisceaux de fibres dégénérées diminue de volume de bas en haut; on peut donc en conclure qu'au fur et à mesure qu'ils montent dans la moelle, ces faisceaux abandonnent des fibres nerveuses qui se rendent dans la substance grise; ce sont les fibres des voies courtes. Les fibres qui restent dans le cordon peuvent être poursuivies jusqu'à la moelle allongée, où elles se terminent dans la *clava*; ce sont les fibres des voies longues.

Ces résultats expérimentaux obtenus chez les animaux ont été confirmés pour la moelle de l'homme par des observations cliniques. PFEIFER a pu examiner la moelle d'un homme, chez qui une tumeur sarcomateuse avait détruit dans le canal rachidien, en dedans de leur ganglion spinal, les racines postérieures du premier et du deuxième nerf dorsal, sans avoir comprimé la moelle elle-même. Il a trouvé dans le cordon postérieur, au niveau du premier nerf dorsal, une zone de fibres dégénérées le long de la face interne de la corne postérieure. Au niveau du troisième nerf cervical, cette zone dégénérée avait quitté la corne postérieure et occupait la partie interne du cordon de BURDACH. Nous avons reproduit dans la FIG. 166 trois coupes de la moelle d'un homme chez qui, une compression des nerfs de la queue de cheval avait amené la dégénérescence des fibres des racines postérieures de ces nerfs. La position des

fibres dégénérées dans le cordon postérieur concorde parfaitement avec les résultats obtenus expérimentalement chez le chien.

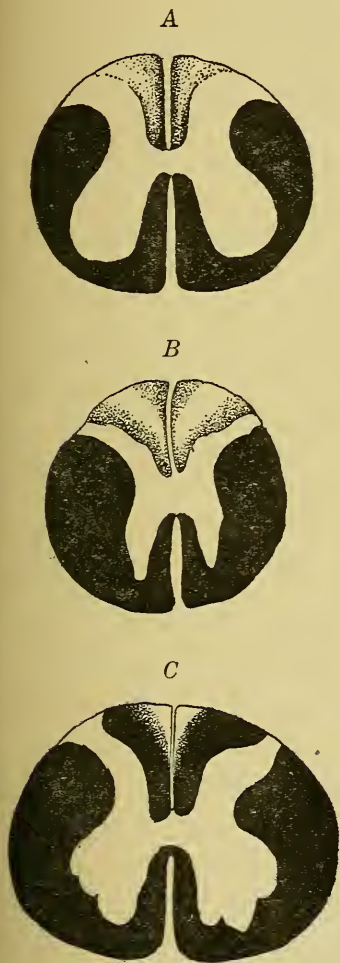


FIG. 166.

Trois coupes d'une moelle épinière ayant subi une compression des nerfs de la queue de cheval (d'après REDLICH).

- A : Coupe de la moelle sacrée.
 B : Coupe de la partie inférieure de la moelle dorsale.
 C : Coupe du renflement cervical.

La partie laissée en blanc dans les cordons postérieurs représente la zone des fibres dégénérées.

De la position de ces fibres dégénérées dans le cordon postérieur à différentes hauteurs de la moelle, on peut donc déduire naturellement le trajet que suivent dans ce cordon les fibres provenant d'une racine spinale donnée. A leur entrée dans la moelle, ces fibres se placent dans la partie externe du cordon, c'est-à-dire sur la face interne de la corne grise postérieure. Elles conservent cette position jusqu'à l'entrée des fibres de la racine immédiatement supérieure. A ce niveau, elles sont refoulées en dedans par ces fibres nouvelles. La même chose se répète à l'entrée de chaque racine postérieure, jusqu'à ce que à la fin les fibres de la racine inférieure occupent la partie tout à fait interne du cordon. Nous avons représenté cette disposition relative des fibres des différentes racines dans la moitié droite du schéma de la FIG. 167. Chaque ganglion spinal a été figuré par une seule cellule nerveuse, et chaque racine postérieure par une seule fibre nerveuse longue.

Le cordon postérieur de la moelle augmente de volume de bas en haut parce que chaque racine postérieure amène dans ce cordon de nouvelles fibres constitutives. Mais cette augmentation de volume du cordon postérieur n'est pas proportionnelle au nombre des fibres amenées par chaque racine. Parmi ces fibres, en effet, quelques-unes seulement constituent des voies longues et

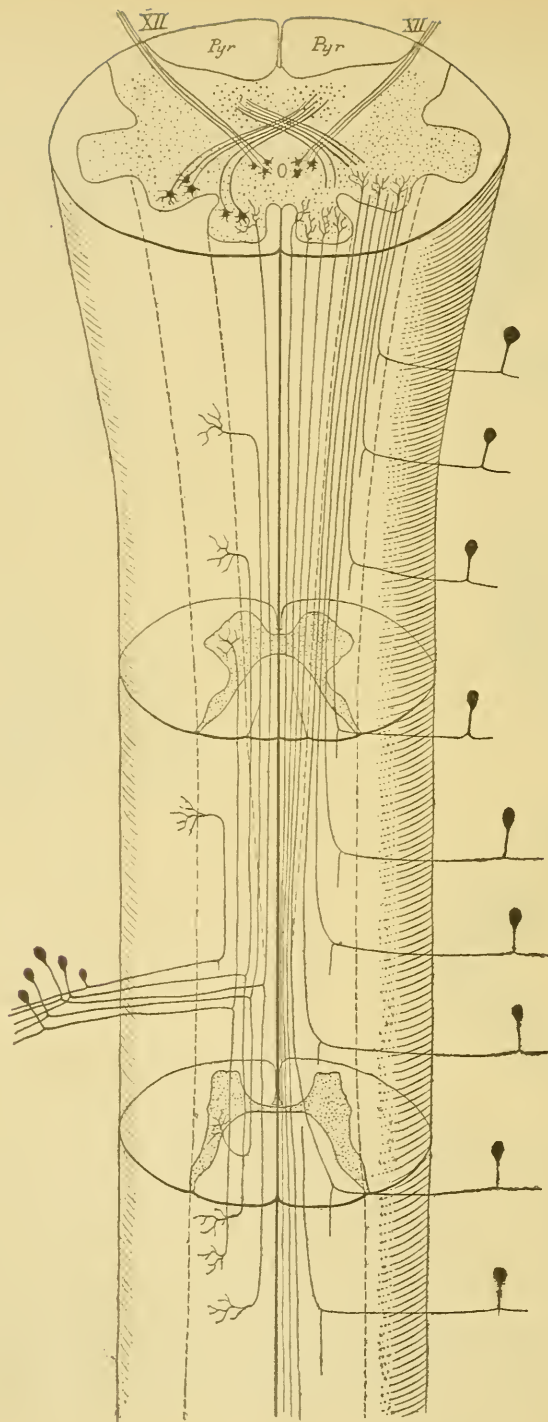


FIG. 167.

Schéma indiquant le trajet que parcourent les fibres des racines postérieures dans les cordons postérieurs.

A gauche, nous avons représenté les différentes fibres provenant d'une seule racine. A droite, nous avons représenté la position relative des fibres longues provenant de racines différentes. Chaque ganglion spinal a été représenté par une seule cellule unipolaire.

peuvent être poursuivies à travers toute la longueur de la moelle; le plus grand nombre d'entre elles, au contraire, sont des voies courtes, c'est-à-dire qu'après avoir été, sur un certain trajet, fibres constitutives du cordon postérieur, elles quittent ce cordon pour se terminer dans la substance grise.

Nous avons vu qu'à partir de la moelle dorsale supérieure, chaque cordon postérieur est subdivisé par une cloison paramédiane en un faisceau interne ou cordon de GOLL et un faisceau externe ou cordon de BURDACH. D'après les recherches de FLECHSIG, les fibres du cordon de BURDACH sont entourées de myéline sur des embryons humains de 25 ctm., tandis que les fibres du cordon de GOLL ne développent leur gaine de myéline que plus tard sur des embryons de 28 à 30 ctm. S'appuyant sur ces faits, on a cru pendant longtemps devoir considérer ces deux cordons comme formés de fibres nerveuses physiologiquement différentes. Les observations de SINGER, de SINGER et MÜNZER et de beaucoup d'autres auteurs, sur les phénomènes de dégénérescence observés dans le cordon postérieur à la suite de la section d'une racine postérieure en dedans de son ganglion spinal, ont montré que cette distinction ne pouvait se maintenir. Dans la partie inférieure de la moelle dorsale, dans la moelle lombaire et la moelle sacrée, le cordon postérieur forme un faisceau unique formé à la fois de fibres longues et de fibres courtes. Les fibres des racines sacrées forment toute l'épaisseur du cordon postérieur le long de la moelle sacrée. Au niveau du renflement lombaire, les fibres des racines sacrées, refoulées en dedans, occupent la partie interne du cordon, tandis que les fibres lombaires occupent la partie externe.

Le long de la moelle dorsale, les fibres sacrées occupent la partie interne du cordon, les fibres lombaires la partie moyenne et les fibres dorsales la partie externe. Les fibres sacrées ont abandonné la plupart de leurs fibres courtes, les fibres lombaires sont formées de fibres longues et de fibres courtes, tandis que dans les fibres dorsales prédominent les fibres courtes.

Au niveau de la moelle cervicale, toutes les fibres du cordon postérieur venant de la partie inférieure de la moelle sont refoulées en dedans, pour faire place aux fibres cervicales. La partie interne n'est plus formée que de fibres longues venant des racines sacrées et des racines lombaires; dans la partie moyenne, on trouve un mélange de fibres longues et de fibres courtes venant des racines dorsales; toute

la partie externe est occupée par les fibres des racines cervicales. A ce niveau survient la cloison paramédiane divisant le cordon en deux faisceaux : le faisceau interne ne renfermera que des fibres longues venant de la partie inférieure de la moelle : c'est le cordon de GOLL; le faisceau externe sera formé à la fois de fibres courtes et de fibres longues appartenant aux racines supérieures de la moelle : c'est le cordon de BURDACH. La myéline apparaît d'abord dans le cordon de BURDACH parce que ce cordon est formé principalement de fibres courtes.

Jusqu'ici, pour ne pas compliquer la description, nous n'avons parlé, dans le cordon postérieur, que de fibres présentant la dégénérescence secondaire *ascendante*. Il existe cependant dans ce cordon des fibres à dégénérescence secondaire *descendante*. Nous avons vu, en effet, que les fibres spinales, à leur entrée dans le cordon postérieur, se bifurquent en branches ascendantes et en branches descendantes. Les branches descendantes sont toutes des fibres courtes. Une fois séparées de leur cellule d'origine, elles subissent la dégénérescence secondaire descendante. Après la section d'une racine postérieure, cette dégénérescence ne se poursuit dans la moelle, en dessous de la racine sectionnée, qu'un peu au delà de la racine inférieure immédiatement voisine.

Toutes les fibres du cordon postérieur ont-elles la même signification, c'est-à-dire, devons-nous les considérer toutes comme les prolongements internes des cellules des ganglions spinaux? Ou bien existe-t-il dans le cordon postérieur des fibres qui ont leur cellule d'origine dans la substance grise de la moelle elle-même?

Pour résoudre cette question par l'étude des dégénérescences secondaires, on peut s'y prendre de deux façons : ou bien, on peut sectionner chez un animal toutes les racines postérieures des nerfs spinaux et voir alors s'il persiste dans le cordon postérieur des fibres qui échappent à la dégénérescence; ou bien, on peut chercher un moyen quelconque pour détruire la substance grise de la moelle en respectant les fibres de la substance blanche et les ganglions spinaux des racines postérieures, et voir si l'on rencontre dans le cordon postérieur des fibres en dégénérescence.

Les deux expériences ont été réalisées et ont donné des résultats concordants.

En 1884, EHRLICH et BRIEGER ont montré qu'une ligature temporaire de l'aorte abdominale (expérience de STENSON) amène la mort de la substance grise de la moelle lombaire. Cette expérience nous met entre les mains un moyen d'étudier les dégénérescences secondaires accompagnant la destruction des cellules nerveuses de la substance grise. Ils ont trouvé, chez des animaux qui avaient survécu quelques semaines à cette expérience, outre la dégénérescence des fibres des racines antérieures et d'un grand nombre de fibres du cordon antéro-latéral, sur lesquelles nous reviendrons plus loin, une zone de fibres en dégénérescence au sommet du cordon postérieur tout près de la commissure grise. SINGER et MÜNZER ont repris ces expériences avec la méthode de MARCHI; ils ont obtenu une dégénérescence diffuse dans les cordons postérieurs, surtout prononcée au sommet de ces cordons. Ils en ont conclu à l'existence, dans le cordon postérieur, de fibres ayant leur cellule d'origine dans la substance grise de la moelle elle-même.

Les mêmes fibres existent dans les cordons postérieurs de la moelle chez l'homme. Il y a une maladie organique du système nerveux caractérisée par une dégénérescence des fibres des racines postérieures (le tabes). On trouve dans la moelle de certains de ces malades une dégénérescence complète des fibres des cordons postérieurs, à l'exception d'une zone de fibres nerveuses voisine de la commissure grise. Ces fibres non dégénérées ne peuvent donc pas appartenir aux racines postérieures.

Il existe donc dans les cordons postérieurs deux espèces de fibres nerveuses : les unes représentent la continuation directe des fibres des racines postérieures. Elles forment la plus grande masse du cordon. Elles ont leur cellule d'origine dans les ganglions spinaux. Les autres forment un petit faisceau occupant le sommet du cordon postérieur. Elles ont leur origine dans la substance grise de la moelle. Elles représentent des fibres commissurales longitudinales. On appelle ce faisceau : le *faisceau fondamental du cordon postérieur*. On le désigne encore sous le nom de *zone ventrale des cordons postérieurs*.

En étudiant la structure de la substance grise au moyen de la méthode de GOLGI, nous verrons que les cellules d'origine de ces fibres commissurales postérieures siègent dans la substance grise des cornes postérieures.

TREIZIÈME LEÇON

La structure interne de la moelle épinière (*Suite*).

Nous nous sommes demandé, dans la leçon précédente, d'où viennent les fibres nerveuses qui constituent la substance blanche de la moelle épinière. Nous avons vu que les fibres des deux faisceaux pyramidaux ont leur cellule d'origine en dehors de la moelle; elles représentent les prolongements cylindraxils des cellules nerveuses d'une région déterminée de l'écorce cérébrale. L'origine des fibres des cordons postérieurs est double. Les unes, les plus nombreuses, ont également leur cellule d'origine en dehors de la moelle; elles représentent les prolongements cylindraxils des cellules nerveuses qui constituent les ganglions spinaux. Les autres forment un petit faisceau de fibres au sommet de chaque cordon postérieur; elles proviennent de la substance grise de la moelle elle-même; mais nous n'avons pas encore pu déterminer où siègent dans cette substance grise leurs cellules d'origine.

Il nous reste à rechercher d'où viennent les fibres du faisceau cérébelleux et celles du faisceau fondamental du cordon antéro-latéral.

Toutes ces fibres ont leur cellule d'origine dans la substance grise de la moelle. Nous avons, pour établir ce fait, une preuve positive et une preuve négative.

Preuve négative. Ces fibres ne proviennent pas des nerfs périphériques, puisqu'elles restent intactes après la section de toutes les racines postérieures. Elles ne proviennent pas non plus des parties supérieures de l'axe cérébro-spinal, puisqu'elles ne subissent pas la dégénérescence après une section transversale de la partie inférieure de la moelle allongée.

Preuve positive. La destruction de la substance grise de la moelle lombaire, après ligature temporaire de l'aorte abdominale, amène, d'après SINGER et MÜNZER, la dégénérescence d'un grand nombre de fibres dans les cordons antéro-latéraux.

Pour connaître la place occupée dans la substance grise de la moelle par les cellules d'origine des fibres du faisceau cérébelleux, du faisceau fondamental du cordon antéro-latéral, et du faisceau fondamental ou zone ventrale du cordon postérieur, nous devons étudier la structure de la substance grise elle-même.

Le tissu nerveux de la substance grise.

On distingue dans la substance grise de la moelle la *substance gélatineuse* et la *substance spongieuse*. La première est caractérisée par une transparence spéciale. Elle existe autour du canal central, où elle constitue ce qu'on appelle la *substance gélatineuse centrale*. On la trouve encore autour de la corne postérieure : elle entoure comme une coiffe ou comme une calotte le sommet de cette corne et porte le nom de *substance gélatineuse de Rolando*. Tout le reste de la substance grise est formé de substance spongieuse.

La substance grise de la moelle épinière, comme la substance grise de tout l'axe cérébro-spinal, est formée essentiellement de cellules nerveuses. Entre ces cellules, on trouve un entrelacement inextricable de fines fibrilles nerveuses. Celles-ci ne sont en grande partie que les ramifications collatérales et les ramifications terminales des fibres de la substance blanche.

Nous avons donc à étudier, dans la substance grise de la moelle,

- 1° les cellules nerveuses,
- 2° l'origine et le mode de terminaison des ramifications cylindraxiles des fibres de la substance blanche.

A. Les cellules nerveuses de la moelle.

Les cellules nerveuses de la substance grise de la moelle épinière appartiennent toutes au type multipolaire. La forme et le volume de ces cellules sont variables à l'infini, mais toutes possèdent les deux espèces de prolongements qui caractérisent toute cellule des centres nerveux : des prolongements à conduction cellulipète, prolongements protoplasmiques ou dendrites, et au moins un prolongement à conduction cellulifuge ou prolongement cylindraxil.

Les prolongements protoplasmiques finissent tous par des ramifications libres, soit entre les éléments cellulaires de la substance grise, soit entre les fibres nerveuses de la substance blanche.

Par la façon dont se comporte leur prolongement cylindraxil ces cellules appartiennent aux deux types découverts par GOLGI : des cellules à cylindre-axe court, appelées encore cellules de GOLGI, analogues à celle que nous avons représentée dans la FIG. 168; et des cellules à cylindre-axe long. Les cellules de GOLGI n'ont été observées que dans les cornes postérieures. On ignore encore quelle peut être leur signification physiologique.

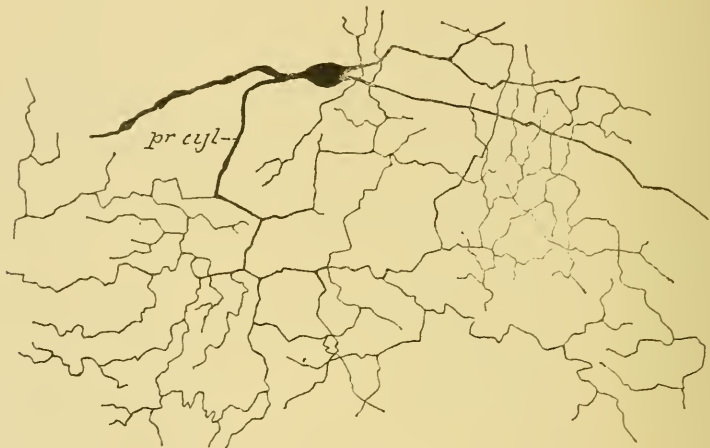


FIG. 168.

Cellule nerveuse à cylindre-axe court ou cellule de GOLGI.

Les cellules nerveuses à cylindre-axe long existent dans toutes les régions de la substance grise.

Parmi ces cellules, les unes envoient leur prolongement cylindraxil dans les racines des nerfs périphériques : on les appelle pour ce motif des *cellules radiculaires*, *a* et *b*, FIG. 169. Les autres envoient leur prolongement cylindraxil dans la substance blanche de la moelle elle-même pour y devenir cylindre-axe d'une fibre nerveuse : ce sont les *cellules des cordons* (Strangzellen).

Le prolongement cylindraxil des cellules radiculaires peut se rendre dans la racine antérieure ou dans la racine postérieure : nous devons donc distinguer des *cellules radiculaires antérieures*, *a*, et des *cellules radiculaires postérieures*, *b*.

Les cellules des cordons se rangent en trois groupes.

Les unes envoient leur prolongement cylindraxil dans la substance blanche de la moitié correspondante de la moelle; ce sont les *cellules*

des cordons proprement dites, FIG. 169, *d*, *l* et *p*. On pourrait les appeler, pour éviter toute confusion, des cellules des cordons ou des neurones médullaires *tautomères* (1), c'est-à-dire des éléments nerveux dont le prolongement cylindraxil se rend dans les cordons du même côté de la moelle.

D'autres cellules de la substance grise de la moelle envoient leur prolongement cylindraxil, par la commissure antérieure, dans la substance blanche du cordon antéro-latéral du côté opposé, FIG. 169 *c*.

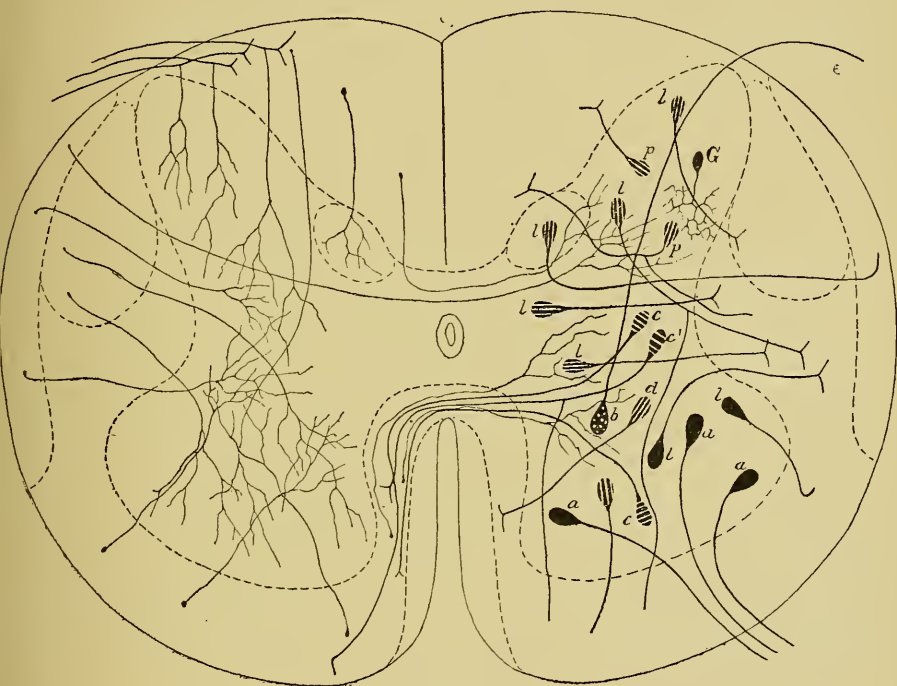


FIG. 169.

Schéma montrant les différents éléments qui entrent dans la structure de la substance grise de la moelle. A gauche, nous avons dessiné les collatérales des fibres de la substance blanche; à droite, les différentes cellules nerveuses de la substance grise.

(Imité de v. LENHOSSEK.)

a : Cellules radiculaires antérieures.

b : Cellule radiculaire postérieure.

c, *c'*, *d*, *l* et *p* : Cellules des cordons.

c : Cellules commissurales ou cellules des cordons hétéromères

c' : Cellules des cordons hécatéromères.

d, *l* et *p* : Cellules des cordons proprement dites ou cellules des cordons tautomères; *d*, pour le cordon antérieur; *l*, pour le cordon latéral et *p*, pour le cordon postérieur.

G : Cellule à cylindre-axe court ou cellule de GOLGI.

(1) το αυτό μέρος, le même côté.

RAMON Y CAJAL les a appelées *cellules commissurales*. Cette expression prête à confusion, puisque le prolongement cylindraxil de presque toutes les cellules des cordons, qu'il traverse ou qu'il ne traverse pas la commissure, va devenir une fibre constitutive du faisceau fondamental soit du cordon antéro-latéral, soit du cordon postérieur. Les fibres de ces faisceaux constituent des voies courtes. Or, depuis longtemps déjà, BOUCHARD a appelé ces fibres courtes des *fibres commissurales longitudinales*. Ces fibres commissurales représentent donc non pas seulement les prolongements cylindraxils des *cellules commissurales* de RAMON Y CAJAL, mais encore ceux de la plupart des cellules des cordons. Pour éviter toute confusion, nous proposons d'appeler *cellules des cordons* ou *neurones médullaires hétéromères* (1), les éléments nerveux de la moelle dont le prolongement cylindraxil se rend dans les cordons de l'autre côté de la moelle.

Enfin, le prolongement cylindraxil de certaines cellules nerveuses se bifurque dans la substance grise elle-même. Les deux branches de bifurcation peuvent se rendre dans la substance blanche de la moitié correspondante de la moelle; elles appartiennent alors à une cellule des cordons tautomères. Les deux branches de bifurcation peuvent traverser la commissure; elles appartiennent dans ce cas à une cellule des cordons hétéromères. Mais il arrive souvent que de ces deux branches, l'une se rend dans la substance blanche de la moitié correspondante de la moelle, tandis que l'autre traverse la commissure antérieure pour devenir fibre constitutive du cordon antéro-latéral du côté opposé. On pourrait appeler ces cellules nerveuses des *cellules des cordons* ou des *neurones médullaires hécatéromères* (2), c'est-à-dire des éléments nerveux dont le prolongement cylindraxil se dirige à la fois dans les cordons de l'un et de l'autre côté de la moelle.

Les cellules nerveuses à cylindre-axe long comprennent donc les groupes suivants :

- I. Les cellules radiculaires formant deux groupes :
 - 1° Les cellules radiculaires antérieures, et
 - 2° Les cellules radiculaires postérieures.
- II. Les cellules des cordons formant trois groupes :
 - 1° Les cellules des cordons tautomères,
 - 2° Les cellules des cordons hétéromères, et
 - 3° Les cellules des cordons hécatéromères.

(1) *εταρον μέρος*, l'autre côté.

(2) *εκάτερον μέρος*, l'un et l'autre côté.

Nous devons ces nouvelles expressions à l'extrême obligeance de notre savant collègue et helléniste distingué Mgr. DE GROUARS.

I. Cellules radiculaires antérieures. Ce sont des cellules volumineuses occupant la corne antérieure de la substance grise. On les trouve aussi bien dans la partie latérale que dans la partie médiane de cette corne. Leurs prolongements protoplasmiques longs et volumineux rayonnent dans tous les sens autour de la cellule d'origine. Ceux de ces prolongements qui ont une direction antéro-postérieure se terminent toujours dans la substance grise. Quand la cellule occupe les parties latérales de la corne antérieure, ses prolongements latéraux internes se terminent aussi dans la substance grise, tandis que ses prolongements latéraux externes pénètrent dans la substance blanche et peuvent s'y poursuivre jusque près de la pie-mère enveloppante.

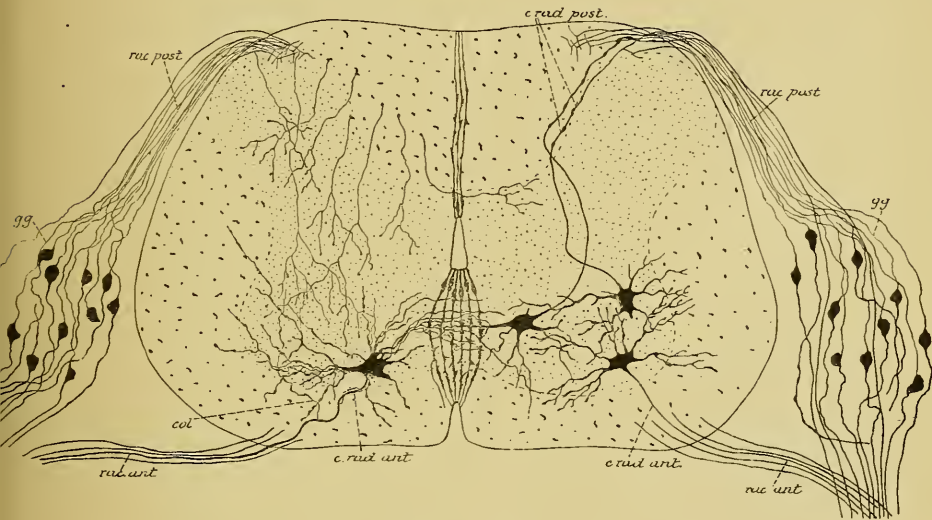


FIG. 170.

Coupe transversale de la moelle embryonnaire du poulet montrant la position des cellules radiculaires.

c. rat. ant. : Cellules radiculaires antérieures.
c. rat. post. : Cellules radiculaires postérieures.

col. : Collatérale du prolongement cylindraxil d'une cellule radulaire antérieure.

Quand le corps cellulaire occupe les parties médianes de la corne antérieure, ses prolongements latéraux externes s'épanouissent dans la substance grise, tandis que ses prolongements latéraux internes passent par la commissure antérieure pour se ramifier et se terminer dans la substance grise de la moitié opposée de la moelle. Ces prolongements internes s'entrecroisent alors, dans la commissure antérieure, avec les

prolongements internes des cellules radiculaires du côté opposé de la moelle, constituant ainsi une véritable commissure protoplasmatique (RAMON Y CAJAL, KÖLLIKER et VAN GEHUCHTEN), FIG. 170.

Le prolongement cylindraxil de ces cellules nerveuses se rend directement dans la racine antérieure d'un nerf périphérique, où il devient le cylindre-axe d'une fibre motrice. Avant de sortir de la corne antérieure, ce prolongement cylindraxil émet, dans quelques cas, une petite branche collatérale qui retourne dans la substance grise, où elle se termine par des ramifications libres (GOLGI, RAMON Y CAJAL, v. LENHOSSEK et VAN GEHUCHTEN).

Les cellules radiculaires antérieures sont des cellules motrices.

II. Cellules radiculaires postérieures. Les cellules radiculaires postérieures occupent principalement la partie postérieure de la corne antérieure. Leurs prolongements protoplasmatiques peuvent se comporter comme ceux des cellules radiculaires antérieures. Leur prolongement cylindraxil, né du corps de la cellule elle-même ou de la base d'un prolongement protoplasmatique, se dirige directement en arrière. Il traverse toute l'épaisseur de la substance grise, sort de la moelle par le sillon collatéral dorsal, devient cylindre-axe d'une fibre de la racine postérieure et passe par le ganglion spinal sans entrer en relation avec une cellule nerveuse de ce ganglion.

La découverte de ces cellules radiculaires postérieures est toute récente. Elle a été faite presque en même temps par v. LENHOSSEK et RAMON Y CAJAL sur des moelles embryonnaires de poulet au quatrième jour d'incubation. Nous les avons retrouvées sur des moelles de poulet au onzième jour. Leur existence vient d'être confirmée encore par RETZIUS.

Ces cellules radiculaires postérieures ne peuvent avoir que la conduction centrifuge et doivent donc être considérées comme des cellules motrices.

Les racines postérieures des nerfs spinaux ne sont donc pas formées exclusivement de fibres sensitives. On y trouve aussi, du moins chez le poulet, quelques fibres motrices.

On ignore, jusqu'à présent, si ces cellules radiculaires postérieures existent aussi chez l'homme.

III. Cellules des cordons ou neurones médullaires tautomères. Ces cellules des cordons occupent toutes les régions de la substance

grise, aussi bien la corne antérieure où elles se trouvent mêlées aux cellules radiculaires, que les cornes postérieures et les régions intermédiaires. Leur caractère principal est que leur prolongement cylindraxil traverse plus ou moins horizontalement la substance grise et pénètre dans la substance blanche du *même côté* de la moelle pour y

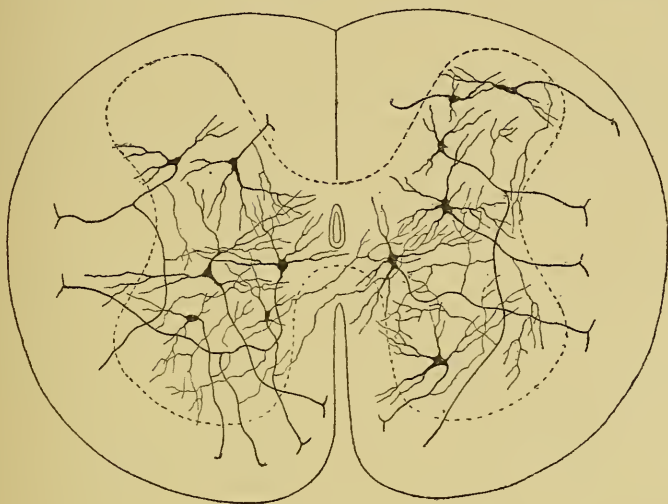


FIG. 171.

Coupe transversale de la moelle indiquant la position des cellules des cordons ou neurones médullaires tautomères.

devenir cylindre-axe d'une fibre constitutive, FIG. 171. Arrivé dans la substance blanche, ce prolongement cylindraxil peut se comporter de différentes façons :

- a) il peut se recourber en haut et devenir cylindre-axe d'une fibre ascendante;
- b) il peut se recourber en bas et constituer le cylindre-axe d'une fibre descendante;
- c) le plus souvent encore, ce prolongement cylindraxil se bifurque devenant à la fois cylindre-axe ascendant et cylindre-axe descendant.

Dans quelques cas, ce prolongement cylindraxil se divise à la fois en trois branches qui toutes vont devenir cylindre-axes de fibres nerveuses soit ascendantes, soit descendantes.

Cette division du prolongement cylindraxil peut se faire dans la substance grise elle-même. Les deux branches qui en proviennent peuvent se rendre dans les cordons de la même moitié de la moelle; ou bien l'un

d'eux se rend directement dans le cordon antérieur, latéral ou postérieur du même côté et l'autre passe par la commissure antérieure pour devenir fibre constitutive dans le cordon antéro-latéral du côté opposé; dans ce cas, l'élément nerveux prend le nom de neurone médullaire ou cellule des cordons hécatéromères. Chacun de ces cylindre-axes va devenir, dans la substance blanche, soit une fibre ascendante, soit une fibre descendante, soit à la fois, en se bifurquant, une fibre ascendante et descendante.

IV. Cellules commissurales ou cellules des cordons hétéromères.
Ce sont des cellules des cordons que l'on peut trouver dans toutes les régions de la substance grise, dont le prolongement cylindraxil passe par

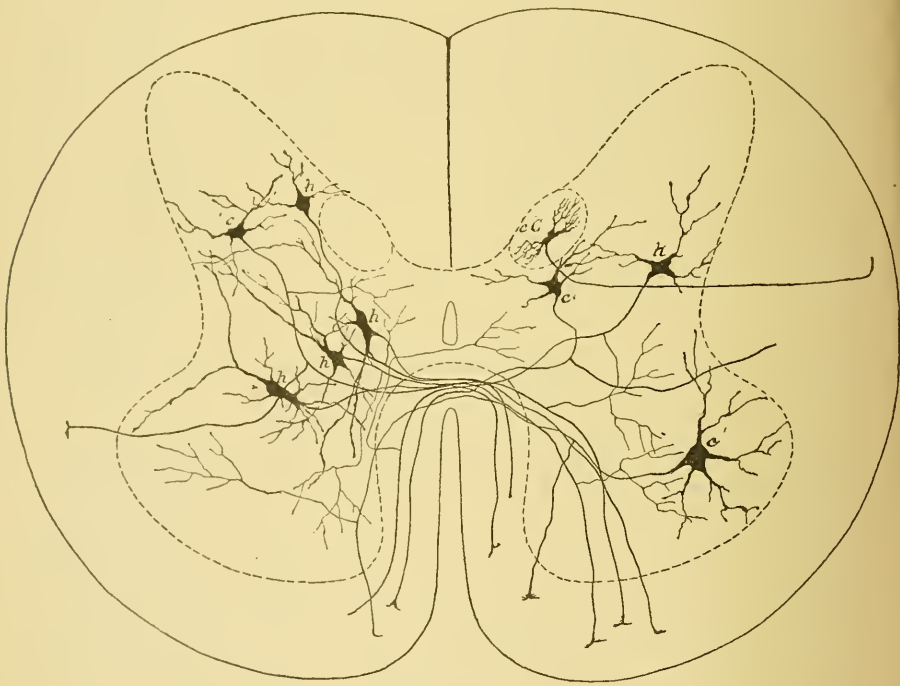


FIG. 172.

Coupe transversale de la moelle montrant la position des cellules commissurales ou cellules des cordons hétéromères.

c : Cellules des cordons hétéromères. | h : Cellules des cordons hécatéromères.

la commissure antérieure pour se rendre dans le cordon antéro-latéral du côté opposé, FIG. 172. Ces cellules sont très nombreuses. Ce sont leurs prolongements cylindraxils entourés d'une gaine de myéline, qui forment l'élément principal de la commissure blanche de la moelle.

Le prolongement cylindraxil de ces cellules des cordons hétéromères se comporte comme celui des cellules des cordons tautomères. Arrivé dans la substance blanche du cordon antéro-latéral, il peut s'y diviser en deux ou trois branches qui vont devenir cylindre-axes de fibres nerveuses soit ascendantes, soit descendantes. Cette division peut se faire aussi dans la substance grise, soit quand le prolongement cylindraxil a déjà dépassé la commissure, soit quand il se trouve encore dans la moitié de la moelle où il a sa cellule d'origine. Dans ce dernier cas, les deux branches de bifurcation peuvent traverser la commissure, ou bien l'une se rend dans la substance blanche du même côté et l'autre dans celle du côté opposé. Ces branches appartiennent alors à une cellule des cordons hécateromères.

V. *Cellules mixtes ou cellules des cordons hécateromères.* Ce sont des cellules des cordons dont le prolongement cylindraxil se divise dans la substance grise de la moelle et dont une branche se rend dans un des cordons du même côté de la moelle, tandis que l'autre branche se rend dans le cordon antéro-latéral du côté opposé.

Un caractère constant du prolongement cylindraxil des cellules des cordons, c'est, avant de se recourber dans la substance blanche, d'émettre, sur son trajet, des branches collatérales qui se ramifient et se terminent librement dans la substance grise voisine.

Ce sont les cellules des cordons qui constituent l'origine des fibres nerveuses du faisceau fondamental du cordon antéro-latéral, du faisceau fondamental du cordon postérieur et du faisceau cérébelleux du cordon latéral. Nous allons voir, pour chacun de ces faisceaux, la place occupée dans la substance grise de la moelle par les cellules d'origine de leurs fibres constitutives.

Origine des fibres du faisceau fondamental du cordon antéro-latéral.

Les cellules d'origine des fibres constitutives de ce faisceau se trouvent dans toutes les régions de la substance grise, dans la corne antérieure, dans la corne postérieure et dans la région intermédiaire; et cela non seulement dans la substance grise de la moitié correspondante de la moelle, mais aussi dans celle de la moitié opposée. Les fibres de ce faisceau proviennent donc aussi bien de cellules des cordons tautomères, FIG. 173, que de cellules commissurales ou cellules des cordons hétéromères, ainsi que des cellules des cordons hécateromères.

On ne peut faire une coupe transversale de la moelle épinière à n'importe quel niveau sans rencontrer, dans la substance grise, un grand nombre de cellules des cordons envoyant leur prolongement cylindraxil dans le faisceau fondamental. En montant dans la moelle épinière, ce faisceau devrait donc augmenter de volume, puisqu'il acquiert con-

tinuellement de nouvelles fibres nerveuses. Cependant, en comparant une coupe de la moelle cervicale à une coupe du renflement lombaire, on ne trouve pas de différence très sensible dans le volume du faisceau fondamental. Ce fait s'explique facilement. Les fibres de ce faisceau ne sont pas des voies longues, mais des voies courtes. Chacune d'entre elles ne reste dans le faisceau que sur une petite étendue de la moelle, puis quitte la substance blanche pour rentrer dans la substance grise. Il s'ensuit qu'au fur et à mesure que de nouvelles fibres nerveuses arrivent de la substance grise dans le faisceau fondamental, d'autres fibres quittent ce faisceau pour se terminer dans la substance grise.

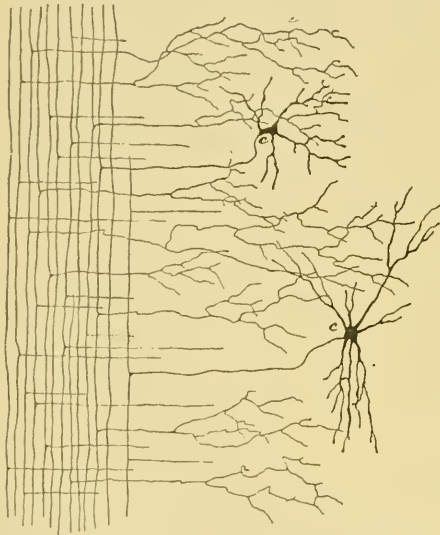


FIG. 173.

Coupe longitudinale du cordon latéral de la moelle.

c : Cellules nerveuses dont le prolongement cylindraxil se rend dans la substance blanche du cordon latéral et s'y bifurque en une branche ascendante et une branche descendante (cellules des cordons tautomères).

Origine des fibres du faisceau fondamental du cordon postérieur.

Nous avons vu que ces fibres existent éparpillées dans le cordon postérieur, tout en formant un petit faisceau compact au sommet de ce cordon contre la commissure grise. C'est ce faisceau que l'on désigne souvent sous le nom de *zone ventrale du cordon postérieur*. Les fibres de ce faisceau proviennent de cellules nerveuses situées dans la corne postérieure de la substance grise et dans la substance gélatineuse de ROLANDO (RAMON Y CAJAL et v. LENHOSSEK). Arrivées dans le cordon postérieur, elles se bifurquent en une branche ascendante et une branche descendante, lesquelles, après un trajet de longueur variable, se recourbent dans la substance grise, FIG. 174.

Origine des fibres du faisceau cérébelleux.

Les fibres du faisceau cérébelleux ont leur cellule d'origine dans

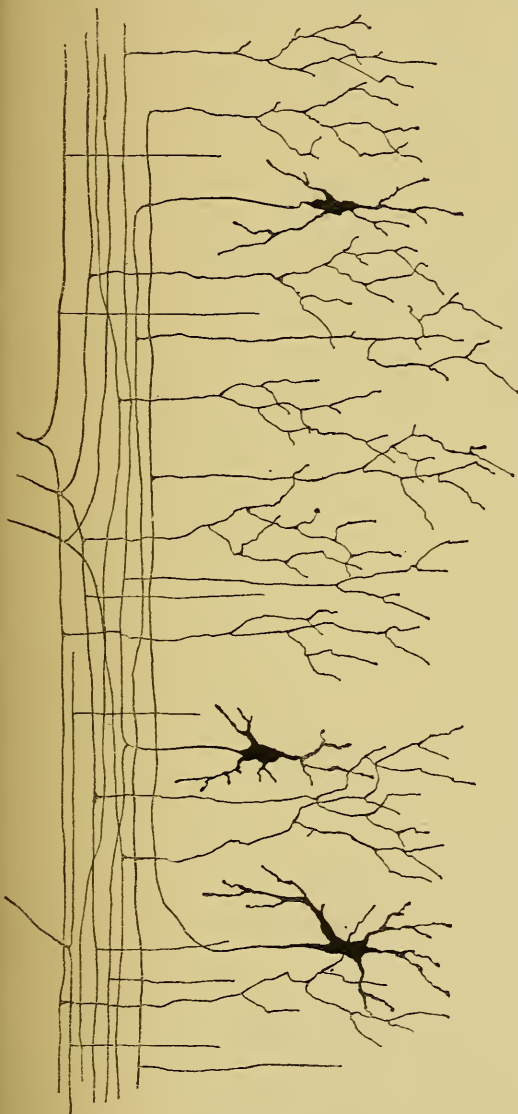


FIG. 174.

Coupe longitudinale du cordon postérieur montrant l'entrée dans ce cordon de quelques fibres des racines postérieures, et quelques cellules nerveuses dont le prolongement cylindraxil devient fibre constitutive de ce cordon (d'après RAMON Y CAJAL).

la *colonne de Clarke*, appelée encore *noyau dorsal de Stilling*. Vous vous rappelez que l'on donne ce nom à un groupe de cellules nerveuses assez nettement circonscrit, situé sur la face interne de la corne postérieure près de la commissure grise depuis le septième ou huitième nerf cervical jusqu'au niveau du premier ou deuxième nerf lombaire. D'après les observations concordantes de RAMON Y CAJAL et de v. LENHOSSEK, ces cellules sont excessivement riches en prolongements protoplasmiques rayonnant tout autour de la cellule d'origine. Le prolongement cylindraxil se dirige un peu en avant, puis se recourbe transversalement en dehors traversant la substance grise et la partie interne de la substance blanche. Arrivé à la périphérie du cordon latéral, dans le faisceau cérébelleux, ce prolongement se recourbe en haut pour devenir fibre constitutive de ce faisceau, FIG. 175.

Nous savons, depuis STILLING, que des cellules nerveuses analogues à celles des colonnes de CLARKE existent aussi isolées dans la moelle

lombar et dans la moelle cervicale. Leur prolongement cylindraxil se rend aussi dans le faisceau cérébelleux.

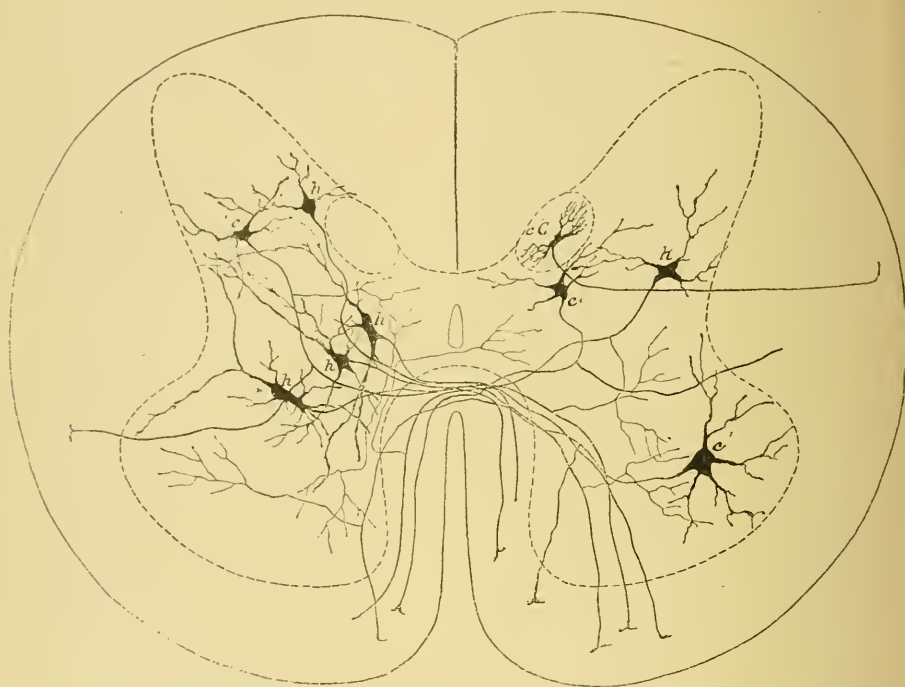


FIG. 175.

Coupe transversale de la moelle montrant la position des cellules commissurales ou cellules des cordons hétéromères.

c : Cellules des cordons hétéromères. | *h* : Cellules des cordons hécatéromères.

Ce faisceau augmente de volume de bas en haut, parce que les fibres qui le constituent sont des voies longues, et que, au fur et à mesure que ce faisceau remonte le long de la moelle, de nouvelles fibres viennent constamment le renforcer.

La substance gélatineuse centrale.

Nous avons dit que la substance grise qui entoure le canal central se distingue de la substance grise voisine par une transparence spéciale et par un aspect granuleux caractéristique. On lui a donné de tout temps le nom de substance gélatineuse centrale. Les recherches entreprises avec la méthode de GOLGI ont montré qu'il n'existe à ce niveau que de rares cellules nerveuses. Cette partie de la substance

grise de la moelle est au contraire excessivement riche en cellules de neuroglie; elle est de plus traversée en tous sens par le prolongement périphérique des cellules épendymaires, FIG. 176.

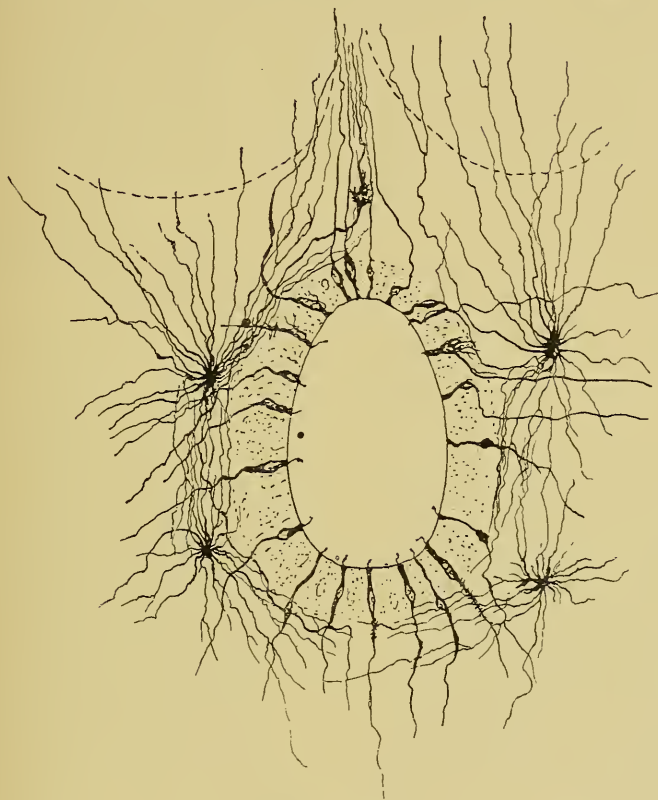

FIG. 176.

Structure de la substance gélatineuse centrale dans la moelle d'un embryon humain (d'après v. LENHOSSEK).

La substance gélatineuse de Rolando.

En décrivant les coupes transversales de la moelle épinière, nous avons vu que l'on donne ce nom à une zone de substance grise spéciale entourant comme une coiffe la corne postérieure et séparée de la périphérie de la moelle par une mince zone de substance blanche : la *zone marginale de Lissauer* (1). On a signalé depuis longtemps, dans cette

(1) La zone marginale de LISSAUER correspond à l'entrée dans la moelle des fibres des racines postérieures. Un certain nombre de ces fibres se bifurquent à ce niveau, tandis que d'autres pénètrent plus avant dans le cordon avant de se diviser en branches ascendante et descendante.

substance de ROLANDO, de nombreux éléments cellulaires, que les uns considéraient comme de nature nerveuse, tandis que les autres leur attribuaient une nature conjonctive. La méthode de GOLGI a montré que de toutes les parties de la substance grise de la moelle, la substance de ROLANDO est la plus riche en cellules nerveuses. C'est là que l'on trouve les cellules nerveuses à cylindre-axe court ou cellules de GOLGI, et des cellules nerveuses à cylindre-axe long, véritables cellules des cordons, dont le prolongement cylindraxil se rend dans le cordon postérieur ou dans le cordon latéral.

B. Origine et mode de terminaison des ramifications cylindraxiles des fibres de la substance blanche.

Outre les cellules nerveuses que nous venons de décrire, on trouve encore, dans la substance grise de la moelle, un entrelacement inextricable de fines fibrilles nerveuses. Celles-ci représentent les ramifications cylindraxiles des fibres de la substance blanche.

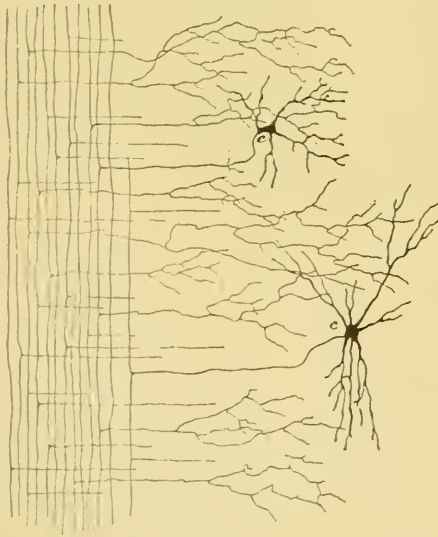


FIG. 177.

Coupe longitudinale du cordon latéral de la moelle.

c : Cellules nerveuses dont le prolongement cylindraxil se rend dans la substance blanche du cordon latéral et s'y bifurque en une branche ascendante et une branche descendante (cellules des cordons tautomères).

les étudie le mieux sur des coupes

transversales. Quand la réduction

Quand on examine au microscope une coupe longitudinale d'une moelle épinière traitée par la méthode de GOLGI, on constate que tous les prolongements cylindraxils qui constituent la substance blanche émettent, à des distances variables, des branches collatérales. Celles-ci se dirigent horizontalement dans la substance grise, s'y divisent et s'y subdivisent pour s'y terminer par des branches libres et indépendantes, FIG. 177. Découvertes par GOLGI, ces *collatérales* ont été étudiées depuis par RAMON Y CAJAL, v. KÖLLIKER, nous-même, v. LENHOSSEK et CL. SALA. Aucune fibre de la substance blanche ne s'en trouve dépourvue. On

par le chromate d'argent a été quelque peu complète, on voit ces collatérales rayonner dans la substance grise de tous les points de la substance blanche, FIG. 178 et 179. Ces fines fibrilles nerveuses entremêlées forment dans la substance grise un plexus tellement compact qu'il est impossible d'y poursuivre le sort définitif de ces branches collatérales. Quand on étudie au contraire ces collatérales sur des coupes où la réduction est moins complète ou sur des moelles embryonnaires où elles n'ont pas encore atteint tout leur développement, on peut constater, avec la plus grande évidence, que chacune de ces branches collatérales se termine librement dans la substance grise sans s'anastomoser avec les branches voisines.

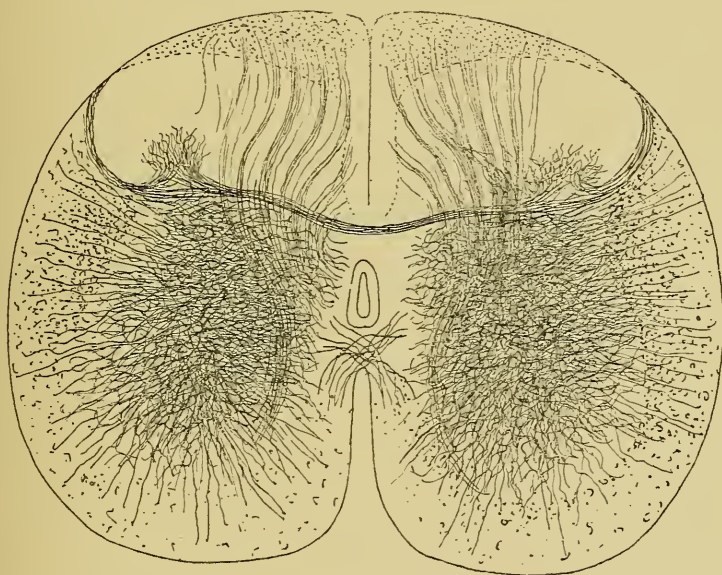


FIG. 178.

Coupe transversale de la moelle lombaire d'un chat de deux jours montrant l'entrelacement des fibrilles nerveuses dans la substance grise.

Les collatérales des fibres du cordon antérieur s'épanouissent dans la corne antérieure du même côté; un certain nombre cependant de ces collatérales passent par la commissure antérieure pour se terminer dans la substance grise de la corne antérieure du côté opposé.

Les collatérales des fibres du cordon latéral se rendent dans toutes les régions de la substance grise de la moitié correspondante de la moelle; quelques-unes passent par la commissure postérieure pour se terminer dans la substance grise du côté opposé.

Les collatérales des fibres du cordon postérieur se terminent dans la substance gélatineuse de ROLANDO, ou dans la corne postérieure. Le long de la moelle dorsale, on en voit un grand nombre s'épanouir dans les colonnes de CLARKE. Les collatérales les plus longues de ce cordon traversent toute l'épaisseur de la substance grise pour se terminer dans la corne antérieure. Elles forment le faisceau des collatérales sensitivo-motrices de RAMON Y CAJAL, les collatérales pour les mouvements réflexes (Reflex-collateralen) de KÖLLIKER.

Un certain nombre des collatérales du cordon postérieur passent par la commissure postérieure pour se terminer dans la substance grise du côté opposé de la moelle.

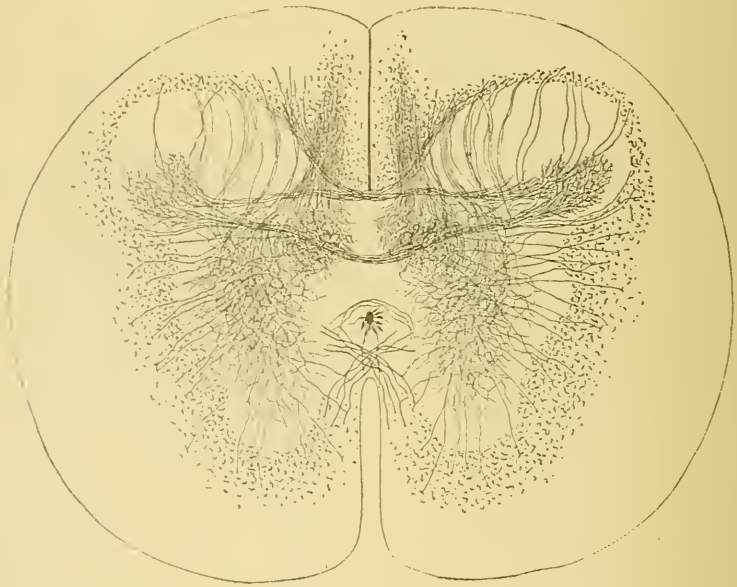


FIG. 179.

Coupe transversale de la moelle dorsale d'un embryon de vache.

Ces collatérales des cordons postérieurs ne se terminent pas seulement dans la substance grise, elles peuvent envahir aussi la substance blanche. Dans la moelle embryonnaire de poulet, nous avons pu poursuivre les ramifications terminales de ces branches collatérales à travers la substance blanche du cordon antéro-latéral jusqu'à la périphérie de la moelle. Ce fait a son importance. Nous avons vu en effet que les cellules radiculaires et les cellules des cordons envoyaient souvent leurs prolongements protoplasmiques très loin entre les fibres de la substance blanche du cordon antéro-latéral. KÖLLIKER considère même ce fait comme un des arguments les plus importants plaçant en faveur de l'opinion

de GOLGI, à savoir que les prolongements protoplasmiques ne constitueraient qu'un appareil de nutrition, puisque entre les fibres de la substance blanche de la moelle ces prolongements ne pourraient pas venir en contact avec des ramifications cylindraxiles. Cet argument tombe devant ce fait que les collatérales des fibres du cordon postérieur s'étendent jusque dans la substance blanche du cordon antéro-latéral.

Jusqu'ici nous n'avons parlé que de branches *collatérales*. Il ne faut pas oublier cependant qu'un grand nombre de ces branches dites *collatérales* sont de véritables branches *terminales*. En étudiant l'origine des fibres de la substance blanche, nous avons vu que les faisceaux pyramidaux diminuent de volume de haut en bas, parce que, en descendant le long de la moelle, ils abandonnent à chaque instant des fibres nerveuses, qui se recourbent à angle droit sur elles-mêmes, pénètrent horizontalement dans la substance grise et s'y comportent comme de véritables branches collatérales. Le même fait se reproduit pour toutes les fibres du faisceau fondamental du cordon antéro-latéral et du faisceau fondamental du cordon postérieur, pour toutes les branches descendantes des fibres provenant des racines postérieures et pour un grand nombre de leurs branches ascendantes. Il nous est impossible de distinguer sur une coupe transversale de la moelle les branches terminales des véritables collatérales.

Cet entrelacement produit par les ramifications cylindraxiles des fibres de la substance blanche devient plus complexe encore par les branches collatérales qu'émet quelquefois le prolongement cylindraxil des cellules radiculaires antérieures, par les collatérales qui proviennent du prolongement cylindraxil des cellules des cordons pendant qu'il traverse la substance grise, par les divisions et les subdivisions du prolongement cylindraxil des cellules nerveuses à cylindre-axe court ou cellules de GOLGI, par les ramifications des prolongements protoplasmiques de toutes les cellules nerveuses, par les prolongements longs et grêles des cellules de neuroglie et par les branches périphériques des cellules épendymaires. Toutes ces ramifications entremêlées forment, au sein de la substance grise, un plexus serré et compact, dans lequel sont englobés les corps des cellules nerveuses et des cellules de neuroglie. Enfin cette structure de la substance grise de la moelle est rendue plus complexe encore par les artérioles et les capillaires qui forment un réseau à mailles très serrées dans toute l'étendue de la substance grise.

QUATORZIÈME LEÇON

La structure interne de la moelle épinière (*Suite*).

Nous avons recherché jusqu'ici la part que le tissu nerveux prend à la constitution de la substance blanche et de la substance grise de la moelle épinière. Il nous reste encore à étudier quelle part revient, dans l'organisation interne de la moelle, au tissu de soutien, le tissu neuroglie ou la neuroglie.

Le tissu neuroglie.

Vous savez que ce tissu est formé essentiellement de deux espèces de cellules : les *cellules épendymaires* et les *cellules de Deiters*, appelées encore *cellules en araignée* (Spinnenzellen) ou *cellules de neuroglie*.

A. *Cellules épendymaires*. Les cellules épendymaires forment le revêtement épithélial du canal central de la moelle épinière. On a décrit pendant longtemps cet épithélium comme constitué de petites cellules cylindriques. A l'aide de sa méthode au chromate d'argent, GOLGI a pu établir que, dans la moelle embryonnaire du poulet, toutes ces cellules sont pourvues d'un prolongement périphérique qui traverse toute l'épaisseur de la moelle pour aller se terminer à la face profonde de la pie-mère enveloppante. Ce fait a été confirmé depuis, par un grand nombre d'auteurs, pour la moelle d'embryons et la moelle de nouveau-nés de presque tous les vertébrés.

Si l'on examine une coupe transversale d'une moelle embryonnaire du poulet au quatrième ou au cinquième jour d'incubation traitée par la méthode de GOLGI, on voit ces cellules épendymaires partir du canal central et rayonner de ce point à travers toute l'épaisseur de la moelle, FIG. 180. Le corps cellulaire est situé dans le voisinage immédiat du canal central. Il est pourvu d'un prolongement central court et épais qui arrive à la surface libre du canal, où il se termine souvent par un filament plus grêle flottant librement dans la cavité médullaire. A son

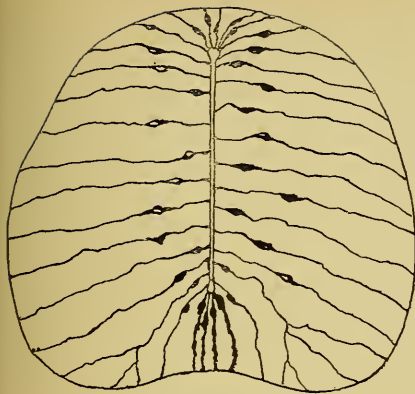


FIG. 180.

Disposition des cellules épendymaires dans une moelle de poulet au quatrième jour d'incubation.

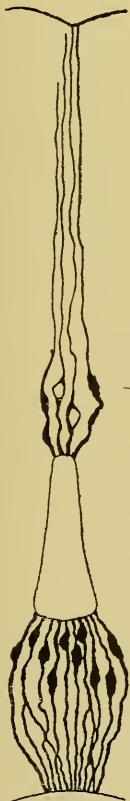

FIG. 181.

Cellules épendymaires médianes antérieures et postérieures.

pôle opposé, la cellule présente un prolongement périphérique long et grêle qui traverse toute l'épaisseur de la moelle. Sur la moelle d'embryons plus âgés ce prolongement périphérique est recouvert de fines branches collatérales excessivement courtes qui lui donnent un aspect épineux. Arrivé dans les couches externes, il se bifurque communément en deux ou trois branches qui vont en divergeant se terminer par un épaississement conique à la face profonde de la pie-mère.

La disposition de ces cellules épendymaires, sur des moelles de poulets plus âgés, est quelque peu spéciale au fond du sillon médian longitudinal antérieur et au niveau du sillon médian et du septum médian postérieurs, FIG. 181. Entre le canal central et le sillon médian antérieur les cellules épendymaires présentent une disposition en fuseau résultant de la direction curviligne à convexité externe des cellules épendymaires latérales. Cette disposition caractéristique des cellules épendymaires médianes antérieures provient uniquement de la modification que la moelle a subi dans sa conformation extérieure pendant les premiers jours du développement. Au quatrième jour d'incubation toutes les cellules épendymaires rayonnent régulièrement autour du canal central. A partir de cette époque, le développement

de la partie médiane antérieure de la moelle reste un peu en retard sur celui des parties latérales. Celles-ci débordent bientôt la partie médiane, et, continuant à se développer, finissent par se rapprocher au point qu'elles ne laissent plus entre elles que le sillon médian. Les cellules épendymaires voisines des cellules médianes ont suivi cette incurvation de la moelle et ont pris une disposition en arcade d'autant plus prononcée qu'elles sont plus externes.

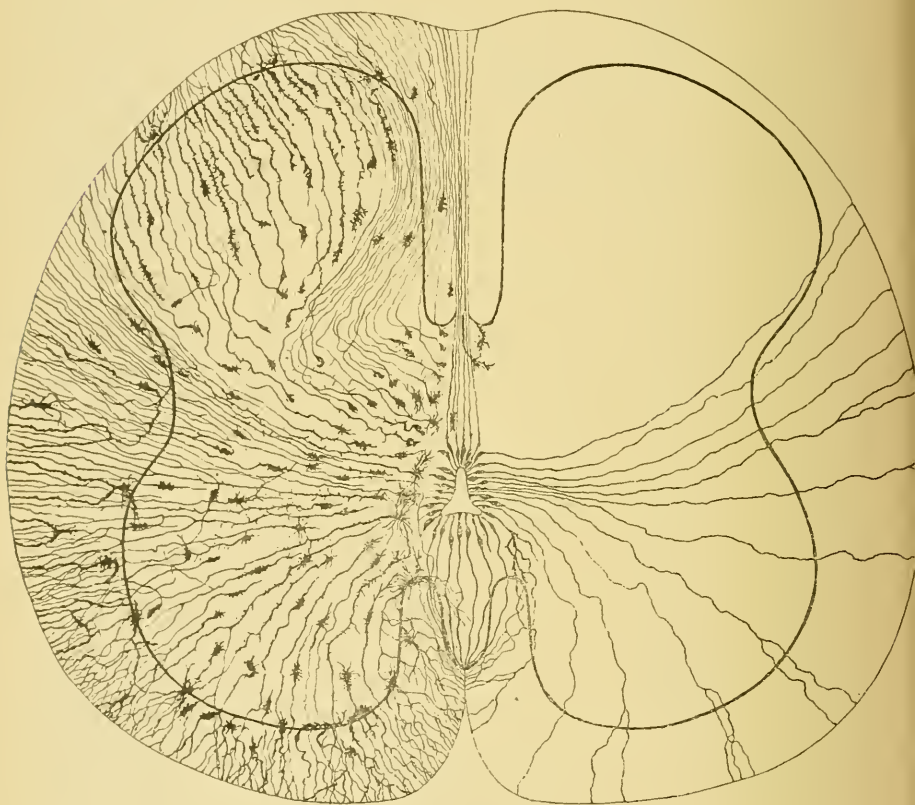


FIG. 182.

Coupe transversale de la moelle épinière d'un embryon humain de 14 centimètres montrant la disposition de la neuroglie. A droite les cellules épendymaires, à gauche les cellules de neuroglie (d'après v. LENHOSSEK).

La disposition des cellules épendymaires est toute différente entre la partie postérieure du canal central et le fond du sillon médian longitudinal postérieur. Comme v. LENHOSSEK l'a fait remarquer à juste titre, ce sillon médian est tout à fait superficiel. Il ne s'enfonce pas

ans l'épaisseur de la moelle; mais il est relié au canal central par une cloison médiane. Celle-ci n'est pas une dépendance de la pie-mère; elle est formée uniquement par un faisceau de cellules épendymaires.

Cette disposition si caractéristique des cellules épendymaires se retrouve encore dans les moelles embryonnaires de mammifères. Elle a été étudiée d'une façon spéciale par v. LENHOSSEK dans la moelle d'embryons humains. Nous lui empruntons la FIG. 182 qui représente les cellules épendymaires et les cellules de neuroglie de la moelle dans un embryon de 14 centimètres de longueur.

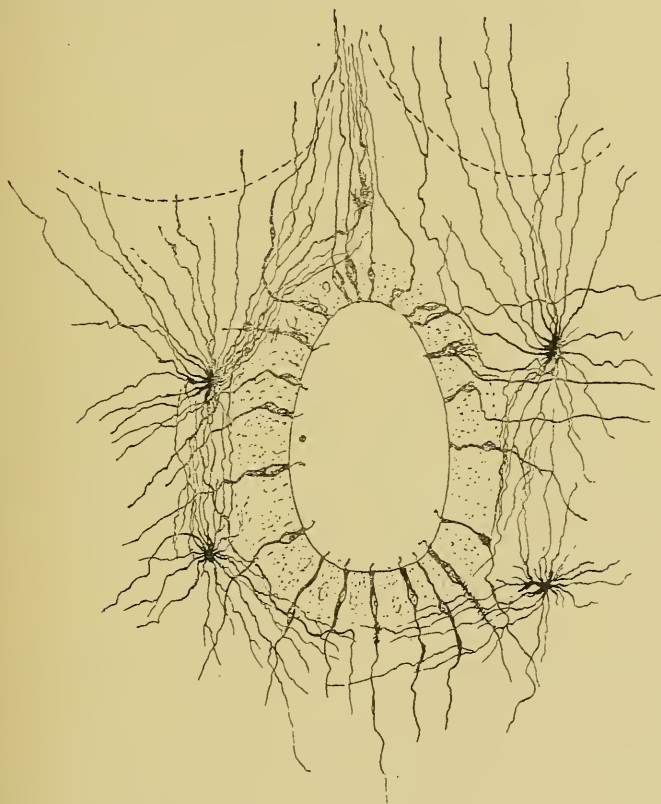

FIG. 183.

Structure de la substance gélatineuse centrale dans la moelle d'un embryon humain (d'après v. LENHOSSEK).

Une question importante, qui n'a pas encore reçu de solution définitive, est celle de savoir si cette disposition embryonnaire persiste chez l'adulte. Certains auteurs croient que le prolongement périphérique des cellules épendymaires s'atrophie et que la partie centrale persiste

seule dans le voisinage du canal central. v. LENHOSSEK est d'avis que la disposition embryonnaire se retrouve chez l'adulte. Sur des embryons de 25 centimètres, FIG. 183, et de 30 centimètres il a pu poursuivre le prolongement périphérique des cellules épendymaires jusqu'à la face profonde de la pie-mère. Nous partageons la manière de voir de von LENHOSSEK. Nous avons retrouvé ces cellules épendymaires étendues entre le canal central et la pie-mère enveloppante dans la moelle de lapins nouveau-nés; de plus, les cellules épendymaires qui tapissent les cavités ventriculaires du cerveau postérieur et de l'arrière-cerveau, du cerveau intermédiaire et du cerveau antérieur se comportent d'une façon identique. Dans le bulbe olfactif de chats et de chiens adultes, on peut également poursuivre les cellules épendymaires de la cavité ventriculaire du bulbe jusque dans la couche superficielle.

B. Cellules de neuroglie. Les cellules de neuroglie sont répandues dans toute l'épaisseur de la substance grise et de la substance blanche. Ce sont des cellules multipolaires dont les prolongements longs et grêles rayonnent dans toutes les directions. Un grand nombre d'entre elles proviennent manifestement des cellules épendymaires par atrophie du prolongement interne. La FIG. 182 montre ce fait en toute évidence. Mais en dehors de ces cellules de neuroglie dont le grand axe a conservé, par rapport au canal central, la disposition primitive des cellules épendymaires, on trouve dans la moelle un grand nombre de cellules de neuroglie occupant par rapport au canal central une disposition toute différente. On ignore encore quelle peut être, d'une façon précise, l'origine de ces cellules de soutien.

Résumons en quelques mots la structure en apparence si complexe de la moelle épinière, et, pour fixer les idées, prenons une coupe transversale de la moelle dorsale, FIG. 184.

Cette moelle présente au milieu la commissure. Vous savez que celle-ci est double : elle comprend la commissure grise postérieure et la commissure blanche antérieure.

Dans la commissure grise on trouve le canal central tapissé par l'épithélium épendymaire et entouré par les cellules de neuroglie qui constituent la substance gélatineuse centrale. La partie postérieure de cette commissure est traversée par de nombreuses fibrilles nerveuses qui représentent des collatérales venues des fibres du cordon postérieur

et de la partie postérieure du cordon latéral d'un côté, pour aller se terminer dans la substance grise de la corne postérieure du côté opposé. Entre ces fibrilles nerveuses, suivant une direction perpendiculaire à ces dernières, passent les cellules épendymaires qui constituent la cloison médiane dorsale.

La commissure antérieure est blanche. Sa structure est assez complexe. Elle est constituée par :

- a) le fuseau de cellules épendymaires qui relie le canal central au fond du sillon médian antérieur ;
- b) les prolongements cylindraxils des cellules nerveuses commissurales ou cellules des cordons hétéromères ;
- c) les prolongements protoplasmatiques d'un grand nombre de cellules radiculaires ;
- d) de nombreuses branches collatérales et terminales venant des fibres du cordon antérieur ;
- e) les prolongements d'un grand nombre de cellules de neuroglie.

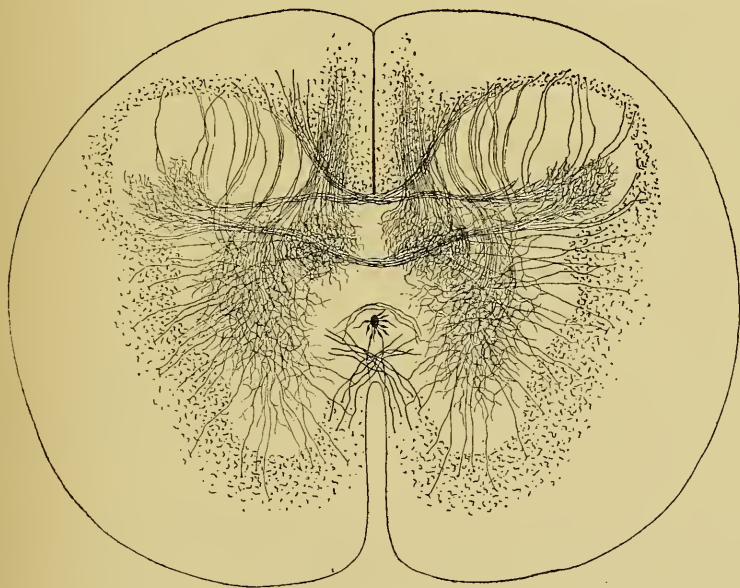


FIG. 184.

Coupe transversale de la moelle dorsale d'un embryon de vache.

De chaque côté de la ligne médiane, on trouve, dans chaque moitié de la moelle, une substance grise centrale et une substance blanche périphérique, FIG. 184.

La substance blanche est formée de fibres nerveuses et de cellules de neuroglie. Nous avons vu où se trouvent, dans cette substance blanche, les fibres à conduction centripète, les fibres à conduction centrifuge et les fibres commissurales longitudinales. Nous avons appris à connaître également où toutes ces fibres nerveuses ont leur cellule d'origine.

La substance grise présente une corne antérieure, une corne postérieure et une région intermédiaire.

Dans la corne antérieure on trouve les *cellules radiculaires* et quelques cellules des cordons; ensuite les ramifications de nombreuses collatérales venant des fibres du cordon antérieur, du cordon latéral et du cordon postérieur (collatérales sensitivo-motrices).

Dans la région moyenne de la substance grise on trouve principalement des cellules des cordons, soit des cellules commissurales ou cellules des cordons hétéromères, soit des cellules des cordons tautomères, soit des cellules mixtes ou cellules des cordons hécatéromères. Ces cellules nerveuses sont enveloppées par les ramifications collatérales et terminales des fibres nerveuses du cordon antérieur, du cordon latéral et du cordon postérieur.

Dans la corne postérieure existent des cellules des cordons tautomères ou hétéromères, puis des cellules à cylindre-axe court ou cellules de GOLGI. Les collatérales venues des fibres du cordon postérieur et du cordon latéral du même côté, et, par la commissure postérieure, des fibres des mêmes cordons du côté opposé forment dans cette corne postérieure un plexus inextricable.

Le long de la moelle dorsale apparaît, sur la face interne de cette corne postérieure, la colonne de CLARKE. Elle est formée de cellules nerveuses qui sont de véritables cellules des cordons tautomères destinées au faisceau cérébelleux, et d'un entrelacement de fines fibrilles nerveuses appartenant aux collatérales des fibres du cordon postérieur.

Le fait le plus important qui domine toute la structure interne de la moelle épinière, telle que nous l'avons exposée dans les trois leçons qui précèdent, c'est qu'il n'existe nulle part une trace d'anastomoses ni entre les prolongements protoplasmiques, ni entre les prolongements cylindraxils des cellules nerveuses. Les éléments nerveux ou les neurones sont indépendants les uns des autres. Ils agissent les uns sur les autres par contiguité ou par contact. Le contact utile, celui

qui seul sert à transmettre un ébranlement nerveux d'un neurone donné à un autre neurone, c'est celui qui se fait entre les ramifications terminales du prolongement cylindraxil du premier neurone et les ramifications

des prolongements protoplasmiques et peut-être le corps cellulaire du second neurone.

Une pareille structure des centres nerveux nous permet d'interpréter les phénomènes physiologiques avec autant de facilité qu'en admettant une continuité entre les éléments nerveux soit par le réseau de GERLACH, soit par le réseau de GOLGI.

Pour qu'une contraction musculaire puisse se produire sous l'action de l'influx nerveux, il faut nécessairement qu'un ébranlement parte d'une cellule nerveuse radriculaire et parcoure le prolongement cylindraxil de cette cellule pour arriver au muscle périphérique.

Cet ébranlement peut naître sur place dans le

corps même de la cellule radriculaire; on dit alors que le mouvement musculaire produit est un mouvement *automatique*. Cet ébranlement peut être transmis à la cellule radriculaire par les ramifications cylindraxiles d'une fibre des racines postérieures : on dit alors que le mouvement est *réflexe*. La cellule radriculaire peut recevoir cet ébranlement par les ramifications collatérales ou terminales d'une fibre des voies pyramidales, on dit alors que le mouvement est *volontaire*. Le schéma que nous avons construit dans la FIG. 185 représente les dispositions anatomiques qui servent de substratum à ces trois sortes de contractions musculaires.

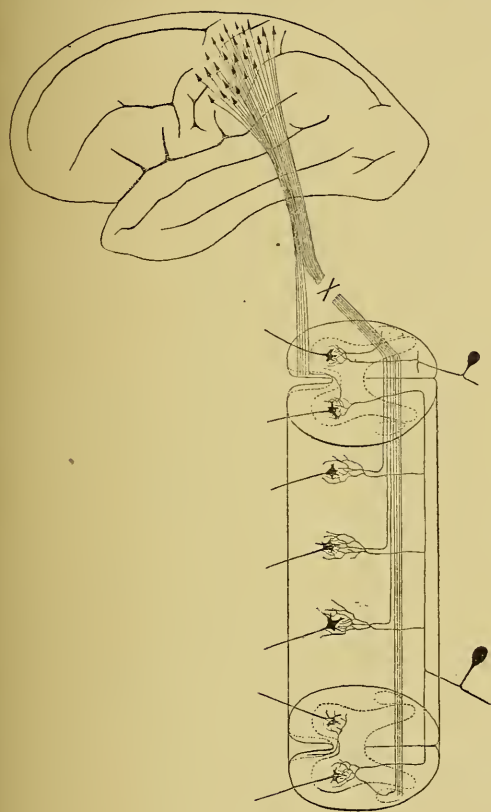


FIG. 185.

Schéma indiquant les différentes voies par lesquelles peuvent se produire des contractions musculaires sous l'influence de l'influx nerveux.

L'existence d'un réseau nerveux établissant entre toutes les cellules nerveuses une véritable continuité de substance semblait surtout favorable pour expliquer le mécanisme des mouvements réflexes. L'indépendance des éléments nerveux permet de concevoir un mécanisme tout aussi simple.

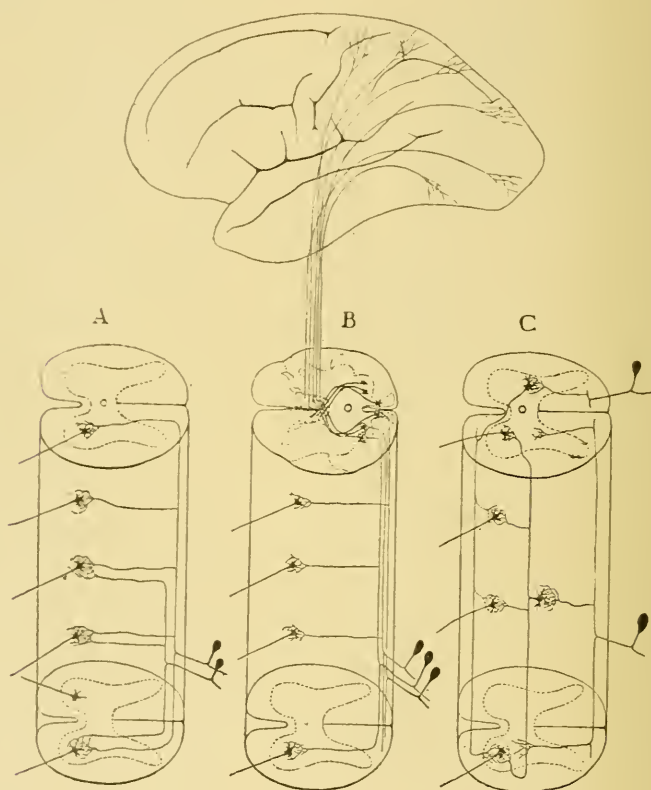


FIG 186

A et C. Schémas pour les mouvements réflexes.

B. Schéma montrant la disposition des voies sensibles depuis la périphérie jusqu'à l'écorce cérébrale.

Quand une excitation périphérique ébranle les ramifications intra-épidermiques d'une fibre sensitive, cette excitation est transmise tout d'abord à la cellule du ganglion spinal à laquelle appartient la fibre excitée. De là, elle passe dans le prolongement cylindraxil de cette cellule nerveuse et arrive ainsi, par une racine postérieure, dans une fibre du cordon postérieur de la moelle. Si cette fibre du cordon postérieur est une voie courte, elle pourra transmettre l'ébranlement nerveux,

par ses branches collatérales et par ses branches terminales, à quelques cellules radiculaires placées au même niveau de la moelle. Ces cellules excitées produiront une contraction musculaire périphérique dans le voisinage du point excité. On dit que le réflexe est simple. Si la fibre du cordon postérieur est, au contraire, une voie longue, l'ébranlement nerveux peut, ou bien se réfléchir sur les premières branches collatérales et se transmettre encore à quelques cellules radiculaires situées au même niveau; le réflexe sera encore simple; ou bien, l'ébranlement peut parcourir toute la longueur de la fibre, se transmettre par un grand nombre de branches collatérales à un grand nombre de cellules radiculaires; dans ce cas, le mouvement réflexe sera plus complexe. Nous avons représenté dans le schéma *A* de la FIG. 186 la disposition anatomique qui explique ces réflexes.

Au lieu de se transmettre directement à des cellules radiculaires, l'ébranlement nerveux amené par une fibre du cordon postérieur peut être transmis à des cellules des cordons, soit des cellules des cordons tautomères, soit des cellules des cordons hétéromères. Le prolongement cylindraxil de ces cellules nerveuses peut venir à son tour en contact avec des cellules radiculaires des deux moitiés de la moelle et produire ainsi un mouvement réflexe beaucoup plus étendu et beaucoup plus complexe. Vous pourrez saisir facilement le chemin parcouru par l'ébranlement nerveux, en jetant un coup d'œil sur le schéma *C* de la FIG. 186.

Enfin, l'excitation périphérique, amenée à la moelle par une fibre des racines postérieures, peut parcourir toute l'étendue de cette moelle par une fibre des voies longues, être transmise à la partie inférieure de la moelle allongée, au niveau de la clava, à un second élément nerveux à cylindre-axe ascendant et par là arriver jusque dans l'écorce cérébrale de l'hémisphère du côté opposé : cette excitation produira alors une *sensation*. Le schéma *B* de la FIG. 186 vous montre nettement la disposition de cette voie sensible.

L'existence d'un réseau nerveux n'est donc pas requise pour interpréter les phénomènes physiologiques.

Ces phénomènes s'interprètent avec une égale facilité en admettant l'indépendance des éléments nerveux. Veuillez noter cependant que toutes ces interprétations des phénomènes physiologiques sont de pures hypothèses. Des considérations qui précèdent vous ne pouvez nullement conclure que les phénomènes physiologiques que nous venons d'analyser se passent en réalité tels que je viens de vous les décrire, mais uniquement qu'ils *peuvent* se passer ainsi.

Loin de compliquer la structure interne des centres nerveux, l'indépendance morphologique des éléments nerveux la simplifie au contraire considérablement.

Il y a cependant dans cette structure une particularité étrange qui a dû vous frapper, particularité dont on ne saisit pas bien toute la valeur; c'est le grand nombre de collatérales qu'émettent sur leur trajet les fibres de la substance blanche.

Considérez, par exemple, une cellule de cette partie de la région motrice de l'écorce cérébrale qui préside aux mouvements des membres inférieurs. Comme nous le verrons plus tard, le prolongement cylindraxil de cette cellule motrice traverse la substance blanche de l'hémisphère cérébral, la capsule interne, le pied du pédoncule cérébral, la protubérance annulaire, la moelle allongée et parcourt toute l'étendue de la moelle épinière pour se terminer dans le voisinage des cellules radiculaires de la moelle lombo-sacrée. Il est impossible de suivre une seule et même fibre dans tout ce trajet, mais sur des coupes transversales pratiquées dans ces différentes parties de l'axe cérébro-spinal, on voit toujours les fibres des voies pyramidales émettre des branches collatérales allant se terminer dans la substance grise voisine. On peut donc supposer que, pendant ce long trajet à travers toute l'étendue de l'axe cérébro-spinal, la fibre que nous considérons émet des collatérales dans les différentes régions de l'axe nerveux.

Considérez encore une fibre longue des racines postérieures d'un nerf sacré; elle traversera toute la longueur de la moelle épinière pour aller se terminer dans les masses grises qui constituent la *clava* à la face postérieure de la moelle allongée. En parcourant toute l'étendue du cordon postérieur, cette fibre émet de nombreuses collatérales qui se terminent à tous les niveaux dans la substance grise voisine.

A quoi peuvent servir toutes ces collatérales?

Il n'est pas possible d'admettre qu'un ébranlement nerveux, venu de la cellule corticale motrice pour se transmettre à des cellules radiculaires de la moelle sacrée, parcourt toutes les branches collatérales du prolongement cylindraxil de cette cellule nerveuse. S'il en était ainsi, l'ébranlement devrait se transmettre à toutes les cellules radiculaires et à toutes les cellules des cordons des différentes parties de l'axe cérébro-spinal avec lesquelles ces collatérales arrivent en contact. De même une excitation périphérique qui parcourt une fibre longue des cordons postérieurs pour se transmettre à un élément nerveux de la moelle allongée

qui la conduira jusqu'à l'écorce cérébrale, doit éviter les branches collatérales qui naissent de cette fibre pendant son trajet dans le cordon postérieur. S'il en était autrement, l'excitation périphérique devrait se transmettre, dans la moelle, à un grand nombre de cellules radiculaires et de cellules des cordons.

Ce qui est certain, c'est que les collatérales existent.

Peut-être l'ébranlement nerveux qu'une cellule transmet à son prolongement cylindraxil a-t-il pour tendance de ne parcourir, dans les circonstances ordinaires, que le prolongement cylindraxil lui-même, d'éviter toutes les voies collatérales et de ne pouvoir être transmis à un élément voisin que par les ramifications *terminales*. Dans ce cas, les ramifications collatérales devraient être considérées comme des voies supplémentaires que l'ébranlement nerveux n'utilisera que dans certaines circonstances données.

C'est là une pure hypothèse. Je vous la donne comme telle, sans y attacher la moindre importance, convaincu que les recherches ultérieures nous apprendront bientôt si on peut la maintenir ou s'il faut la rejeter.

Circulation de la moelle.

Pour terminer l'étude de l'organisation interne de la moelle épinière, il nous reste encore à étudier la circulation de la moelle.

Circulation artérielle. Quand on examine une moelle épinière après injection de tout le système artériel, FIG. 187 et 188 on trouve dans l'épaisseur de la pie-mère trois artères plus ou moins volumineuses à direction longitudinale. L'une occupe la face antérieure de la moelle, directement au-devant du sillon médian longitudinal antérieur. C'est l'*artère spinale antérieure*. Les deux autres descendent sur la face postérieure de la moelle le long des sillons collatéraux dorsaux. Ce sont les *artères spinales postérieures*.

L'artère spinale antérieure provient directement des deux artères vertébrales, un peu en dessous de leur point de réunion pour former le tronc basilaire. Chaque vertébrale donne une petite branche interne qui se dirige en bas et en dedans. Les branches des deux vertébrales se réunissent sur la ligne médiane en un tronc un peu plus volumineux qui constitue l'artère spinale antérieure.

Les artères spinales postérieures proviennent des artères cérébelleuses inférieures au moment où ces artères contournent la face postérieure de

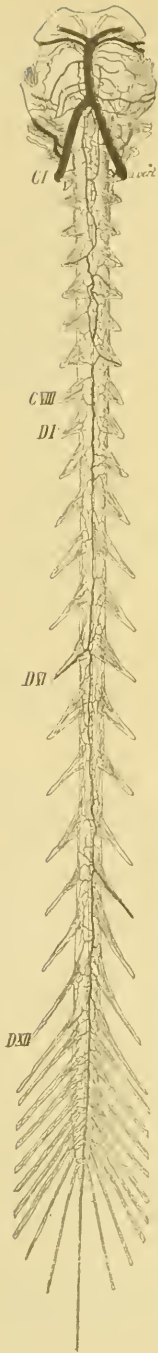

FIG. 187.
Les artères de la face antérieure de la moelle (d'après KADYI).

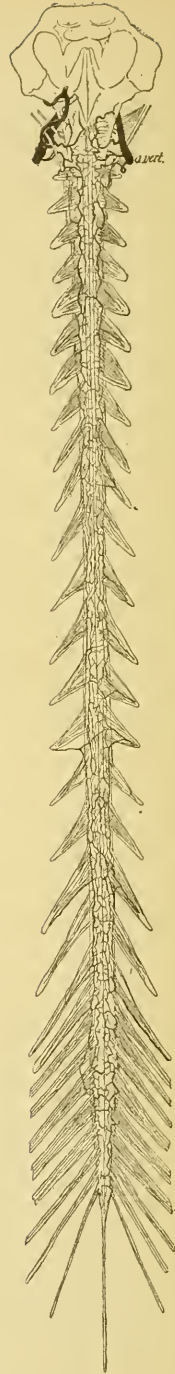


FIG 188.
Les artères de la face postérieure de la moelle (d'après KADYI).

la moelle allongée pour se rendre au cervelet. Les artères spinales postérieures restent indépendantes. Elles se dirigent d'abord en dedans jusque sur la face postérieure de la partie inférieure de la moelle allongée, puis se divisent en une branche ascendante destinée à la moelle allongée, et une branche descendante pour la moelle épinière (DURET). On admet généralement qu'en descendant le long de la moelle ces trois artères spinales sont renforcées, au niveau de chaque nerf spinal, par une petite branche artérielle accompagnant ce nerf et provenant successivement de l'artère vertébrale, de l'artère cervicale profonde, des artères intercostales, lombaires et sacrées.

D'après des recherches très-minutieuses de KADYI, ces artères spinales ne devraient pas être considérées comme des branches des artères vertébrales, mais chacune d'elles représenterait une chaîne artérielle formée par des anastomoses longitudinales de toutes les petites artères qui accompagnent les nerfs spinaux. En dehors de la dure-mère, chaque nerf spinal est accompagné d'une petite artère plus ou moins volumineuse provenant soit de la vertébrale, soit de la cervicale profonde,

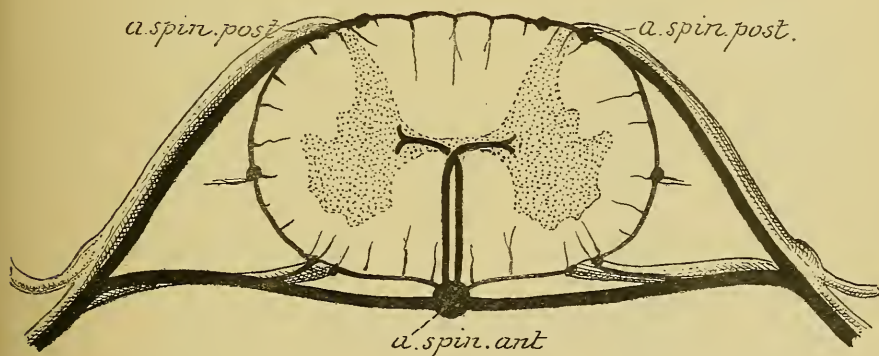


FIG. 189.

Schéma général de la circulation artérielle de la moelle (d'après KADYI. (1))

soit d'une artère dorsale, lombaire ou sacrée. Cette artère traverse la dure-mère et se subdivise alors en une branche antérieure et une branche postérieure accompagnant les deux racines du nerf spinal jusqu'à la moelle, FIG. 189. Arrivée sur la face antérieure de la moelle, chaque petite artère antérieure gagne la ligne médiane, se fusionne avec l'artère

(1) C'est intentionnellement que les artères qui accompagnent les racines antérieures et postérieures des nerfs spinaux ont été dessinées beaucoup trop grosses.

correspondante du côté opposé, puis se divise en une branche ascendante qui s'anastomose avec la branche descendante de la petite artère placée au-dessus, et en une branche descendante qui s'anastomose avec la branche ascendante voisine.

Sur la face postérieure de la moelle, les petites artères qui accompagnent les racines postérieures ne s'étendent que jusqu'au niveau du sillon collatéral dorsal pour s'y comporter comme les artères de la face antérieure.

Parmi les artères des nerfs spinaux, un grand nombre sont tellement petites qu'elles s'épuisent sur les racines de ces nerfs sans arriver jusqu'à la moelle; d'autres, au contraire, sont plus volumineuses et déservent alors la moelle sur une étendue plus considérable.

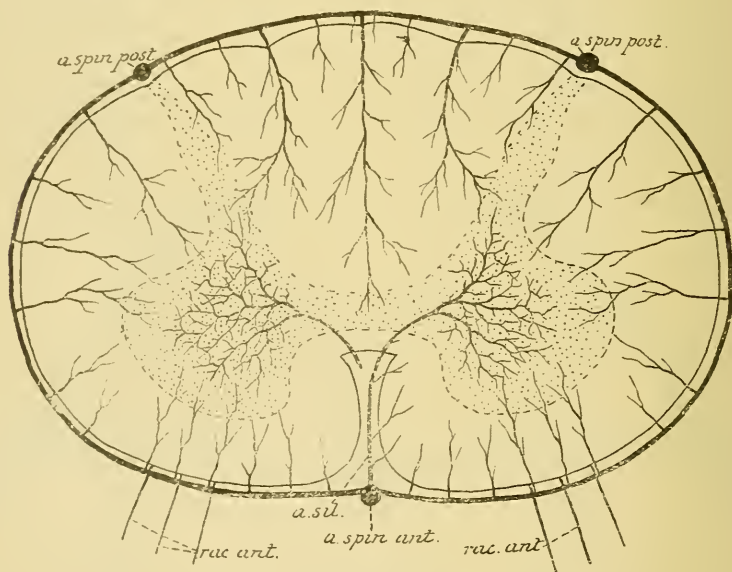


FIG. 190.

Schéma montrant le trajet et la distribution des branches terminales provenant du plexus artériel de la pie-mère.

De ces trois artères spinales partent des branches transversales qui se divisent et se subdivisent dans l'épaisseur de la pie-mère, s'anastomosent les unes avec les autres de manière à constituer autour de la moelle épinière un véritable réseau artériel.

De ce réseau artériel naissent des branches collatérales qui pénètrent directement dans la moelle. Ce sont les véritables *artères nourricières* de la moelle. Elles représentent toutes des *artères terminales* dans le sens que

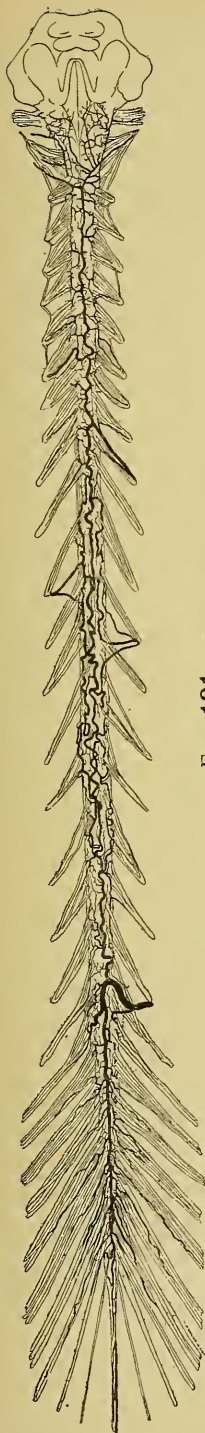


FIG. 191.

Les veines extra-médullaires vues par la face postérieure (d'après KADYI).

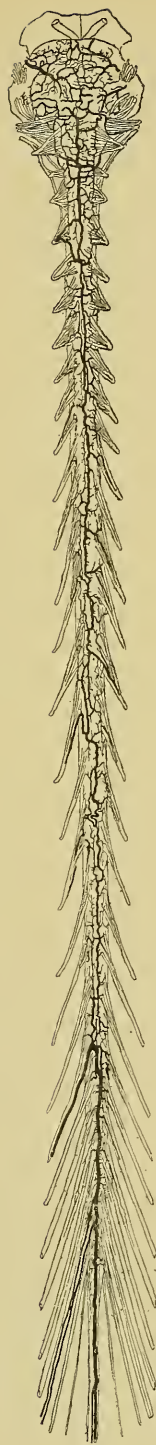

FIG. 192.

Les veines extra-médullaires vues par la face antérieure (d'après KADYI).

COHNHEIM a donné à cette dénomination, c'est à dire que ces artères ne s'anastomosent plus entre elles. Chacune d'elles est destinée à porter le sang à une partie déterminée de la moelle. L'oblitération d'une de ces artères amène donc, comme conséquence immédiate, la mort de toute la région nourrie par elle.

Les plus volumineuses de ces artères terminales viennent de l'artère spinale antérieure. Elles pénètrent jusqu'au fond du sillon médian antérieur puis se recourbent, soit à gauche, soit à droite, dans la substance nerveuse pour aller se terminer dans la substance grise de la corne antérieure par un grand nombre de petites branches terminales rayonnant dans tous les sens, FIG. 190. Ces artères envoient aussi une petite branche dans la colonne de CLARKE. Ce sont les *artères du sillon* de ADAMKIEWICZ, les *artères centrales de la moelle* de KADYI. D'après les recherches de ce dernier auteur, il existerait en moyenne, sur toute la longueur de la moelle, 200 de ces artères centrales.

Les autres artères nourricières de la moelle naissent du réseau périphérique, pénètrent dans la substance blanche de la moelle, y abandonnent des branches collatérales et vont se terminer dans les zones périphériques de la substance grise. Les plus volumineuses de toutes ces artères sont celles qui accompagnent le septum médian dorsal. Parmi ces artères on doit signaler d'une façon spéciale, les deux ou trois petites artères qui accompagnent les fibres de chaque racine antérieure et arrivent avec celle-ci jusque dans la corne antérieure de la substance grise. On les appelle encore *artères radiculaires*.

Circulation veineuse. Au réseau capillaire artériel de la moelle fait suite un réseau veineux. Les capillaires veineux se réunissent en des veinules plus grosses qui accompagnent les ramifications artérielles et qui se rendent dans un plexus veineux situé dans l'épaisseur de la pie-mère. Les veines intra-médullaires sont cependant beaucoup plus nombreuses que les artères correspondantes. D'après les recherches de KADYI, on trouverait dans le sillon médian antérieur, par exemple, environ un nombre double de veines que d'artères.

Le plexus veineux extra-médullaire entoure complètement la moelle. On peut y distinguer quelques veines plus volumineuses que les autres à direction longitudinale. FIG. 191 et 192, l'une est située vis-à-vis du sillon médian antérieur accompagnant l'artère spinale antérieure, c'est la *veine médiane antérieure*; l'autre, plus volumineuse, court sur la face

postérieure de la moelle le long de la cloison médiane, c'est la *veine médiane postérieure*. Outre ces deux veines assez constantes, on trouve encore une veine longitudinale dans chaque sillon collatéral antérieur le long des racines antérieures des nerfs spinaux. Ces veines longitudinales sont reliées les unes aux autres par de nombreuses veines transversales.

Au niveau de chaque racine d'un nerf spinal, une petite veine se détache du plexus et accompagne la racine à travers la dure-mère. Ce sont les *veines radiculaires* allant se déverser dans les plexus veineux intra-rachidiens et extra-rachidiens.

QUINZIÈME LEÇON.

Les nerfs spinaux ou nerfs rachidiens.

Les nerfs périphériques qui dépendent de la moelle épinière portent le nom de *nerfs spinaux* ou *nerfs rachidiens*. On compte communément

31 paires de nerfs spinaux. Ils sortent du canal vertébral en traversant les trous de conjugaison. D'après les régions du rachis dont ces nerfs traversent les trous intervertébraux, on les divise en *nerfs cervicaux*, *nerfs dorsaux*, *nerfs lombaires*, *nerfs sacrés* et *nerfs coccygiens*. Il y a 8 nerfs cervicaux, 12 nerfs dorsaux, 5 nerfs lombaires, 5 nerfs sacrés et 1 nerf coccygien. Dans l'épaisseur du filet terminal, il existerait encore, d'après les recherches de RAUBER, deux nerfs coccygiens plus ou moins rudimentaires ce qui porterait leur nombre à 3 et le total des nerfs spinaux à 33 paires.

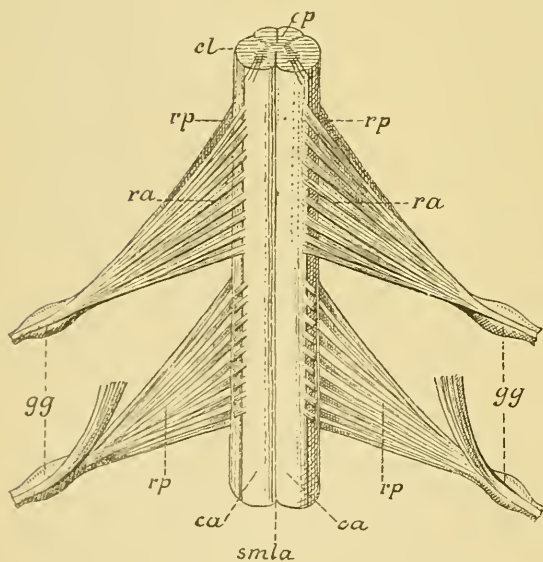


FIG. 193.

Partie de la moelle thoracique. Gr. natur.

- smla* : Sillon médian longitudinal antérieur.
- sca* : Sillon collatéral antérieur.
- ca* : Cordon antérieur.
- cl* : Cordon latéral.
- rp* : Racines postérieures.
- ra* : Racines antérieures.
- gg* : Ganglion spinal.

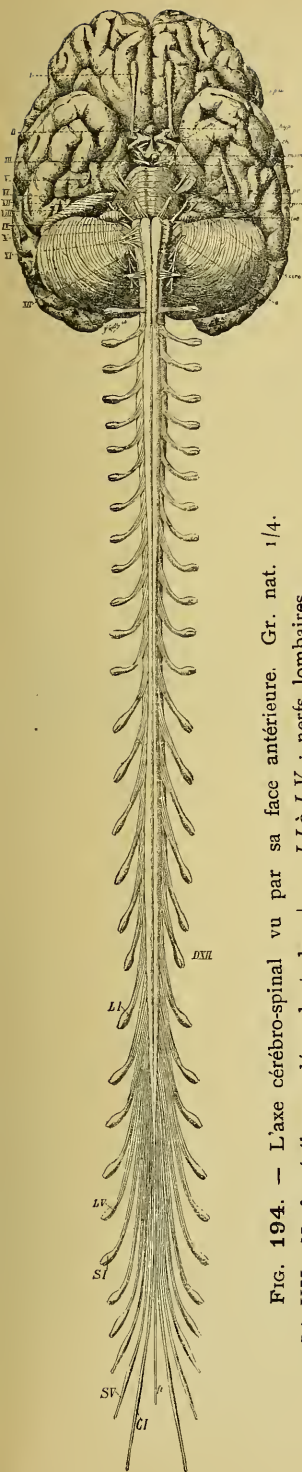


FIG. 194. — L'axe cérébro-spinal vu par sa face antérieure. Gr. nat. 1/4.

LI à LV : Nerfs cérébraux dépendant de l'encéphale.

SI à SV : nerfs lombaires.

CI : nerf sacré.

CI : nerf coccygien.

ft : filet terminal.

Les nerfs spinaux naissent symétriquement des deux côtés de la moelle.

LI à DXII : nerfs cervicaux et nerfs dorsaux.

Tout nerf spinal est un nerf mixte, c'est-à-dire qu'il est formé de fibres sensibles et de fibres motrices. Il commence à la moelle par deux groupes de filets radiculaires : les uns sortent du sillon collatéral ventral et constituent la *racine antérieure*; les autres émergent du sillon collatéral dorsal et forment la *racine postérieure*, FIG. 193. Les fibres de la racine antérieure sont toutes des fibres motrices; les fibres de la racine postérieure sont en majeure partie des fibres sensibles, quelques-unes semblent motrices. Les filets radiculaires antérieurs convergent les uns vers les autres et se rendent, après un trajet plus ou moins long, vers le trou de conjugaison. Les filets radiculaires postérieurs se comportent d'une façon identique. Les filets radiculaires du premier nerf cervical ont une direction légèrement ascendante, ceux du deuxième nerf cervical ont une direction horizontale; à partir du troisième nerf spinal la direction est oblique. Cette obliquité augmente jusqu'au dernier nerf spinal, FIG. 194. Entourées par un prolongement de l'arachnoïde, les deux racines de chaque nerf spinal traversent la dure-mère qui leur fournit une gaine commune. A ce niveau la racine postérieure présente un renflement ovalaire qui constitue le *ganglion spinal*. Pour les nerfs cervicaux, dorsaux et lombaires, le ganglion spinal est situé dans le trou intervertébral, on l'appelle quelquefois *ganglion intervertébral*. Celui des nerfs sacrés et des nerfs coccygiens occupe le canal rachidien lui-même.

En dehors du ganglion spinal les fibres de la racine antérieure se réunissent à celles de la racine postérieure pour former le nerf mixte périphérique.

Tout nerf périphérique présente une double origine : l'une *apparente* et l'autre *réelle*. L'*origine réelle* d'un nerf c'est l'ensemble des cellules nerveuses d'où proviennent les cylindre-axes de ses fibres constitutives. L'*origine apparente* d'un nerf c'est l'endroit précis où ce nerf émerge de la face externe de l'axe cérébro-spinal.

L'origine apparente de tout nerf spinal est double : la racine antérieure émerge du sillon collatéral ventral, tandis que les filets de la racine postérieure sortent du sillon collatéral dorsal de la moelle.

L'origine réelle de tout nerf spinal est double également, FIG. 195 ; les fibres de la racine antérieure ont leur cellule d'origine dans les cellules radiculaires de la corne antérieure de la substance grise de la moelle.

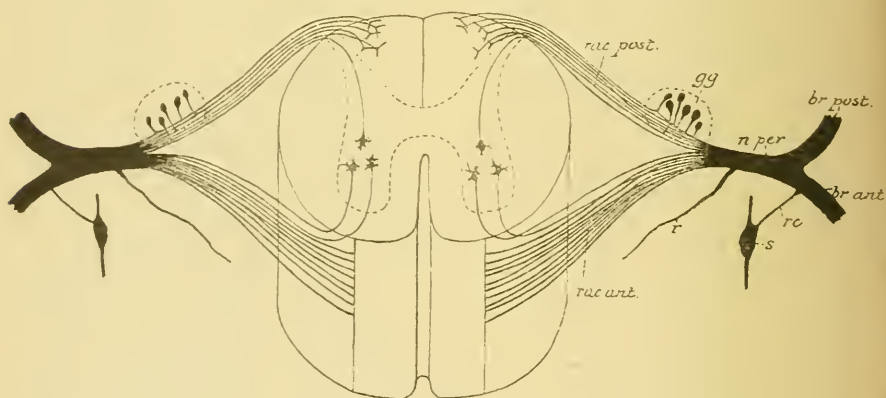


FIG 195.

Schéma indiquant l'origine apparente et l'origine réelle des fibres d'un nerf spinal.

gg : ganglion spinal.
 n, per : nerf mixte périphérique.
 r : rameau récurrent méningé

rc : rameau communicant.
 s : ganglion du sympathique.

Les fibres sensibles de la racine postérieure ont leur cellule d'origine dans le ganglion spinal. Nous savons que, chez la plupart des vertébrés adultes, les ganglions spinaux sont formés par des cellules unipolaires dont le prolongement unique, à une distance variable de la cellule d'origine, se bifurque en un prolongement central et un prolongement périphérique. Le premier jouit de la conduction cellulifuge, le second de la conduction cellulipète.

Outre les fibres sensibles, la racine postérieure renferme quelques fibres motrices qui ont leur origine réelle dans les cellules radiculaires postérieures de la substance grise de la moelle, FIG. 195.

En dehors du trou de conjugaison tous les nerfs spinaux se comportent d'une façon identique : ils émettent un petit rameau qui rentre dans le canal rachidien pour s'y distribuer aux méninges, puis se divisent en une branche antérieure et une branche postérieure.

Les branches postérieures des nerfs spinaux sont généralement plus grêles que les branches antérieures correspondantes, excepté pour les deux premiers nerfs cervicaux. Elles se dirigent toutes en arrière, restent généralement indépendantes les unes des autres et vont innerver les muscles du dos et de la nuque et porter la sensibilité à la peau qui recouvre la région de la nuque et celle des régions dorsale, lombaire et sacrée.

Les branches antérieures, d'ordinaire plus volumineuses que les postérieures, s'anastomosent avec le ganglion voisin du sympathique par les rameaux communicants. Elles restent indépendantes dans la région dorsale où elles deviennent les nerfs intercostaux. Elles s'anastomosent entre elles dans les régions cervicale, lombaire et sacrée en donnant naissance à plusieurs plexus : le plexus cervical, le plexus brachial, le plexus lombaire, le plexus sacré et le plexus coccygien.

Nous allons décrire les uns après les autres les nerfs cervicaux, dorsaux, lombaires, sacrés et coccygien.

Nerfs cervicaux.

Les nerfs cervicaux sont au nombre de huit. Le premier sort du canal rachidien entre l'occipital et l'atlas, le dernier passe par le trou de conjugaison formé par la septième vertèbre cervicale et la première vertèbre dorsale.

Le dernier filet radiculaire du huitième nerf cervical quitte la moelle épinière vers le milieu du corps de la septième vertèbre cervicale, c'est là la limite inférieure de la moelle cervicale. Rapportée aux apophyses épineuses des vertèbres, cette limite inférieure correspond, d'après les recherches de REID, au bord supérieur de l'apophyse épineuse de la septième vertèbre cervicale.

En dehors du trou de conjugaison, chaque nerf cervical se divise en une branche postérieure et une branche antérieure. Les branches postérieures des deux premiers nerfs cervicaux sont plus volumineuses, celles des six derniers nerfs cervicaux sont plus grêles que les branches antérieures correspondantes.

Branches postérieures.

La branche postérieure du premier nerf cervical porte le nom de *petit nerf sous-occipital*. Elle sort du canal rachidien entre l'occipital et

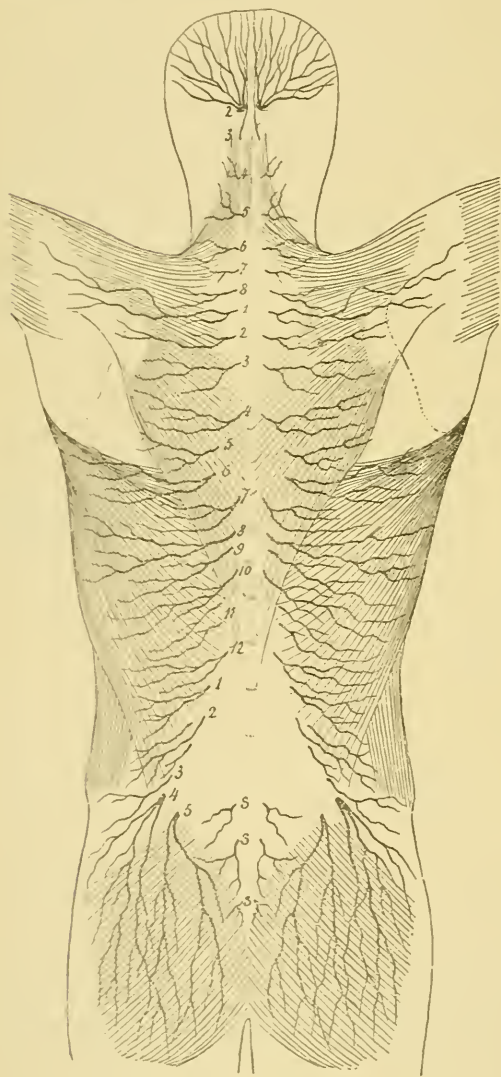


FIG 196.

Les rameaux cutanés des branches postérieures des nerfs cervicaux, dorsaux, lombaires et sacrés.

l'arc postérieur de l'atlas, traverse le triangle formé par le muscle grand droit postérieur de la tête et les deux muscles obliques et se divise en branches terminales; l'une s'anastomose avec la branche postérieure du deuxième nerf cervical en contournant le muscle grand oblique, tandis que les autres innervent les deux muscles droits et les deux muscles obliques.

La branche postérieure du deuxième nerf cervical beaucoup plus importante porte le nom de *grand nerf sous-occipital*. Elle sort du canal rachidien entre l'arc postérieur de l'atlas et la lame de l'axis, passe sous le muscle grand oblique de la tête, donne un rameau anastomotique ascendant pour le petit nerf sous-occipital et un rameau descendant pour la branche postérieure du troisième nerf cervical, traverse les muscles profonds de la nuque, le grand complexe et le splenius, et devient sous-cutanée, tout près de la

ligne médiane, un peu en dessous de la ligne demi-circulaire supérieure de l'occipital. Par ses branches terminales ce grand nerf sous-occipital va porter la sensibilité à la peau qui recouvre la région occipitale depuis l'insertion du trapèze jusqu'au sommet de la tête, FIG. 196.

Les branches postérieures des six derniers nerfs cervicaux sont plus grêles que les branches antérieures correspondantes. Elles proviennent des nerfs cervicaux immédiatement en dehors du trou intervertébral, se dirigent directement en arrière et un peu en dedans, innervent les muscles de la nuque et traversent près de la ligne médiane les fibres tendineuses du muscle trapèze pour devenir sous-cutanées. Elles se recourbent alors en dehors et portent la sensibilité à la peau qui recouvre la région de la nuque.

Branches antérieures.

Les branches antérieures des quatre premiers nerfs cervicaux s'anastomosent les unes avec les autres et donnent naissance au *plexus cervical*.

Celles des quatre derniers nerfs cervicaux et du premier nerf dorsal produisent par leurs anastomoses le *plexus brachial*.

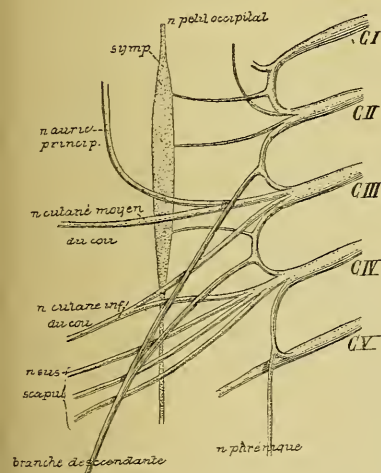


FIG. 197.

Constitution du plexus cervical.

Grand. nat. 2/3.

CI à CV : Branches antérieures des cinq premiers nerfs cervicaux.

symp : Ganglion cervical supérieur du grand sympathique.

Les branches antérieures des trois autres nerfs cervicaux passent derrière l'artère vertébrale, puis entre les muscles intertransversaires antérieurs et postérieurs et arrivent au sommet des

Plexus cervical. Le plexus cervical est situé au niveau des apophyses transverses des quatre premières vertèbres cervicales, au-devant des insertions supérieures du muscle scalène postérieur et du muscle angulaire, derrière le bord postérieur du muscle sterno-cléido-mastoïdien. La branche antérieure du premier nerf cervical descend au-devant de l'apophyse transverse de l'atlas pour s'anastomoser avec la branche correspondante du deuxième nerf cervical, formant ainsi une première anse nerveuse. Les branches antérieures des trois autres

apophyses transverses; là elles s'anastomosent l'une avec l'autre de façon à produire deux anses nerveuses. Les quatre branches cervicales avec les trois anses qui les réunissent forment par leur ensemble le plexus cervical, FIG. 197.

De ce plexus ainsi constitué partent trois groupes de branches terminales : des branches *anastomotiques*, des branches *musculaires* et des branches *cutanées*.

1° *Branches anastomotiques*. Le plexus cervical s'anastomose avec les nerfs voisins.

a) Avec le ganglion cervical supérieur du sympathique au moyen de trois ou quatre branches nerveuses provenant des trois ou quatre premiers nerfs cervicaux.

b) Avec le nerf grand hypoglosse par des filets qui partent de la première anse cervicale.

c) Avec le ganglion plexiforme du nerf pneumo-gastrique par un filet nerveux provenant du premier nerf cervical.

d) Avec la branche externe du nerf spinal au moyen d'un filet nerveux sorti du troisième nerf cervical.

e) Avec la branche descendante du nerf hypoglosse au moyen d'une branche nerveuse assez volumineuse et très longue provenant du deuxième et du troisième nerf cervical. Cette branche anastomotique descend obliquement en bas et en dedans, passe au-devant de la carotide primitive et de la veine jugulaire interne où elle rencontre la branche descendante de l'hypoglosse avec laquelle elle forme une anse nerveuse appelée l'*anse de l'hypoglosse*. De la convexité de cette anse partent les filets nerveux qui innervent les muscles de la région sous-hyoïdienne, FIG. 198.

f) Avec le plexus brachial par un filet nerveux qui relie le quatrième nerf cervical au cinquième.

2° *Branches musculaires*. Le plexus cervical fournit des branches motrices à tous les muscles voisins : les muscles intertransversaires antérieurs et postérieurs, le muscle grand droit antérieur de la tête, le muscle petit droit antérieur de la tête, le muscle droit latéral, le long du cou, la partie supérieure des muscles scalène moyen et scalène postérieur, l'angulaire de l'omoplate, le sterno-cleïdo-mastoïdien et le trapèze (ces deux derniers muscles sont innervés aussi par le spinal). Il innerve encore les muscles de la région sous-hyoïdienne, par des filets qui proviennent de l'anse nerveuse de l'hypoglosse ainsi que nous le verrons en décrivant ce dernier nerf, et le muscle diaphragme. La branche nerveuse qui innerve ce dernier muscle constitue un nerf important appelé *nerf phrénique*.

Le *nerf phrénique* naît communément du quatrième *nerf cervical*, très souvent aussi d'une *branche anastomotique* entre le quatrième *nerf cervical* et le cinquième. De son origine il se dirige en bas et en de-

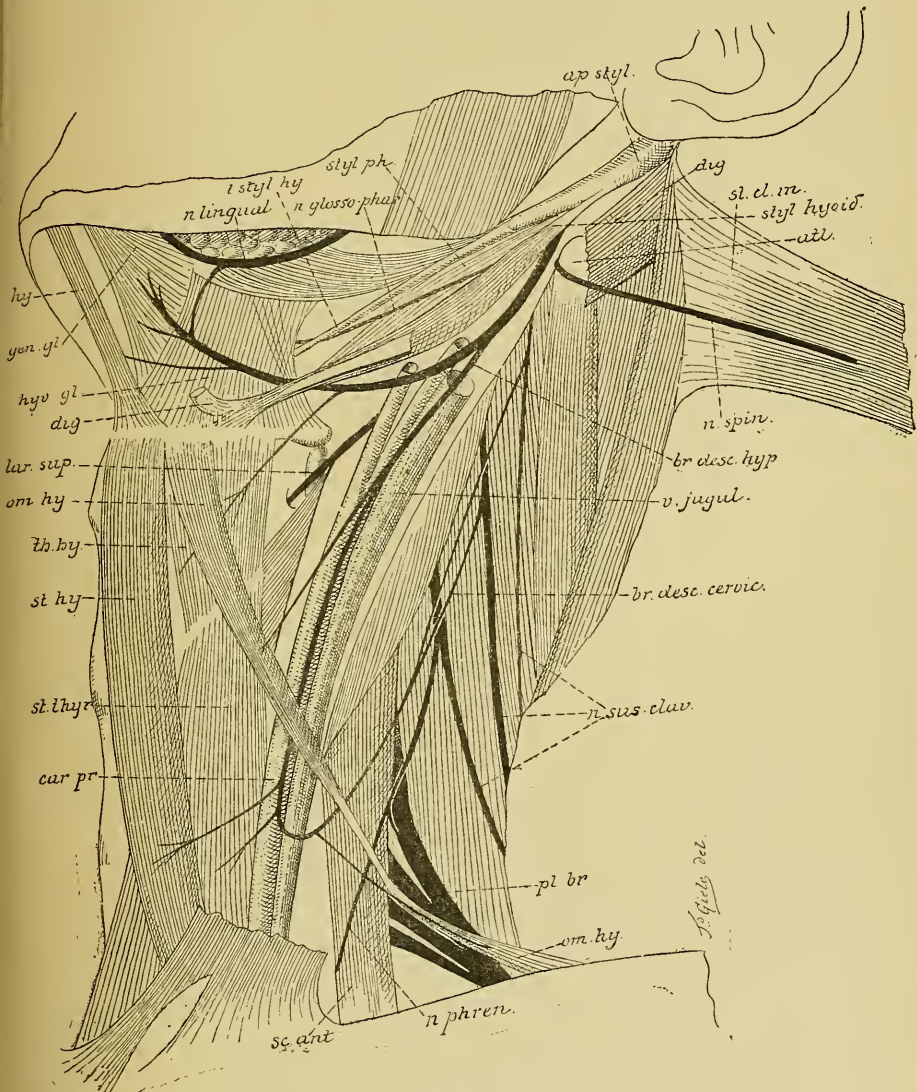


FIG. 198.

Les nerfs de la région cervicale. Gr. nat. 1/2.

dans, passe sur la face antérieure [du muscle scalène antérieur contre lequel il est maintenu par l'aponévrose de ce muscle, pénètre dans la

cage thoracique en passant entre l'artère et la veine sous-clavières en dehors du nerf pneumo-gastrique et du grand sympathique, descend verticalement en bas au-devant du hile du poumon, entre le péricarde et la plèvre, accompagné des vaisseaux diaphragmatiques, le gauche étant situé un peu plus en avant que le droit, et pénètre dans le muscle diaphragme auquel il se distribue.

Près de son origine, le nerf phrénique s'anastomose avec le ganglion cervical inférieur du sympathique et avec le nerf du muscle sous-clavier.

Le nerf phrénique n'est pas un nerf exclusivement moteur, il renferme des fibres sensibles qu'il abandonne, sur son trajet à travers la cage thoracique, aux parties voisines du péricarde et de la plèvre (péricardique, costale et phrénique); quelques filets terminaux donnent également la sensibilité à la partie du péritoine qui recouvre la face inférieure du muscle diaphragme.

3° *Branches cutanées.* Les branches cutanées contournent toutes la partie moyenne du bord postérieur du muscle sterno-cléïdo-mastoïdien et se dirigent en haut, en avant ou en bas, FIG. 199.

Les *branches ascendantes* sont au nombre de deux : le nerf *petit occipital* et le nerf *auriculaire principal*. Il n'y a qu'une seule *branche antérieure* : le nerf *cervical transverse* ou *nerf cutané du cou*. Les *branches descendantes* sont plus nombreuses et constituent les *nerfs sus-claviculaires*.

Le nerf *petit occipital* provient de l'anse nerveuse reliant le deuxième nerf cervical au troisième. Il monte le long du bord postérieur du muscle sterno-cléïdo-mastoïdien jusqu'au niveau de la ligne demi-circulaire supérieure de l'occipital, où il se divise en branches terminales qui innervent la peau de la région mastoïdienne et de la région occipitale latérale.

Le nerf *auriculaire principal* provient du troisième nerf cervical. C'est la branche cutanée la plus volumineuse du plexus. Il contourne la partie moyenne du bord postérieur du muscle sterno-cléïdo-mastoïdien, se dirige en haut et en dedans, sur la face externe de ce muscle, vers le pavillon de l'oreille, accompagné de la veine jugulaire externe et recouvert par le muscle peaucier. Arrivé vers l'angle du maxillaire inférieur, le nerf auriculaire principal se divise en une branche antérieure qui va innerver la peau de la région parotidéo-masséterine en même temps qu'une partie de la face externe du pavillon de l'oreille, et une branche postérieure qui porte la sensibilité à toute l'étendue de la face interne du pavillon de l'oreille.

Le *nerf cutané du cou* provient du troisième nerf cervical; il contourne le bord postérieur du muscle sterno-cléido-mastoïdien pour se diriger horizontalement en avant entre ce muscle et le peaucier. Il passe en dessous

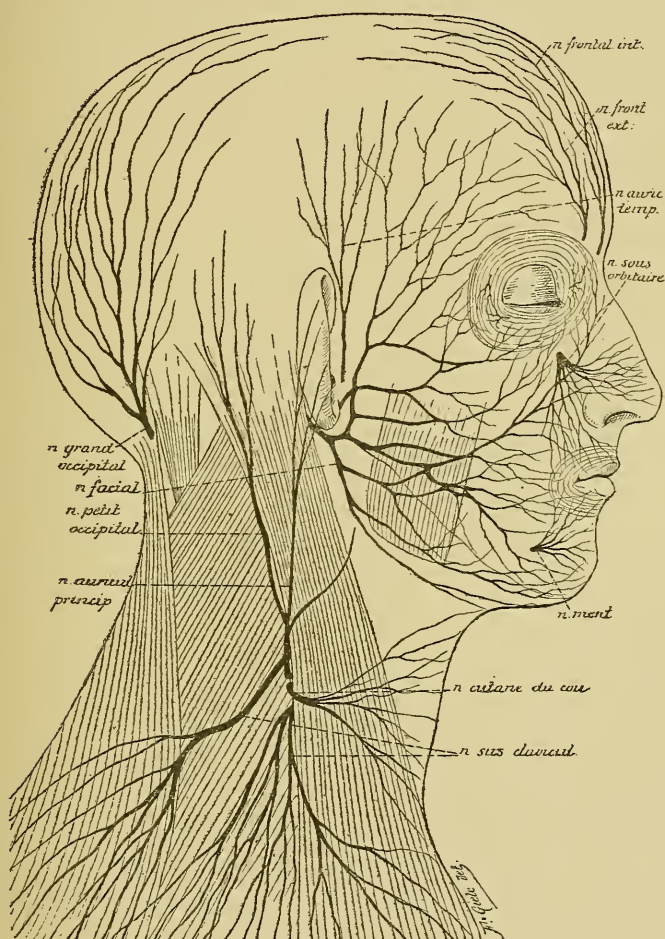


FIG. 199.

Branches cutanées du plexus cervical. Gr. nat. 1/2.

de la veine jugulaire externe et, arrivé vers le bord antérieur du sterno-cléido-mastoïdien, il se divise en branches terminales ascendantes qui portent la sensibilité à la peau qui recouvre la région sus-hyoïdienne et en branches terminales descendantes pour la peau de la région sous-hyoïdienne.

Les *nerfs sus-claviculaires* proviennent en nombre variable du quatrième nerf cervical. Ils sortent derrière le bord postérieur du muscle sterno-

cléido-mastoïdien recouverts par le muscle peaucier. Ils traversent le triangle sus-claviculaire en s'écartant les uns des autres et perforent l'aponévrose cervicale et le muscle peaucier en passant au-dessus de la clavicule. Les fibres les plus internes innervent la peau qui recouvre la poignée du sternum et la partie supérieure du muscle grand pectoral; les fibres moyennes sont destinées à la peau de la paroi thoracique antérieure jusqu'au niveau de la quatrième côte, tandis que les fibres les plus externes se rendent à la peau de la partie supérieure de l'épaule.

Plexus brachial. Le plexus brachial est constitué par les anastomoses des branches antérieures des quatre derniers nerfs cervicaux et du premier nerf dorsal. Il commence sur les parties latérales des vertèbres cervicales inférieures et s'étend jusque en dessous de la clavicule où il donne naissance à ses branches terminales. Il a, dans son ensemble, une forme triangulaire à base interne. Celle-ci correspond aux apophyses transverses des vertèbres cervicales inférieures. Formé à ce niveau par les cinq branches nerveuses indépendantes, le plexus brachial est situé au-dessus de la première côte, au-dessus et en arrière de l'artère sous-clavière, dans l'espace triangulaire compris entre le muscle scalène antérieur et le muscle scalène moyen. De là, les branches constitutives se dirigent en bas et en dehors en s'anastomosant les unes avec les autres d'une façon quelque peu variable et produisent, en dessous de la clavicule, trois troncs volumineux, deux antérieurs et un postérieur, d'où partent les branches terminales. La disposition la plus commune est la suivante, FIG. 200.

Le cinquième nerf cervical s'anastomose d'abord avec le quatrième nerf cervical, puis se réunit au sixième nerf cervical pour former un nerf volumineux. Celui-ci, après un trajet d'une longueur variable, se divise en une branche antérieure et une branche postérieure.

Le septième nerf cervical reste d'abord indépendant des nerfs voisins, puis il se divise en une branche antérieure et une branche postérieure.

Le huitième nerf cervical se réunit au premier nerf dorsal. Le tronc qui en résulte se divise également en une branche antérieure et une branche postérieure.

Les trois branches postérieures se réunissent en un tronc volumineux : c'est le *tronc postérieur* d'où partent, comme branches terminales, le *nerf circonflexe* et le *nerf radial*.

La branche antérieure du septième nerf cervical se réunit avec la branche correspondante provenant du tronc formé par les cinquième et sixième nerfs cervicaux, pour constituer le *tronc antéro-externe* d'où partent, comme branches terminales, le *nerf musculo-cutané* et la *racine externe du nerf médian*.

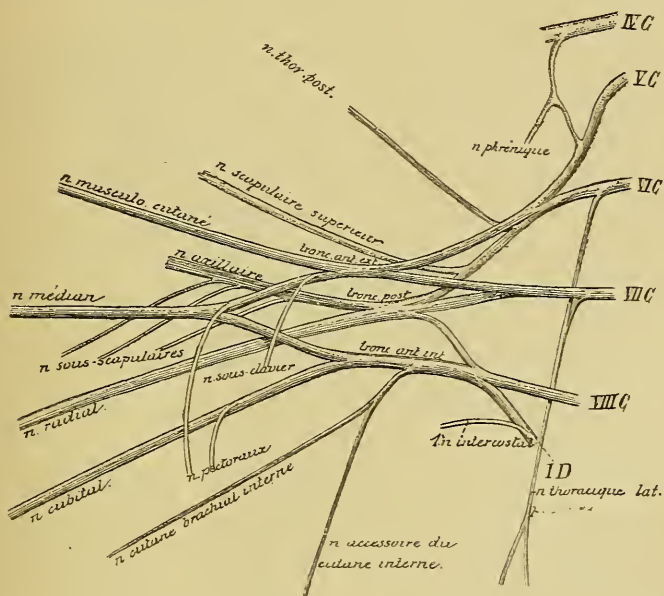


FIG. 200.

Constitution du plexus brachial. Gr. nat. 1/2.

La branche antérieure provenant du huitième nerf cervical et du premier nerf dorsal reste indépendante et devient le *tronc antéro-interne*; celui-ci donne naissance à quatre branches terminales : la *racine interne du nerf médian*, le *nerf cutané brachial interne*, l'*accessoire du cutané brachial interne* et le *nerf cubital*.

Les branches du plexus brachial se divisent en *branches anastomotiques*, en *branches collatérales* et en *branches terminales*. Les branches collatérales elles-mêmes peuvent se subdiviser en deux groupes : celles qui proviennent du plexus au-dessus de la clavicule dans le triangle sus-claviculaire et celles qui proviennent du plexus en dessous de la clavicule dans le creux axillaire.

1° *Branches anastomotiques*. Chaque nerf cervical un peu en dehors du trou de conjugaison, avant la constitution même du plexus, est relié au ganglion voisin du sympathique par un ou deux rameaux communicants. Cette anastomose se fait avec le ganglion cervical moyen pour

les cinquième et sixième nerfs cervicaux, avec le ganglion cervical inférieur pour les septième et huitième nerfs cervicaux, et avec le premier ganglion thoracique pour le premier nerf dorsal.

Le cinquième nerf cervical est relié à la branche inférieure du plexus cervical par une anse nerveuse d'où sort souvent le nerf phrénique.

2° *Branches collatérales.* a) *Branches sus-claviculaires.* Au-dessus de la clavicule le plexus brachial fournit le *nerf du muscle sous-clavier*, le *nerf scapulaire supérieur*, le *nerf thoracique postérieur*, le *nerf thoracique latéral* ou *nerf respiratoire de Ch. Bell* et les *nerfs thoraciques antérieurs*.

Le *nerf du muscle sous-clavier* est très grêle. Il provient du tronc antéro-externe du plexus descend verticalement en bas au-devant du muscle scalène antérieur un peu en dehors du nerf phrénique, passe derrière la clavicule et va se terminer dans le muscle sous-clavier.

Le *nerf scapulaire supérieur*, assez volumineux, provient du tronc postérieur du plexus. Il se dirige transversalement en dehors longeant le bord postérieur de la clavicule, accompagné de l'artère scapulaire supérieure. Il passe sous le muscle trapèze, arrive au bord supérieur de l'omoplate, traverse le trou coracoïdien et pénètre dans la fosse sus-épineuse où il donne des filets au muscle sus-épineux. Il contourne ensuite le bord externe de l'épine de l'omoplate, abandonne quelques filets à l'articulation scapulo-humérale, puis se termine dans le muscle sous-épineux.

Le *nerf thoracique postérieur* provient du cinquième nerf cervical, il se dirige en arrière en traversant les muscles scalène moyen et scalène postérieur, descend entre ce dernier muscle et l'angulaire de l'omoplate auquel il fournit quelques rameaux, puis se termine dans le muscle rhomboïde.

Le *nerf thoracique latéral* ou *nerf respiratoire de Ch. Bell* présente deux racines : l'une provient du sixième et l'autre du septième nerf cervical. Ces racines se dirigent en arrière, traversent le scalène moyen puis se réunissent en un tronc unique. Celui-ci passe derrière la clavicule, descend le long de la face latérale de la cage thoracique entre le muscle sous-scapulaire et les pectoraux, appliqué sur la face externe du muscle grand dentelé qu'il innerve.

Les *nerfs thoraciques antérieurs* ou *nerfs pectoraux* sont au nombre de deux. L'un, destiné au grand pectoral, provient du tronc antéro-externe du plexus; il passe derrière la clavicule, au-devant de l'artère axillaire

et va se terminer dans le muscle grand pectoral. L'autre, destiné au muscle petit pectoral, provient du tronc antéro-interne du plexus, passe derrière l'artère axillaire, s'anastomose avec le nerf du muscle grand pectoral, puis se termine dans le muscle petit pectoral. Quelques filets nerveux traversent ce dernier muscle pour se rendre également dans le grand pectoral.

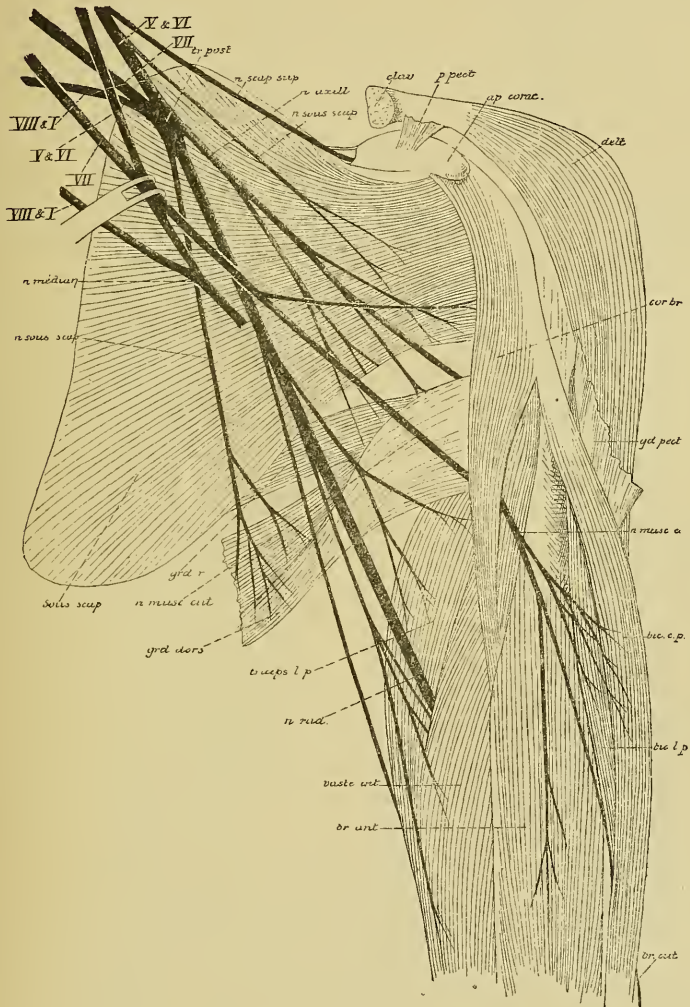


FIG. 201.

Quelques branches collatérales et terminales du plexus brachial.

b) *Branches sous-claviculaires.* En dessous de la clavicule le plexus brachial fournit les *nerfs sous-scapulaires*, FIG. 201. Ceux-ci sont au nombre de trois et proviennent du tronc postérieur du plexus. Ils

descendent en bas au-devant du muscle sous-scapulaire et se terminent : le premier dans la partie supéro-interne du muscle sous-scapulaire, le deuxième dans la partie externe du même muscle et dans le muscle grand rond, le troisième le plus volumineux s'épuise dans le muscle grand dorsal.

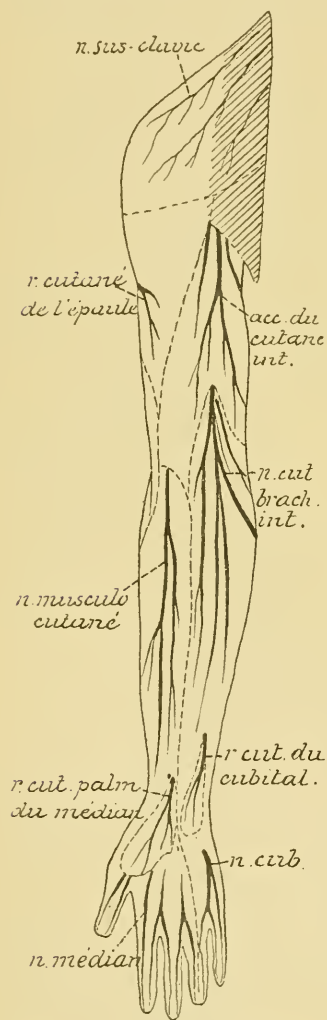


FIG. 202.

Les nerfs cutanés de la face antérieure du membre supérieur.

3° *Branches terminales.* Les branches terminales proviennent du plexus brachial au niveau de l'articulation scapulo-humérale. Elles sont au nombre de sept : le *nerf musculo-cutané*, le *nerf médian*, le *nerf cutané brachial interne*, le *nerf accessoire du cutané interne* et le *nerf cubital* forment le groupe superficiel. Ils proviennent des deux troncs antérieurs. Le *nerf radial* et le *nerf axillaire* ou *nerf circonflexe* provenant du tronc postérieur forment le groupe profond.

Nerf musculo-cutané. C'est la plus externe de toutes les branches terminales du plexus brachial. Avec la racine externe du *nerf médian*, elle provient du tronc antéro-externe du plexus. Ce nerf se dirige en bas et en dehors en passant au-devant du tendon du muscle sous-scapulaire, perfore le muscle coraco-brachial, se met entre le biceps et le brachial antérieur et longe ainsi toute la région antérieure du bras, FIG. 201. Au pli du coude il occupe le bord externe du tendon du biceps, traverse l'aponévrose du bras et devient sous-cutané. Il se divise alors en deux branches terminales dont l'une passe devant et l'autre derrière la veine médiane céphalique; ces branches vont porter la sensibilité à la peau qui recouvre la région antéro-externe de l'avant-bras depuis le pli du coude jusqu'à la main, FIG. 202. Pendant son trajet le long du bras, le *nerf musculo-cutané* donne des branches collatérales qui innervent le muscle coraco-brachial, les deux chefs du biceps et le brachial antérieur.

Nerf médian. Il provient du plexus brachial par deux racines qui se continuent avec les deux troncs antérieurs du plexus. Ces racines se

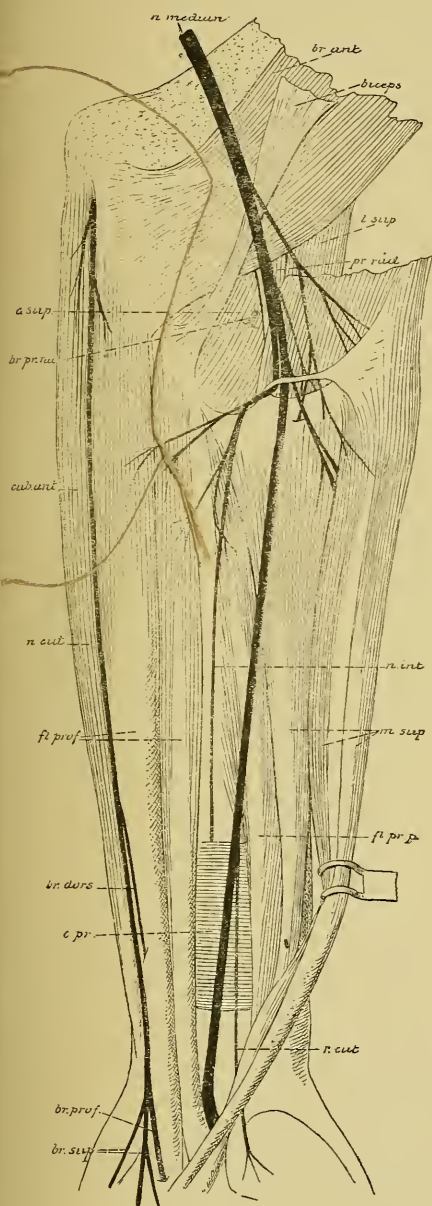


FIG. 203.

Les branches du nerf médian dans la région antérieure de l'avant-bras. Gr. nat. 1/2.

réunissent en bas en un tronc unique de façon à circonscrire un v ouvert en haut et en dedans dans lequel chemine l'artère axillaire. A son origine le nerf médian est situé un peu en dehors de l'artère axillaire, entre le nerf musculo-cutané qui est en dehors et le nerf cubital qui est en dedans. Il descend, avec l'artère humérale, le long du bord interne du bras, dans l'interstice qui sépare le biceps du brachial antérieur. Placé d'abord au-devant et un peu en dehors de l'artère le nerf médian passe insensiblement au-devant puis en dedans de l'artère. Arrivé au pli du coude il repose sur le muscle brachial antérieur, il passe alors en dessous d'une arcade aponévrotique formée par le muscle rond pronateur, croise l'artère cubitale qui devient interne et se met sur la ligne médiane, dans la région antérieure de l'avant-bras, entre le muscle fléchisseur superficiel et le muscle fléchisseur profond. Près de l'articulation radio-carpienne il devient sous-aponévrotique, étant situé entre le tendon du grand palmaire et celui du petit palmaire. Il passe sous le ligament annulaire antérieur du carpe au-devant des tendons des fléchisseurs et, arrivé dans la paume

Branches collatérales. Le long du bras, le nerf médian ne fournit aucune branche collatérale. Au pli du coude il fournit quelques rameaux articulaires au ligament antérieur de l'articulation, puis, le long de l'avant-bras, un grand nombre de branches collatérales destinées à innerver tous les muscles de l'avant-bras, à l'exception du muscle cubital antérieur et de

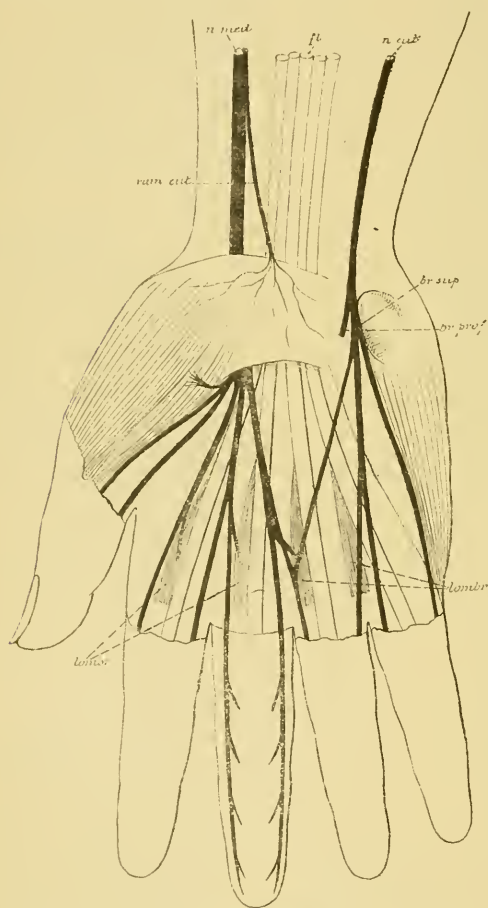


FIG. 204.

Les nerfs superficiels à la face palmaire de la main.

Gr. nat. 1/2.

la partie interne du muscle fléchisseur profond qui reçoivent leur innervation du nerf cubital. Toutes ces branches naissent du nerf médian un peu en dessous du pli du coude, FIG. 203. La branche destinée au muscle carré pronateur est longue et grêle, elle porte un nom spécial : c'est le *nerf interosseux antérieur*. On le trouve sur la face antérieure du ligament interosseux, accompagné de l'artère et des veines interosseuses, entre le muscle fléchisseur profond des doigts et le long fléchisseur propre du pouce. Il se termine dans le muscle carré pronateur et donne quelques filets à l'articulation radio-carpienne.

Un peu au-dessus de l'articulation radio-carpienne, le nerf médian fournit encore une branche cutanée : le *rameau cutané palmaire*; celui-ci traverse l'aponévrose antibrachiale pour devenir sous-cutané, passe au-devant du ligament annulaire antérieur du carpe et se distribue à la peau de l'éminence thénar et à la peau de la paume de la main.

Branches terminales. En dessous du ligament annulaire antérieur du carpe, le nerf médian se résout en cinq branches terminales, FIG. 204.

La première, très courte, se rend dans l'éminence thénar pour y innerver les trois muscles : court abducteur, court fléchisseur et opposant. La deuxième branche longe le tendon du muscle long fléchisseur propre du pouce et se subdivise en deux branches plus grêles dont l'une va porter la sensibilité au bord externe du pouce : *nerf collatéral palmaire externe du pouce* et l'autre innerve la peau du bord interne du pouce : *nerf collatéral palmaire interne*.

La troisième branche innerve le premier lombrical et donne la sensibilité au bord externe de la face palmaire de l'indicateur : *nerf collatéral palmaire externe de l'index*.

La quatrième branche descend dans la paume de la main, innerve le deuxième muscle lombrical et se subdivise en *nerf collatéral palmaire interne de l'index* et *nerf collatéral palmaire externe du médius*.

La cinquième branche innerve quelquefois le troisième muscle lombrical, s'anastomose avec la branche superficielle du nerf cubital, puis se subdivise en *nerf collatéral palmaire interne du médius* et *nerf collatéral palmaire externe de l'annulaire*.

SEIZIÈME LEÇON.

Les nerfs spinaux ou nerfs rachidiens. (Suite.)

Nous avons commencé, dans la dernière leçon, l'étude des branches terminales du plexus brachial. Ces branches sont au nombre de sept. Nous avons décrit le trajet périphérique de deux de ces branches : le *nerf musculo cutané* et le *nerf médian*. Il nous reste encore à étudier le trajet et le mode de distribution du *nerf cutané brachial interne*, du *nerf accessoire du cutané interne*, du *nerf cubital*, du *nerf radial* et du *nerf axillaire* ou *circonflexe*.

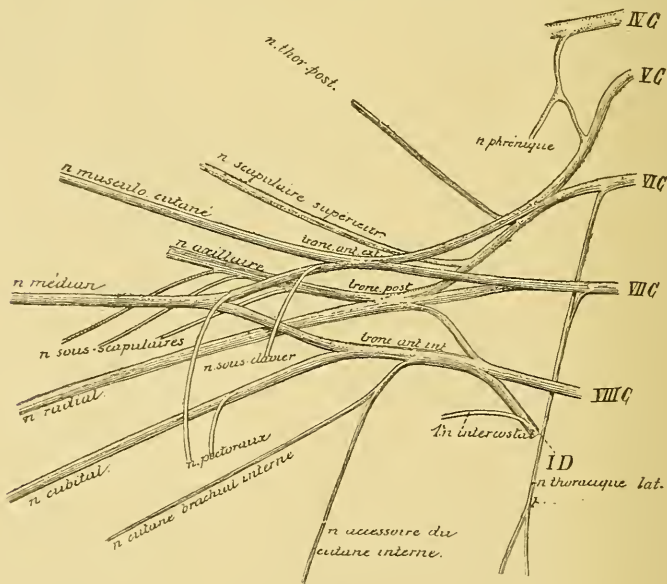


FIG. 205.

Constitution du plexus brachial. Gr. nat. 1/2.

Nerf cutané brachial interne. Ce nerf provient avec la racine interne du nerf médian et avec le nerf cubital du tronc antéro-interne du plexus brachial, FIG. 205. Il descend le long du bras, au-devant

de l'artère humérale, entre le nerf médian et le nerf cubital. Arrivé vers la partie moyenne du bras, il traverse l'orifice de l'aponévrose brachiale qui donne passage à la veine basilique et devient sous-cutané.

Il se divise alors en deux branches terminales qui vont porter la sensibilité à la peau de la partie inférieure et interne du bras et à celle qui recouvre la région antéro-interne de l'avant-bras jusqu'au poignet, FIG. 206.

Nerf accessoire du cutané brachial interne. Il provient du même tronc nerveux que le précédent, FIG. 205; d'abord situé en arrière de la veine axillaire, il se place plus bas en dedans de cette veine et s'anastomose avec le rameau perforant du deuxième nerf intercostal. De ce tronc unique partent alors des branches terminales qui portent la sensibilité à la peau du creux axillaire et à celle qui recouvre la face interne du bras jusqu'au niveau de l'épicondyle, FIG. 206.

Nerf cubital. Il naît du tronc antéro-interne du plexus brachial, origine qui lui est commune avec la racine interne du nerf médian, le nerf cutané brachial interne et son accessoire, FIG. 205. Il descend le long de la face interne du bras, au-devant du nerf radial, en dedans du nerf médian, de l'artère axillaire et de l'artère brachiale.

Arrivé vers le milieu de la région interne du bras, il se dirige en arrière, traverse la cloison intermusculaire interne le long de laquelle il descend.

Il parcourt la gouttière située entre l'épicondyle et l'olécrane, passe sous une arcade aponévrotique étendue entre les insertions supérieures du muscle cubital antérieur, se recourbe un peu en avant et arrive ainsi

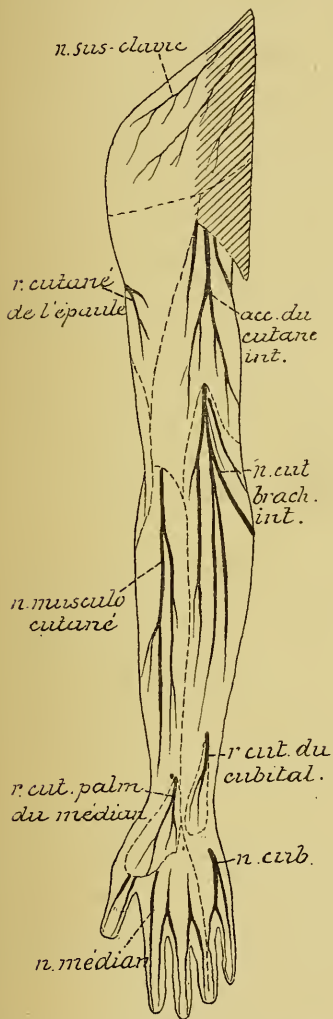


FIG. 206.

Les nerfs cutanés de la face antérieure du membre supérieur.

à la face antérieure de l'avant-bras. Il descend entre le muscle cubital antérieur et le muscle fléchisseur profond des doigts étant accompagné, dans la moitié inférieure de l'avant-bras, de l'artère cubitale qui est placée en dehors. Au niveau de l'articulation radio-carpienne il devient tout-à-fait sous-aponévrotique, passe avec l'artère cubitale au-devant du ligament annulaire antérieur du coude, dans un canal osteo-fibreux formé par ce ligament, l'os pisiforme et une expansion aponévrotique du muscle cubital antérieur, et pénètre ainsi dans la paume de la main où il se divise en branches terminales.

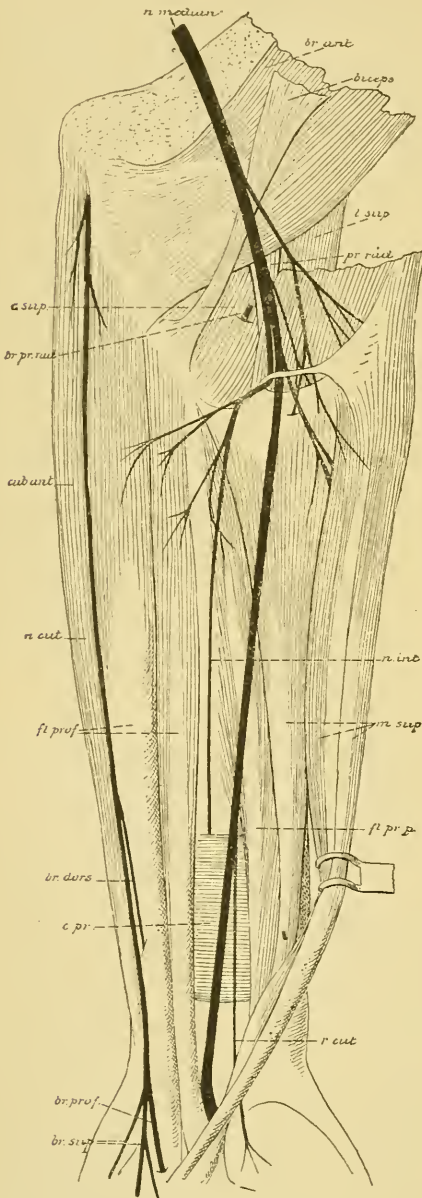


FIG 207.

Les branches du nerf médian dans la région antérieure de l'avant-bras. Gr nat. 1/2.

Branches collatérales. Le long du bras le nerf cubital ne fournit aucune branche collatérale.

Les branches collatérales fournies le long de l'avant-bras peuvent se diviser en branches *articulaires*, *musculaires* et *cutanées*.

Les branches articulaires sont destinées à la partie postérieure de l'articulation du coude. Elles proviennent du nerf cubital pendant son trajet dans la gouttière olécrânienne.

Les branches musculaires proviennent du nerf cubital au moment où il passe en dessous de l'insertion supérieure du muscle cubital antérieur. Elles sont destinées à ce muscle et à la partie interne du muscle fléchisseur profond des doigts, FIG. 207.

Les branches cutanées, réunies en un tronc assez volumineux, naissent du nerf cubital un peu au-dessus de l'articulation radio-carpienne. Ce tronc contourne le cubitus en passant en dessous du tendon du cubital antérieur. Arrivé ainsi dans la région postérieure de l'avant-bras, FIG.

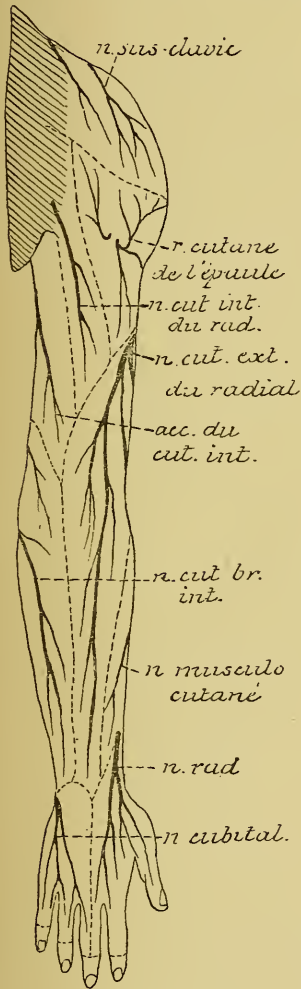


FIG. 208.

Les nerfs cutanés de la face postérieure du membre supérieur.

208, il traverse l'aponévrose, devient sous-cutané et se divise en branches terminales qui vont porter la sensibilité à la peau qui recouvre la partie interne du dos de la main, et la face dorsale de la première phalange du petit doigt, de l'annulaire et de la partie externe du doigt médian.

Branches terminales. Arrivé dans la paume de la main, vers l'extrémité supérieure de l'éminence hypothénar, le nerf cubital se divise en une branche superficielle et en une branche profonde, FIG. 209.

La *branche superficielle* innerve le muscle cutané palmaire, fournit des filets à la peau de l'éminence hypothénar et s'anastomose avec la branche voisine du nerf médian, puis se divise en deux rameaux : l'interne gagne le côté correspondant de l'auriculaire, c'est le *nerf collatéral palmaire interne du petit doigt*; l'externe se subdivise pour constituer le *nerf collatéral palmaire externe du petit doigt* et le *nerf collatéral palmaire interne de l'annulaire*. Les nerfs collatéraux palmaires du cubital aussi bien que ceux du nerf médian s'étendent jusqu'à l'extrémité distale de

la troisième phalange. Ils présentent sur leur trajet de nombreux corpuscules de PACINI et envoient des filets à toute la face palmaire des doigts et à la face dorsale de la deuxième et de la troisième phalange. Pendant leur trajet dans la paume de la main, ils sont situés en des-

sous de l'aponévrose palmaire moyenne. Ils ne deviennent sus-aponévrotiques que près de l'articulation metacarpo-phalangienne en passant en dessous des arcades interdigitales de l'aponévrose palmaire moyenne.

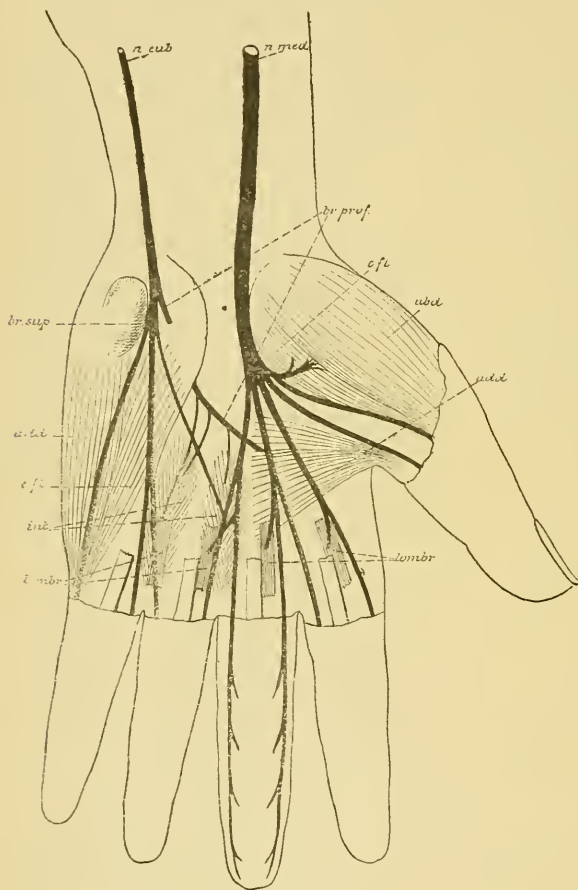


FIG 209.

Les nerfs superficiels et profonds de la face palmaire de la main. Gr. nat. 1/2.

brachial. Le nerf radial se continue directement avec le tronc postérieur de ce plexus, étant situé, à son origine, au-devant des tendons du muscle grand rond et du muscle grand dorsal, en arrière de l'artère axillaire et du nerf cubital. Il se dirige alors en bas et en dehors, s'engage avec l'artère humérale profonde dans la gouttière radiale de l'humérus entre le vaste interne et le vaste externe du triceps brachial.

La *branche profonde* traverse d'avant en arrière les muscles de l'éminence hypothénar qu'elle innerve, se dirige ensuite en dehors, derrière les tendons des muscles fléchisseurs au-devant de l'extrémité proximale des métacarpiens, accompagné de l'arcade palmaire profonde et va se terminer dans le muscle adducteur du pouce. Pendant ce trajet, elle envoie des filets nerveux aux articulations du carpe, au troisième et au quatrième muscle lombrical et à tous les muscles interosseux palmaires et dorsaux.

Nerf radial. C'est la plus volumineuse de toutes les branches terminales du plexus

Il contourne dans cette gouttière la face postérieure de l'os du bras, traverse la cloison intermusculaire externe au niveau de l'insertion supérieure du muscle long supinateur, puis descend dans la région du pli du coude étant situé profondément entre le muscle long supinateur et le muscle brachial antérieur. Arrivé près de l'épicondyle, il se divise en deux branches terminales : l'une superficielle et l'autre profonde.

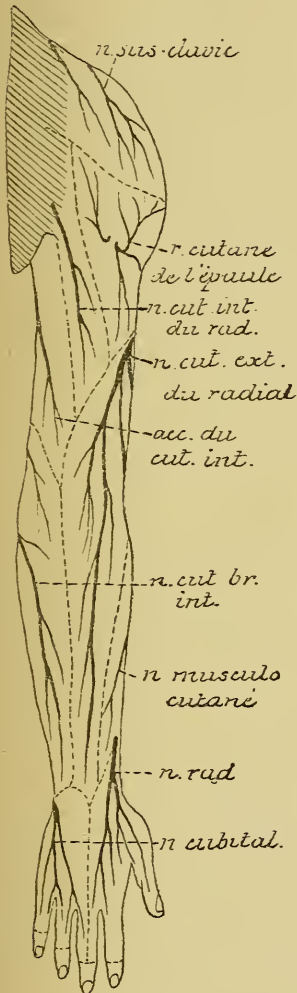


FIG. 210.

Les nerfs cutanés de la face postérieure du membre supérieur.

Branches collatérales. Pendant son trajet le long du bras, le nerf radial fournit plusieurs branches collatérales.

1° Le *nerf cutané interne du radial*.

Il provient du radial au moment de son entrée dans la gouttière de l'humérus, traverse directement l'aponévrose du bras pour devenir sous-cutané et porte la sensibilité à la partie postéro-interne du bras jusque près de l'olécrâne.

2° Le *nerf du triceps et de l'anconé*.

Pendant son trajet dans la gouttière humérale, le nerf radial abandonne un grand nombre de filets qui vont innervier les trois chefs du triceps brachial. Un de ces filets, destiné au vaste externe, se termine dans le muscle anconé.

3° Le *nerf cutané externe du radial*, FIG. 210. Il provient du nerf radial à l'extrémité inférieure de la gouttière humérale, traverse l'aponévrose du bras entre le long supinateur et le vaste externe, donne quelques filets à la peau de la partie inférieure du bras, passe entre l'épicondyle et l'olécrâne et se distribue à la peau qui recouvre la face postérieure de l'avant-bras.

4° Un peu au-dessus du pli du coude, il donne les filets nerveux pour le muscle long supinateur et pour le premier radial externe, FIG. 211.

Branches terminales Le *nerf radial superficiel* est exclusivement sensitif. Il descend verticalement en bas sur le côté externe de la région antérieure de l'avant-bras, en dedans du muscle long supinateur et des deux muscles radiaux, en dehors de l'artère radiale. Vers le tiers inférieur de l'avant-bras, ce nerf contourne le radius en passant sous le tendon du muscle long supinateur et devient dorsal. Il traverse l'aponévrose antibrachiale, s'anastomose avec

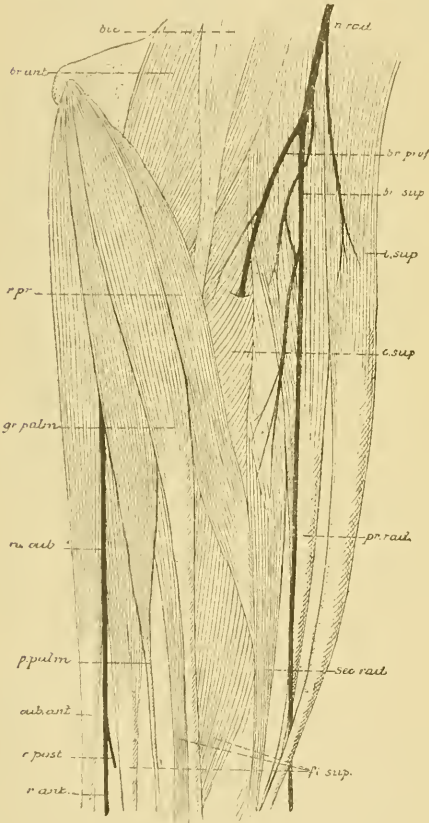


FIG. 211.

elle donne des filets au muscle second radial externe, traverse le court supinateur et l'innerve, FIG. 211, contourne la partie supérieure du radius et arrive à la face postérieure de l'avant-bras entre le plan musculaire superficiel et le plan musculaire profond, FIG. 213. Il abandonne dans cette région de nombreux filets qui vont innerver les muscles des deux plans, puis, considérablement réduit et appliqué sur la face postérieure du ligament interosseux, sous le nom de *nerf interosseux postérieur*, il va se terminer dans les articulations du carpe.

antibrachiale, s'anastomose avec une branche du nerf musculocutané et se divise un peu au-dessus de l'articulation radiocarpienne en deux branches, dont l'externe va devenir le nerf collatéral dorsal externe du pouce, tandis que l'interne se divise et se subdivise encore pour fournir les nerfs collatéraux dorsaux interne du pouce, externe et interne de l'indicateur et externe du médus. Les nerfs collatéraux dorsaux du pouce portent la sensibilité jusqu'à l'extrémité distale de la seconde phalange, tandis que les collatéraux dorsaux des autres doigts n'innervent que la peau de la première phalange, FIG. 212.

Le *nerf radial profond* est une branche exclusivement motrice. Elle est plus volumineuse que la branche superficielle. Un peu en dessous de son origine

Nerf axillaire ou circonflexe Il provient, avec le nerf radial, du tronc postérieur du plexus brachial, descend derrière l'artère axillaire, au-devant du muscle sous-scapulaire. Il passe, avec l'artère circonflexe

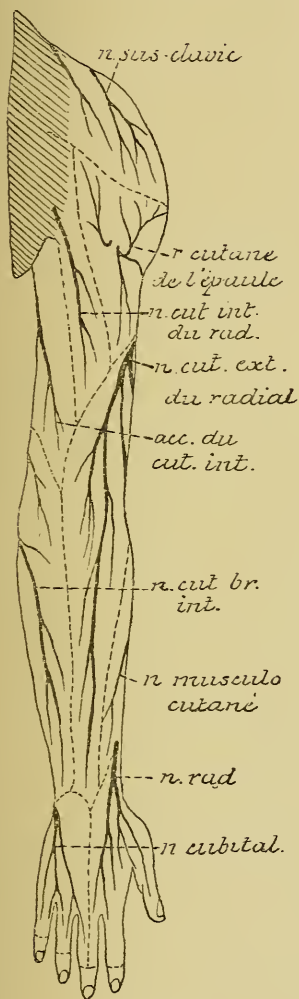


FIG. 212.

Les nerfs cutanés de la face postérieure du membre supérieur.

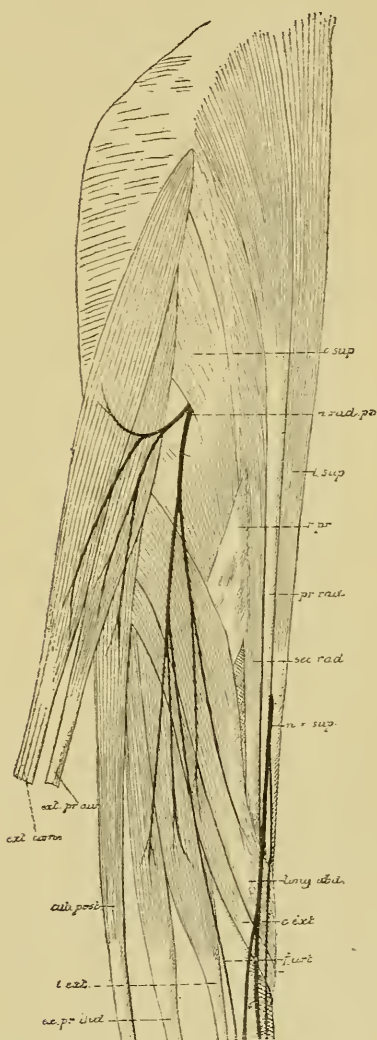


FIG. 213.

postérieure, par une ouverture quadrilatère limitée par le bord inférieur du muscle sous-scapulaire, le bord supérieur des tendons réunis du grand dorsal et du grand rond, l'humérus et la longue portion du triceps, contourne le col chirurgical de l'os et gagne la face profonde du muscle deltoïde dans lequel il se termine.

Pendant ce trajet le nerf axillaire fournit :

- a) Des rameaux articulaires pour l'articulation scapulo-humérale.
- b) Le nerf du muscle petit rond.
- c) Le nerf cutané de l'épaule. Celui-ci contourne le bord postérieur du muscle deltoïde et donne des rameaux ascendants, horizontaux et descendants qui portent la sensibilité à la peau qui recouvre la partie postérieure du deltoïde et la partie supérieure de la face postérieure du bras.

Nerfs dorsaux.

Les nerfs dorsaux sont au nombre douze. Le premier passe par le trou de conjugaison formé par le premier et le deuxième nerf dorsal; le douzième, par le trou intervertébral situé entre la douzième vertèbre dorsale et la première vertèbre lombaire.

L'extrémité inférieure de la moelle dorsale, c'est-à-dire l'endroit où le dernier filet radiculaire du douzième nerf dorsal sort de la moelle épinière, descend dans le canal rachidien jusqu'au niveau du corps de la dixième vertèbre dorsale. Rapportée aux apophyses épineuses des vertèbres, cette limite inférieure correspond au bord inférieur de l'apophyse épineuse de la neuvième vertèbre dorsale (REID).

Au sortir du trou de conjugaison, chaque nerf dorsal se divise en une branche antérieure et une branche postérieure.

Branches postérieures.

Les branches postérieures des nerfs dorsaux sont plus grêles que les branches antérieures. Elles se dirigent en arrière, entre les apophyses transverses des vertèbres dorsales en dedans du ligament costo-transversaire supérieur. Dès leur entrée dans la gouttière vertébrale, elles se divisent en deux rameaux : un rameau externe et un rameau interne. Le rameau interne des huit premiers nerfs dorsaux est plus volumineux, celui des quatre derniers nerfs dorsaux au contraire plus grêle que le rameau externe correspondant.

Pour les huit premiers nerfs dorsaux, les rameaux externes sont exclusivement moteurs, ils innervent avec les filets des rameaux internes tous les muscles profonds du dos. Les rameaux internes renferment surtout des fibres sensibles. Ils traversent le muscle trapèze tout près de la ligne médiane, deviennent sous-cutanés, se recourbent en dehors et portent la sensibilité à la peau qui recouvre la région dorsale correspondante, FIG. 214.

Pour les quatre derniers nerfs dorsaux, les rameaux internes sont exclusivement musculaires; ils innervent avec des filets venus des rameaux externes les muscles profonds du dos. Les rameaux externes sont aussi cutanés. Ils traversent les insertions du muscle long dorsal, deviennent sous-cutanés, se divisent en filets internes et en filets externes qui innervent pour la sensibilité la peau de la partie correspondante du dos.

Branches antérieures.

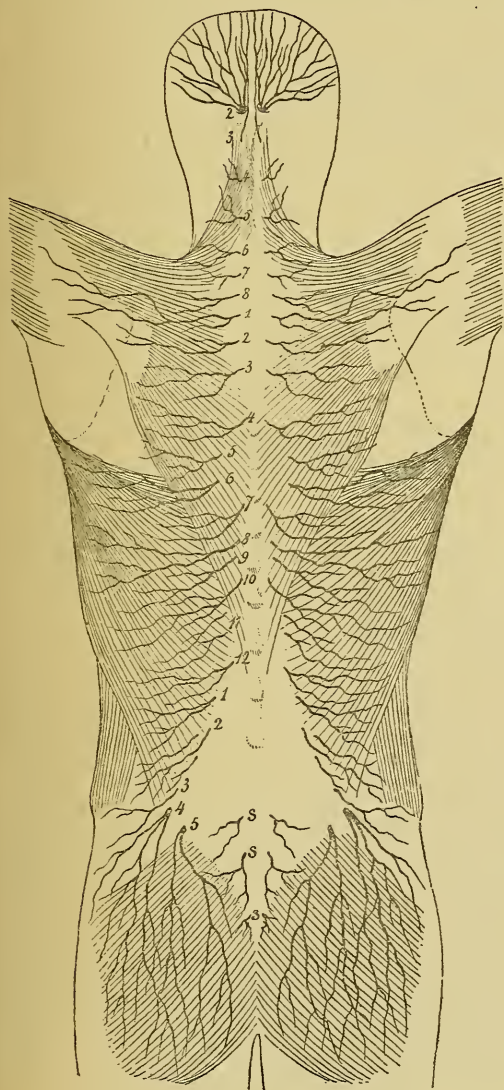


FIG. 214.

Les rameaux cutanés des branches postérieures des nerfs cervicaux, dorsaux, lombaires et sacrés.

Les branches antérieures des nerfs dorsaux portent le nom de *nerfs intercostaux*, parce qu'elles parcourent d'arrière en avant toute l'étendue des espaces intercostaux. Le premier nerf intercostal parcourt le premier espace tandis que le douzième est situé immédiatement en dessous de la douzième côte.

Chaque nerf intercostal provient du nerf dorsal correspondant immédiatement en dehors du trou de conjugaison, au-devant du ligament costo-transversaire supérieur. Il se dirige vers l'espace intercostal, se place, jusqu'à l'angle de la côte, entre le muscle intercostal externe et la lame fibreuse qui remplace le muscle intercostal interne à égale distance des deux côtes. Vers l'angle de la côte, il est recouvert en dedans par le muscle intercostal interne, s'infléchit un peu en haut, gagne le bord inférieur de la côte

supérieure et parcourt la gouttière creusée le long de ce bord, depuis l'angle de la côte jusque près du sternum, étant placé en dessous de l'artère et de la veine intercostales.

Les six derniers nerfs intercostaux n'atteignent pas le sternum, mais passent de la paroi thoracique dans la paroi abdominale, entre les muscles petit oblique et transverse et s'y étendent jusque près de la ligne blanche.

Dans ce trajet, chaque nerf intercostal fournit des rameaux anastomotiques, des rameaux musculaires et des rameaux cutanés, FIG. 215.

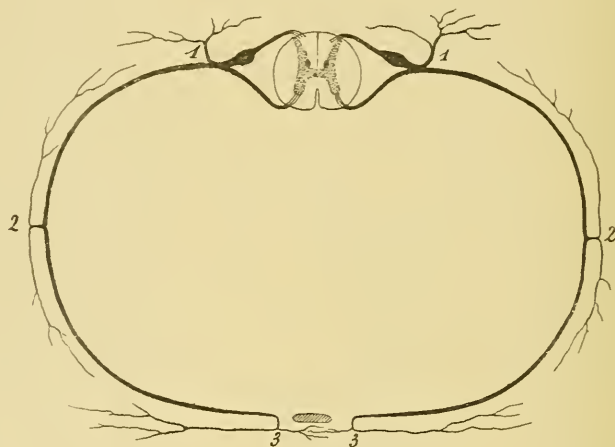


FIG. 215.

Figure schématique montrant l'origine et le mode de distribution des nerfs dorsaux.

1. Branche postérieure du nerf dorsal.
2. Rameau perforant latéral, et
3. Rameau perforant antérieur du nerf intercostal.

Rameaux anastomotiques. Tout près du trou de conjugaison, chaque nerf intercostal s'anastomose avec le ganglion voisin du sympathique par un ou deux rameaux communicants.

Le premier nerf intercostal est excessivement grêle. La plus grande partie de ces fibres prennent part à la constitution du plexus brachial. Le douzième nerf intercostal s'anastomose avec le premier nerf lombaire tout près du trou intervertébral.

Rameaux musculaires. Pendant leur trajet dans les espaces intercostaux les six premiers nerfs intercostaux émettent des branches collatérales qui vont innerver les muscles intercostaux externes et internes, les sous-costaux, le triangulaire du sternum, les sur-costaux, et le muscle petit dentelé supérieur. Les six derniers nerfs intercostaux donnent des branches motrices pour les muscles intercostaux, sous-costaux et sur-costaux

correspondants, le muscle petit dentelé inférieur et les muscles de la paroi abdominale antérieure : grand oblique, petit oblique, transverse, grand droit et pyramidal. Enfin quelque fibres se rendent dans la portion lombaire du muscle diaphragme.

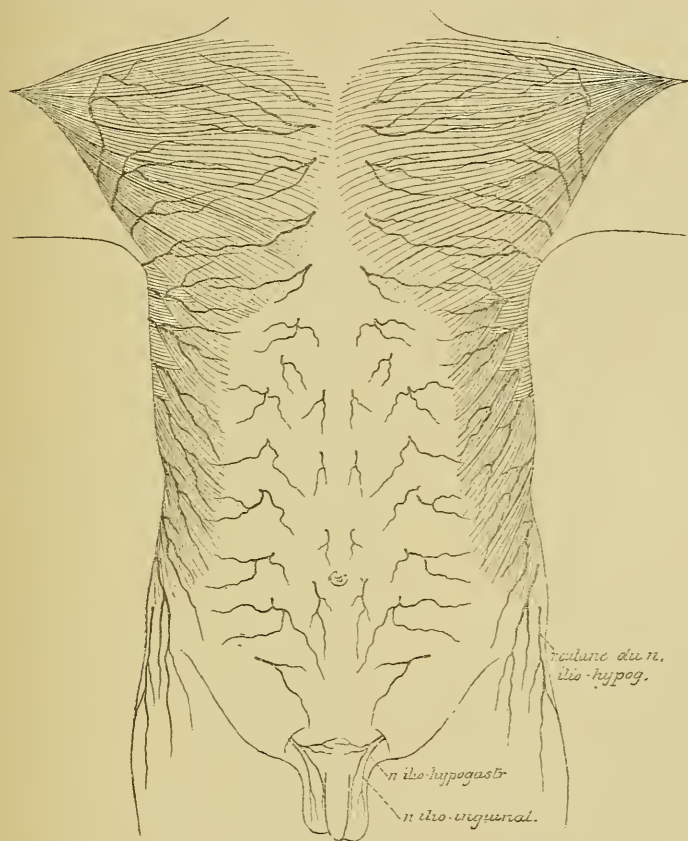


Fig. 216.

Les rameaux cutanés antérieurs et latéraux provenant des nerfs intercostaux.

Rameaux cutanés. Chaque nerf intercostal fournit un rameau perforant latéral et un rameau perforant antérieur.

Le rameau perforant latéral du premier nerf intercostal manque. Celui du deuxième nerf intercostal se jette tout entier dans le nerf accessoire du cutané brachial interne provenant du plexus brachial.

Les rameaux perforants latéraux des autres nerfs intercostaux traversent, sur les faces latérales de la cage thoracique, au niveau de la ligne axillaire antérieure, soit les muscles intercostaux externes et le grand dentelé; soit les muscles intercostaux externes et le grand oblique et deviennent sous-cutanés. Ils se divisent alors en deux branches terminales,

dont l'une, la plus volumineuse, se dirige en avant et l'autre en arrière. Ces branches vont porter la sensibilité à la peau qui recouvre la région latérale de la cage thoracique et la paroi abdominale latérale.

Les branches antérieures des rameaux perforants latéraux du troisième au sixième nerf intercostal contournent le bord inférieur du muscle grand pectoral pour se distribuer à la peau de la région mammaire.

Le rameau perforant du douzième nerf intercostal croise la crête iliaque et donne la sensibilité à la peau qui recouvre la partie supérieure de la région fessière; on le désigne sous le nom de *nerf cutané fessier supérieur*.

Les rameaux perforants antérieurs des six premiers nerfs intercostaux traversent le muscle grand pectoral sur le bord latéral du sternum, deviennent sous-cutanés et se terminent par des branches internes à la peau qui recouvre le sternum et par des branches externes plus volumineuses à la peau de la région antérieure du thorax, FIG. 216.

Les rameaux perforants antérieurs des six derniers nerfs intercostaux traversent la gaine du grand droit et se distribuent à la peau de la paroi antérieure de l'abdomen.

Nerfs lombaires.

Il existe cinq paires de nerfs lombaires. Elles sortent par les trous de conjugaison de la région lombaire du rachis. Le premier nerf passe entre la première et la deuxième vertèbre lombaire; le cinquième, entre la cinquième vertèbre lombaire et la base du sacrum. La limite inférieure de la moelle lombaire correspond au corps de la première vertèbre lombaire. Rapportée aux apophyses épineuses du rachis, elle répond au milieu de l'apophyse épineuse de la douzième vertèbre dorsale (REID).

Au sortir du trou de conjugaison, chaque nerf lombaire se divise en une branche antérieure et une branche postérieure.

Branches postérieures.

Les branches postérieures, moins considérables que les branches antérieures, se dirigent en arrière entre les apophyses transverses des vertèbres lombaires et arrivent dans la région lombaire où elles se divisent en rameaux internes et rameaux externes qui innervent les muscles profonds de la région lombaire et portent la sensibilité à la peau de la région lombaire et de la partie supérieure de la région fessière, FIG. 217.

Branches antérieures.

Les branches antérieures des nerfs lombaires s'anastomosent avec les ganglions voisins du sympathique, puis se dirigent en dehors entre le muscle carré des lombes et le grand psoas, en envoyant des rameaux à ces deux muscles.

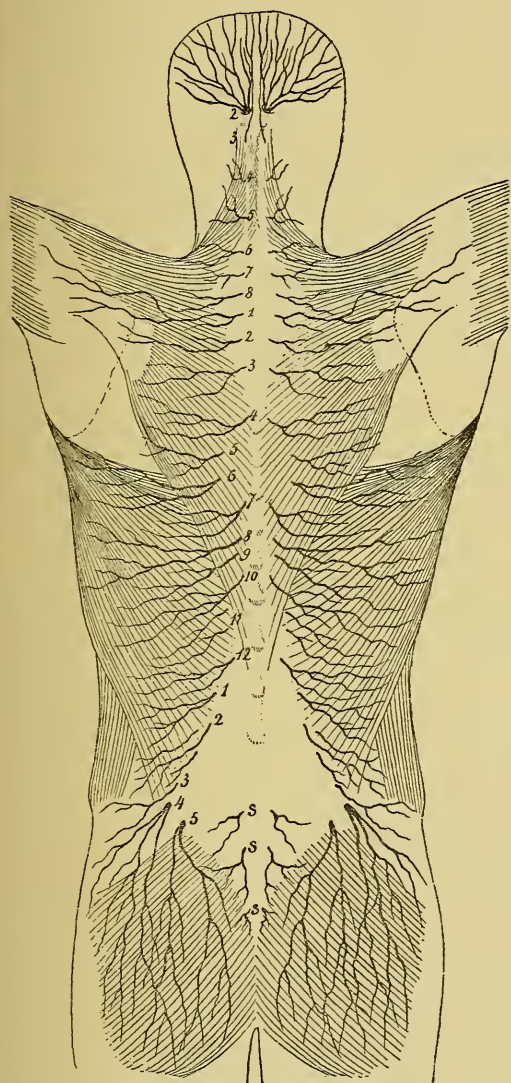


FIG. 217.

Les rameaux cutanés des branches postérieures des nerfs cervicaux, dorsaux, lombaires et sacrés.

en dehors et va produire en se subdivisant les deux *nerfs abdominaux*; l'autre descend en bas pour se réunir avec le deuxième nerf lombaire. Celui-ci descend obliquement en bas et en dehors, émet sur ce trajet

La branche antérieure du cinquième nerf lombaire reçoit une branche anastomotique du quatrième nerf lombaire et constitue le nerf *lombo-sacré*. Celui-ci descend dans le petit bassin au-devant de l'articulation sacro-iliaque et va prendre part à la formation du plexus sacré.

Les branches antérieures des quatre premiers nerfs lombaires s'anastomosent les unes avec les autres pour constituer le *plexus lombaire*, FIG. 218.

Plexus lombaire. Ce plexus est situé sur les faces latérales des vertèbres lombaires, en partie dans l'épaisseur du muscle psoas, en partie entre le psoas et le carré des lombes.

Le premier nerf lombaire se divise en deux branches : l'une se dirige

deux branches collatérales, les deux *nerfs inguinaux*, puis se divise en une branche antérieure et une branche postérieure. Le troisième et le quatrième nerf lombaire se dirigent aussi en bas et en dehors; ils se subdivisent chacun en une branche postérieure volumineuse et une branche antérieure plus grêle. Les branches antérieures de ces trois derniers nerfs lombaires se réunissent ensemble et forment le *nerf obturateur*. Les branches postérieures des mêmes nerfs se réunissent en un tronc volumineux : le *nerf crural*. De plus, le quatrième nerf lombaire donne une branche anastomotique au cinquième nerf lombaire pour former le *nerf lombo-sacré*.

Outre les branches musculaires fournies aux muscles carré lombaire, grand psoas et petit psoas, on peut distinguer au plexus lombaire quatre branches collatérales et trois branches terminales. Les branches collatérales sont les deux *nerfs inguinaux* et les deux *nerfs abdominaux*. Les branches terminales sont le *nerf lombo-sacré*, le *nerf obturateur* et le *nerf crural*.

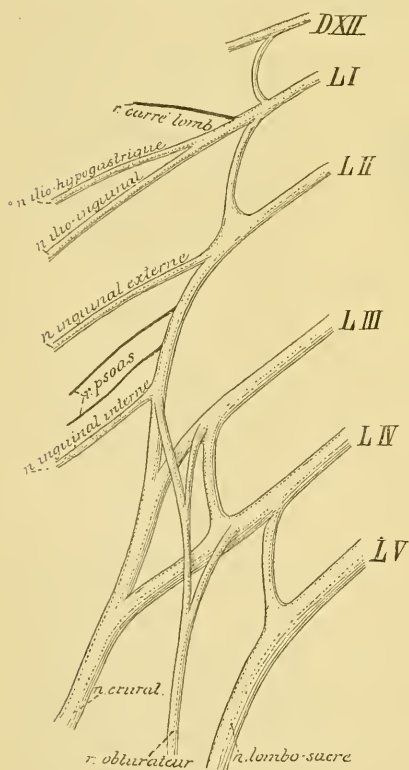


FIG. 218.

Mode de constitution du plexus lombaire.

Branches collatérales. 1° Le *nerf grand abdominal*, appelé plus communément *nerf ilio-hypogastrique*. Il naît de la branche antérieure du premier nerf lombaire par un tronc qui lui est commun avec le *nerf petit abdominal* ou *nerf ilio-inguinal*. Ce tronc unique porte encore le nom de *nerf lombo-dorsal* (SCHWALBE).

Le *nerf ilio-hypogastrique* se dirige en dehors sur la face antérieure du muscle carré lombaire parallèlement à la direction du douzième nerf intercostal. Arrivé à la crête iliaque, il traverse l'aponévrose postérieure du muscle transverse de l'abdomen, puis longe d'arrière en avant

la crête de l'os iliaque entre l'insertion du muscle transverse et celle du muscle petit oblique. Vers le milieu de cette crête, il se comporte comme un nerf intercostal, fournit un rameau cutané perforant, puis

continue son trajet entre les deux muscles en leur fournissant des branches d'innervation. Au niveau de l'orifice interne du canal inguinal, il traverse obliquement le muscle petit oblique, l'aponévrose du grand oblique et, devenu sous-cutané, va se distribuer à la peau comprise entre la ligne blanche et le canal inguinal, FIG. 219.

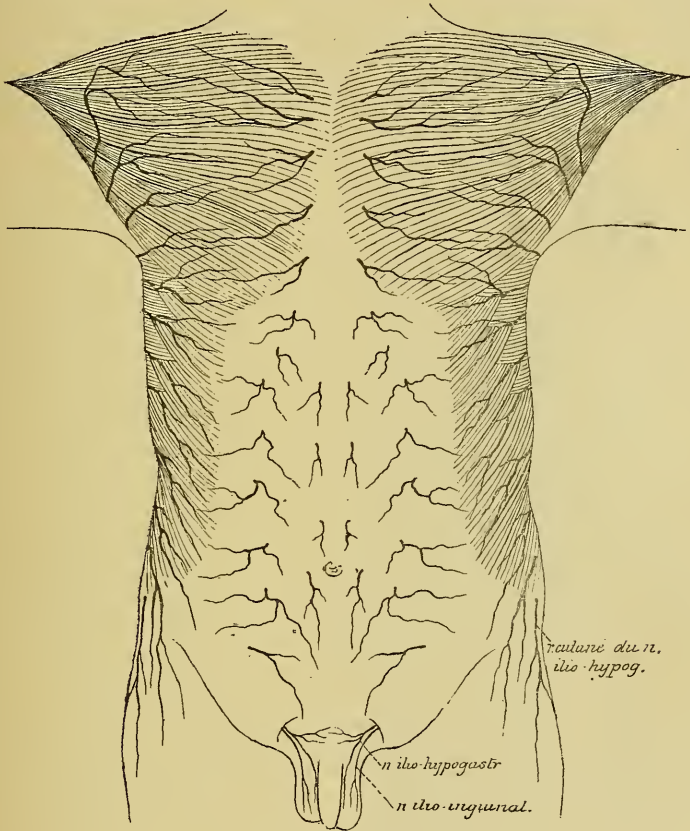


Fig. 219.

Les rameaux cutanés antérieurs et latéraux provenant des nerfs intercostaux.

Le rameau cutané perforant traverse les muscles petit oblique et grand oblique, et va se distribuer à la peau de la partie supérieure de la région fessière.

2° Le *nerf petit abdominal* ou *nerf ilio-inguinal* provient avec le nerf ilio-hypogastrique du tronc lombo-dorsal. Plus grêle que ce dernier, il descend obliquement en bas et en dehors, étant placé un peu plus bas que le nerf grand abdominal. A la crête iliaque, il traverse également le muscle transverse de l'abdomen, se dirige en avant entre ce muscle et

le petit oblique, s'anastomose souvent avec le nerf voisin près de l'épine iliaque antérieure et supérieure, descend le long de l'arcade crurale,

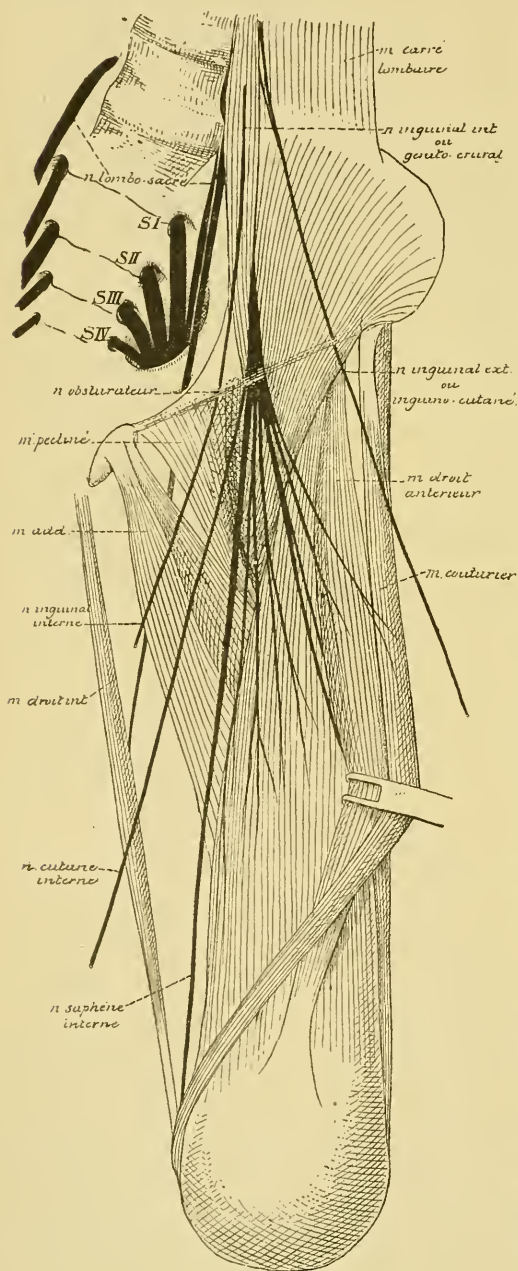


FIG. 220.

parcourt le canal inguinal et arrive ainsi sur la face antérieure du cordon spermatique chez l'homme ou du ligament rond chez la femme; il se distribue à la peau du pubis et à une partie de la peau du scrotum chez l'homme et de la grande lèvre chez la femme. Pendant son trajet entre les muscles petit oblique et transverse, ce nerf leur abandonne des filets d'innervation.

3° Le *nerf inguinal externe*, *nerf inguino-cutané* ou *nerf cutané externe de la cuisse*, FIG. 220.

Il provient de la branche antérieure du deuxième nerf lombaire, descend obliquement au-devant du muscle iliaque, recouvert par l'aponévrose iliaque et par le péritoine, sort de l'abdomen entre les deux épines iliaques antérieures en passant au-devant de l'artère circonflexe iliaque, en dessous de l'arcade crurale. Il descend sur la face antérieure de la cuisse dans un dédoublement de l'aponévrose crurale, puis traverse l'aponévrose et se divise en branches terminales qui donnent la sensibilité à la peau de la région antéro-externe de la cuisse jusque près du genou,

FIG. 221.

4° Le *nerf inguinal interne* ou *nerf génito-crural*, FIG. 220, provient aussi du deuxième nerf lombaire. Il traverse d'arrière en avant toute l'épaisseur

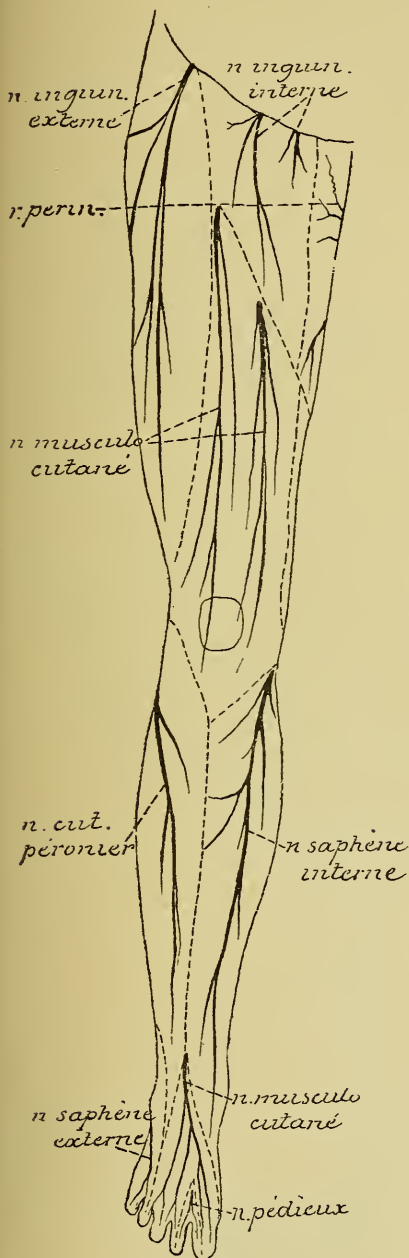


FIG. 221.

Les nerfs cutanés de la face antérieure du membre inférieur.

du muscle grand psoas, descend sur la face antérieure de ce muscle, puis sur la face antérieure de l'artère iliaque externe et se divise en deux rameaux terminaux : un rameau interne, *rameau génital* ou *nerf spermatique externe* et un rameau externe, *rameau crural* ou *nerf lombo-inguinal*. Cette division du nerf génito-crural peut se faire en un point variable de son trajet.

Le rameau interne pénètre dans le canal inguinal, parcourt ce canal, innerve le muscle crémaster et se termine dans le fond des bourses. Chez la femme, il se termine dans les grandes lèvres.

Le rameau externe descend en dessous de l'arcade crurale, traverse l'aponévrose crurale et se termine à la peau de la partie supérieure et antérieure de la cuisse, FIG. 221.

Branches terminales du plexus lombaire. 1° *Nerf lombo-sacré*, FIG. 222. Le nerf lombo-sacré est formé par la branche antérieure du cinquième nerf lombaire et une partie de la branche correspondante du quatrième nerf lombaire; il descend au-devant de l'articulation sacro-iliaque, se réunit avec les branches antérieures des quatre premiers nerfs sacrés pour constituer le plexus sacré.

2° *Nerf obturateur*, FIG. 222. Le nerf obturateur provient à la fois des deuxième, troisième et quatrième nerfs lombaires. Il descend le

long du bord interne du muscle psoas, croise l'articulation sacro-iliaque, passe derrière l'artère et la veine iliaques primitives, longe ensuite la paroi externe de l'excavation pelvienne, parcourt le canal sous-pubien et se termine dans les muscles de la région interne de la cuisse : l'obturateur

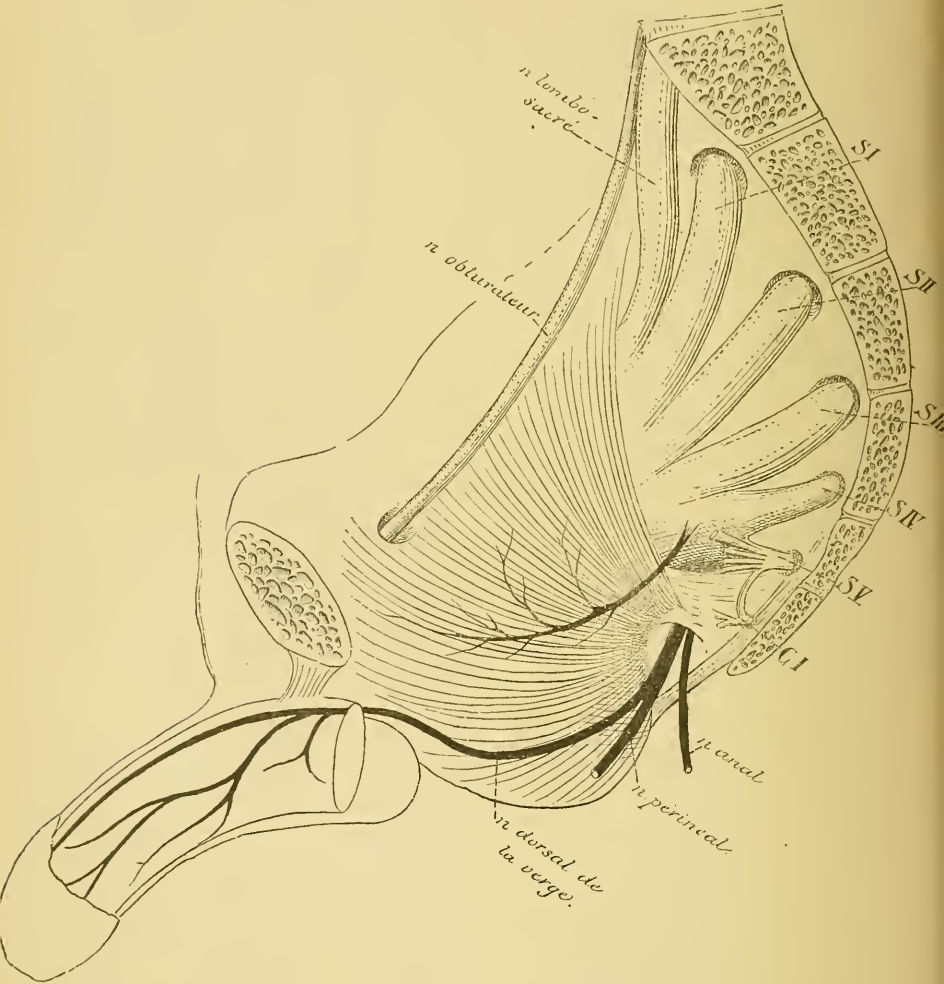


FIG. 222.

externe, le droit interne, le moyen ou long adducteur, le petit adducteur et le grand adducteur. Il fournit aussi un rameau cutané qui longe le bord interne du muscle long adducteur, s'anastomose souvent avec une branche du nerf crural et se termine dans la peau de la partie inférieure et interne de la cuisse.

3° *Nerf crural.* Le nerf crural est la branche la plus volumineuse du plexus lombaire. Il reçoit ses fibres des deuxième, troisième et quatrième nerfs lombaires

par trois racines qui se réunissent derrière le muscle grand psoas, FIG. 218. Il parcourt alors le sillon formé par le muscle iliaque et par le muscle psoas, séparé des vaisseaux cruraux par toute l'épaisseur de ce dernier muscle. Il sort de la cavité abdominale en passant par l'anneau crural, en arrière et en dehors des vaisseaux cruraux, entre le muscle psoas et son aponévrose. Arrivé à la face antérieure de la cuisse, le nerf crural se divise en branches terminales, FIG. 223.

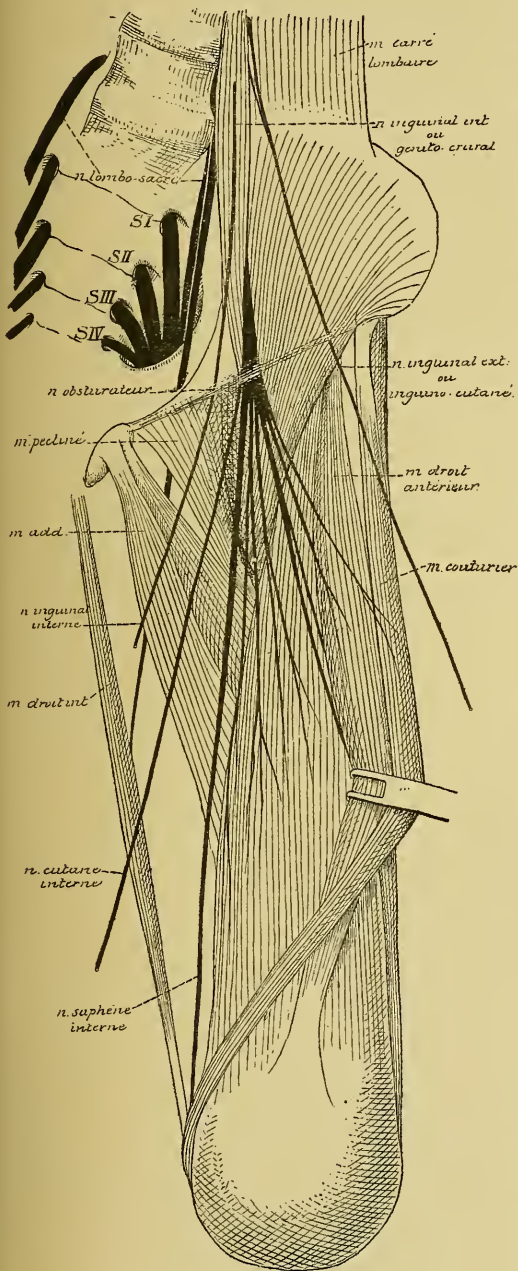


FIG. 223.

Branches collatérales.

Pendant son trajet du plexus lombaire à l'arcade crurale, le nerf crural donne des branches au muscle psoas et au muscle iliaque et un filet au muscle pectiné.

Branches terminales. Les branches terminales de nerf crural sont au nombre de quatre. Elles se placent sur deux plans : un plan superficiel et un plan profond. Le plan superficiel est formé par le *nerf musculo-cutané externe* et par le *nerf cutané interne*. Le plan profond comprend le *nerf du triceps crural* et le *nerf saphène interne*.

1° *Nerf musculo-cutané externe.* Il passe entre le psoas et la partie supérieure du muscle couturier, descend le long de la face postérieure

du couturier et se divise en rameaux musculaires qui innervent ce dernier muscle et en rameaux cutanés. Ceux-ci sont au nombre de deux, FIG. 224 : un *rameau perforant supérieur* qui traverse le couturier vers le point d'union de son tiers supérieur avec son tiers moyen, devient sous-cutané et peut être poursuivi jusqu'au genou; un *rameau perforant inférieur* qui longe la face postérieure du couturier, traverse ce muscle vers sa partie moyenne ou passe simplement en dessous de lui, devient sous-cutané et descend également jusqu'au genou.

2° *Nerf cutané interne.* Ce nerf est souvent formé de deux ou de trois branches. La branche externe est la plus volumineuse. Elle descend le long du bord interne du muscle couturier, traverse l'aponévrose crurale vers le tiers inférieur de la cuisse et se distribue à la peau de la face interne du genou. Les autres branches, beaucoup plus grêles, traversent l'aponévrose crurale au niveau du canal crural et accompagnent la veine saphène interne jusque vers le milieu de la face interne de la cuisse.

3° *Nerf du quadriceps crural.* Ce nerf appartient au plan profond des branches terminales du nerf crural. Il se divise immédiatement en plusieurs rameaux qui se rendent dans le muscle droit antérieur, le vaste externe, le vaste interne et le muscle crural.

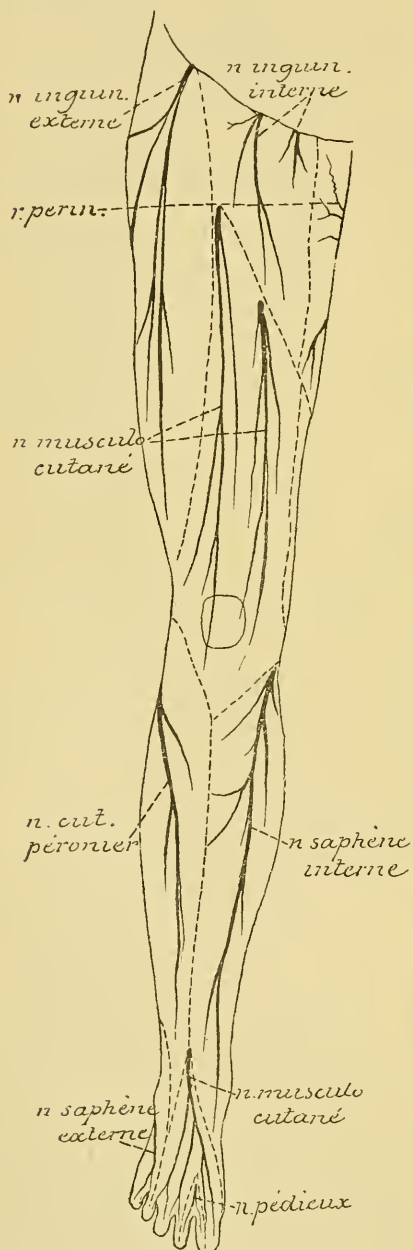


FIG. 224.

Les nerfs cutanés de la face antérieure du membre inférieur.

4° *Nerf saphène interne*. Il naît de la branche profonde du nerf crural. D'abord situé en dehors des vaisseaux cruraux, il descend en bas et en dedans, pénètre dans la gaine des vaisseaux qu'il parcourt jusque vers l'anneau du troisième adducteur. Là, il traverse la paroi antérieure de la gaine des vaisseaux, descend derrière le bord postérieur du muscle couturier jusqu'au niveau de la face interne du genou, traverse l'aponévrose et devient sous-cutané. Il accompagne alors la veine saphène interne le long de la face interne de la jambe, passe au-devant de la malléole interne et se termine le long du bord interne du pied, vers le milieu du premier métatarsien.

Dans ce long trajet ce nerf fournit :

- a) Quelques rameaux cutanés à la partie inférieure de la face interne de la cuisse.
- b) Un rameau articulaire à la partie interne du genou.
- c) Un rameau rotulien qui se distribue à la peau recouvrant la face antérieure de la rotule.
- d) Des rameaux jambiers qui donnent la sensibilité à la peau de la face antéro-interne de la jambe.

DIX-SEPTIÈME LEÇON.

Les nerfs spinaux ou nerfs rachidiens. (Suite.)

Nerfs sacrés.

On compte cinq paires de nerfs sacrés. Les quatre premières paires sortent du canal rachidien par les trous sacrés antérieurs et postérieurs du sacrum, tandis que la cinquième paire passe entre le sacrum et le coccyx. La limite inférieure de la moelle sacrée se trouve au niveau du bord inférieur du corps de la première vertèbre lombaire. Les racines de ces nerfs descendent dans le canal rachidien, parcourent toute la partie lombo-sacrée du rachis et présentent leur ganglion spinal dans le canal lui-même. Elles enveloppent le cône terminal et prennent part ainsi à la constitution de la queue de cheval, FIG. 225. Les nerfs sacrés se divisent en branches antérieures et branches postérieures dans le canal sacré lui-même.

FIG. 225.

Face dorsale de la partie inférieure de la moelle épinière avec la queue de cheval, après ouverture de la dure-mère. Gr. nat. 1/2.

DXII : Douzième nerf dorsal.

LI et *LV* : Premier et cinquième nerfs lombaires.

SI et *SV* : Premier et cinquième nerfs sacrés.

CI : Premier nerf coccygien.

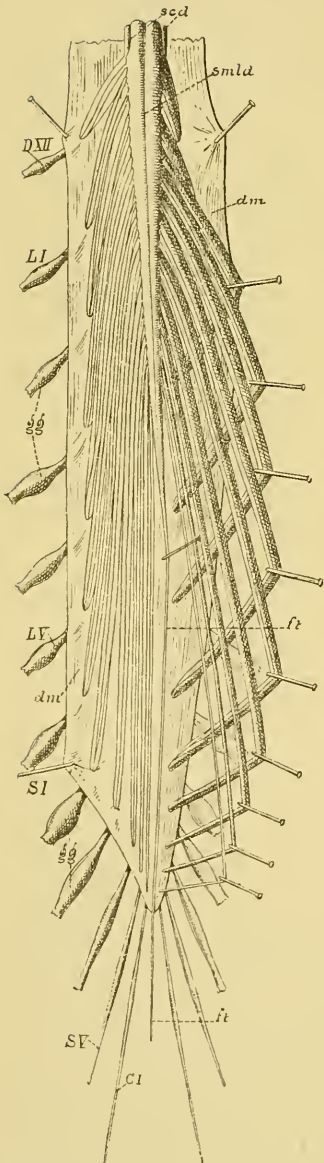
ft : Filet terminal.

gg : Ganglions spinaux.

smla : Sillon médian longitudinal dorsal.

scd : Sillon collatéral dorsal.

dm : Dure-mère ouverte.



Branches postérieures.

Les branches postérieures des nerfs sacrés traversent les trous sacrés postérieurs et s'anastomosent en arcades dans les gouttières sacrées, constituant ainsi un *plexus sacré postérieur*, d'où partent les *rameaux cutanés* destinés à la peau de la région sacro-coccygienne et de la partie supérieure de la région fessière.

Branches antérieures.

Les branches antérieures des quatre premiers nerfs sacrés passent par les trous sacrés antérieurs. La branche correspondante du cinquième nerf sacré longe le côté de l'articulation sacro-coccygienne. Ces branches antérieures sont plus considérables que les branches postérieures; elles diminuent de volume de haut en bas et s'anastomosent avec les ganglions voisins du sympathique.

Les branches antérieures des quatre premiers nerfs sacrés se réunissent au nerf lombo-sacré pour constituer le *plexus sacré*, FIG. 226. La branche antérieure du cinquième nerf sacré se réunit avec une branche correspondante du nerf coccygien pour constituer le *plexus coccygien*.

Plexus sacré. Le plexus sacré est formé par la réunion des branches antérieures des quatre premiers nerfs sacrés et du nerf lombo-sacré provenant du plexus lombaire.

Le nerf lombo-sacré lui-même provient de la branche antérieure du cinquième nerf lombaire réunie à une branche anastomotique du quatrième. Ce nerf descend dans l'excavation pelvienne au-devant de l'articulation sacro-iliaque et va se réunir aux branches antérieures des nerfs sacrés à la partie inférieure du grand trou sacro-sciatique. Les branches antérieures des nerfs sacrés sortent du sacrum par les trous sacrés, passent au-devant du muscle pyramidal et gagnent ainsi la partie inférieure du grand trou sacro-sciatique, où elles se réunissent au nerf lombo-sacré.

Le plexus sacré dans son ensemble a une forme triangulaire à base interne et à sommet externe. La base correspond aux trous sacrés antérieurs, le sommet à la partie inférieure du grand trou sacro-sciatique. Ce plexus repose en arrière sur le muscle pyramidal. Il est

uni au plexus lombaire par une anse nerveuse reliant le quatrième et le cinquième nerf lombaire, et au plexus coccygien par une anse nerveuse unissant le quatrième et le cinquième nerf sacré. Il s'anastomose par des rameaux communicants avec les ganglions voisins du sympathique.

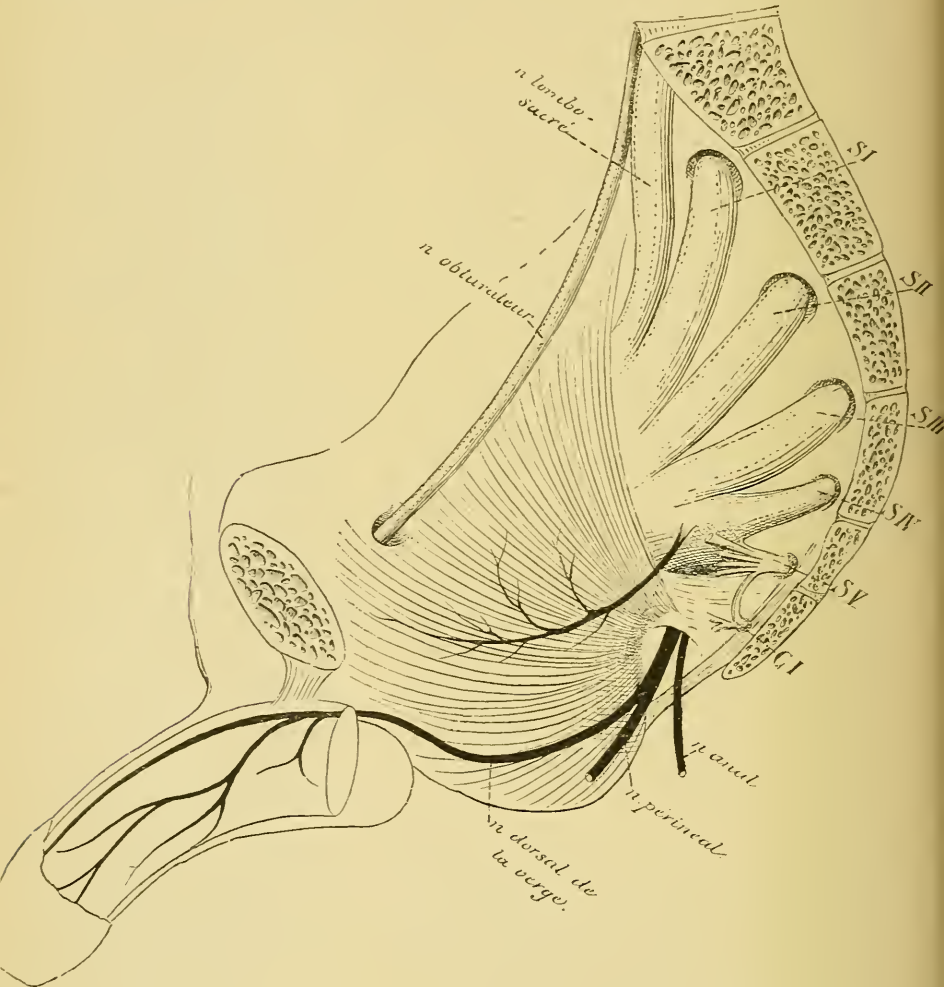


FIG. 226.

Quelques auteurs divisent ce plexus sacré en deux parties :

a) Une partie supérieure, formée par le nerf lombo-sacré et les branches antérieures des trois premiers nerfs sacrés, à laquelle ils donnent

le nom de *plexus ischiatique*. Cette partie du plexus sacré fournit exclusivement les nerfs destinés au membre inférieur, pour autant que ces nerfs ne proviennent pas du plexus lombaire.

b) Une partie inférieure formée par des anastomoses entre une partie du troisième nerf sacré et toute la racine antérieure du quatrième nerf sacré : c'est le *plexus honteux*. Cette partie du plexus sacré ne fournit pas de nerfs au membre inférieur, mais simplement des branches aux viscères abdominaux et aux parois du tronc.

Cette division du plexus sacré en plexus ischiatique et plexus honteux facilite considérablement la description des branches collatérales et terminales qui en proviennent; c'est pour ce motif que nous l'adoptons.

Plexus honteux. Le plexus honteux donne un grand nombre de branches collatérales et terminales que l'on peut diviser en deux groupes : les nerfs destinés aux parois de la partie inférieure du tronc, ou *nerfs pariétaux*, et des nerfs destinés aux viscères de l'excavation pelvienne, ou *nerfs viscéraux*.

Nerfs pariétaux. Il existe quatre nerfs pariétaux : le *nerf honteux commun*, le *nerf du muscle releveur de l'anus*, le *nerf du muscle coccygien* et le *nerf du muscle obturateur interne*.

1° *Nerf honteux commun.* C'est la branche la plus volumineuse de toutes celles qui naissent du plexus honteux. Elle sort du bassin par le grand trou sacro-sciatique en passant sous le bord inférieur du muscle pyramidal avec le nerf fessier inférieur et le grand nerf sciatique. Elle s'applique alors sur la face externe de l'épine sciatique, passe par le petit trou sacro-sciatique et arrive ainsi sur la paroi interne de la tubérosité ischiatique, qui constitue la paroi externe de l'excavation ischio-rectale.

Au moment où ce nerf sort par le grand trou sacro-sciatique, il se divise en trois branches terminales, FIG. 227.

a) *Le nerf anal* ou *nerf hémorrhoidal*. Il passe par le petit trou sacro-sciatique, traverse l'excavation ischio-rectale et va se terminer dans le muscle constricteur de l'anus et dans la peau qui recouvre ce muscle.

b) *Le nerf périnéal.* Arrivé sur la face interne de la tubérosité ischiatique, il se subdivise en deux branches :

Le *rameau superficiel* ou *rameau cutané*. Il se porte en avant et en dedans, entre l'aponévrose périnéale superficielle et le fascia superficialis, et se distribue à la peau de la région antérieure du périnée et à la peau des bourses ou des grandes lèvres.

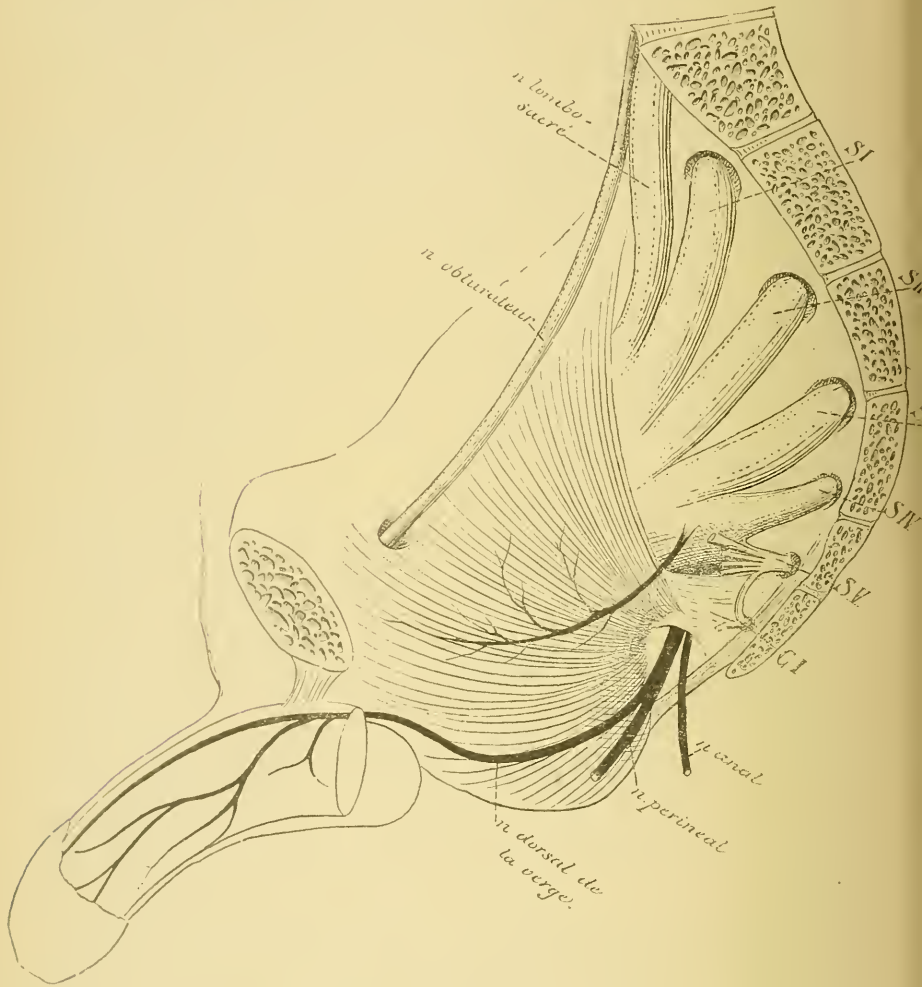


FIG. 227.

Le *rameau profond* ou *rameau musculaire* passe au-dessus du muscle transverse superficiel du périnée, et s'épanouit en filets destinés aux muscles voisins : le transverse superficiel du périnée, le bulbo-caverneux, l'ischio-caverneux et la partie antérieure du constrictor de l'anus. Un

filet de ce nerf accompagne l'artère transverse du bulbe de l'urèthre et se distribue à la muqueuse du canal de l'urèthre.

c) *Le nerf dorsal de la verge ou du clitoris, nerf pénien ou clitoridien.* Il monte le long de la face interne de la branche ischio-pubienne jusqu'en dessous de la symphyse pubienne en émettant des branches d'innervation destinées au muscle transverse profond, perfore le ligament sous-pubien, longe le ligament suspenseur de la verge ou du clitoris et gagne ainsi le dos de la verge ou du clitoris qu'il parcourt d'arrière en avant, en donnant des branches collatérales à la peau et des branches terminales à la muqueuse du gland.

2° *Le nerf du muscle releveur de l'anus.*

3° *Le nerf du muscle obturateur interne.*

4° *Le nerf du muscle coccygien.* Ces trois derniers nerfs se rendent directement dans les muscles correspondants.

Nerfs viscéraux. Ces nerfs sont grêles et assez nombreux. Ils naissent du troisième et du quatrième nerf sacré dans l'intérieur même du petit bassin, se dirigent en avant sur les parties latérales du rectum et du bas-fond de la vessie, où ils se réunissent avec les filets du sympathique pour constituer le plexus hypogastrique.

Plexus ischiatique. Le plexus ischiatique émet trois branches collatérales et une branche terminale.

Branches collatérales. 1° Les rameaux du muscle pyramidal, des muscles jumeau supérieur, jumeau inférieur et carré de la cuisse.

2° *Le nerf fessier supérieur.* Il provient du sommet du plexus ischiatique, en dedans de l'excavation pelvienne. Il sort par le grand trou sacro-sciatique au-dessus du muscle pyramidal, arrive dans la région fessière et donne des branches d'innervation au muscle moyen fessier, au muscle petit fessier et au tenseur du fascia lata, FIG. 228.

3° *Le nerf fessier inférieur ou nerf petit sciatique.* Il sort du bassin par le grand trou sacro-sciatique en passant au-dessous du muscle pyramidal, descend dans la région fessière derrière le grand nerf sciatique, au-devant de la partie inférieure du muscle grand fessier, entre le grand trochanter et la tubérosité ischiatique. Il donne des filets d'innervation au muscle grand fessier (*nerf fessier inférieur*) et, arrivé au bord inférieur

de ce muscle, il prend le nom de *nerf cutané postérieur de la cuisse*. Celui-ci descend sous l'aponévrose de la cuisse jusque vers le milieu

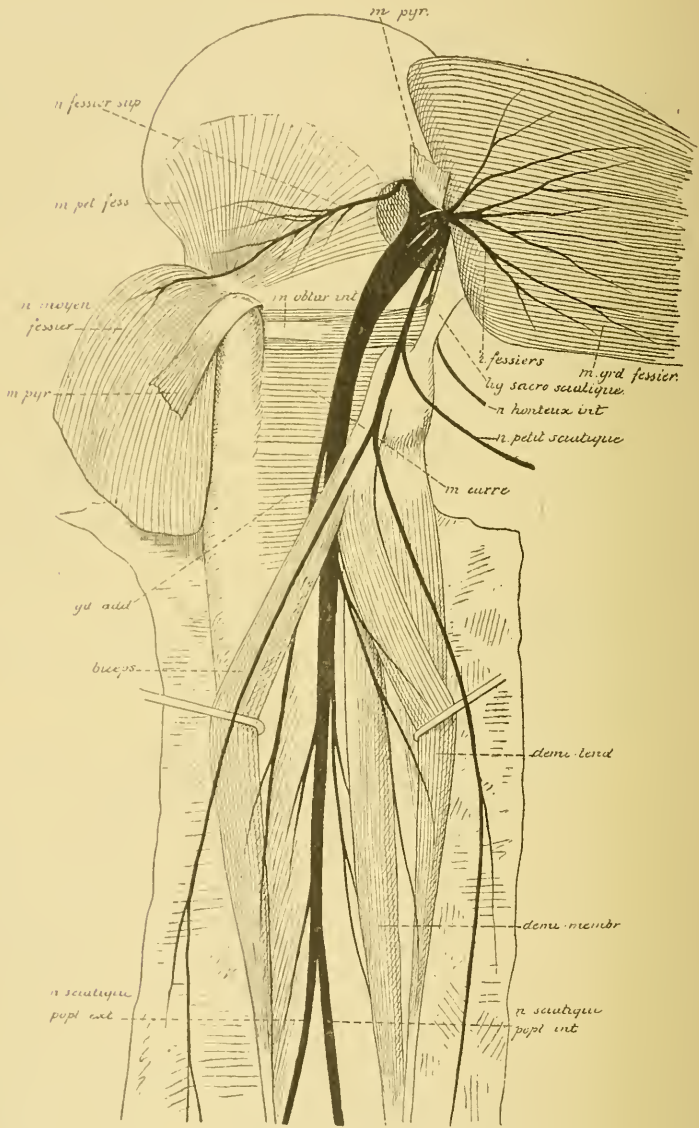


FIG. 228.

de cette région, traverse alors l'aponévrose et s'étend par ses branches terminales jusqu'à la partie inférieure du creux poplité, FIG. 229.

Dans ce trajet il émet, au bord inférieur du grand fessier, des *rameaux récurrents* qui portent la sensibilité à la peau de la partie inférieure

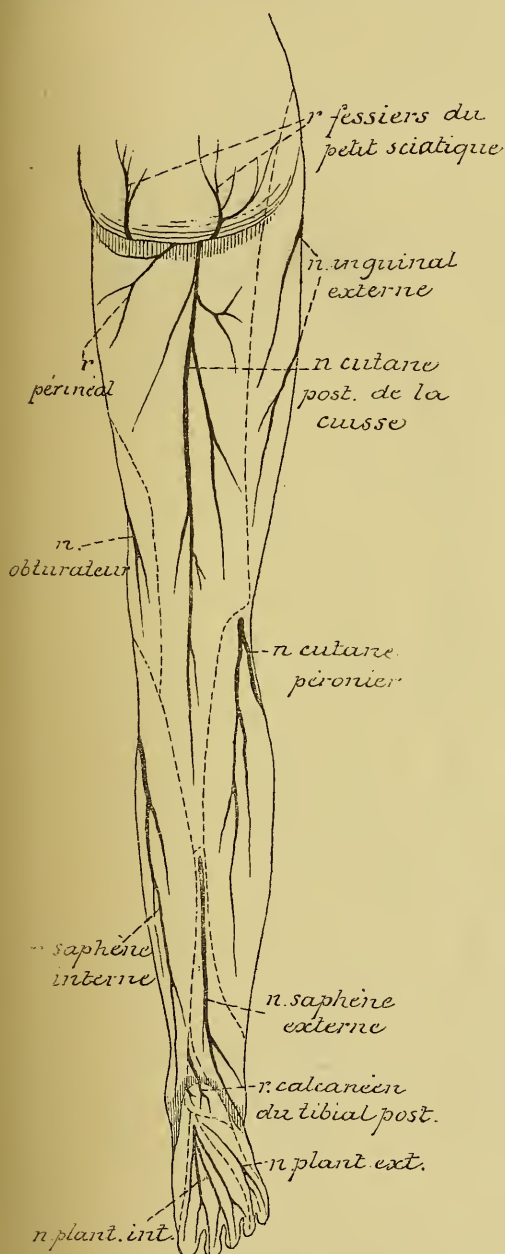


FIG. 229.

de la région fessière; un *rameau périnéal* qui donne la sensibilité à la partie supérieure de la face interne de la cuisse et à la partie externe du périnée, et se termine dans la peau du scrotum chez l'homme, dans celle de la grande lèvre chez la femme.

Branches terminales. Le plexus ischiatique n'émet qu'une seule branche terminale. C'est le *grand nerf sciatique*.

Le grand nerf sciatique doit être considéré comme la continuation directe du plexus ischiatique. Ses fibres constitutives proviennent à la fois du nerf lombo-sacré et des branches antérieures des trois premiers nerfs sacrés. Il sort du bassin par la partie inférieure du grand trou sacro-sciatique en passant au-dessous du bord inférieur du muscle pyramidal. Il descend entre le grand trochanter et la tubérosité de l'ischion, derrière le muscle obturateur interne, les jumeaux pelviens et le muscle carré de la cuisse, au-devant de

la partie inférieure du muscle grand fessier. Il pénètre dans la région postérieure de la cuisse au-devant des muscles de cette région qui s'insèrent à l'ischion, descend le long de la face postérieure du grand

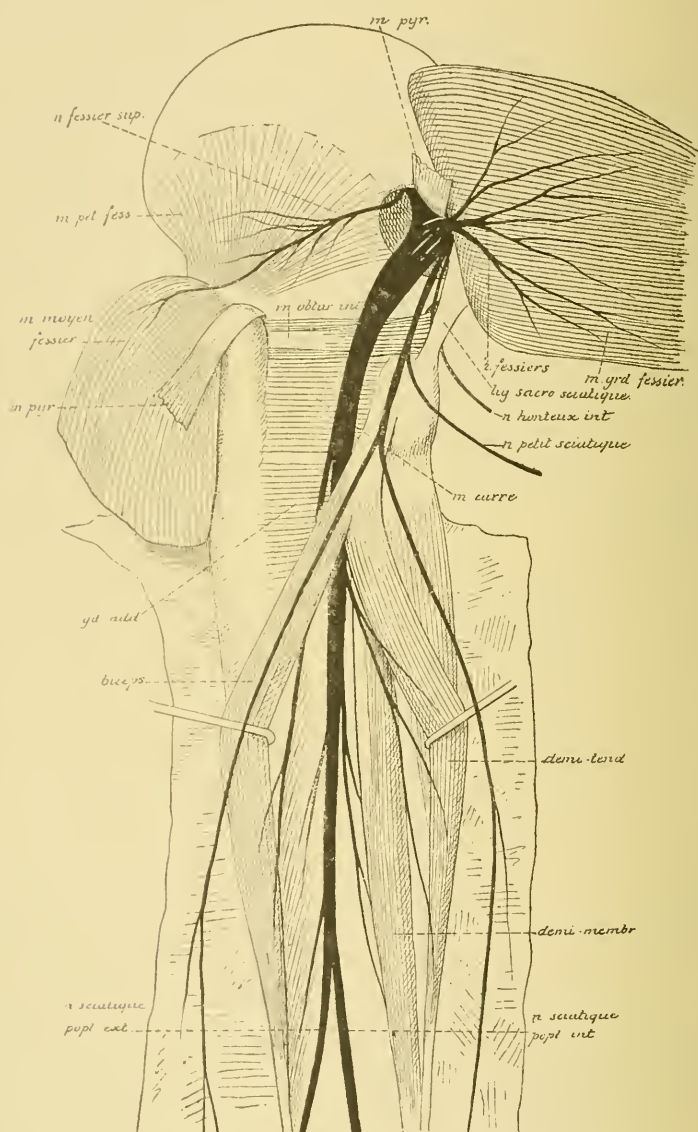


FIG. 230.

adducteur, se place plus bas entre le biceps et les muscles demi-tendineux et demi-membraneux et, arrivé à la partie supérieure du creux

poplité, il se divise en deux branches terminales : le *nerf sciatique poplité externe* ou *nerf péronier* et le *nerf sciatique poplité interne* ou *nerf tibial postérieur*, FIG. 230.

Branches collatérales. Pendant son trajet depuis le grand trou sacro-sciatique jusque dans le creux poplité, le nerf sciatique fournit un grand nombre de branches collatérales :

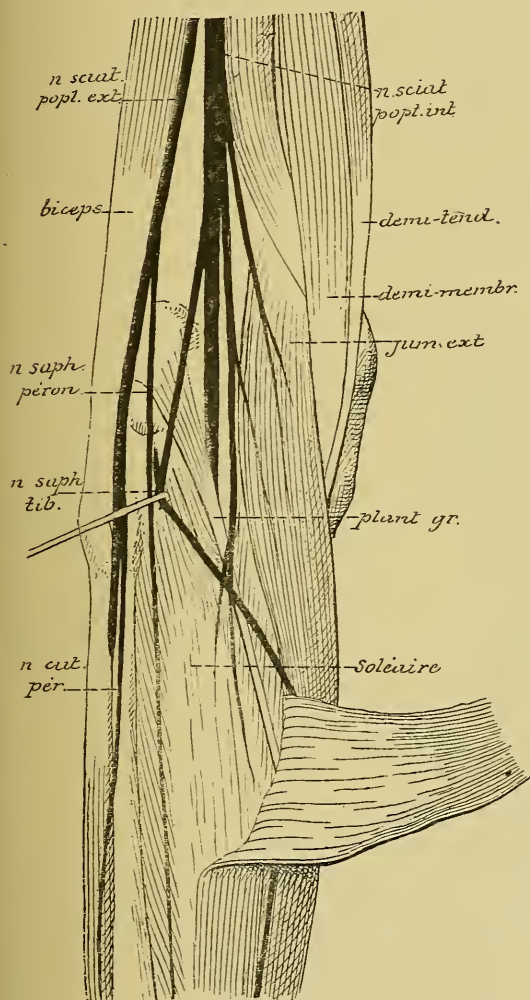


FIG. 231.

a) Des rameaux articulaires à l'articulation coxo-fémorale.

b) Des rameaux musculaires pour les deux portions du biceps fémoral, le demi-membraneux, le demi-tendineux et le troisième adducteur.

c) Des rameaux articulaires pour l'articulation du genou.

Branches terminales. I. Nerf sciatique poplité externe. C'est la branche de bifurcation externe du nerf sciatique. Ce nerf descend obliquement en bas et en dehors, en longeant le bord interne du tendon du biceps crural, FIG. 231. Il croise le condyle externe du fémur et l'insertion supérieure du muscle jumeau externe, passe derrière la tête du péroné, contourne la face externe

du col de cet os, étant situé entre ce col et le muscle long péronier latéral, arrive dans la région antéro-externe de la jambe et se divise

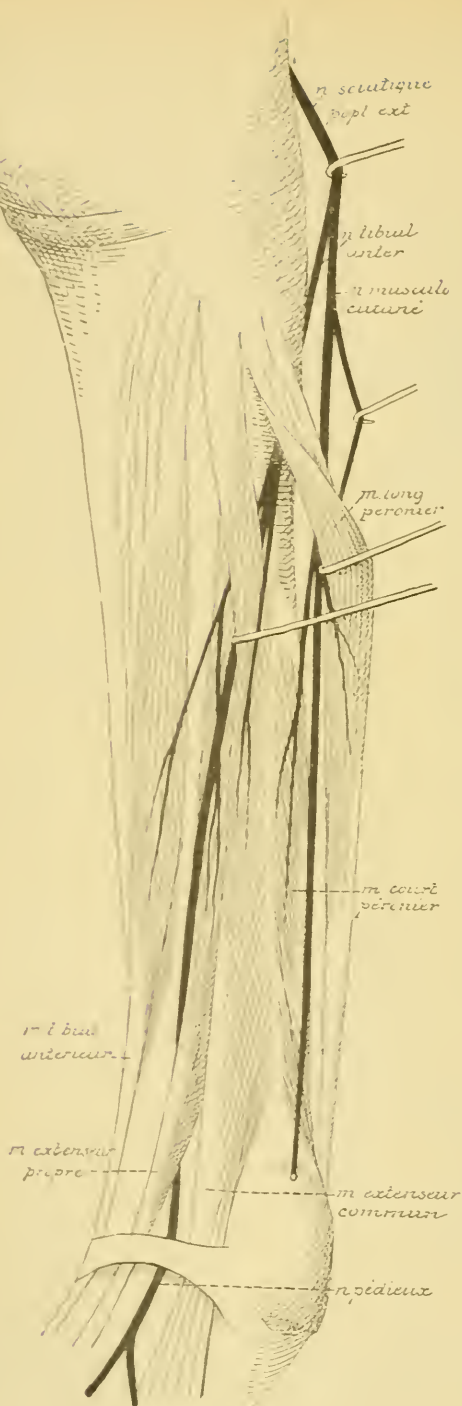


FIG. 232.

en deux branches terminales : le *nerf musculo-cutané* et le *nerf tibial antérieur*.

Au cours de ce trajet, le *nerf péronier* a fourni des branches collatérales :

a) Des rameaux articulaires au genou.

b) *Le nerf saphène péronier*. Il naît dans le creux du jarret, se dirige en bas et en dedans sur la face postérieure du jumeau externe, traverse l'aponévrose et se réunit au *nerf saphène tibial* pour constituer le *nerf saphène externe*.

c) *Le nerf cutané péronier*. Il provient soit directement du *nerf péronier*, soit d'un tronc commun avec le *nerf saphène péronier*. Il traverse bientôt l'aponévrose jambière et se distribue à la peau qui recouvre la face externe de la jambe.

Nerf musculo-cutané. Il traverse le *muscle long péronier latéral*, puis descend entre ce muscle et le *muscle court péronier*, FIG. 232 ; il fournit des branches aux deux muscles péroniers. Il traverse l'aponévrose jambière vers le tiers inférieur de la région antérieure de la jambe entre le *muscle court péronier latéral* et le *muscle extenseur commun*

des orteils et se divise en deux branches qui se distribuent à la peau de la face dorsale du pied, FIG. 233.

La branche interne, *nerf cutané dorsal interne du pied*, est la plus volumineuse. Elle se divise encore et se subdivise et va porter la sensibilité

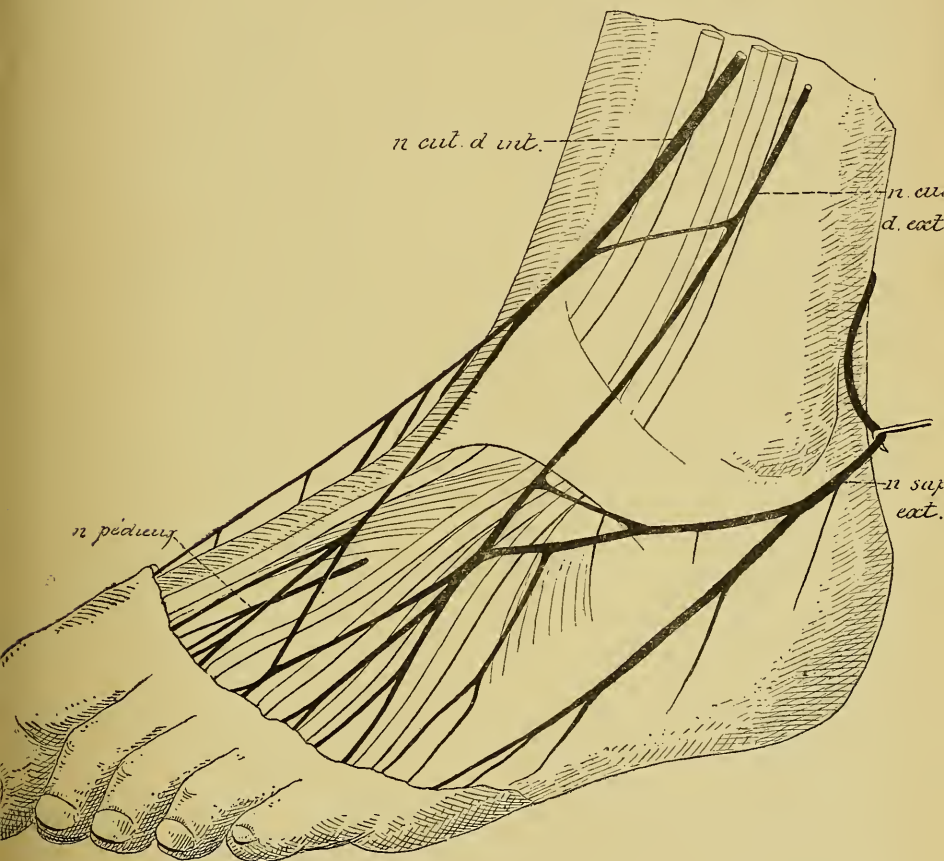


FIG. 233.

à la moitié interne du dos du pied et à la face dorsale des deux premiers orteils et de la partie interne du troisième orteil.

La branche externe, *nerf cutané dorsal externe du pied*, donne la sensibilité à la peau de la moitié externe du dos du pied; elle se divise et se subdivise, s'anastomose avec le *nerf cutané dorsal interne* en dedans, avec le *nerf saphène externe* en dehors et va fournir les *nerfs collatéraux dorsaux externe du troisième, interne et externe du quatrième et interne du cinquième orteils*. Ce *nerf cutané dorsal externe* est

très variable d'individu à individu. Il est souvent remplacé totalement par le nerf saphène externe.

Nerf tibial antérieur. Il perfore le muscle long péronier latéral et le muscle long extenseur commun des orteils, arrive ainsi sur la face antérieure du ligament interosseux le long de laquelle il descend, étant situé d'abord entre le muscle tibial antérieur et l'extenseur commun des orteils, puis entre le muscle tibial et l'extenseur propre du gros orteil. Il passe alors avec l'artère tibiale antérieure sous le ligament annulaire dorsal du tarse, où il est croisé par le tendon de l'extenseur propre du gros orteil, et arrive ainsi sur le dos du pied, où il prend le nom de *nerf pédieux*.

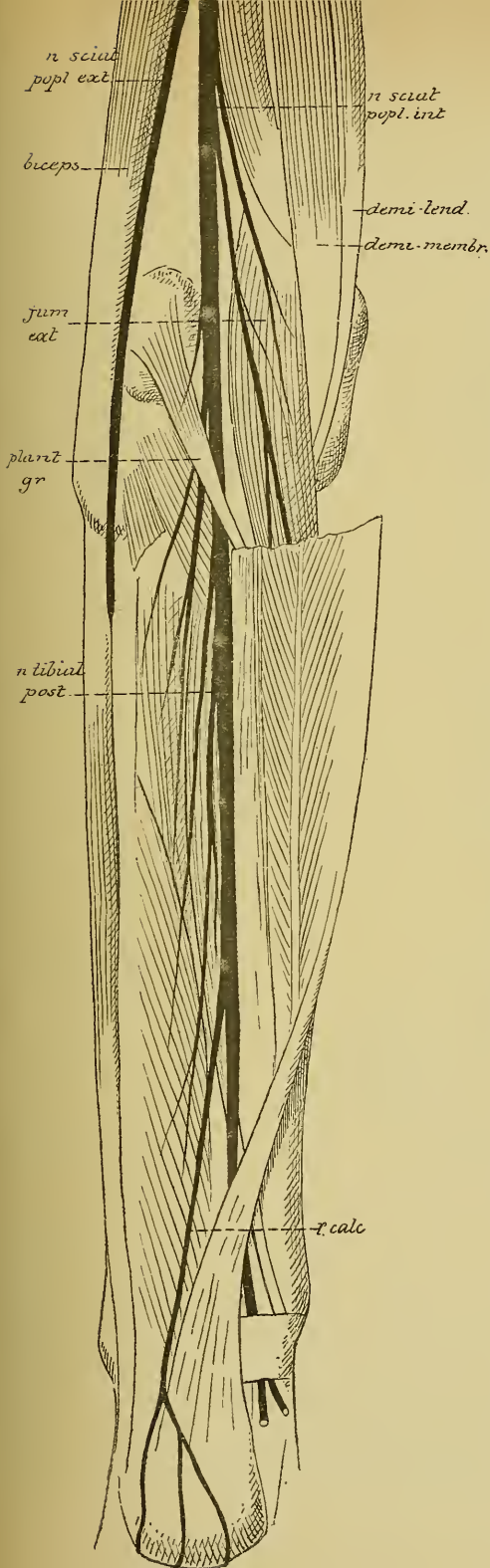
En descendant le long du ligament interosseux, le nerf tibial antérieur fournit des branches au muscle tibial antérieur, à l'extenseur propre du gros orteil et à l'extenseur commun des orteils.

Le *nerf pédieux* longe le côté interne de l'artère pédieuse et se divise en deux rameaux. Le rameau interne s'étend jusqu'au premier espace interosseux qu'il parcourt d'arrière en avant pour aller s'anastomoser avec les branches terminales du nerf cutané dorsal interne. Il fournit aussi des rameaux à l'articulation métatarso-phalangienne du premier et du deuxième orteil. Le rameau externe se dirige en dehors, passe en dessous du muscle pédieux et donne des filets nerveux :

a) à la face profonde de ce dernier muscle, filets moteurs qui innervent ce muscle;

b) aux trois derniers espaces interosseux, filets sensitifs destinés aux articulations métatarso-phalangiennes correspondantes.

II. Nerf sciatique poplité interne. C'est la branche de division interne du grand nerf sciatique. Elle provient de ce dernier nerf à la partie supérieure du creux poplité, traverse ce creux de haut en bas, étant situé en dessous de l'aponévrose, en arrière et un peu en dehors des vaisseaux poplités. Ce nerf pénètre dans la région postérieure de la jambe en passant sous l'anneau aponévrotique du muscle soléaire. Il parcourt cette région postérieure étant placé entre le plan musculaire superficiel et le plan musculaire profond, appliqué contre ce plan profond par le feuillet correspondant de l'aponévrose jambière et accompagné par l'artère tibiale postérieure qui est située un peu en dedans. Il arrive ainsi avec l'artère tibiale postérieure jusqu'au niveau de l'articulation tibio-tarsienne. Là, il est situé sur la face interne du pied,



entre la malléole interne et la face interne du calcaneum, et se divise, en arrière de la malléole interne, en deux branches terminales : le *nerf plantaire interne* et le *nerf plantaire externe*, FIG. 234.

Branches collatérales.

Pendant son trajet depuis la partie supérieure du creux poplité jusqu'à la plante du pied, le *nerf sciatic poplité interne* fournit un grand nombre de branches collatérales musculaires, articulaires et cutanées.

Les *branches musculaires* qui naissent à la partie inférieure du creux poplité innervent les muscles jumeaux, le plantaire grêle, le soléaire et le poplité. Celles qui proviennent du *nerf tibial postérieur* pendant son trajet entre les deux plans musculaires de la région postérieure de la jambe sont destinées aux muscles tibial postérieur, long fléchisseur commun des orteils et long fléchisseur propre du gros orteil. Le *nerf tibial postérieur* fournit souvent une branche qui traverse la partie supérieure du ligament interosseux pour se rendre dans le muscle tibial antérieur.

Les *branches articulaires* sont destinées au ligament postérieur de l'articulation du genou.

Les branches cutanées sont le *nerf saphène tibial*, branche d'origine du *nerf saphène externe*, et les *rameaux cutanés plantaires*.

Le *nerf saphène tibial* provient du *nerf sciatique poplité interne* vers la partie moyenne du creux poplité, FIG. 235. Il descend verticalement sur la face externe du plan musculaire superficiel le long de la ligne

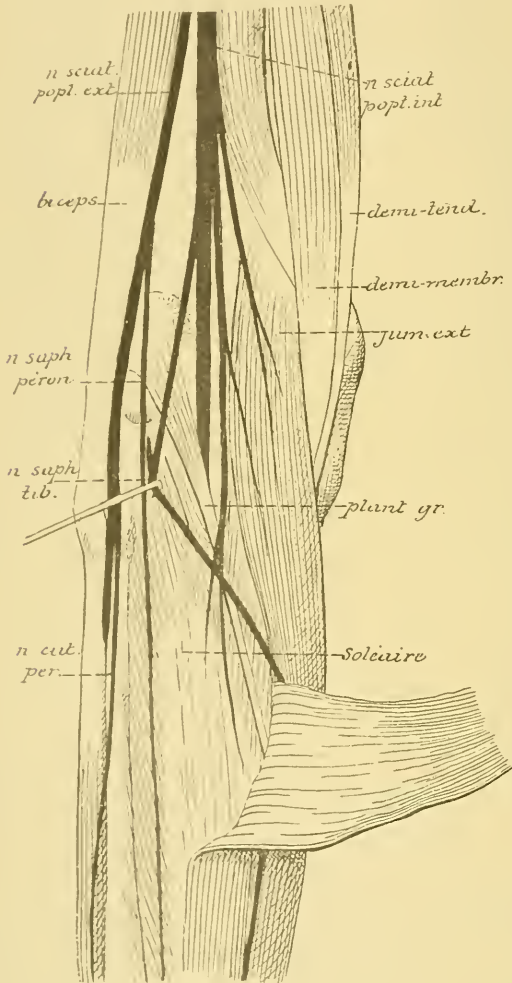


FIG. 235.

alors à toute la moitié externe de la face dorsale du pied.

Les *rameaux cutanés plantaires* se distribuent à la peau de la face interne du calcanéum et de la partie postérieure de la plante du pied.

de réunion des deux muscles jumeaux. Il s'anastomose avec le *nerf saphène péronier* vers le milieu de la jambe et prend le nom de *nerf saphène externe*. Il traverse alors l'aponévrose jambière, accompagne la veine saphène externe le long du côté externe du tendon d'ACHILLE, passe avec cette veine derrière la malléole externe, donne des rameaux à la peau qui recouvre cette malléole et la face externe du calcanéum. Il longe alors le bord externe du pied, s'anastomose avec le cutané dorsal externe et s'étend à toute la longueur de ce bord externe jusqu'à l'extrémité du petit orteil.

Quand le *nerf cutané dorsal externe* est peu développé le *nerf saphène externe* peut le suppléer. Il se distribue

Branches terminales. 1° *Nerf plantaire interne*, FIG. 236. Le nerf plantaire interne est la plus volumineuse des deux branches terminales

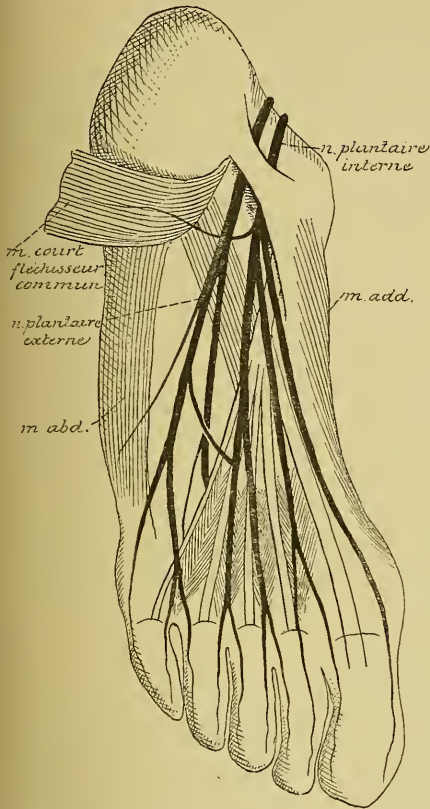


FIG. 236.

du nerf tibial postérieur. Il se dirige directement en avant, situé d'abord au-dessus de l'extrémité postérieure du muscle adducteur du gros orteil, puis entre les muscles de la région plantaire interne et ceux de la région plantaire moyenne, et se divise en branches terminales au niveau de la région métatarsienne.

Pendant ce trajet, il fournit des *branches cutanées* à la partie interne de la plante du pied, et des *branches musculaires* à l'adducteur du gros orteil, au court fléchisseur commun des orteils et à l'accessoire du long fléchisseur.

Les branches terminales sont au nombre de quatre. L'interne, la plus volumineuse, naît tout près de l'extrémité proximale du premier métatarsien; elle longe le bord externe du muscle adducteur du gros orteil, en donnant de petites branches cutanées au

bord interne du pied et un filet d'innervation au muscle court fléchisseur propre du pouce, et se termine en formant le *nerf collatéral plantaire interne du gros orteil*.

Les trois autres branches proviennent du nerf plantaire interne au niveau de la partie moyenne du deuxième métatarsien. Elles parcourent d'arrière en avant les trois premiers espaces interosseux et se subdivisent encore en deux branches qui vont devenir les *nerfs collatéraux plantaires internes* du deuxième, du troisième et du quatrième orteils, et les *nerfs collatéraux plantaires externes* du premier, du deuxième et du troisième orteil.

2° *Nerf plantaire externe*. Il se dirige obliquement à la plante du pied en avant et en dehors, en passant entre le muscle accessoire du long fléchisseur et le muscle court fléchisseur commun des orteils. Arrivé

entre les muscles de la région plantaire externe et ceux de la région plantaire moyenne, il se divise en une branche superficielle et une branche profonde. Pendant ce trajet, il envoie des filets au muscle abducteur du petit orteil et à la partie externe du muscle accessoire.

La *branche superficielle* s'anastomose avec la branche la plus externe du nerf plantaire interne, envoie des filets aux deux muscles lombricaux externes, puis se divise en deux rameaux qui vont fournir le *nerf collatéral plantaire externe du quatrième orteil* et les *nerfs collatéraux plantaires interne et externe du cinquième*.

La *branche profonde* passe obliquement en dedans, entre le muscle abducteur oblique du gros orteil et les muscles interosseux plantaires, décrivant ainsi une courbe à convexité antérieure. De cette courbe partent les filets d'innervation de tous les muscles interosseux plantaires et dorsaux, des muscles lombricaux internes, du muscle court fléchisseur du cinquième orteil et de l'abducteur transverse du gros orteil. Cette branche profonde se termine elle-même dans le muscle abducteur oblique du premier orteil.

Les nerfs collatéraux plantaires et dorsaux des orteils se comportent comme les nerfs correspondants des doigts, avec cette différence que les nerfs dorsaux innervent presque toute la face dorsale des orteils. Chaque nerf collatéral plantaire n'envoie à la face dorsale qu'un petit rameau sous-unguéal.

Nerf coccygien.

On ne décrit généralement qu'un seul nerf coccygien. Il provient de la partie inférieure du cône médullaire au niveau du corps de la deuxième vertèbre lombaire, traverse les parties lombaire, sacrée et coccygienne du rachis, étant placé de chaque côté du filet terminal, et se divise à la partie inférieure du canal rachidien en une branche antérieure et une branche postérieure.

Vous savez que, d'après les recherches de RAUBER, il existerait encore dans le filet terminal deux autres nerfs coccygiens plus ou moins développés, pourvus chacun d'un petit ganglion spinal. Mais on ne connaît pas leur distribution périphérique.

Branche postérieure.

La branche postérieure du nerf coccygien sort du canal rachidien en traversant la partie latérale du ligament sacro-coccygien postérieur et superficiel. Elle s'anastomose avec les branches postérieures des nerfs sacrés en prenant part à la constitution du *plexus sacré postérieur* et se distribue à la peau de la région coccygienne.

Branche antérieure.

La branche antérieure du nerf coccygien sort du canal rachidien au niveau de la réunion des deux premières vertèbres coccygiennes. Elle est reliée par une anse nerveuse à la branche antérieure du cinquième nerf sacré, avec laquelle elle constitue le *plexus sacro-coccygien* ou *plexus coccygien*.

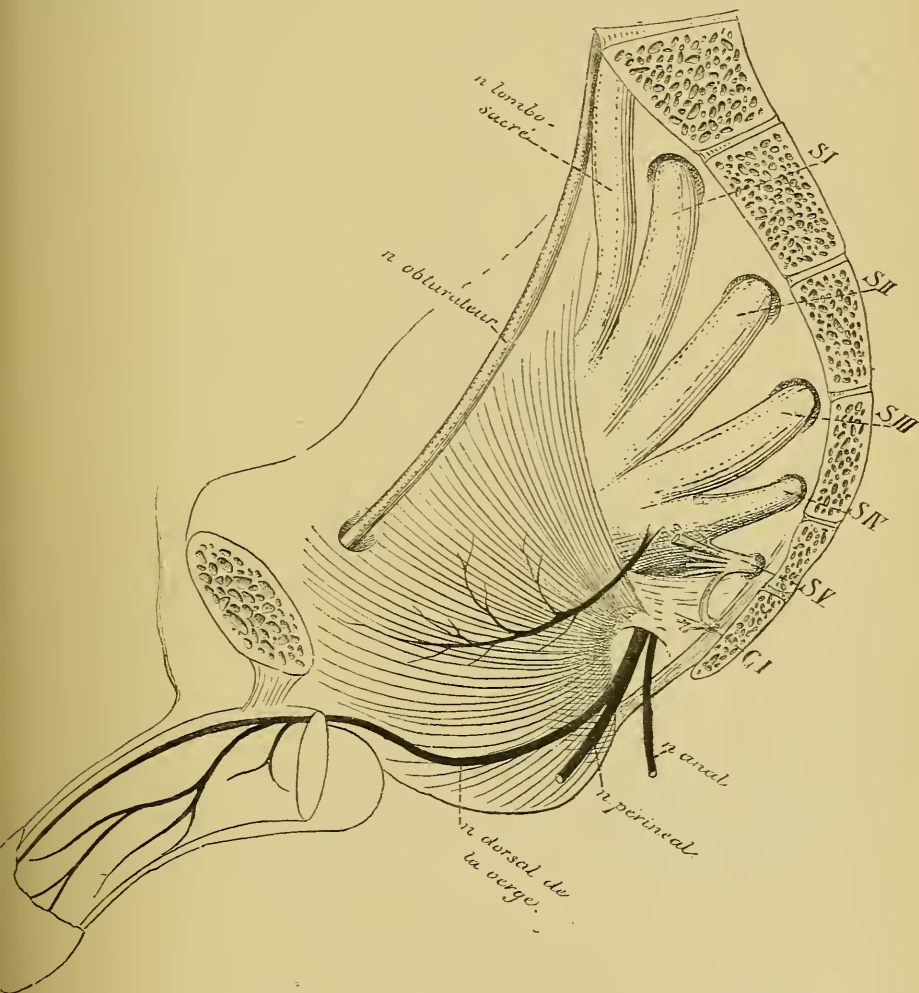


FIG. 237.

Plexus coccygien. Le plexus coccygien est donc constitué par l'anastomose qui relie le cinquième nerf sacré au nerf coccygien, FIG. 237.

Il est relié au plexus sacré par l'anse nerveuse unissant le quatrième au cinquième nerf sacré. Il est uni également à la partie inférieure de la chaîne ganglionnaire du sympathique par quelques rameaux communicants.

Du plexus coccygien partent quelques filets nerveux très grêles qui se rendent dans le plexus hypogastrique du sympathique, puis un filet assez volumineux, le *nerf ano-coccygien* (SCHWALBE), destiné en partie au muscle coccygien, en partie à la peau qui s'étend entre la pointe du coccyx et l'anus.

DIX-HUITIÈME LEÇON.

La structure interne de l'arrière-cerveau.

En décrivant l'organisation externe du système nerveux central, nous avons vu que l'arrière-cerveau est la partie de l'axe cérébro-spinal de l'adulte qui est comprise entre la moelle épinière et la protubérance annulaire, FIG. 238.

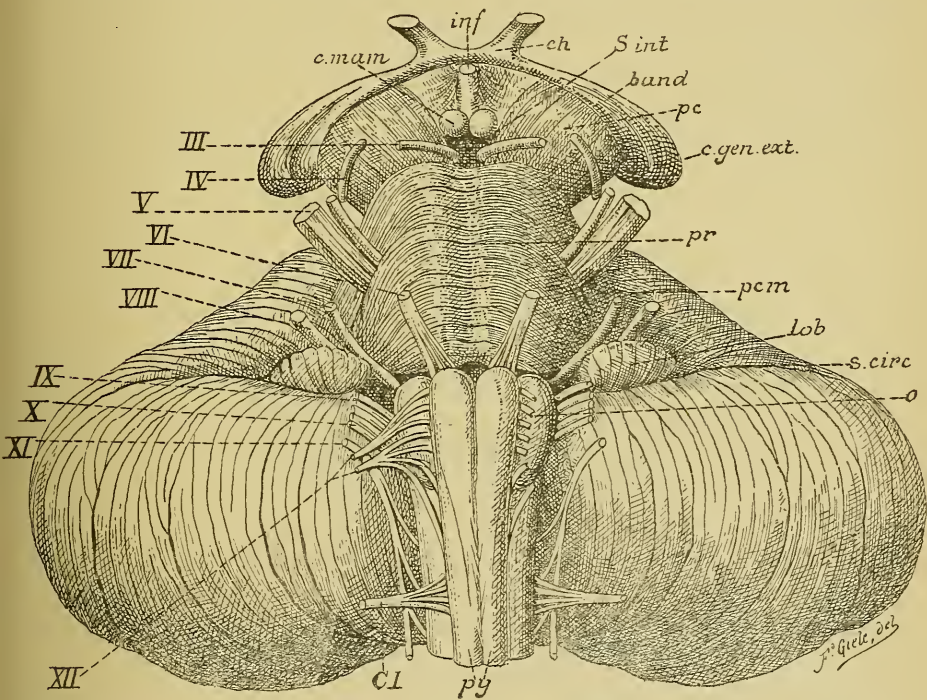


FIG. 238.

Face antérieure du tronc cérébral. Gr. nat.

c. mam. : Corps mammillaires.
inf. : Infundibulum.
ch. : Chiasma des nerfs optiques.
s. int. : Substance interpedonculaire.
band. : Bandelette optique.
pc. : Pédoncule cérébral.
c. gen. ext. : Corps genouillé externe.
pr. : Protubérance annulaire.
pcm. : Pédoncule cérébelleux moyen.

lob. : Lobule du pneumo-gastrique.
s. circ. : Sillon circonférenciel.
o. : Olive.
py. : Pyramides antérieures.
Cl. : Racine antérieure du premier nerf cervical.
III à XII. : Origine des dix et dernière paires de nerfs crâniens.

Nettement séparée de cette dernière, au moins du côté ventral, par un sillon transversal, la moelle allongée se continue, sans ligne de démarcation précise, avec la moelle épinière. On prend généralement comme limite entre ces deux parties de l'axe nerveux une ligne conventionnelle passant par le bord supérieur de l'atlas, ou bien un plan de section fait immédiatement au dessus du filet radiculaire supérieur du premier nerf cervical.

La limite entre ces deux parties de l'axe cérébro-spinal est tout aussi peu précise pour ce qui concerne leur organisation interne. La moelle épinière ne présente pas sa structure typique jusqu'au niveau du filet radiculaire supérieur du premier nerf cervical, pour faire place brusquement à la structure propre à la moelle allongée. Mais l'organisation interne de la moelle se modifie insensiblement depuis l'origine du deuxième nerf cervical; de sorte que, entre la moelle épinière telle que vous la connaissez maintenant et la moelle allongée que nous allons décrire, il existe une zone de transition qui demande une description spéciale.

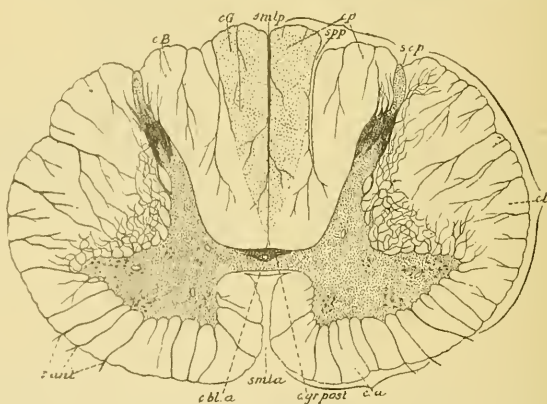


FIG. 239.

Coupe transversale faite au niveau du quatrième nerf cervical.

Pour rappeler vos souvenirs, reprenons la coupe transversale de la moelle épinière au niveau de l'origine du quatrième nerf cervical, FIG. 239. Elle nous présente, sur la ligne médiane et d'avant en arrière, le sillon médian longitudinal antérieur, la commissure antérieure blanche, la commissure postérieure grise traversée par le canal central, puis le septum médian dorsal reliant la commissure au fond du sillon médian longitudinal postérieur. Dans chaque moitié de la moelle épinière, nous trouvons la substance grise centrale — la corne antérieure fusionnée avec la corne

latérale, la corne postérieure et le processus réticulaire — entourée par la substance blanche qui constitue les trois cordons : postérieur, latéral et antérieur. Vous vous rappelez que la corne postérieure recouverte par la substance gélatineuse de ROLANDO n'est séparée de la périphérie de la moelle que par une mince zone blanche, appelée zone marginale de LISSAUER (1).

Le cordon postérieur est subdivisé en cordon de GOLL et cordon de BURDACH par la cloison paramédiane dorsale. Dans le cordon antérieur, on distingue le faisceau pyramidal et le faisceau fondamental. Le cordon latéral est formé par le faisceau pyramidal de ce cordon, le faisceau cérébelleux et le faisceau fondamental.

Examinons maintenant une coupe transversale faite au niveau des filets radiculaires du premier nerf cervical, FIG. 240.

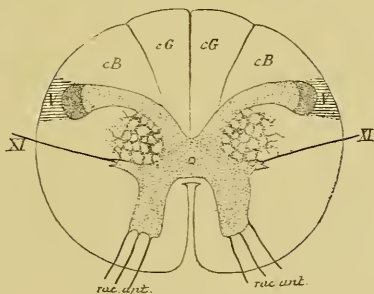


FIG. 240.

Coupe transversale de la moelle faite au niveau des filets radiculaires du premier nerf cervical. Coupe correspondant au plan de section 1 de la FIG. 242.

Cette coupe diffère assez bien de celle prise vers le milieu de la moelle cervicale, comme le prouve la comparaison des deux figures 239 et 240. Elle présente comme signes caractéristiques les détails suivants :

1° Les cornes postérieures, au lieu d'avoir une direction légèrement oblique en arrière et en dehors, sont fortement déjetées en dehors. Elles sont reliées au reste de la substance grise par une partie rétrécie appelée *col* et présentent une partie renflée et cuboïde, qu'on appelle la *tête* de la corne postérieure.

(1) En étudiant la structure interne de la moelle épinière, nous avons oublié de signaler que la zone marginale de LISSAUER correspond à l'entrée, dans la moelle, des fibres des racines postérieures. Un certain nombre de ces fibres se bifurquent dans cette zone, tandis que les autres ne présentent cette bifurcation que plus profondément dans le cordon postérieur.

2° Les cornes latérales sont volumineuses et le processus réticulaire est très développé.

3° La tête de la corne postérieure est séparée de la périphérie de la moelle par une mince bande de substance blanche, qui ne correspond plus à la zone d'entrée des racines postérieures (zone marginale de LISSAUER), mais qui est constituée par des fibres provenant du nerf trijumeau : c'est l'extrémité inférieure d'un faisceau de fibres nerveuses que les auteurs ont toujours considéré comme une *racine ascendante* du nerf trijumeau. Nous savons maintenant qu'il représente plutôt une *racine descendante* de la partie sensitive de ce nerf.

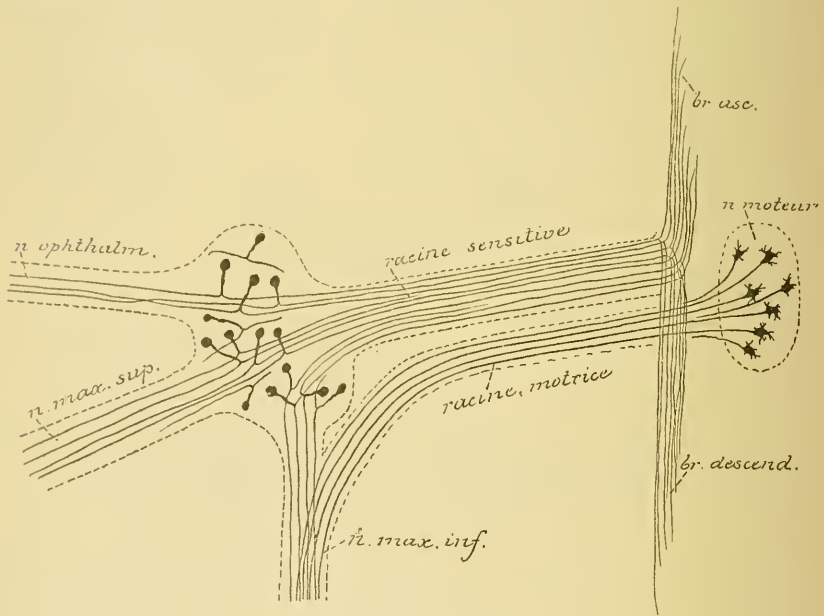


FIG. 241.

Schéma montrant l'origine réelle des fibres constitutives du trijumeau.

Lorsque nous étudierons l'origine de cette cinquième paire de nerfs craniens, nous verrons que ses fibres sensibles ont leur cellule d'origine dans le ganglion de GASSER. Ce ganglion est formé de cellules unipolaires comme les ganglions spinaux. Le prolongement unique de ces cellules nerveuses se divise bientôt en une fibre externe destinée à la périphérie et une fibre interne qui pénètre dans l'axe cérébro-spinal. Arrivées dans l'épaisseur de la protubérance annulaire, toutes les fibres internes se bifurquent en une branche ascendante et une branche descendante, FIG. 241.

Les branches descendantes réunies en un faisceau volumineux traversent la partie inférieure de la protubérance, toute la hauteur de la moelle allongée et une partie de la moelle cervicale. Elles sont situées en dehors de la substance gélatineuse de ROLANDO et constituent la racine descendante du trijumeau, dont nous voyons l'extrémité inférieure sur la coupe de la FIG. 240. Cette racine descendante diminue de volume de haut en bas, parce que ses fibres constitutives se terminent successivement dans la substance grise voisine.

Les branches ascendantes constituent ce qu'on a toujours appelé la *racine descendante* du nerf de la cinquième paire. On la considère maintenant comme une *racine ascendante* de ce nerf. Nous la verrons en étudiant le cerveau moyen.

4° De chaque corne latérale, on voit partir des fibres nerveuses qui traversent horizontalement la substance blanche du cordon latéral et sortent sur la face latérale de la moelle un peu au-devant du sillon collatéral dorsal. Ce sont les filets d'origine de la partie inférieure ou spinale du *nerf accessoire de Willis*. Ces fibres nerveuses ont leur cellule d'origine dans la substance grise de la corne latérale. Ce sont des cellules radiculaires identiques à celles qui servent d'origine aux fibres des racines antérieures. On trouve ces filets radiculaires du nerf de WILLIS sur toutes les coupes de la moelle cervicale jusque vers l'origine du quatrième nerf cervical.

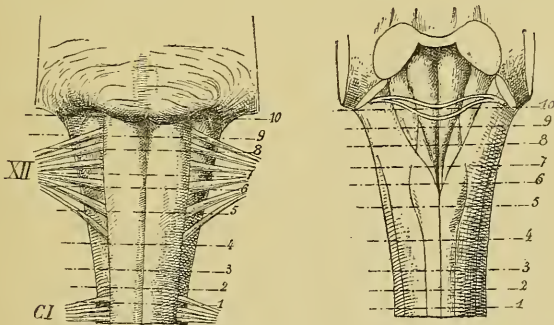


FIG. 242.

La moelle allongée.

Les lignes pointillées indiquent les plans de section des FIG. 243 à 257.

Nous arrivons maintenant aux coupes de l'arrière-cerveau. Pour nous orienter plus facilement sur le niveau exact auquel correspondent les coupes que nous allons étudier, nous avons indiqué dans la FIG. 242, par des lignes pointillées, les plans de section de toutes les coupes qui vont suivre.

Une coupe passant par l'axe cérébro-spinal au niveau des fibres radiculaires supérieures du premier nerf cervical, FIG. 243, montre encore la même structure que la coupe précédente. Les cordons postérieurs sont divisés par la cloison paramédiane en cordon de GOLL et cordon de BURDACH. Les cornes postérieures restent fortement déjetées en dehors. Elles sont recouvertes par la substance gélatineuse de ROLANDO et séparées de la périphérie de la moelle par la racine descendante du trijumeau, V.

Dans la moitié antérieure de cette coupe, les rapports entre la substance blanche et la substance grise ont quelque peu varié.

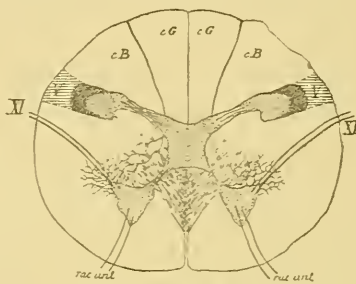


FIG. 243.

Coupe correspondant au plan de section 2 de la FIG. 242.

cG : Cordon de GOLL.

cB : Cordon de BURDACH.

V : Racine descendante du nerf trijumeau.

XV : Fibres radiculaires du nerf accessoire de WILLIS.

Le processus réticulaire est moins développé. Les faisceaux de fibres nerveuses qui occupent les mailles de ce processus ne sont plus coupés transversalement comme sur les coupes précédentes. Mais toute cette région est occupée par de petits tronçons de faisceaux nerveux dirigés obliquement en avant et en dedans. La coupe passe, en effet, par la partie inférieure de la *décussation des pyramides*.

Vous vous rappelez que l'on donne ce nom à l'entrecroisement des fibres nerveuses des pyramides antérieures de la moelle allongée. Dans la partie supérieure de cette moelle, toutes les fibres motrices sont réunies, de chaque côté de la ligne médiane, en un faisceau compact de fibres nerveuses connu sous le nom de *pyramide antérieure*. C'est même parce que les fibres motrices constituent les pyramides antérieures de la moelle allongée qu'on leur donne encore le nom de *fibres pyramidales* ou *fibres des voies pyramidales*. Quand ces fibres motrices passent

de la moelle allongée dans la moelle épinière, leur position change. Elles quittent alors, au moins en majeure partie, la pyramide antérieure

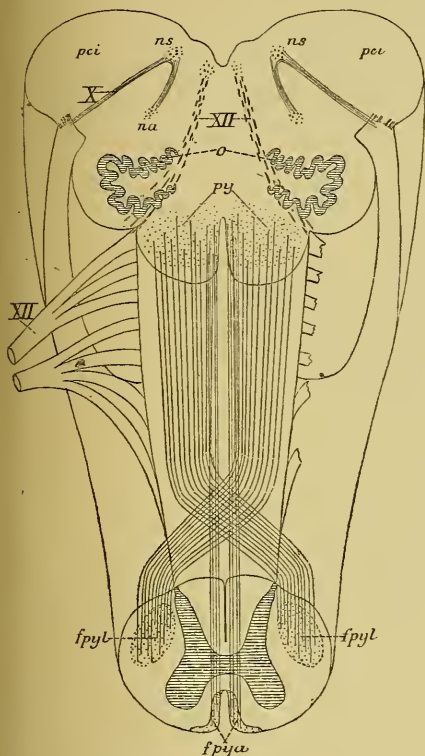


FIG. 244.

Schéma montrant l'entrecroisement des pyramides à la partie inférieure de la moelle allongée.

X : Fibres radiculaires.

ns : Noyau sensitif terminal, et

na : Noyau ambigu ou noyau d'origine moteur du nerf pneumo-gastrique.

pci : Pédoncule cérébelleux inférieur.

XII : Fibres radiculaires du nerf hypoglosse.

py : Pyramides antérieures de la moelle allongée.

fpyl : Faisceau pyramidal du cordon latéral de la moelle épinière.

fpya : Faisceau pyramidal du cordon antérieur.

fibres entrecroisées n'atteignent pas substance grise.

du bulbe, passent la ligne médiane au fond du sillon médian longitudinal antérieur, où elles s'entrecroisent avec les fibres motrices du côté opposé, traversent la substance grise de la moelle au niveau de la base de la corne antérieure, en séparant celle-ci du reste de la substance grise, et se rendent dans le cordon latéral de la moelle pour y constituer le faisceau pyramidal de ce cordon, FIG. 244.

Au-devant de ces fibres obliques, on trouve la corne antérieure plus ou moins indépendante. Elle a une forme triangulaire. De son angle antérieur partent les filets radiculaires du premier nerf cervical, tandis que de son angle latéral on voit sortir les filets radiculaires du nerf accessoire de WILLIS, XI.

Le sillon médian longitudinal antérieur est devenu moins profond. Son fond est occupé par les faisceaux entrecroisés des pyramides.

Une coupe faite à quelques millimètres au-dessus de la précédente nous montre la partie supérieure de cette décussation, FIG. 245. Les fibres des deux pyramides du bulbe s'y inclinent en bloc en dedans pour s'entrecroiser au fond du sillon médian. Ces encore sur cette coupe la sub-

Nous verrons plus tard que cette décussation n'intéresse pas toutes les fibres des deux pyramides. Un certain nombre d'entre elles restent dans le cordon antérieur et vont constituer, dans la moelle épinière, le faisceau pyramidal de ce cordon. FIG. 244.

La substance grise a subi aussi une modification importante. Au milieu du cordon de GOLL apparaît ici une masse grise nouvelle. Elle a une forme triangulaire à base postérieure et se trouve reliée à la

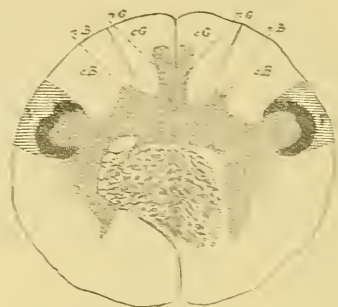


FIG. 245.

Coupe correspondant au plan de section 3 de la FIG. 242.

cG : Cordon de GOLL

nG : Noyau du cordon de GOLL.

cB : Cordon de BURDACH

nB : Noyau du cordon de BURDACH.

V : Racine descendante du nerf trijumeau.

substance grise qui entoure le canal central; elle forme le *noyau du cordon de Goll*, nG. Au niveau du cordon de BURDACH, on voit de même un petit cône gris triangulaire se soulever de la masse grise centrale: c'est la partie inférieure du *noyau du cordon de Burdach*, nB. De chaque côté, nous retrouvons la corne postérieure recouverte par la substance gélatineuse de ROLANDO et séparée de la périphérie de la moelle par la racine descendante du trijumeau, V. Cette racine est beaucoup plus volumineuse que sur les coupes précédentes. Dans la moitié antérieure de cette coupe, on voit de chaque côté des pyramides antérieures la corne grise antérieure et, en dehors, la coupe du cordon latéral beaucoup moins volumineux que le long de la moelle cervicale, parce qu'il ne renferme pas encore les fibres du faisceau pyramidal. A ce niveau, ce cordon latéral est formé exclusivement par les fibres du faisceau cérébelleux et celles du faisceau fondamental.

Examinons maintenant une coupe transversale faite au-dessus de la décussation des pyramides, FIG. 246.

Nous trouvons en arrière le sillon médian dorsal. Il est plus large et plus profond que sur les coupes de la moelle cervicale, parce que le septum médian dorsal semble faire défaut. Le canal central s'est rapproché de la racine postérieure de la moelle allongée. En avant réapparaît le sillon médian antérieur large et profond comme le long de la moelle épinière.

La forme de la substance grise est très irrégulière. Elle entoure complètement le canal central. Son bord postérieur présente, de chaque côté de la ligne médiane, trois saillies triangulaires : l'interne est le noyau du cordon de GOLL, *nG*, plus développé et plus volumineux que sur la coupe précédente; l'externe représente la corne postérieure recouverte par la substance gélatineuse de ROLANDO et par la racine descendante du trijumeau, *V*. La saillie moyenne est le noyau du cordon de BURDACH, *nB*, qui pénètre plus avant entre les fibres de la corne.

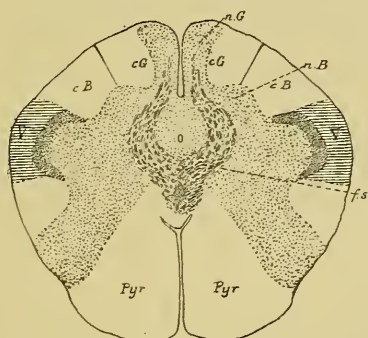


FIG. 246.

Coupe correspondant au plan de section 4, de la FIG. 242.

cG : Cordon de GOLL.

nG : Noyau du cordon de GOLL.

cB : Cordon de BURDACH.

nB : Noyau du cordon de BURDACH.

V : Racine descendante du nerf trijumeau.

fs : Entrecroisement des fibres sensibles ou fibres du ruban de REIL.

Pyr : Pyramide antérieure.

Les cornes antérieures de la substance grise ont des limites peu précises. Elles se mêlent plus ou moins intimement avec des fibres de la substance blanche et s'étendent ainsi jusqu'à la périphérie du bulbe. Ce mélange de substance blanche et de substance grise est désigné sous le nom de *substance réticulaire grise*. En dehors de ces cornes antérieures, on retrouve encore les fibres du faisceau cérébelleux et les fibres du faisceau fondamental correspondant au cordon latéral de la moelle.

Entre les deux substances réticulaires grises existe, de chaque côté du sillon médian, le faisceau compact de fibres nerveuses qui constitue la pyramide antérieure. *Pyr.*

Vous vous rappelez que le cordon antérieur de la moelle épinière est formé par le faisceau pyramidal en dedans et le faisceau fondamental en dehors. Au-dessus de l'entrecroisement des pyramides, toutes les fibres motrices occupent la région antérieure du cordon, et le faisceau fondamental, rejeté en arrière, est situé derrière le faisceau pyramidal.

Du noyau du cordon de GOLL, on voit partir sur cette coupe des fibres nerveuses qui se dirigent en avant, puis en dedans, contournent ainsi la substance grise qui entoure le canal central, pour s'entrecroiser sur la ligne médiane, dans l'espace compris entre le canal central et le fond du sillon médian antérieur. Ces fibres entrecroisées sont des fibres sensitives qui ont leur cellule d'origine dans la masse grise du noyau du cordon de GOLL. L'entrecroisement de ces fibres au-devant du canal central est connu depuis longtemps sous le nom d'*entrecroisement des fibres du ruban de Reil*. Après entrecroisement, ces fibres prennent une direction verticale; elles forment un faisceau compact de fibres nerveuses placé immédiatement derrière les pyramides; on l'appelle *la couche du ruban de Reil*, *la couche des fibres sensitives* ou encore *couche interolivaire*, parce que sur les coupes suivantes elle se trouve située entre les deux olives.

Après entrecroisement, ces fibres sensitives viennent se placer directement en arrière des fibres motrices, refoulant dans le voisinage du canal central les fibres du faisceau fondamental.

Quand on compare la coupe de la FIG. 246 à celle de la FIG. 245, on voit que la substance blanche des cordons postérieurs a diminué de volume au fur et à mesure que les masses grises de ces cordons se sont développées. Où sont allées ces fibres des cordons postérieurs qui représentent, comme vous vous en souvenez, le prolongement ascendant des fibres des racines postérieures de la moelle épinière.

Arrivées à la partie inférieure de la moelle allongée, ces fibres se terminent par des ramifications libres dans les masses grises qui apparaissent dans ces deux cordons. Ces masses grises elles mêmes sont formées de cellules nerveuses. Elles représentent le noyau terminal pour les fibres longues des cordons postérieurs de la moelle. Les cellules nerveuses, qui constituent ces masses grises, viennent en contact, par

leur corps cellulaire et leurs prolongements protoplasmiques, avec les ramifications terminales de ces fibres sensibles. Le prolongement cylindrique de ces cellules nerveuses doit se rendre dans des parties plus élevées de l'axe cérébro-spinal. Nous verrons plus tard le trajet ultérieur de ces fibres.

Dans la FIG. 247, la forme de la substance grise n'a presque pas changé dans la moitié dorsale de la coupe. On y retrouve le noyau du cordon de GOLL considérablement augmenté, *nG*. Il occupe toute l'étendue du cordon de GOLL. Les fibres de ce cordon ont donc disparu, elles se sont toutes terminées dans la masse grise de ce noyau.

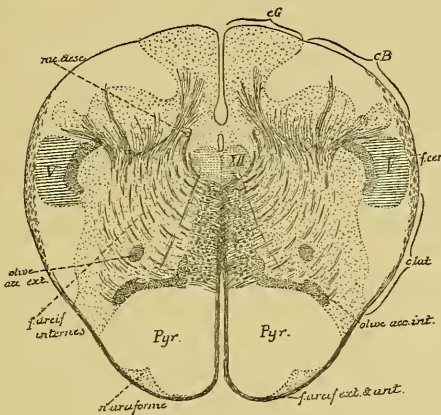


FIG 247.

Coupe correspondant au plan de section 5 de la FIG. 242.

cG : Cordon de GOLL.
cB : Cordon de BURDACH.
V : Rac. desc. du nerf trijumeau
f. cer. : Faisceau cérébelleux.
c. lat. : Cordon latéral.

XV : Noyau d'origine du nerf hypoglosse.
rac. desc. : Racine descendante du glosso-pharyngien et du vague

Le noyau du cordon de BURDACH a également augmenté de volume; il est encore entouré en arrière et en dehors par les fibres du cordon de BURDACH. Ces fibres doivent se terminer dans la masse grise de ce cordon. Du noyau du cordon de GOLL partent encore des fibres nerveuses qui entourent le canal central, pour s'entrecroiser sur la ligne médiane; c'est la partie supérieure de l'entrecroisement des fibres sensibles.

De chaque noyau du cordon de BURDACH partent également de nombreuses fibres nerveuses qui contournent le canal central en décrivant des arcades à concavité postérieure. Elles s'entrecroisent également sur

la ligne médiane entre le fond du sillon médian antérieur et la coupe du canal central. Ce sont encore des fibres sensibles ayant leur cellule d'origine dans la masse grise de ce cordon. On ne connaît pas la destinée ultérieure de toutes les fibres en arcades provenant de la masse grise du cordon du BURDACH. On les appelle *fibres arciformes internes*. On admet généralement qu'après entrecroisement sur la ligne médiane la plupart de ces fibres prennent une direction verticale pour devenir fibres constitutives de la couche du RUBAN DE REIL. Ces fibres se comportent donc comme celles qui proviennent des cellules nerveuses du noyau du cordon de GOLL. Ce fait a été prouvé expérimentalement par SINGER et MÜNZER. Ces auteurs ont détruit, sur de jeunes chats, la partie inférieure du noyau du cordon de BURDACH. Ils ont trouvé en dégénérescence un faisceau de fibres nerveuses partant du noyau de ce cordon, pour contourner en arcade le canal central et, après entrecroisement dans le raphé, devenir fibres longitudinales dans la couche interolivaire. Ils ont pu poursuivre ce faisceau à travers la moelle allongée, la protubérance annulaire et le cerveau moyen jusque dans la couche optique.

Un certain nombre des fibres provenant des masses grises du cordon postérieur sortent, après entrecroisement dans le raphé, par le sillon médian antérieur, contournent horizontalement la pyramide antérieure pour se joindre aux fibres du faisceau cérébelleux et aller constituer avec celui-ci les fibres du pédoncule cérébelleux inférieur. Pendant leur trajet horizontal autour de la pyramide antérieure, on les appelle *fibres arciformes externes et antérieures*, FIG. 248.

Le cordon postérieur est limité en avant par la substance grise de la corne postérieure toujours recouverte par la substance gélatineuse de ROLANDO et par les fibres sectionnées de la racine descendante du trijumeau, V.

Ces fibres n'arrivent plus ici à la périphérie de la moelle. Elles en sont séparées par des fibres à direction oblique en arrière et en dedans, venant de la substance blanche du cordon latéral. Elles représentent les fibres du faisceau cérébelleux — auxquelles se sont jointes les fibres arciformes externes et antérieures — qui quittent à ce niveau le cordon latéral pour aller constituer le pédoncule cérébelleux inférieur.

D'après EDINGER, toutes les cellules nerveuses du noyau du cordon de GOLL et du noyau du cordon de BURDACH n'envoient pas leur prolongement cylindraxil en avant et en dedans. Le prolongement d'un

certains d'entre ces cellules se dirigeraient horizontalement en dehors pour se rendre ainsi directement dans le pédoncule cérébelleux inférieur correspondant. En contournant le cordon postérieur, ces prolongements cylindriques prennent le nom de *fibres arciformes externes et postérieures*, FIG. 248.

Dans la moitié antérieure de cette coupe, on trouve, de chaque côté du canal central, la section arrondie d'un faisceau de fibres nerveuses. On l'a désigné pendant longtemps sous le nom de *faisceau solitaire* de MEYNERT, ou *faisceau respiratoire* de KRAUSE. On sait actuellement qu'il représente la racine descendante de la partie sensitive du nerf glosso-pharyngien et du nerf vague. En pénétrant dans le tronc nerveux, les fibres sensibles de ces nerfs se comportent comme les racines postérieures d'un nerf spinal; elles se bifurquent en une branche ascendante très courte, qui se termine directement dans la substance grise voisine, et en une branche descendante beaucoup plus longue, qui devient fibre constitutive de la *racine descendante*.

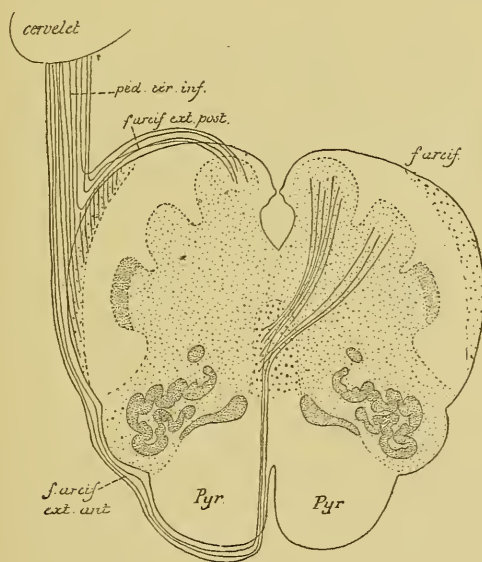


FIG. 248.

Schéma montrant le trajet des fibres provenant des noyaux du cordon de GOLL et du cordon de BURDACH (imité de EDINGER).

Un peu au-devant du canal central, on trouve encore, de chaque côté, un amas de cellules nerveuses volumineuses : les cellules radiculaires des fibres du nerf hypoglosse. On voit ces fibres nerveuses traverser d'arrière en avant toute l'épaisseur de la coupe et sortir de la moelle allongée en dehors des pyramides antérieures.

Entre les fibres radiculaires des deux nerfs hypoglosses il existe, sur la ligne médiane, en avant le sillon médian antérieur, en arrière un entrecroisement continu de fibres nerveuses, qui constitue le *raphé*. De chaque côté de la ligne médiane apparaît le faisceau volumineux des fibres de la pyramide antérieure, les fibres de la couche du ruban de REIL, puis les fibres des voies courtes qui correspondent au faisceau fondamental du cordon antérieur de la moelle.

Entre les fibres radiculaires de chaque nerf hypoglosse et la racine descendante correspondante du nerf trijumeau, V, nous retrouvons le cordon latéral de la moelle réduit aux fibres du faisceau fondamental, puis la substance réticulaire grise. Dans cette dernière apparaissent deux masses grises nouvelles. L'interne se présente sous la forme d'une lame légèrement repliée limitant en arrière les fibres de la pyramide antérieure. On l'appelle quelquefois le *noyau pyramidal*, plus souvent encore l'*olive accessoire interne*. L'externe est beaucoup plus petite, elle constitue l'*olive accessoire externe*.

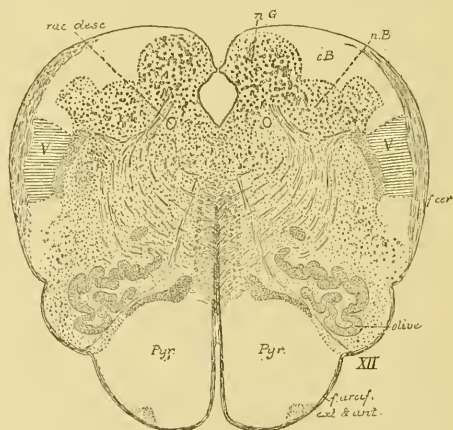


FIG. 249.

Coupe correspondant au plan de section 6, de la FIG. 242.

nG : Noyau du cordon de GOLL.
 cB : Cordon de BURDACH.
 nB : Noyau du cordon de BURDACH.
 V : Rac. desc. du nerf trijumeau.

f. cér. : Faisceau cérébelleux.
 rac desc. : Racine descendante du glosso-pharyngien et du vague.

La coupe suivante passe par la partie inférieure de l'olive, FIG. 249. Le canal central considérablement élargi s'est rapproché encore davantage de la face postérieure de la moelle allongée. Il n'est plus fermé que par une mince lamelle qui correspond à la partie postérieure de la commissure grise de la moelle. Le noyau du cordon de GOLL

commence à diminuer de volume, *nG*. Le noyau du cordon de BURDACH est devenu au contraire plus volumineux que sur la coupe précédente, *nB*. Il est entouré par les fibres du cordon de BURDACH. Ce cordon a également diminué de volume. Cette diminution en volume du cordon de BURDACH est due aux nombreuses fibres de ce cordon qui se terminent dans la substance grise voisine.

Au-devant du noyau du cordon de BURDACH se trouve la substance gélatineuse de ROLANDO recouverte en dehors par la racine descendante du trijumeau, *V*, et par les fibres obliques du faisceau cérébelleux. Nous avons vu sur la coupe précédente que ces fibres quittent le cordon latéral pour prendre part à la constitution du pédoncule cérébelleux inférieur.

Le canal central est entouré par la substance grise. Nous y voyons de chaque côté :

- 1° La racine descendante du glosso-pharyngien et du vague;
- 2° Le noyau d'origine des fibres du nerf hypoglosse.

De ce noyau, on voit partir les fibres radiculaires qui traversent horizontalement la coupe pour sortir par le sillon collatéral ventral du bulbe.

Sur la ligne médiane, nous retrouvons le raphé.

Dans toute l'étendue du tronc cérébral, depuis la moelle allongée jusqu'au cerveau moyen, ce raphé est constitué de fibres à direction antéro-postérieure et de fibres transversales qui s'entrecroisent sur la ligne médiane. Les fibres à direction antéro-postérieure représentent le prolongement périphérique des cellules épendymaires qui tapissent la partie médiane du canal central. Les fibres horizontales entrecroisées portent, dans toute l'étendue du tronc cérébral, le nom de *fibres arciformes internes*. On ne connaît pas l'origine ni la destination de toutes ces fibres arciformes. Sur la coupe qui nous intéresse, elles sont formées en majeure partie de fibres qui proviennent des cellules nerveuses des noyaux des cordons de GOLL et de BURDACH. Après entrecroisement dans le raphé, le plus grand nombre de ces fibres se recourbent dans la couche interolaire; quelques-unes sortent par le sillon médian longitudinal antérieur, deviennent fibres arciformes externes et antérieures et se rendent, par le pédoncule cérébelleux inférieur, vers le cervelet.

Entre le raphé et les fibres radiculaires de l'hypoglosse, nous retrouvons le faisceau compact de la pyramide antérieure, l'olive accessoire interne, les fibres de la couche interolaire et le faisceau des voies courtes.

Les deux olives accessoires ont été écartées l'une de l'autre par une lame repliée de substance grise : c'est l'extrémité inférieure de l'olive proprement dite.

Prenons maintenant une coupe qui passe par le milieu de l'olive, FIG. 250.

Ce qui frappe sur cette coupe, c'est que le canal central s'est largement ouvert en arrière, et s'est transformé en quatrième ventricule. Vous vous rappelez que, dans sa moitié supérieure, la face postérieure de la moelle allongée constitue, en effet, le plancher du quatrième

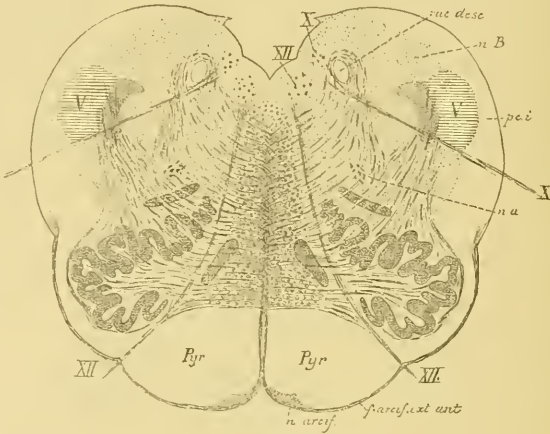


FIG. 250.

Coupe correspondant au plan de section 7, de la FIG. 242.

- | | |
|--|-------------------------------------|
| <i>nB</i> : Noyau du cordon de BURDACH. | <i>X</i> : Nerf pneumo-gastrique. |
| <i>rac. desc.</i> : Racine descendante du glosso-pharyngien et du vague. | <i>na</i> : Noyau ambigu. |
| <i>pci</i> : Pédoncule cérébelleux inférieur. | <i>n. arcif.</i> : Noyau arciforme. |
| | <i>XII</i> : Nerf grand hypoglosse. |

ventricule. Le toit de ce ventricule est représenté par la pie-mère tapissée par l'épithélium épendymaire. Cette pie-mère a été enlevée sur cette coupe. On voit encore de chaque côté un petit prolongement triangulaire avec lequel se continuait l'épithélium épendymaire.

Cette ouverture du canal central est due à l'élargissement du canal et à la disparition des fibres du cordon postérieur. Nous avons vu que ces fibres se terminent dans les noyaux des cordons de GOLL et de BURDACH. Ces masses grises sont formées de cellules nerveuses dont le prolongement cylindraxil se dirige horizontalement en avant. Dès que la coupe passe donc au-dessus de la clava, les cordons postérieurs de la

moelle ont disparu et il ne reste plus, pour fermer la partie correspondante du canal central, qu'une mince bandelette de substance grise.

Pour bien vous représenter la façon dont se constitue le quatrième ventricule, reprenez une coupe transversale de la moelle cervicale, déjetez les cornes postérieures fortement en dehors, de façon à leur donner une direction transversale, FIG. 251, et enlevez alors toutes les fibres des cordons postérieurs. Le canal central de la moelle ne sera plus fermé en arrière que par une mince lamelle de substance grise, FIG. 252. Le long de la moelle, cette lamelle grise est formée essentiellement par les fibres

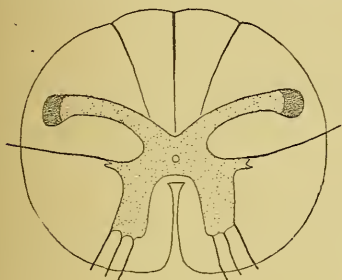


FIG. 251.

Coupe transversale de la moelle cervicale.

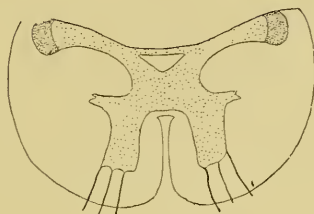


FIG. 252.

La coupe précédente après enlèvement des cordons postérieurs et agrandissement du canal central.

de la commissure postérieure. Ces fibres représentent, pour la majeure partie, des collatérales du cordon postérieur; elles disparaîtront donc avec ces cordons. La disparition de ces faisceaux de fibrilles nerveuses affaiblira encore considérablement la voûte du canal central et la réduira exclusivement à l'épithélium épendymaire et à la substance gélatineuse centrale. Ces modifications que nous venons de faire artificiellement sur une coupe de la moelle, la nature les a réalisées vers la partie moyenne de la moelle allongée.

Il suffira d'enlever cette mince lamelle grise pour arriver dans la cavité centrale. Supposez cette cavité considérablement élargie et vous aurez le quatrième ventricule. Le canal central de la moelle épinière se transforme donc en quatrième ventricule, non pas parce que les cordons postérieurs s'écartent angulairement l'un de l'autre pour devenir pédoncules cérébelleux inférieurs, mais parce que les cordons postérieurs s'arrêtent; ils disparaissent en se terminant dans les masses grises nouvelles qui constituent les noyaux des cordons de GOLL et de BURDACH. Les pédoncules cérébelleux inférieurs sont des productions nouvelles dont la structure est toute différente de celle des cordons postérieurs.

Le plancher du quatrième ventricule est formé par de la substance grise. De chaque côté du sillon médian, on trouve le noyau d'origine du nerf hypoglosse. Il occupe, à ce niveau, le sommet inférieur du trigone de l'hypoglosse, ou aile blanche interne, que nous avons signalé sur la face postérieure de la moelle allongée en étudiant sa configuration externe.

En dehors du noyau de l'hypoglosse existe encore un amas de cellules nerveuses, qui correspond à l'aile grise ou trigone du glosso-pharyngien et du vague; il constitue, à ce niveau, le *noyau terminal* de la partie sensitive du nerf vague. C'est dans cette masse grise que viennent se terminer par des ramifications libres les fibres sensibles de la dixième paire des nerfs crâniens.

Sur la ligne médiane de cette coupe existe le raphé.

Du noyau de l'hypoglosse partent les fibres radiculaire qui se dirigent horizontalement en avant pour sortir du bulbe par le sillon qui sépare la pyramide antérieure de l'olive.

Du noyau du vague partent les fibres radiculaire de ce nerf. Elles sortent sur les faces latérales du bulbe un peu en arrière du sillon limitant l'olive.

Par ces fibres radiculaire de l'hypoglosse et du vague, chaque moitié de la coupe se trouve divisée en trois zones.

Une zone interne comprise entre le raphé et les fibres du nerf hypoglosse. Elle comprend d'arrière en avant :

- 1° les fibres courtes qui correspondent au faisceau fondamental du cordon antérieur;
- 2° les fibres sensibles qui constituent la couche du ruban de REIL ou couche interolive;
- 3° l'olive accessoire interne ou noyau pyramidal;
- 4° le faisceau volumineux qui constitue la pyramide antérieure;
- 5° une masse grise triangulaire située sur la face antérieure de la pyramide, appelée *noyau arciforme*; et
- 6° les fibres arciformes externes et antérieures.

Une zone moyenne limitée par les fibres radiculaire du nerf hypoglosse et ceux du nerf pneumo-gastrique ou vague. Elle comprend :

- 1° une partie des fibres arciformes internes;
- 2° l'olive;
- 3° l'olive accessoire externe;
- 4° une partie de cordon latéral, formée principalement par les fibres du faisceau fondamental; et
- 5° un amas de cellules nerveuses appelé *noyau ambigu*.

Nous avons vu que, à partir de la décussation des pyramides, la corne antérieure de la moelle épinière n'a plus de limites précises; elle se mêle intimement avec des fibres blanches pour constituer la substance réticulaire grise. A certains niveaux, les cellules nerveuses de cette corne antérieure se réunissent en un amas plus ou moins compact appelé *noyau*. C'est ce qui s'est fait au niveau de la moelle allongée auquel correspond la coupe de la FIG. 250. Cette corne antérieure est formée essentiellement de cellules motrices; aussi le noyau ambigu est-il un noyau moteur. Il occupe une grande étendue du bulbe.

Dans sa partie inférieure, il donne origine aux fibres du nerf accessoire de WILLIS. Sa partie moyenne constitue le noyau moteur du nerf vague, tandis que sa partie supérieure devient le noyau d'origine de la partie motrice du glosso-pharyngien.

Une zone externe limitée en dedans par les fibres du nerf vague. On y trouve :

- 1° la racine descendante du glosso-pharyngien et du vague;
- 2° une partie encore du noyau de BURDACH, *nB*;
- 3° la substance gélatineuse de ROLANDO; et
- 4° la racine descendante du nerf trijumeau, *V*, recouverte en dehors par
- 5° le commencement du pédoncule cérébelleux inférieur.

DIX-NEUVIÈME LEÇON.

La structure interne de l'arrière-cerveau. (*Suite.*)

La circulation de l'arrière-cerveau.

Les nerfs périphériques qui dépendent de l'arrière-cerveau.

Nous avons vu, dans la dernière leçon, la structure interne de la partie inférieure de la moelle allongée. En comparant des coupes transversales prises à différents niveaux du bulbe à une coupe de la moelle cervicale, nous avons vu des modifications importantes survenir insensiblement dans la disposition et la structure de la substance blanche et de la substance grise.

A. Modifications dans la substance grise :

1^o Les cornes postérieures déjetées en dehors se séparent de plus en plus de la périphérie de la moelle, d'abord par les fibres de la racine descendante du nerf trijumeau, ensuite par les fibres du faisceau cérébelleux.

2^o Les cornes antérieures se séparent de la masse grise centrale par le passage des fibres motrices se rendant de la pyramide antérieure du bulbe dans le cordon latéral du côté opposé de la moelle épinière. Ces fibres quittent, en effet, la face antérieure du bulbe, croisent la ligne médiane au fond du sillon médian, traversent la substance grise à la base de la corne antérieure et se rendent dans le cordon latéral de la moelle, où elles constituent le faisceau pyramidal croisé ou latéral. La corne antérieure devenue indépendante de la masse grise voisine perd ses contours réguliers et se mêle plus ou moins avec les fibres de la substance blanche. A ce mélange intime de substance blanche et de substance grise, on donne le nom de *substance réticulaire grise*. A certains endroits, cependant, les cellules nerveuses de cette corne antérieure se réunissent en groupe et constituent un noyau de cellules motrices; tel le *noyau ambigu*, d'où partent, dans la partie du bulbe que nous avons étudiée, les fibres radiculaires de la partie supérieure du nerf accessoire de WILLIS et de la partie inférieure du nerf pneumogastrique.

3° La commissure grise postérieure, considérablement amincie par suite de la disparition des cordons postérieurs, se réduit au simple épithélium épendymaire. Celui-ci recouvert par la pie-mère représente à lui seul la voûte du quatrième ventricule.

4° L'apparition de masses grises nouvelles :

a) dans le cordon de GOLL : *le noyau du cordon de Goll*;

b) dans le cordon de BURDACH : *le noyau du cordon de Burdach*.

Ces deux masses grises constituent des noyaux terminaux pour les fibres constitutives du cordon postérieur. C'est dans ces masses grises que ces fibres du cordon postérieur viennent se terminer par des ramifications libres.

Des cellules nerveuses qui constituent ces noyaux partent des prolongements cylindraxils, dont les uns vont constituer, après entrecroisement sur la ligne médiane, la couche centrale des fibres sensibles, ou couche interolivaire; dont les autres se rendent au cervelet par le

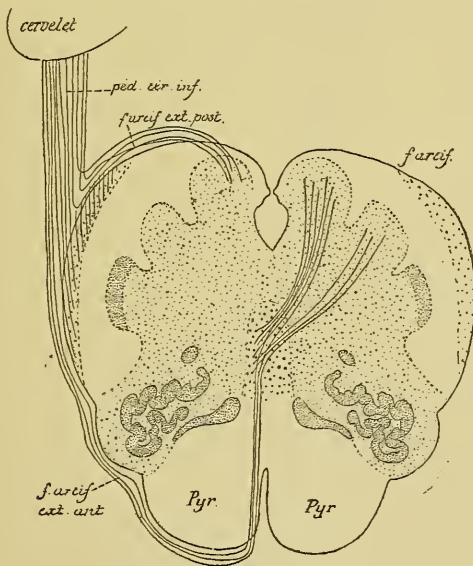


FIG. 253.

Schéma montrant le trajet des fibres provenant des noyaux du cordon de GOLL et du cordon de BURDACH (imité de EDINGER).

pédoncule cérébelleux inférieur, soit directement en devenant fibres arciformes externes et postérieures (EDINGER), soit indirectement en devenant fibres arciformes internes, puis fibres arciformes externes et antérieures, FIG. 253.

c) dans la profondeur même du bulbe : d'abord l'olive accessoire interne et l'olive accessoire externe, puis la lame repliée qui constitue l'olive proprement dite.

B. Modifications dans la substance blanche :

1° Le faisceau pyramidal du cordon latéral quitte ce cordon pour se rendre dans la pyramide antérieure du côté opposé du bulbe.

2° Les cordons postérieurs disparaissent. Les fibres qui les constituent se terminent dans les noyaux des cordons de GOLL et de BURDACH.

3° Le faisceau cérébelleux quitte le cordon latéral. Il se dirige en arrière et en dehors et va prendre part à la constitution du pédoncule cérébelleux inférieur.

4° De nouveaux faisceaux de fibres nerveuses apparaissent; ils constituent la racine descendante du nerf trijumeau et la racine descendante du nerf glosso-pharyngien et du nerf vague.

5° Il existe dans la partie inférieure de la moelle allongée deux entrecroisements de fibres nerveuses :

a) l'entrecroisement des fibres motrices qui se fait à la partie inférieure du bulbe, au fond du sillon médian longitudinal antérieur;

b) l'entrecroisement des fibres sensibles qui a lieu, au-dessus de l'entrecroisement des fibres motrices, directement au-devant du canal central.

A ces modifications survenues dans la substance blanche et dans la substance grise s'ajoutent encore l'élargissement du canal central et sa transformation en quatrième ventricule.

Les modifications dans la substance blanche amènent comme conséquences :

1° La disparition des cordons postérieurs et de la commissure postérieure; celle-ci se trouve réduite à l'épithélium épendymaire.

2° La diminution en volume du cordon latéral par suite du départ du faisceau pyramidal et du faisceau cérébelleux. Le cordon latéral se réduit donc aux fibres du faisceau fondamental.

3° L'augmentation en volume du cordon antérieur par l'arrivée, dans ce cordon, des fibres du faisceau pyramidal du cordon latéral et des fibres de la voie sensitive.

Ce cordon antérieur se trouve ainsi constitué en allant d'avant en arrière :

a) des fibres motrices : la pyramide antérieure;

b) des fibres sensibles : la couche interolivaire; et

c) des fibres courtes : le faisceau fondamental.

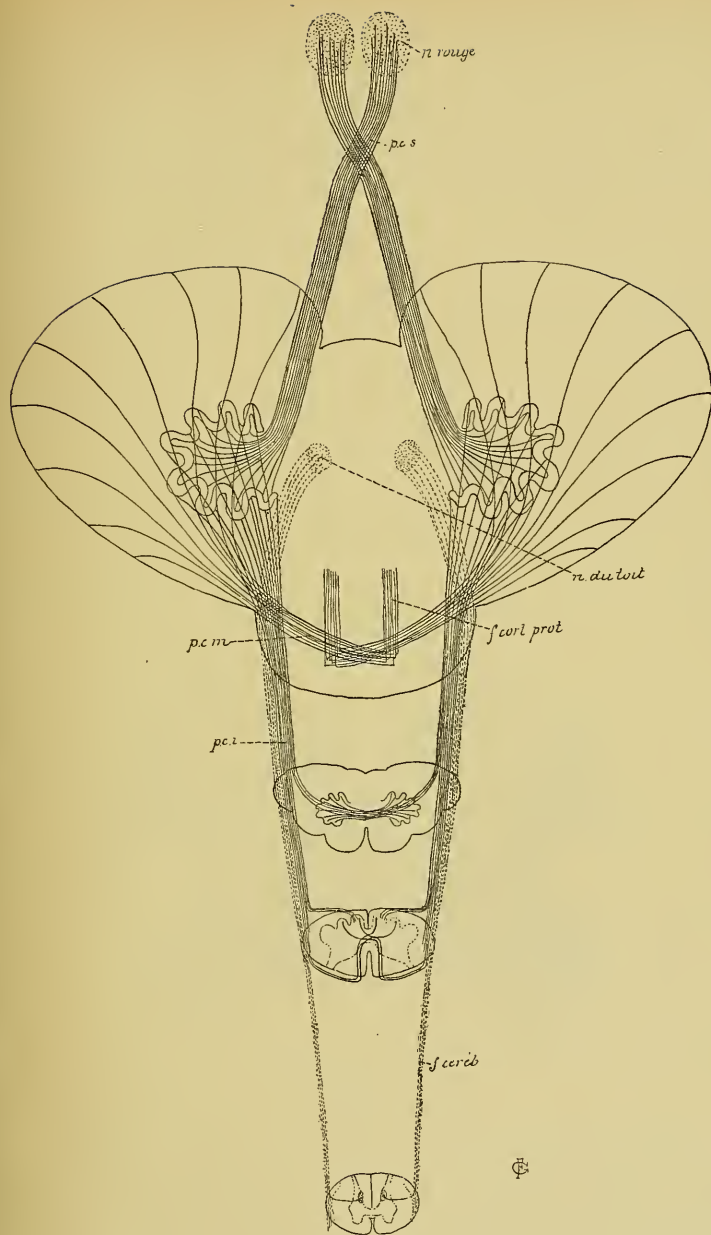


FIG. 254.

Schéma montrant le mode de constitution des pédoncules cérébelleux.

f. céréb. : Faisceau cérébelleux.

pci : Pédoncule cérébelleux inférieur.

pcm : Pédoncule cérébelleux moyen.

f. cort. prot. : Faisceaux cortico-protuberantiels.

pcs : Pédonc. cérébel supérieur.

4° L'apparition d'un nouveau faisceau de fibres nerveuses : le *pédoncule cérébelleux inférieur*. Il se constitue insensiblement, FIG. 254,

a) par les fibres du faisceau cérébelleux du même côté de la moelle ;
b) par les fibres arciformes externes et postérieures venant des noyaux des cordons de GOLL et de BURDACH du même côté ;

c) par les fibres arciformes externes et antérieures venant des noyaux de GOLL et de BURDACH du côté opposé ;

d) Enfin, ainsi que nous le verrons tantôt, ce pédoncule cérébelleux reçoit encore les fibres de l'olive du côté opposé.

Nous allons voir aujourd'hui la structure interne de la partie supérieure de la moelle allongée.

La FIG. 255 représente une coupe transversale du bulbe prise quelques millimètres au-dessus de la dernière coupe que nous avons étudiée. Le canal central est ici plus largement ouvert. Sur la ligne médiane, nous avons toujours le raphé qui a partout la même constitution.

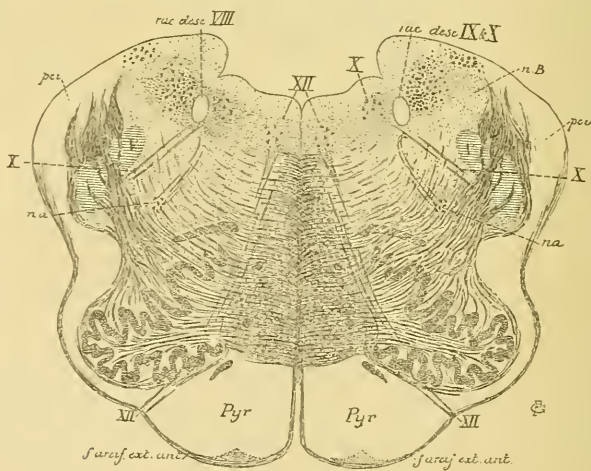


FIG. 255.

Coupe correspondant au plan de section 8, de la FIG. 242.

XII : Noyau d'origine et fibres radiculaires du nerf hypoglosse.

X : Noyau terminal sensitif et fibres radiculaires du nerf pneumo-gastrique.

nB : Noyau du cordon de BURDACH.

pci : Pédoncule cérébelleux inférieur.

na : Noyau ambigu.

En dehors du raphé, tout près de la face dorsale libre, existe encore le noyau d'origine du nerf hypoglosse. Les fibres radiculaires qui partent de ce noyau se dirigent en avant et en dehors, traversent

une partie de la lame grise de l'olive et sortent par le sillon collatéral ventral du bulbe.

Entre le raphé et les fibres radiculaires de l'hypoglosse, on trouve les mêmes éléments que sur les coupes précédentes :

1° les fibres du faisceau fondamental du cordon antérieur mélangées avec

2° les fibres de la couche interolivaire ;

3° les fibres de la pyramide antérieure avec le noyau arciforme et entourées par les fibres arciformes externes et antérieures.

Sur, le plancher du quatrième ventricule, en dehors du noyau de l'hypoglosse, existe une masse de cellules nerveuses : c'est le *noyau terminal sensitif* du nerf vague. Les fibres qui en partent traversent horizontalement le bulbe, croisent la racine descendante du nerf trijumeau et sortent par la face latérale de la moelle allongée.

En dedans de ces fibres radiculaires, on trouve l'olive en plein développement, l'olive accessoire externe et une partie du *noyau ambigu*. De ce noyau, on voit partir des fibres radiculaires qui se dirigent en arrière et en dedans ; arrivées près de la racine descendante du glosso-pharyngien et du vague, ces fibres se recourbent en dehors et se joignent aux fibres qui viennent du noyau terminal sensitif. Ce sont les fibres de la partie motrice de la dixième paire des nerfs craniens.

En dehors des fibres radiculaires de ce dernier nerf, on voit :

1° La coupe de la racine descendante du nerf glosso-pharyngien et du nerf vague ;

2° Un faisceau volumineux de fibres nerveuses qui se trouve un peu en dehors de cette racine descendante ; il constitue pour plusieurs auteurs une racine descendante du nerf acoustique. EDINGER le considère comme formant une voie sensitive reliant les nerfs craniens sensitifs au cervelet, analogue au faisceau cérébelleux de la moelle. Il l'appelle *voie sensorielle directe du cervelet* (*directe sensorische Kleinhirnbahn*) ;

3° La coupe de la racine descendante du nerf trijumeau ;

4° Une partie du noyau du cordon de BURDACH ; et

5° le commencement du pédoncule cérébelleux inférieur.

Les fibres horizontales qui traversent cette coupe portent toujours le nom de *fibres arciformes internes*. On ne connaît pas l'origine de toutes ces fibres nerveuses. Un certain nombre proviennent encore du noyau du cordon de BURDACH et se rendent dans la couche interolivaire, ou bien deviennent, après entrecroisement, fibres arciformes externes et antérieures pour se rendre au pédoncule cérébelleux inférieur.

Ce qui doit vous frapper, ce sont les faisceaux épais de fibres nerveuses qui traversent la racine descendante du nerf trijumeau pour se rendre au pédoncule cérébelleux inférieur. On croit que ce sont des fibres qui viennent de l'olive du côté opposé pour se rendre, par le pédoncule cérébelleux inférieur, dans l'olive cérébelleuse.

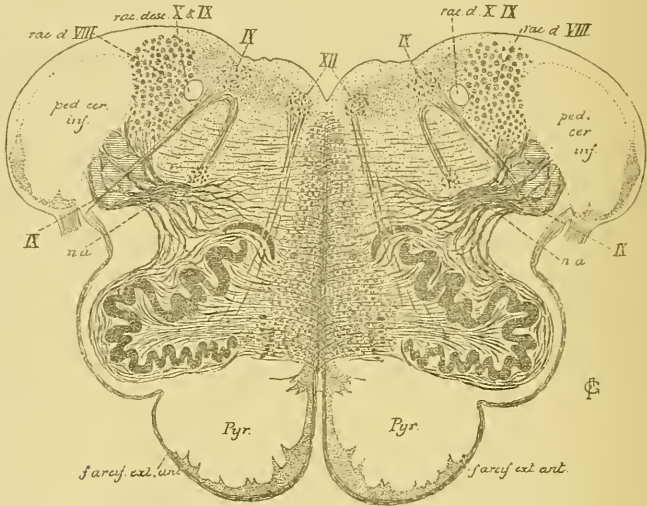


FIG. 256.

Coupe correspondant au plan de section 9, de la FIG. 242.

La coupe de la FIG. 256 ne présente pas de grandes modifications. Le quatrième ventricule est devenu à ce niveau plus large encore que sur la coupe précédente. Le noyau du cordon de BURDACH a entièrement disparu. Sa place est occupée par la racine descendante du nerf acoustique qui est devenue plus volumineuse. Le pédoncule cérébelleux inférieur est entièrement constitué. Le noyau arciforme de la pyramide antérieure a pris un développement beaucoup plus considérable. Le noyau ambigu appartient, à ce niveau, à la partie motrice du nerf glosso-pharyngien, de même que la masse grise placée en dehors du noyau de l'hypoglosse constitue le noyau terminal pour les fibres sensitives de la neuvième paire.

La coupe de la FIG. 257 montre des modifications beaucoup plus importantes. Le noyau et les fibres radiculaires du nerf hypoglosse ont disparu. Le noyau ambigu, origine motrice du glosso-pharyngien et du vague, a également disparu. On trouve encore, sur le côté, quelques fibres radiculaires du nerf glosso-pharyngien, en même temps que l'on

voit les fibres de la racine descendante de ce nerf prendre une direction horizontale et sortir du bulbe avec les fibres motrices.

La coupe appartient tout entière au domaine du nerf acoustique. Ce nerf arrive au pédoncule cérébelleux inférieur et s'y divise en deux racines : une *racine interne* qui passe en dedans du pédoncule et une *racine externe* qui contourne ce pédoncule en dehors.

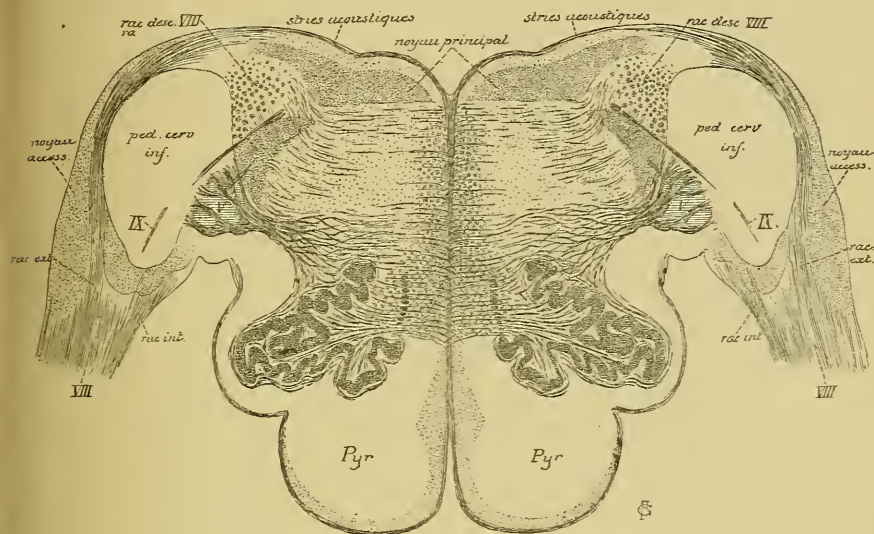


FIG. 257.

Coupe correspondant au plan de section 10, de la FIG. 242.

A l'endroit où le nerf acoustique se divise, on trouve une masse grise nouvelle qui constitue le *noyau accessoire* ou *noyau externe* du nerf de la huitième paire.

En dedans du pédoncule cérébelleux inférieur, on voit la coupe de la racine descendante du nerf trijumeau et, plus en arrière, celle de la racine descendante du nerf acoustique.

Sur le plancher du quatrième ventricule courent des fibres horizontales : ce sont les *striés acoustiques*. Elles proviennent du noyau accessoire du nerf de la huitième paire; arrivées sur la ligne médiane, elles s'enfoncent dans le bulbe soit directement comme sur la FIG. 257, soit après entrecroisement sur la ligne médiane.

En dessous de ces fibres blanches, tout le plancher du quatrième ventricule est occupé par une masse grise volumineuse qui correspond au tubercule acoustique et qu'on appelle le *noyau principal* du nerf acoustique.

Les autres détails de la figure sont les mêmes que sur la coupe précédente.

La moelle allongée est une des parties les plus importantes de l'axe cérébro-spinal. Sa structure interne est cependant loin d'être connue. On

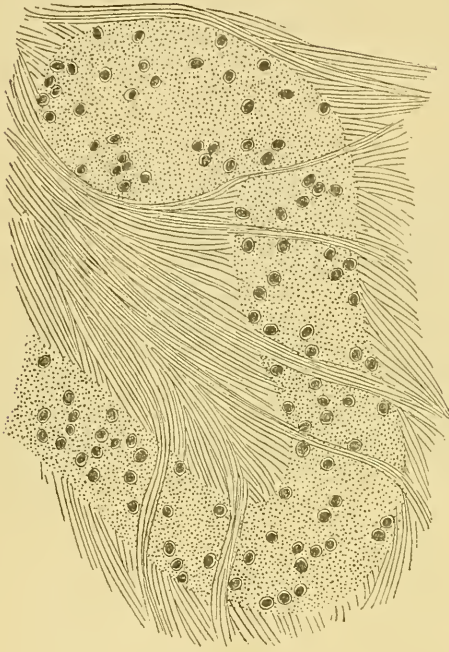

FIG. 258.

Une partie de la lame grise de l'olive bulbaire, coloration par la nigrosine

commence seulement à en entrevoir les grandes lignes. On sait que les fibres de la voie pyramidale et de la voie sensitive la traversent. Les coupes que nous avons étudiées vous renseignent sur leur position exacte. On sait encore que le nerf grand hypoglosse, la partie bulbaire du nerf accessoire de WILLIS, les nerfs pneumo-gastrique et glosso-pharyngien y trouvent l'origine réelle de leurs fibres motrices et la terminaison de leurs fibres sensibles. La série de coupes que nous y avons pratiquée vous montre la position absolue et relative de ces différentes masses grises.

Sur tous les autres points de la structure de la moelle allongée, on ne peut émettre que des hypothèses.

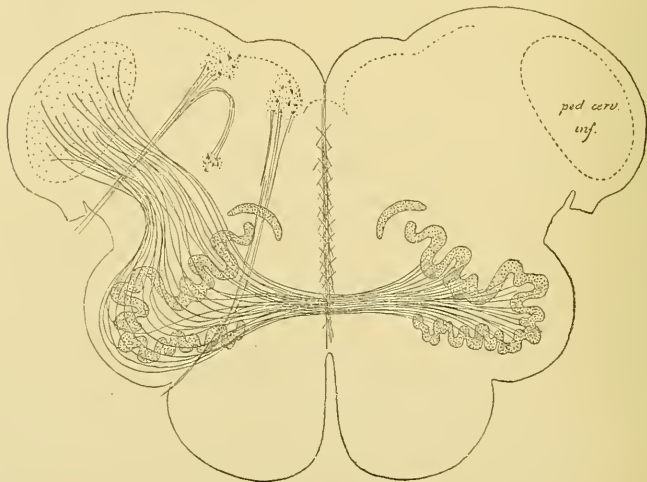


FIG. 259.

Schéma montrant les relations de l'olive du bulbe avec le pédoncule cérébelleux inférieur (d'après EDINGER).

Nous avons vu que l'olive du bulbe est constituée par une lamelle de substance grise repliée sur elle-même. Cette lamelle grise est formée d'un nombre incalculable de cellules nerveuses, FIG. 258. On n'en connaît pas la valeur physiologique. Tout ce que l'on sait, c'est qu'après la destruction d'un hémisphère du cervelet on observe l'atrophie de l'olive du côté opposé du bulbe. On suppose donc que les cellules nerveuses de l'olive envoient leur prolongement cylindraxil à travers l'olive du côté opposé pour se rendre dans le pédoncule cérébelleux inférieur et aller au cervelet, FIG. 259.

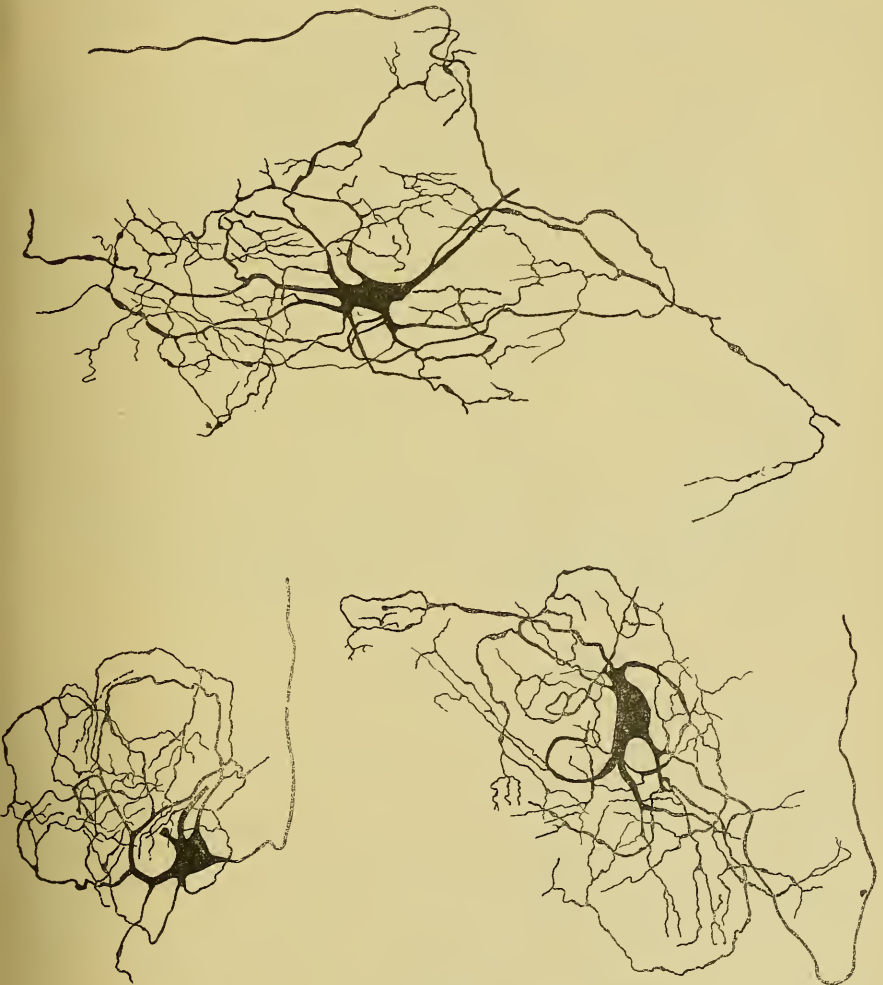


FIG. 260.

Quelques cellules nerveuses de l'olive bulbaire d'un chien nouveau-né.

Les quelques recherches, que nous avons faites avec la méthode de GOLGI sur la structure de l'olive de chats et de chiens nouveau-nés, nous la montrent constituée de cellules nerveuses volumineuses pourvues de nombreux prolongements protoplasmiques, qui se terminent dans le voisinage de la cellule d'origine en se pliant et en se repliant sur eux-mêmes, FIG. 260, et d'un prolongement cylindraxil, qui tantôt se rend

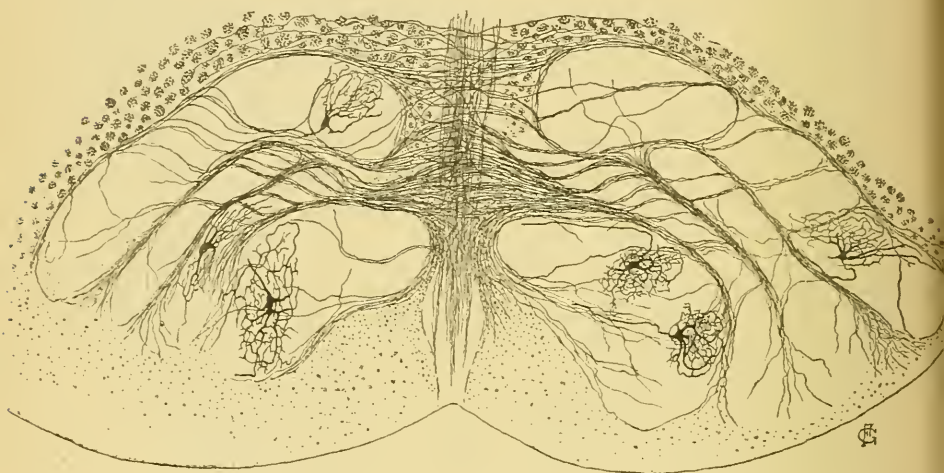


FIG. 261.

Coupe transversale de l'olive bulbaire d'un chat nouveau-né.

par le raphé dans la moitié opposée du bulbe, tantôt se rend dans le bulbe du même côté de l'olive, sans que nous ayons pu le poursuivre sur une longueur suffisante pour nous rendre compte de sa destination, FIG. 261. Entre ces cellules nerveuses existe un treillis inextricable de fines fibrilles nerveuses.

La circulation de l'arrière-cerveau.

Circulation artérielle. Un chapitre important de la structure du bulbe, c'est l'étude de l'origine, du trajet et de la terminaison de ses artères nourricières.

Les artères de la moelle allongée ont été l'objet de recherches spéciales de la part de DURET. Nous lui emprunterons, dans ses traits essentiels, la description qui va suivre.

Toutes les artères qui arrivent au bulbe proviennent, comme branches collatérales, des deux artères vertébrales.

Vous savez que les artères vertébrales naissent des artères sous-clavières. La vertébrale gauche est généralement plus volumineuse que la vertébrale droite. Elle provient de l'artère sous-clavière correspondante un

peu avant que cette artère ne se recourbe en dehors pour s'engager entre les muscles scalènes. Elle se trouve donc dans l'axe même de l'ondée sanguine venant du cœur. La vertébrale droite, au contraire, naît de la sous-clavière correspondante, lorsque celle-ci s'est déjà recourbée au-dessus de la première côte.

Chaque artère vertébrale se dirige alors en arrière, passe entre les apophyses transverses de la sixième et de la septième vertèbre

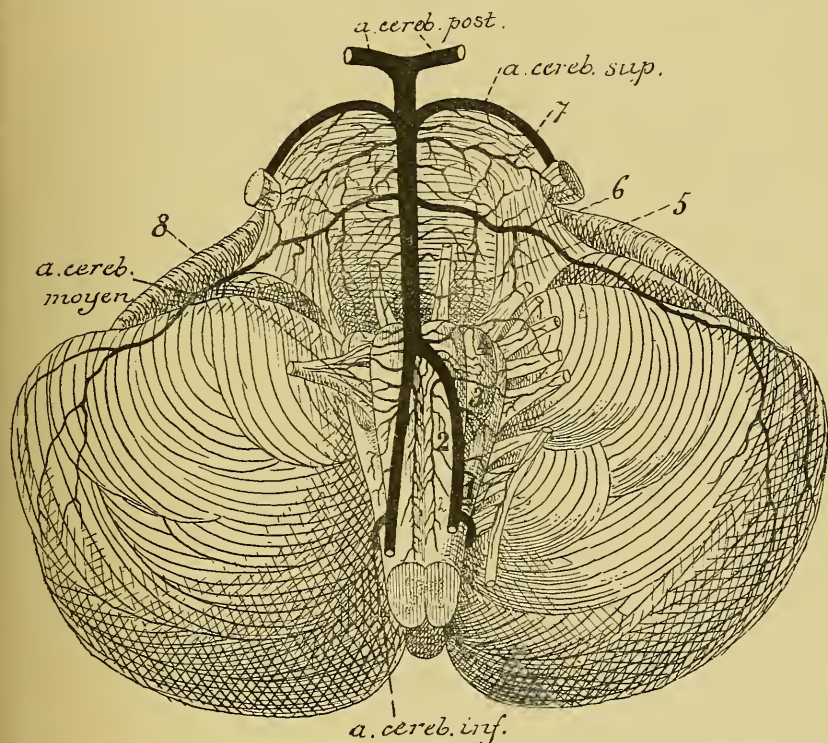


FIG. 262.

Les artères de la face antérieure de la moelle allongée et de la protubérance annulaire (d'après DURET).

- | | |
|--|---|
| <p>1. Artères radiculaires du nerf accessoire de WILLIS.</p> <p>2. Artères spinales antérieures.</p> <p>3. Artères radiculaires du nerf pneumogastrique.</p> <p>4. Artères radiculaires du nerf glosso-pharyngien.</p> | <p>5. Artères radiculaires du nerf oculomoteur externe.</p> <p>6. Artères radiculaires du facial et de l'acoustique.</p> <p>7. Artères radiculaires du trijumeau.</p> <p>8. Artères radiculaires de l'hypoglosse.</p> |
|--|---|

cervicale, puis se recourbe en haut pour monter verticalement, dans un trajet flexueux, à travers les trous transversaires des vertèbres cervicales supérieures. Entre l'axis et l'atlas, elle décrit une forte courbure verticale, puis se recourbe horizontalement en arrière pour contourner les masses latérales de l'atlas. L'artère perfore alors, entre l'arc postérieur de

l'atlas et le pourtour postérieur du trou occipital, le ligament occipito-atloïdien postérieur, puis la dure-mère et pénètre ainsi dans la boîte crânienne. Elle se dirige en haut, en avant et en dedans, en contournant quelque peu la moelle allongée, pour venir se placer entre la moelle allongée et la gouttière basilaire de l'occipital. Pendant ce trajet, elle se rapproche insensiblement de l'artère vertébrale du côté opposé et se fusionne avec elle en un tronc volumineux, le *tronc basilaire*, un peu en dessous de la protubérance annulaire, FIG. 262.

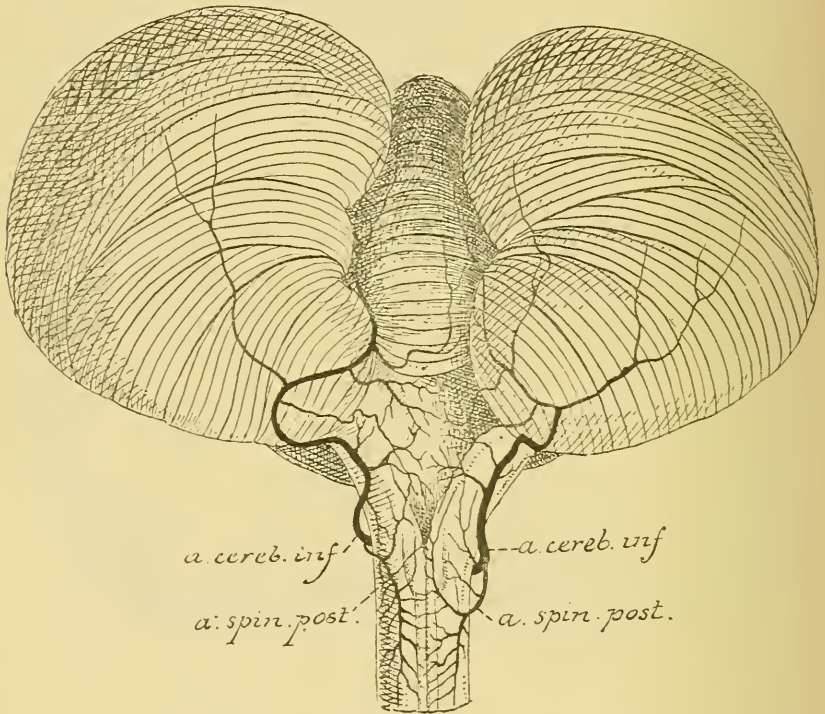


FIG. 263.

Les artères de la face postérieure de la moelle allongée (d'après DURET).

Pour arriver du cœur jusqu'à la moelle allongée, l'ondée sanguine se trouve donc considérablement affaiblie par le trajet tortueux des artères vertébrales.

Pendant leur trajet sur la face latérale et la face antérieure du bulbe, les artères vertébrales fournissent de nombreuses artères collatérales.

La plus volumineuse est destinée au cervelet, c'est l'*artère cérébelleuse inférieure*. Elle naît de la vertébrale près de la partie inférieure du bulbe, contourne ce dernier en arrière et en dedans et va se rendre à la face inférieure du cervelet. Au moment où elle décrit sa première courbure, elle donne une branche collatérale, l'*artère spinale postérieure*,

destinée à la partie postérieure de la moitié inférieure du bulbe et à la face postérieure de la moelle épinière, FIG. 263.

Tout près de la formation du tronc basilaire, chaque artère vertébrale fournit encore du côté interne une artère importante : l'*artère spinale antérieure*. Elle se dirige en bas et en dedans, se réunit sur la ligne médiane

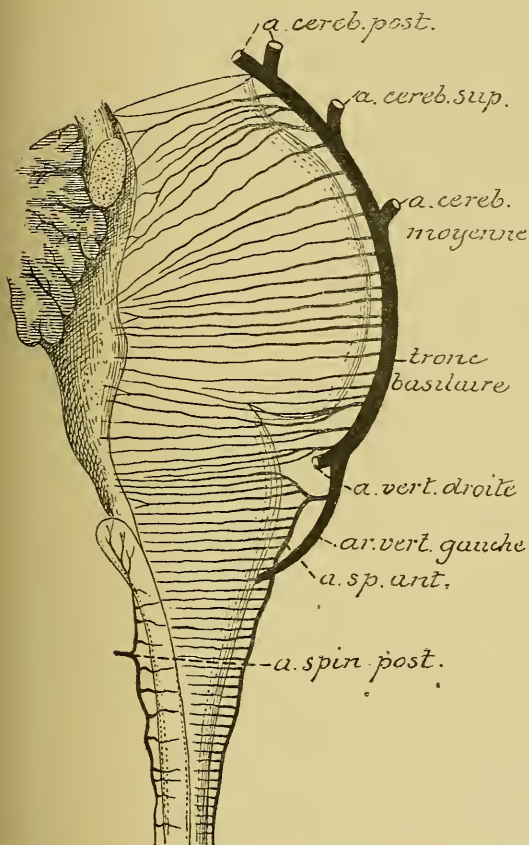


FIG. 264.

Les artères médianes antérieures et postérieures du bulbe et de la protubérance annulaire (d'après DURET).

avec l'artère spinale du côté opposé et descend sur la face antérieure de la moelle vis-à-vis du sillon médian longitudinal antérieur.

De ces gros troncs artériels : artères vertébrales, artère spinale antérieure et artères spinales postérieures, partent des artères plus petites destinées à s'épuiser dans le bulbe : ce sont les *artères nourricières du bulbe*.

DURET les divise en trois groupes :

1° Les *artères médianes* ou *artères des noyaux* destinées à porter le sang aux noyaux gris du plancher du quatrième ventricule.

2° Les *artères radiculaires* qui accompagnent les fibres radiculaires des nerfs périphériques.

3° Les *artères accessoires* destinées aux couches périphériques du bulbe.

Artères médianes. On les divise, d'après leur situation, en *artères médianes antérieures* et *artères médianes postérieures*.

Les *artères médianes antérieures* naissent de l'artère spinale antérieure — *artères bulbaires proprement dites* de DURET, destinées aux noyaux du nerf hypoglosse et de la partie bulbaire du nerf accessoire de WILLIS — ou de la partie inférieure du tronc basilaire — *artères sous-protubérantielles* de DURET destinées aux noyaux du vague, du glosso-pharyngien et de l'acoustique —.

Elles se dirigent horizontalement en arrière, pénètrent dans le sillon médian antérieur, traversent le raphé d'avant en arrière, et, arrivées sur le plancher du quatrième ventricule, en dessous de l'épendyme, elles se recourbent en dehors et se terminent dans les noyaux gris de ce plancher, FIG. 264.

Pendant leur trajet antéro-postérieur dans le bulbe, elles fournissent quelques fines branches collatérales aux parties blanches voisines. Ces artères médianes antérieures correspondent donc aux artères du sillon de la moelle.

Les *artères médianes postérieures* proviennent des artères spinales correspondantes. L'artère spinale postérieure est une branche de l'artère cérébelleuse inférieure. Vous vous rappelez que ces deux artères spinales restent toujours indépendantes. Arrivée sur la face postérieure du bulbe, chacune de ces artères se divise en une branche ascendante destinée à la moitié inférieure du bulbe et une branche descendante qui se rend à la moelle cervicale.

Les branches ascendantes des artères spinales postérieures fournissent, en dehors, des artères plus petites pour les parties latérales du bulbe, et, en dedans, des artères très fines qui pénètrent dans le sillon médian postérieur : ce sont les artères médianes postérieures destinées à la substance blanche des cordons postérieurs.

Artères radiculaires. Les artères radiculaires proviennent directement des deux artères vertébrales. Ce sont des artères excessivement fines qui se dirigent transversalement en dehors, pénètrent dans les filets radiculaires des nerfs qui dépendent du bulbe : l'hypoglosse, le spinal, le pneumogastrique et le glosso-pharyngien, puis se divisent en une branche centrale et une branche périphérique. La branche périphérique s'épuise dans la partie voisine du nerf. La branche centrale accompagne les fibres radiculaires jusqu'à leur noyau d'origine et là se résout en réseau capillaire.

Chaque noyau d'origine d'un nerf périphérique reçoit donc le sang artériel de deux sources différentes : des artères médianes voisines et des artères radiculaires, FIG. 265.

Un fait important à noter c'est que toutes ces artères médianes et radiculaires sont des *artères terminales* dans le sens de COHNHEIM, c'est-à-dire que ces artères ne s'anastomosent jamais entre elles, si ce n'est par leur réseau capillaire.

Artères accessoires. Ce sont de petites branches nées des vertébrales, des radiculaires, des spinales ou des cérébelleuses inférieures et qui se rendent dans la partie voisine de la substance blanche du bulbe. Parmi ces artérioles, quelques-unes suivent les filets radiculaires du nerf hypoglosse et pénètrent dans l'olive.

Circulation veineuse. Les veines suivent le trajet des artères et viennent se déverser dans les grosses veines périphériques qui forment plexus à la face externe du bulbe.

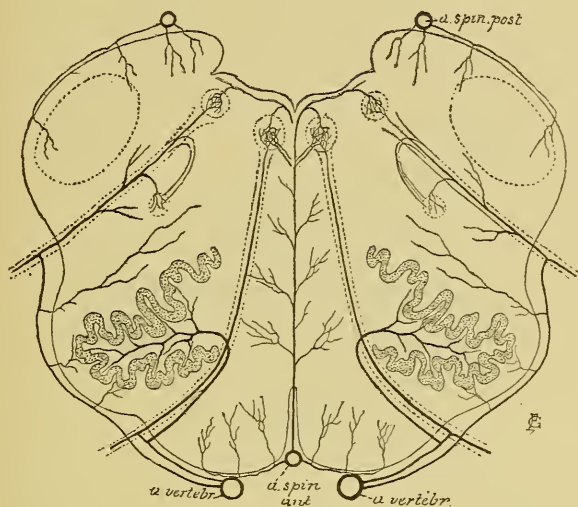


FIG. 265.

Schéma montrant la distribution des artères nourricières du bulbe (construit d'après les descriptions de DURET).

Les nerfs périphériques dépendant de l'arrière-cerveau.

Nous avons vu que les nerfs périphériques qui dépendent de l'axe cérébro-spinal se divisent en nerfs spinaux et en nerfs cérébraux. Les nerfs spinaux au nombre de 31 paires proviennent de la moelle épinière. Les nerfs cérébraux appelés aussi nerfs craniens proviennent de l'encéphale. On compte douze paires de nerfs craniens que l'on désigne par leur numéro d'ordre en allant du cerveau antérieur vers l'arrière-cerveau. La première paire, le nerf olfactif, *I*, provient du cerveau antérieur; la deuxième paire, le nerf optique, *II*, dépend du cerveau intermédiaire. Le nerf oculo-moteur commun, *III*, — troisième paire — et le nerf pathétique, *IV*, — quatrième paire — proviennent du cerveau moyen. Les quatre paires suivantes : le nerf trijumeau, *V*, l'oculo-moteur externe, *VI*, le facial, *VII*, et l'acoustique, *VIII*, dépendent du cerveau postérieur. Enfin de l'arrière-cerveau proviennent la neuvième paire, le nerf glosso-pharyngien, *IX*; la dixième paire, le nerf pneumo-gastrique, *X*; la onzième paire, le nerf accessoire de WILLIS, *XI*; et la douzième paire, le nerf grand hypoglosse, *XII*.

Pour compléter l'étude de l'arrière-cerveau, il nous reste donc à décrire l'origine réelle, l'origine apparente et le trajet périphérique des quatre dernières paires de nerfs craniens.

XII. Le nerf grand hypoglosse.

Le nerf grand hypoglosse — la douzième paire des nerfs craniens — est un nerf exclusivement moteur. Il provient du bulbe et va innerver tous les muscles de la langue.

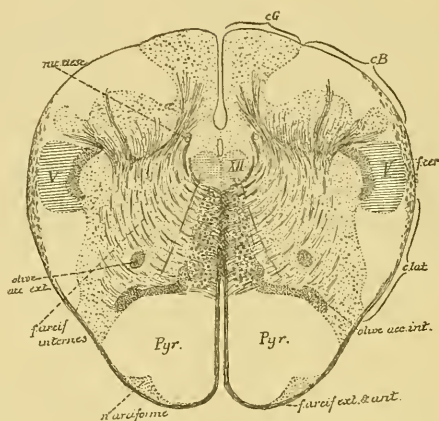


FIG. 266.

Coupe correspondant au plan de section 5 de la FIG. 242.

cG : Cordon de GOLL.
 cB : Cordon de BURDACH.
 V : Rac. desc. du nerf trijumeau.
 f. cer. : Faisceau cérébelleux.
 c. lat. : Cordon latéral.

XV : Noyau d'origine du nerf hypoglosse.
 rac. desc. : Racine descendante du glosso-pharyngien et du vague.

Il a son *origine réelle* dans une longue colonne de substance grise située en partie au-devant et en dehors du canal central dans la moitié inférieure de la moelle allongée, FIG. 266, en partie directement en dessous du plancher du quatrième ventricule, de chaque côté de la ligne médiane, dans la moitié supérieure du bulbe. La partie supérieure de cette colonne grise se trouve au niveau de l'aile blanche interne que nous avons décrite sur la face postérieure du bulbe et qu'on appelle encore, à cause du voisinage de ce noyau d'origine, le trigone de l'hypoglosse, FIG. 267. Cette colonne grise est formée de cellules nerveuses volumineuses entremêlées de fibrilles nerveuses.

Les cellules nerveuses sont des cellules radiculaires. Leur prolongement cylindraxil se dirige horizontalement en avant et en dehors, et devient le cylindre-axe d'une fibre radulaire. Les prolongements protoplasmiques de ces cellules nerveuses rayonnent dans tous les

ns autour de la cellule d'origine. Les plus internes dépassent quelque-
is la ligne médiane où ils s'entrecroisent avec ceux du côté opposé,

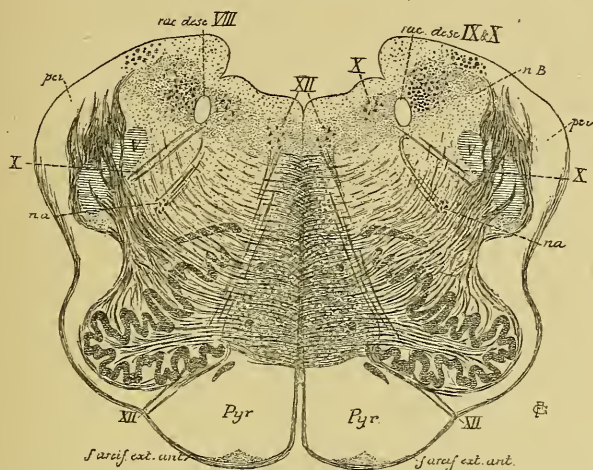


FIG. 267.

Coupe correspondant au plan de section 8, de la FIG. 242.

II : Noyau d'origine et fibres radiculaires du nerf hypoglosse.
X : Noyau terminal sensitif et fibres radiculaires du nerf pneumo-gastrique.

nB : Noyau du cordon de BURDACH.
pci : Pédoncule cérébelleux inférieur.
na : Noyau ambigu.

constituant ainsi entre les noyaux des deux nerfs une commissure proto-
asmatique, FIG. 268, analogue à celle qui existe le long de la moelle
épineuse entre les cellules radiculaires des nerfs spinaux.

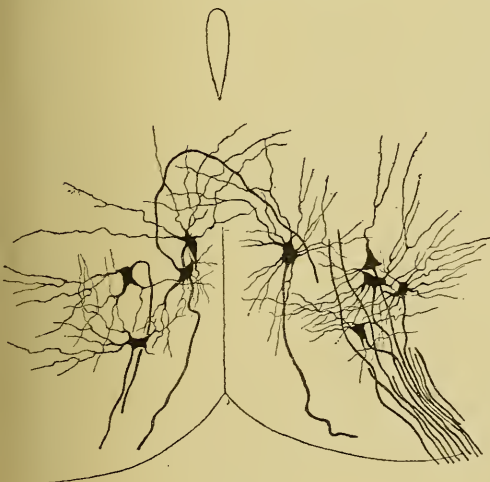

FIG. 268.

cellules radiculaires du nerf hypoglosse chez l'embryon
du poulet.

Les fibrilles nerveuses forment, dans toute la longueur de cette colonne grise, un plexus inextricable. Elles représentent, sans aucun doute, des ramifications cylindraxiles collatérales et terminales venant se mettre en contact avec les cellules radiculaires. Pour le moment, on ignore encore d'où viennent toutes ces fibrilles nerveuses. Ce qui est certain, c'est qu'un grand nombre d'entre elles doivent

être considérées comme des ramifications terminales de fibres nerveuses provenant, au moyen de la voie pyramidale, des cellules nerveuses motrices de l'écorce grise de l'hémisphère cérébral du côté opposé. Pour atteindre le noyau d'origine du nerf hypoglosse, ces fibres motrices d'origine corticale doivent donc passer la ligne médiane en un point quelconque de leur trajet.

Ce qui nous semble certain encore, c'est qu'un bon nombre de ces fibrilles nerveuses proviennent des fibres sensibles voisines, et principalement de celles qui forment la racine descendante du nerf glosso-pharyngien et du nerf vague.

Un point encore soumis à discussion est celui de savoir, si toutes les fibres du nerf hypoglosse proviennent de cellules nerveuses placées du même côté du bulbe, ou bien si chaque nerf périphérique ne renferme pas quelques fibres provenant du noyau d'origine placé dans la moitié opposée. Les fibres radiculaires du nerf hypoglosse présentent-elles une décussation partielle?

Nous avons vu que pour les nerfs spinaux cette décussation n'existe pas. Toutes les fibres d'une racine antérieure d'un nerf spinal proviennent de cellules nerveuses placées dans la corne antérieure grise correspondante (1).

Pour le nerf grand hypoglosse, la question n'est pas encore définitivement tranchée. MATHIAS DUVAL nie toute décussation entre les fibres radiculaires du nerf de la douzième paire. OBERSTEINER, au contraire, admet d'une manière générale une décussation partielle pour les filets radiculaires de tous les nerfs périphériques. Ce qui est certain, c'est que cette décussation existe dans la moelle embryonnaire du poulet, FIG. 268. Quelques cellules nerveuses envoient leur prolongement cylindraxil en arrière; il passe alors la ligne médiane pour se joindre aux filets radiculaires provenant des cellules radiculaires du côté opposé.

Les filets radiculaires du nerf hypoglosse, réunis en faisceaux plus ou moins volumineux, traversent d'arrière en avant toute l'épaisseur du bulbe. Ils longent en dehors la couche des fibres sensibles, passent entre l'olive accessoire interne et l'olive et sortent du bulbe par le sillon collatéral ventral situé entre la pyramide antérieure qui est en dedans, l'olive et le cordon latéral placés en dehors.

C'est dans ce sillon collatéral ventral que le nerf hypoglosse a son *origine apparente*.

(1) Quelques auteurs (OBERSTEINER et EDINGER) admettent cependant une décussation partielle pour les fibres radiculaires des nerfs spinaux.

VINGTIÈME LEÇON.

Les nerfs périphériques qui dépendent de l'arrière-cerveau. (Suite.)

XII. Le nerf grand hypoglosse. (Suite.)

Nous avons vu, dans la dernière leçon, que le nerf grand hypoglosse a son origine apparente sur la face antérieure de la moelle

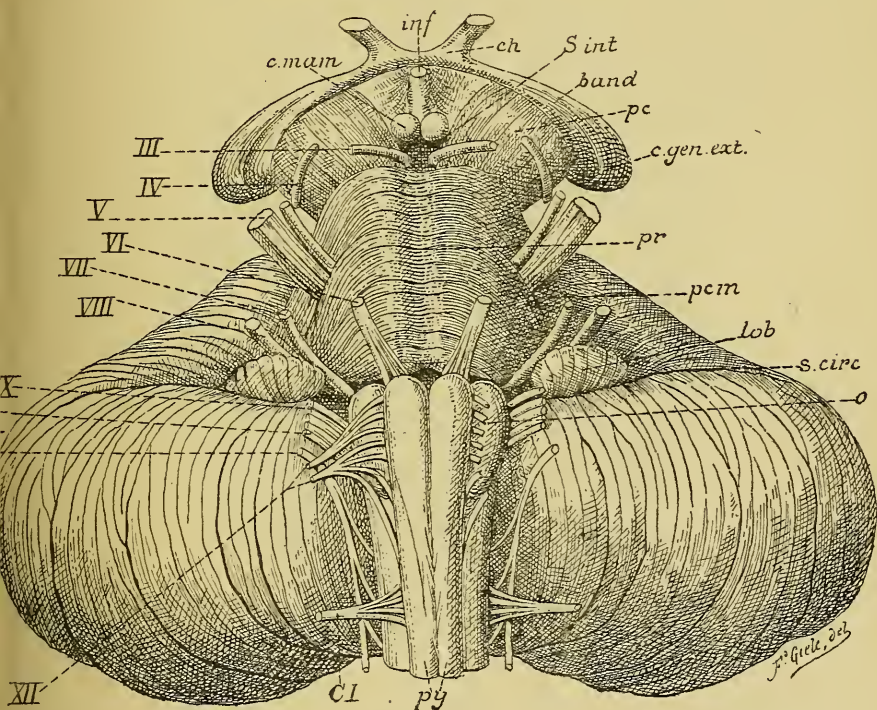


FIG. 269.

Face antérieure du tronc cérébral. Gr. nat.

c. mam. : Corps mammillaires.
inf. : Infundibulum.
ch. : Chiasma des nerfs optiques.
s. int. : Substance interpédunculaire.
band. : Bandelette optique.
pc. : Pédoncule cérébral.
gen. ext. : Corps genouillé externe.
pr. : Protubérance annulaire.
pcm. : Pédoncule cérébelleux moyen.

lob. : Lobule du pneumo-gastrique.
s. circ. : Sillon circonférenciel.
o. : Olive.
py. : Pyramides antérieures.
CI. : Racine antérieure du premier nerf cervical.
III à XII. : Origine des dix dernières paires de nerfs crâniens.

allongée, dans le sillon qui sépare la pyramide antérieure de l'olive ou sillon collatéral ventral du bulbe.

Cette origine se fait au moyen de dix à douze petits faisceaux qui se dirigent en convergeant en avant et en dehors, FIG. 269. Ils se réunissent en deux faisceaux plus volumineux qui traversent séparément la dure-mère crânienne, puis se fusionnent en un tronc unique. Celui-ci sort du crâne par le canal condylien, FIG. 270, *XII*. Au sortir de ce canal, le nerf grand hypoglosse descend dans le triangle pharyngo-maxillaire, en arrière du nerf pneumo-gastrique et de la veine jugulaire

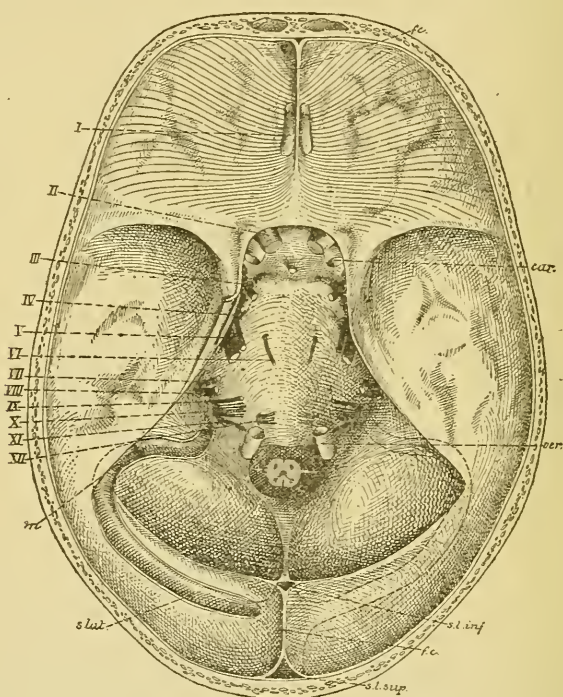


FIG. 270.

La base du crâne montrant la sortie des nerfs crâniens. Gr. nat. 1/2.

interne. Il s'accole alors au ganglion plexiforme du pneumo-gastrique, contourne ce ganglion en dehors, passe entre la veine jugulaire interne et la carotide interne, sous le muscle stylo-hyoïdien et le ventre postérieur du muscle digastrique. Il croise la carotide externe et arrive ainsi au bord antérieur du muscle sterno-cleido-mastoïdien. Là, il se recourbe en avant, en suivant la courbure du muscle digastrique, un

peu au-dessus de la grande corne de l'os hyoïde, étant situé sur la face externe du muscle hyo-glosse qui le sépare de l'artère linguale. Il s'enfonce alors au-dessus du muscle mylo-hyoïdien et pénètre dans le noyau musculaire de langue, FIG. 271.

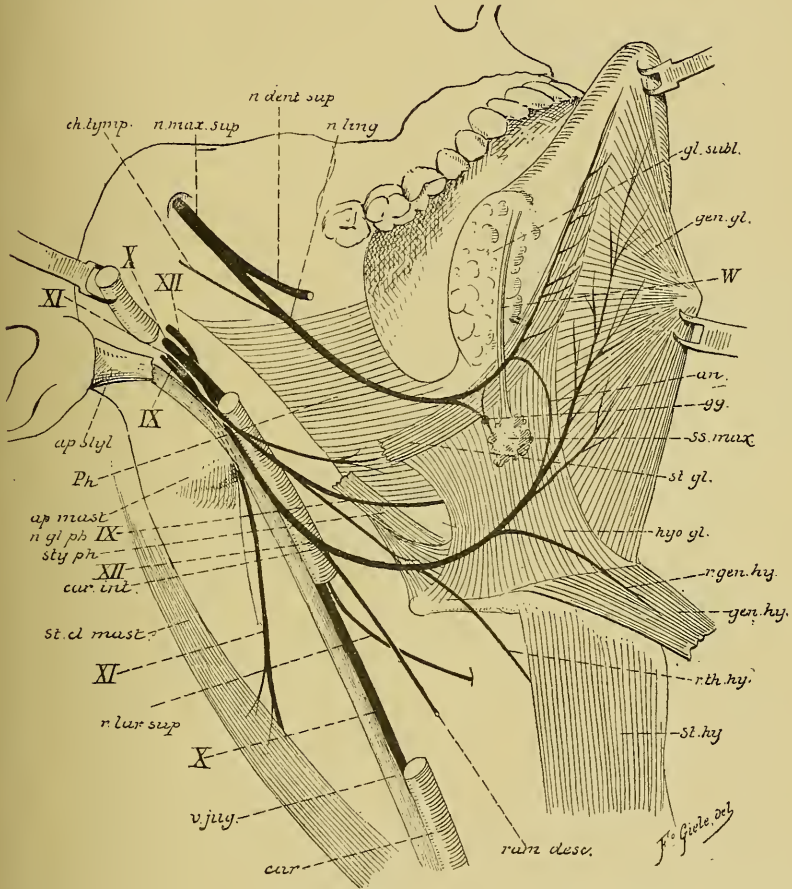


FIG. 271.

Dans ce trajet, le nerf grand hypoglosse fournit des branches anastomotiques, des branches collatérales et des branches terminales.

Branches anastomotiques. Le nerf grand hypoglosse s'anastomose :

- 1° Avec le ganglion cervical supérieur du sympathique au sortir du canal condylien;
- 2° Avec le ganglion plexiforme du pneumo-gastrique pendant que le nerf grand hypoglosse contourne ce ganglion;

3° Avec l'anse nerveuse qui unit l'une à l'autre les branches antérieures des deux premiers nerfs cervicaux. D'après les recherches de HOLL,

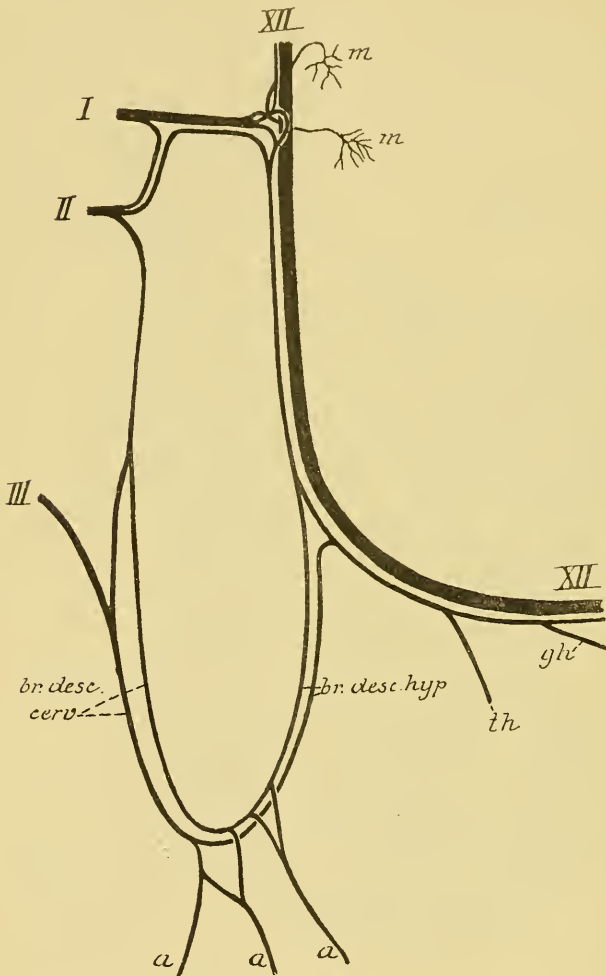


FIG. 272.

Schéma montrant les rapports du plexus cervical avec le nerf grand hypoglosse (d'après HOLL).

- I, II, III* : Les branches ant. des trois premiers nerfs cervicaux.
m : Filets d'innervation des muscles grand et petit droits antérieurs de la tête.
a : Filets d'innervation pour les muscles de la région sous-hyoïdienne.
th : Nerf du muscle thyro-hyoïdien.
gh : Nerf du muscle génio-hyoïdien.

cette anastomose amènerait au nerf hypoglosse des fibres des nerfs cervicaux. Celles-ci remontent en partie dans le tronc de l'hypoglosse pour se rendre aux muscles grand droit et petit droit antérieurs de la tête, FIG. 272, *m*; elles descendent en partie dans le tronc de l'hypoglosse pour se rendre soit dans l'anse nerveuse que forme ce nerf avec le plexus cervical, soit dans les muscles thyro-hyoïdien et génio-hyoïdien, FIG. 272.

4° Avec le nerf lingual. Cette anastomose se fait sur la face externe du muscle hyo-glosse,

FIG. 271.

Ces nombreuses anastomoses expliquent comment le nerf grand hypoglosse qui, à son origine, est exclusivement moteur,

puisse renfermer, dans son trajet périphérique, des fibres sensitives.

Branches collatérales. Outre les filets d'innervation qu'il donne aux deux muscles droits antérieurs de la tête et qui lui viennent des nerfs cervicaux, le nerf grand hypoglosse fournit encore plusieurs branches collatérales :

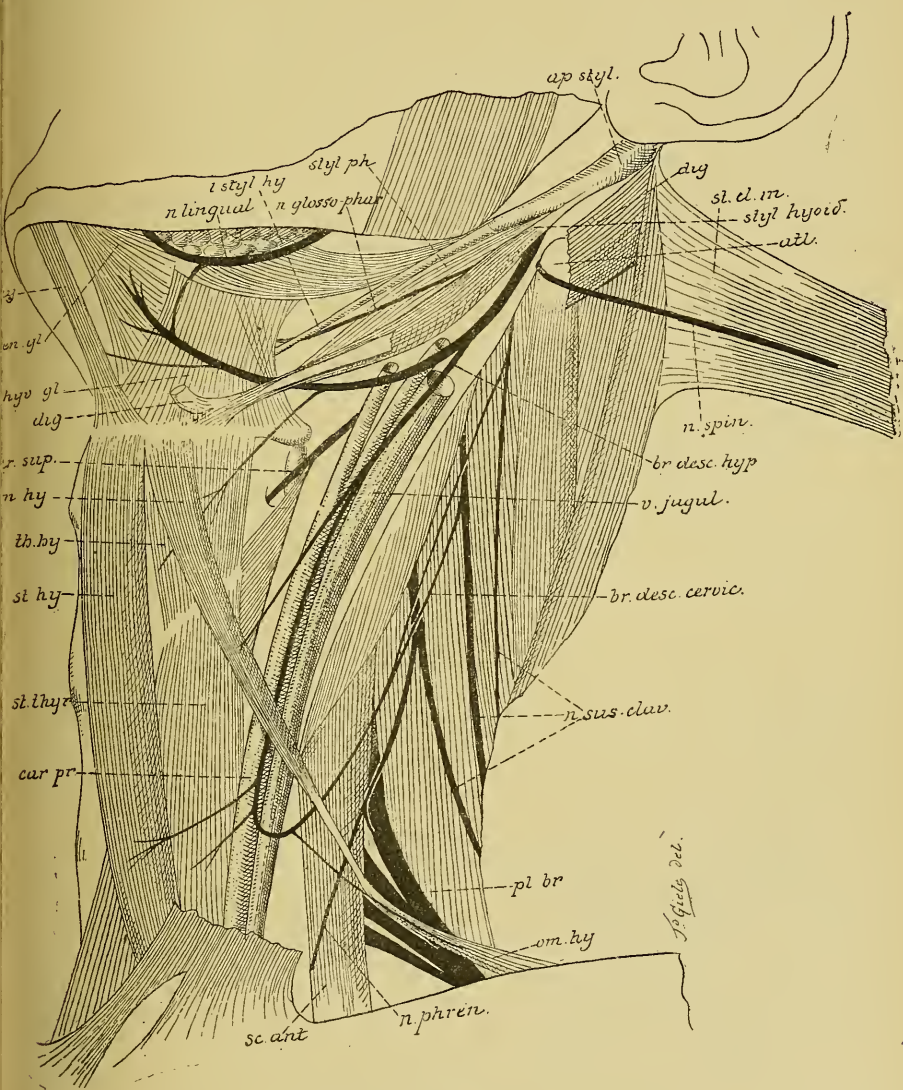


FIG. 273.

Les nerfs de la région cervicale. Gr. nat. 1/2.

- 1° Un rameau récurrent méningé.
- 2° La branche descendante de l'hypoglosse. Elle se détache du tronc nerveux au moment où il croise la carotide externe. Elle se porte directement en bas, se place généralement sur la face externe de la

carotide primitive, devant ou derrière la veine jugulaire interne, et s'anastomose, vers le milieu de la région sous-hyoïdienne, avec une branche descendante du plexus cervical, constituant ainsi une anse à concavité supérieure appelée *anse nerveuse de l'hypoglosse*, FIG. 273.

De la convexité de cette anse partent des rameaux musculaires destinés aux muscles de la région sous-hyoïdienne : les muscles omo-hyoïdien, sterno-hyoïdien et sterno-thyroïdien. Ces fibres d'innervation des muscles de la région sous-hyoïdienne proviennent en réalité des nerfs cervicaux, soit par la branche descendante du plexus cervical, soit par l'anastomose de l'hypoglosse avec les deux premiers nerfs cervicaux, FIG. 272.

3° Le *nerf du ventre antérieur du muscle omo-hyoïdien*.

4° Le *nerf du muscle thyroïdien*. Il provient de l'hypoglosse tout près de la grande corne de l'os hyoïde. Ce sont des fibres d'emprunt qui viennent du plexus cervical par l'anse nerveuse de l'hypoglosse, FIG. 272, *th*.

5° Un *rameau pour le muscle génio-hyoïdien*. Il est formé également de fibres provenant du plexus cervical, FIG. 272, *gh*.

Branches terminales. Par ses branches terminales, le nerf hypoglosse innerve tous les muscles de la langue : le stylo-glosse, l'hyo-glosse, le génio-glosse et le lingual. Ces filets d'innervation appartiennent exclusivement au nerf grand hypoglosse.

XI. Le nerf accessoire de Willis.

Le nerf accessoire de WILLIS ou nerf spinal est exclusivement formé de fibres motrices. Il provient à la fois de la partie supérieure de la moelle cervicale (portion spinale du nerf) et de la partie inférieure de la moelle allongée (portion bulbaire). Il sort de la boîte crânienne par le trou déchiré postérieur, puis se divise en deux branches terminales : l'interne se jette tout entière dans le nerf pneumo-gastrique, tandis que l'externe va innerver le muscle sterno-cleido-mastoïdien et le muscle trapèze.

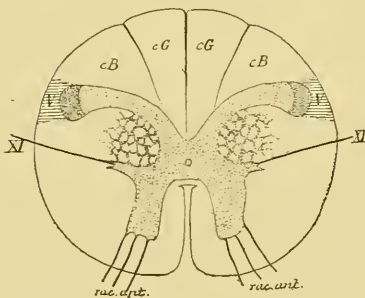


FIG. 274.

Coupe transversale de la moelle faite au niveau des filets radiculaires du premier nerf cervical.

Coupe correspondant au plan de section I de la FIG. 242.

Origine réelle. La portion spinale du nerf accessoire de WILLIS

à son origine réelle dans les cellules radiculaires de la corne latérale de la moelle cervicale depuis le premier jusqu'au quatrième nerf cervical, FIG. 274 et 275. Les prolongements protoplasmiques de ces cellules nerveuses se comportent comme ceux des cellules radiculaires des nerfs spinaux. Le prolongement cylindraxil se dirige horizontalement en dehors et un peu en arrière et sort sur la face latérale de la moelle.

Les fibres de la portion bulbaire ont leur cellule d'origine dans la partie inférieure de la colonne grise qui existe dans toute la longueur du bulbe et qu'on appelle *noyau ambigu*. Celui-ci représente la corne antérieure de la moelle épinière, qui a été séparée de la masse grise centrale par la décussation des pyramides, FIG. 275.

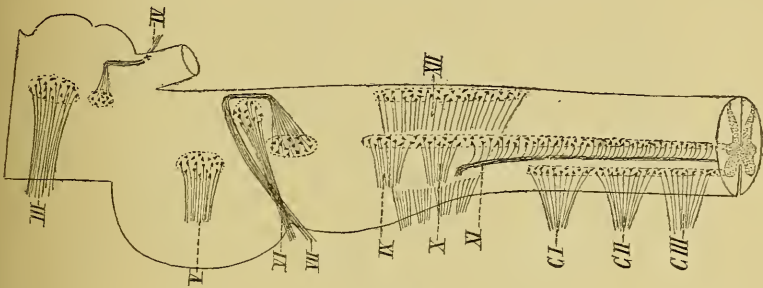


FIG. 275.

Schéma montrant l'origine réelle des nerfs crâniens moteurs.

Origine apparente. Les fibres de la portion spinale ont leur origine apparente sur la face latérale de la moelle cervicale, un peu au-devant des faisceaux radiculaires postérieurs des quatre premiers nerfs cervicaux. Cette origine se fait par une série de filets nerveux qui se dirigent en dehors, et se réunissent en un seul tronc. Celui-ci remonte dans le canal rachidien jusqu'à la partie inférieure du bulbe, pénètre dans la boîte crânienne en passant par le trou occipital et reçoit les filets d'origine de la portion bulbaire. Ceux-ci sortent de la partie inférieure du sillon collatéral dorsal du bulbe, en dessous des filets d'origine du nerf pneumo-gastrique. Ils se dirigent horizontalement en dehors et vont se joindre au tronc formé par les fibres spinales, FIG. 276.

Trajet. Le tronc unique du nerf accessoire de WILLIS ainsi constitué se dirige en dehors vers le trou déchiré postérieur par lequel il sort de la boîte crânienne, FIG. 277, XI, immédiatement derrière le nerf pneumo-gastrique, au-devant du sinus latéral qui va se continuer avec

la veine jugulaire interne. Sorti du crâne, l'accessoire de WILLIS se divise directement en deux branches terminales.

Pendant son trajet ascendant dans le canal rachidien, le nerf spinal s'anastomose d'une façon presque constante avec les racines postérieures des premiers nerfs cervicaux.

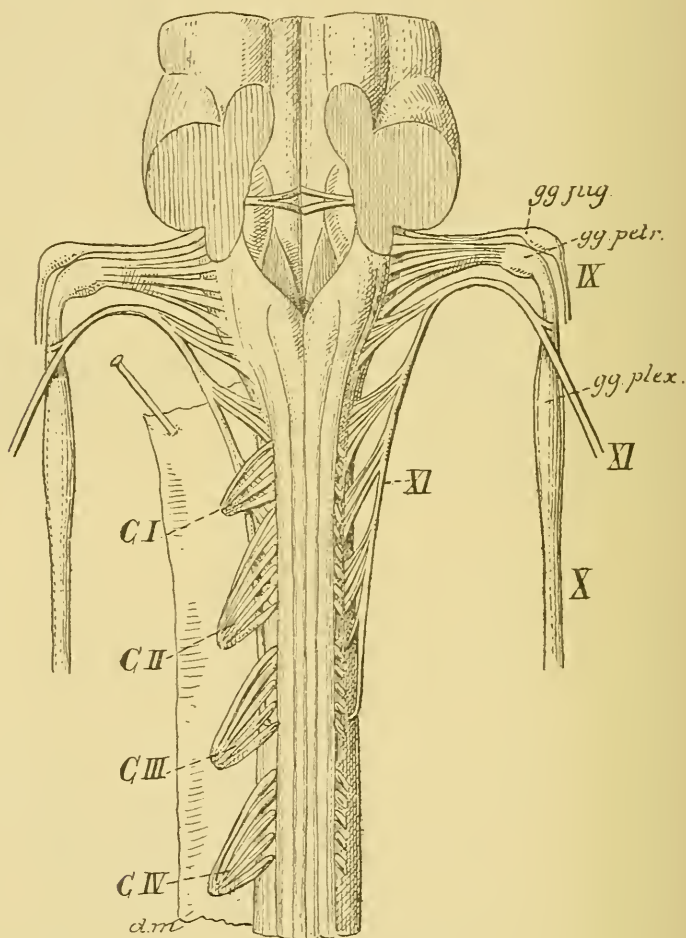


FIG. 276.

L'origine apparente du nerf accessoire de WILLIS, du nerf pneumo-gastrique et du nerf glosso-pharyngien. Gr. nat.

Branches terminales. La branche interne du nerf spinal se jette tout entière dans le nerf pneumo-gastrique. Elle est formée par les fibres d'origine bulbaire.

La branche externe, d'origine spinale descend obliquement en dehors, derrière ou devant la veine jugulaire interne, passe sous l'insertion supérieure du muscle stylo-hyoïdien et du ventre supérieur du muscle

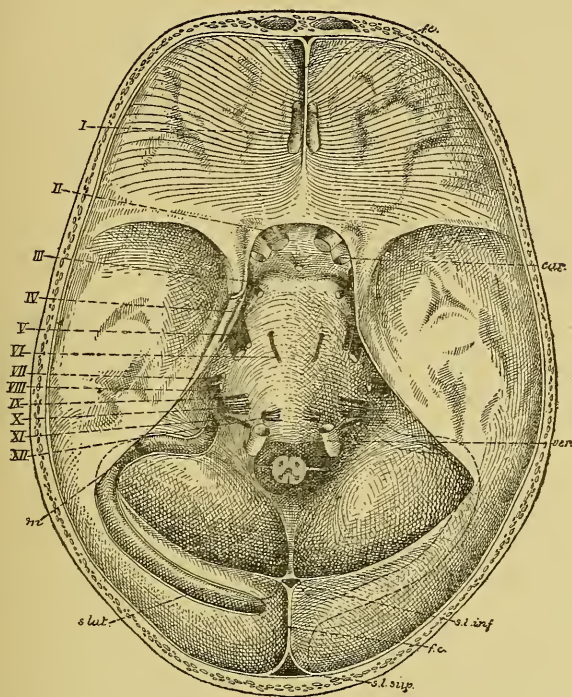


FIG 277.

La base du crâne montrant la sortie des nerfs crâniens. Gr. nat. 1/2.

igastrique, gagne ainsi la face profonde du muscle sterno-cleido-mas-
sôidien et traverse ce muscle vers l'union du tiers supérieur avec le
tiers moyen, en lui abandonnant des filets d'innervation. Il parcourt
lors de haut en bas le triangle sus-claviculaire et se termine dans le
muscle trapèze.

X. Le nerf pneumo-gastrique.

Les deux *nerfs pneumo-gastriques*, appelés encore *nerfs vagues*, constituent
la dixième paire des nerfs crâniens. Ils proviennent de la moelle al-
longée, sortent du crâne par les trous déchirés postérieurs, parcourent
de haut en bas toute la région cervicale et toute la région thoracique

pour traverser le diaphragme et se terminer dans les parois de l'estomac, dans le foie et dans le plexus solaire du sympathique. Ce sont des nerfs mixtes qui abandonnent sur leur trajet des branches d'innervation motrices et sensibles à tous les viscères du cou, du thorax et à une partie des viscères de l'abdomen.

Origine réelle Chaque nerf pneumo-gastrique présente deux noyaux d'origine, l'un pour sa partie motrice et l'autre pour sa partie sensitive.

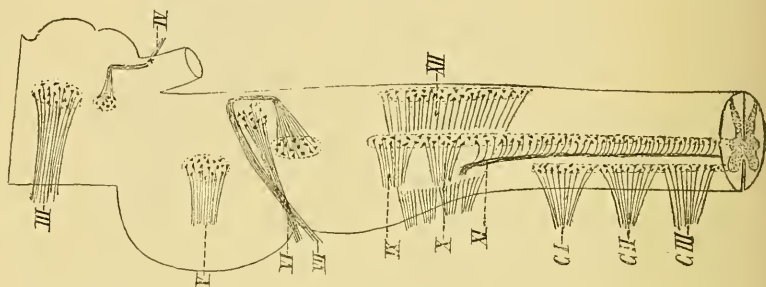


FIG. 278.

Schéma montrant l'origine réelle des nerfs crâniens moteurs.

Les fibres motrices du nerf pneumo-gastrique ont leur cellule d'origine dans la profondeur même de la moelle allongée. Ces cellules radiculaires forment la partie moyenne de la colonne grise que l'on désigne sous le nom de *noyau ambigu*, FIG. 278. Vous vous rappelez que ce noyau est l'homologue de la substance grise de la corne antérieure de la moelle épinière. Les prolongements protoplasmiques de ces cellules nerveuses rayonnent tout autour de la cellule d'origine. Le prolongement cylindraxil de chaque cellule se dirige d'abord en arrière et en dedans vers la profondeur du bulbe, puis se recourbe sur lui-même et se dirige en dehors pour sortir de l'axe cérébro-spinal par la partie moyenne du sillon collatéral dorsal du bulbe, FIG. 279 et 280.

On admet généralement que toutes les fibres nerveuses motrices ont leur cellule d'origine dans le noyau ambigu du même côté du bulbe. Il n'existerait donc pas ici, au moins dans l'état actuel de nos connaissances, de décussation partielle entre les fibres radiculaires motrices.

Les fibres sensibles du nerf pneumo-gastrique ont leur cellule d'origine en dehors de l'axe cérébro-spinal, dans deux ganglions situés sur le trajet du nerf : le supérieur s'appelle le *ganglion jugulaire* et l'inférieur constitue le *ganglion plexiforme*. Ainsi que nous l'avons démontré chez

le chat, le chien et l'homme, ces ganglions du pneumo-gastrique sont formés de cellules nerveuses unipolaires dont le prolongement unique se bifurque à une distance variable de la cellule d'origine en

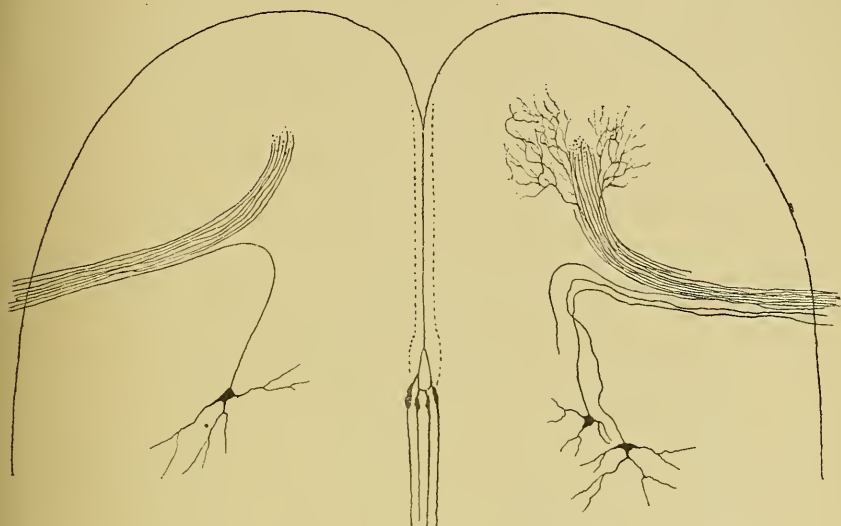


FIG. 279.

Cellules radiculaires motrices du nerf pneumo-gastrique chez l'embryon de poulet.

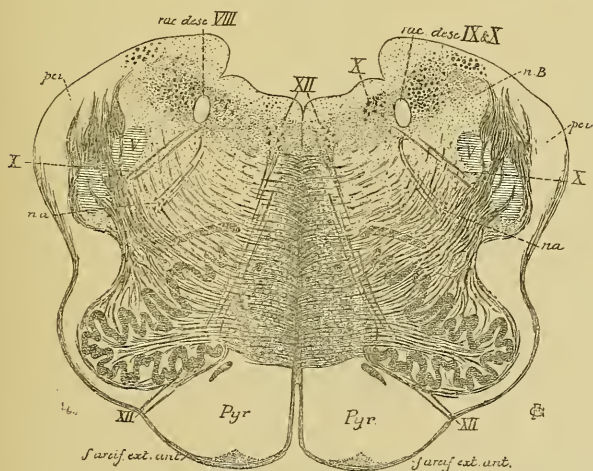


FIG. 280.

Coupe correspondant au plan de section 8, de la FIG. 242.

XII : Noyau d'origine et fibres radiculaires du nerf hypoglosse.

X : Noyau terminal sensitif et fibres radiculaires du nerf pneumo-gastrique.

nB : Noyau du cordon de BURDACH.
pci : Pédoncule cérébelleux inférieur.
na : Noyau ambigu.

une branche centrale et une branche périphérique. Celle-ci devient le cylindre-axe d'une fibre périphérique et va se terminer dans une des

muqueuses où le nerf vague porte la sensibilité. La branche interne devient le cylindre-axe d'une fibre centrale. Elle pénètre dans la moelle allongée par le sillon collatéral dorsal et, arrivée au niveau de la racine descendante du glosso-pharyngien et du vague, elle se bifurque en une branche descendante qui devient fibre constitutive de cette racine

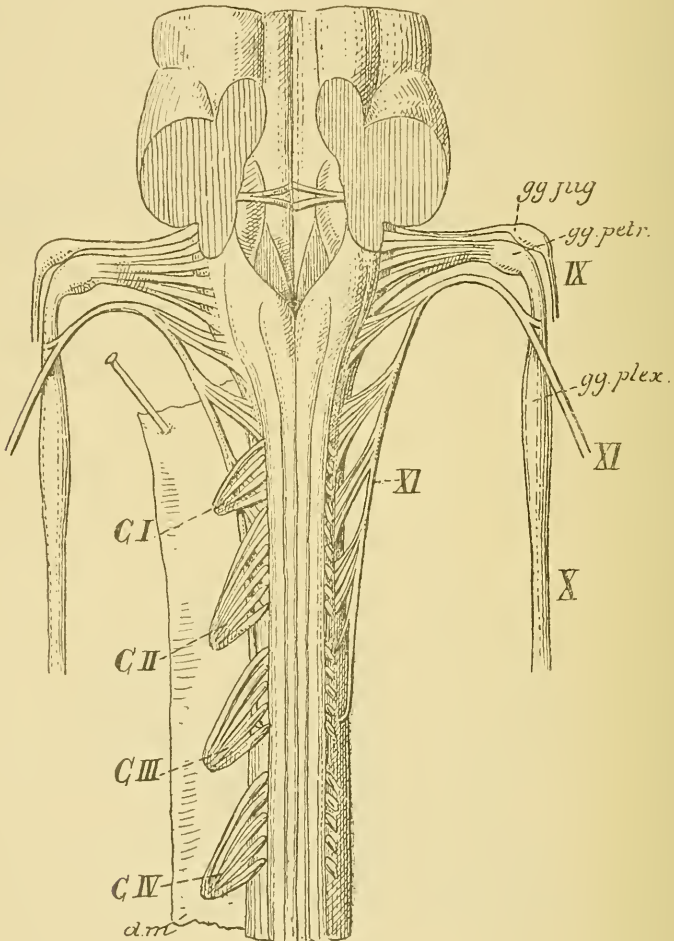


FIG. 281.

L'origine apparente du nerf accessoire de WILLIS, du nerf pneumo-gastrique et du nerf glosso-pharyngien. Gr. nat.

et une branche horizontale ou quelque peu ascendante; celle-ci va se terminer dans la partie inférieure de la substance grise visible sur le plancher du troisième ventricule et connue sous le nom de *aile grise* ou *trigone du vague et du glosso-pharyngien*.

Cette masse grise a été considérée pendant longtemps comme le noyau d'origine réelle des fibres sensitives de ces deux nerfs. Nous savons maintenant, par les travaux embryologiques de HIS et par les recherches récentes, que cette masse grise constitue plutôt un *noyau terminal*. C'est dans ce noyau que se termine le prolongement cylindraxil des éléments nerveux sensitifs périphériques appartenant à ces deux nerfs. C'est là aussi que se trouvent les cellules nerveuses du second élément sensitif, dont le prolongement cylindraxil va se rendre dans les parties supérieures de l'axe nerveux.

Les branches descendantes de ces fibres sensitives peuvent être poursuivies dans le *faisceau solitaire* ou *racine descendante* jusqu'au niveau de l'entrecroisement des fibres du ruban de REIL. Elles se terminent dans les masses grises voisines.

Le nerf pneumo-gastrique se comporte donc comme un nerf spinal.

Origine apparente. Toutes les fibres du nerf vague ont leur origine apparente sur la face latérale du bulbe, dans la partie moyenne du sillon collatéral dorsal, entre les filets radiculaires du nerf glosso-pharyngien et ceux du nerf accessoire de WILLIS, FIG. 281. Cette origine se fait par dix à douze petits filets radiculaires qui se dirigent en dehors en convergeant les uns vers les autres et se réunissent bientôt en un tronc unique.

Trajet périphérique. Du sillon collatéral dorsal du bulbe, les faisceaux radiculaires du nerf vague se dirigent en haut et en dehors vers le trou déchiré postérieur. Réunis en un tronc unique, ils traversent la dure-mère crânienne au-devant du nerf spinal, en arrière du nerf glosso-pharyngien, FIG. 282, X.

Au niveau de ce trou déchiré postérieur, le nerf vague présente un renflement en forme de nœud; c'est le *ganglion jugulaire*. Une fois sorti de la boîte crânienne, le nerf reçoit la branche interne du nerf accessoire de WILLIS, puis il s'élargit et présente un ganglion volumineux : le *ganglion plexiforme*.

Le ganglion jugulaire et le ganglion plexiforme du pneumo-gastrique appartiennent aux fibres sensitives de ce nerf et représentent un ganglion spinal.

Le nerf pneumo-gastrique descend verticalement dans toute la région cervicale, étant situé au-devant de la colonne vertébrale, dans la gaine des gros vaisseaux du cou, entre la veine jugulaire interne et la carotide interne en haut, entre la veine jugulaire interne et la carotide primitive en bas.

Le nerf pneumo-gastrique pénètre ensuite dans la cage thoracique. A droite, il passe entre la veine et l'artère sous-clavière, donne au bord inférieur de cette artère son *rameau récurrent* ou *nerf laryngé inférieur droit*, passe derrière la bronche droite et se rend à la face postérieure de l'œsophage. A gauche, il descend entre la carotide primitive et l'artère

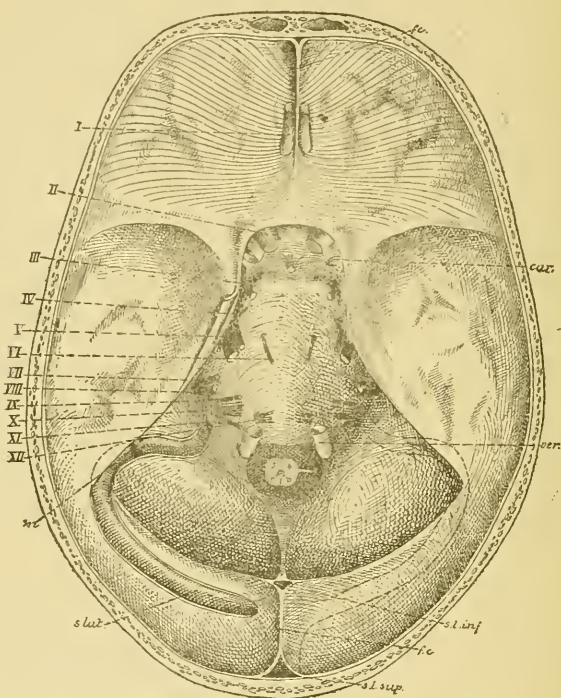


FIG. 282.

La base du crâne montrant la sortie des nerfs craniens. Gr. nat. 1/2.

sous-clavière gauche, passe derrière le tronc veineux brachio-céphalique gauche, puis au-devant de la crosse de l'aorte. Au bord inférieur de cette crosse, il abandonne le *nerf récurrent* ou *nerf laryngé inférieur gauche*. Il passe ensuite derrière la bronche gauche et se rend sur la face antérieure de l'œsophage, FIG. 283.

Les deux nerfs vagues enlaçant l'œsophage traversent le diaphragme et pénètrent dans la cavité abdominale. Le pneumo-gastrique gauche se termine dans la face antérieure de l'estomac. Le pneumo-gastrique droit aboutit à la face postérieure de l'estomac et donne une branche au ganglion semi-lunaire droit du plexus solaire appartenant au sympathique.

Pendant ce long trajet, chaque nerf pneumo-gastrique émet des branches anastomotiques, des branches collatérales et des branches terminales.

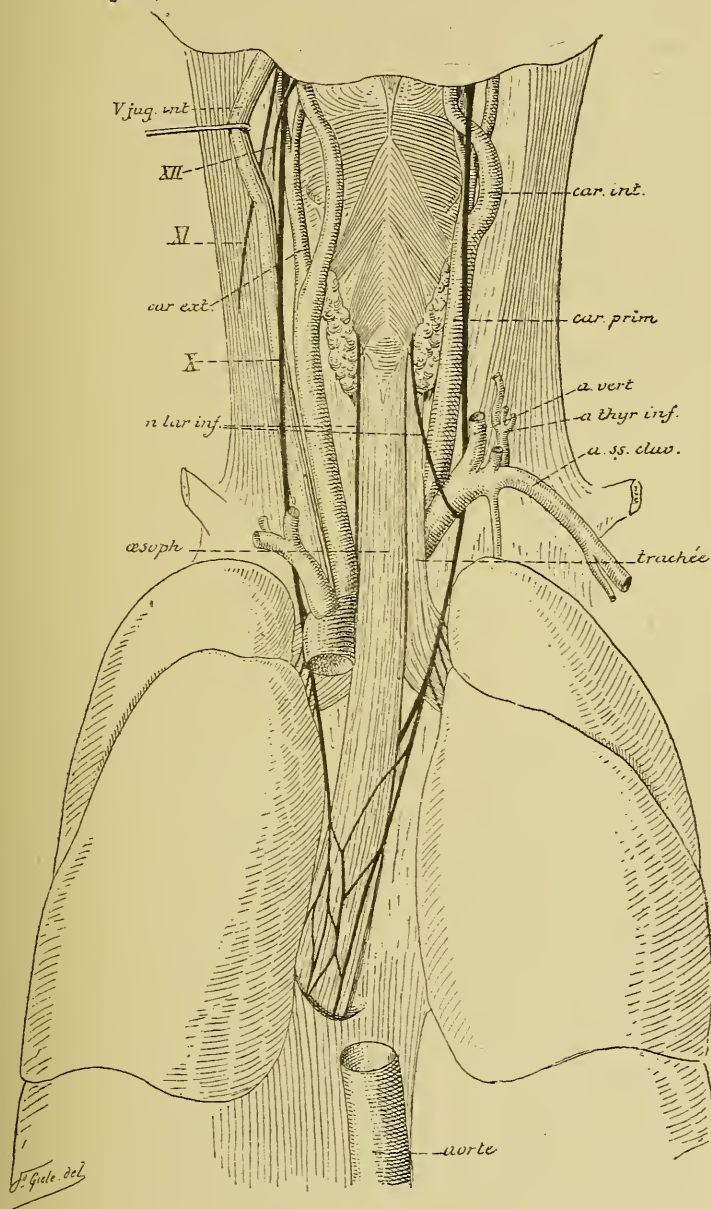


FIG. 283.

Branches anastomotiques. Depuis le ganglion jugulaire jusqu'à l'extrémité inférieure du ganglion plexiforme, le nerf vague s'anastomose :

- 1° avec le ganglion pétéreux du nerf glosso-pharyngien ;
- 2° avec le ganglion cervical supérieur du sympathique ;
- 3° avec le nerf accessoire de WILLIS, dont il reçoit la branche interne ;
- 4° avec le nerf grand hypoglosse au moment où celui-ci contourne le ganglion plexiforme.

Branches collatérales. Pour la facilité de la description des nombreuses branches collatérales qui proviennent du nerf vague, on les divise en branches cervicales, branches thoraciques et branches abdominales.

Dans sa *portion cervicale*, le nerf pneumo-gastrique donne :

1° Un *rameau récurrent* à la dure-mère voisine du trou déchiré postérieur.

2° Le *rameau auriculaire du vague*. Celui-ci provient du ganglion jugulaire, reçoit un rameau anastomotique du nerf glosso-pharyngien et se dirige en dehors en contournant quelque peu la veine jugulaire interne. Il traverse alors l'os temporal dans un canal particulier appelé *canal mastoïdien*, s'anastomose dans ce trajet avec un rameau du nerf facial, et va se distribuer à la face externe de la membrane du tympan et à la peau de la paroi supérieure et postérieure du conduit auditif externe.

3° Les *rameaux pharyngiens*. Ils sont au nombre de deux. Ces rameaux proviennent du ganglion plexiforme, se dirigent obliquement en bas et en dedans en passant entre la carotide interne et la carotide externe et, arrivés sur la paroi latérale du pharynx, à la hauteur du muscle constricteur moyen, ils s'anastomosent avec des branches du nerf glosso-pharyngien et du sympathique pour constituer le *plexus pharyngien*, d'où partent les filets d'innervation pour les muscles et la muqueuse du pharynx. D'après les recherches de RÉTHI, les filets pharyngiens du nerf vague innerveraient les muscles constricteurs du pharynx, les muscles péristaphylin interne pharyngo-staphylin et glosso-palatin du voile du palais.

4° Le *nerf laryngé supérieur*. Il quitte le nerf vague vers l'extrémité inférieure du ganglion plexiforme, se dirige en bas et en dedans sur la face interne de la carotide interne et, arrivé près de l'os hyoïde, il se divise en un rameau externe et un rameau interne.

Le rameau laryngé externe descend sur la face externe du pharynx et va innerver le muscle crico-thyroïdien.

Le rameau laryngé interne, accompagné de l'artère laryngée supérieure, traverse la membrane thyro-hyoïdienne et se résout en branches terminales qui vont porter la sensibilité à la muqueuse de l'épiglotte, à celle de la partie voisine de la base de la langue, et à la muqueuse de toute la partie sus-glottique du larynx.

5° Les *rameaux cardiaques supérieurs*. Ils proviennent, au nombre de deux ou de trois, d'un point variable du pneumo-gastrique cervical; ils descendent le long de la carotide primitive pour se rendre dans le *plexus cardiaque*.

Dans sa *portion thoracique* le nerf pneumo-gastrique fournit :

1° Le *nerf laryngé inférieur* ou *nerf récurrent*. Ce nerf provient du pneumo-gastrique *droit*, en dessous de l'artère sous-clavière; il contourne cette artère d'avant en arrière, puis remonte vers le larynx sur la face latérale de l'œsophage. Du côté *gauche*, le nerf laryngé inférieur provient du pneumo-gastrique au bord inférieur de la crosse de l'aorte. Il contourne cette crosse d'avant en arrière, puis remonte vers le larynx étant situé dans la gouttière que forme la trachée-artère avec l'œsophage. Les nerfs laryngés inférieurs pénètrent dans le larynx, en passant en dessous du bord inférieur du muscle constricteur inférieur du pharynx, et vont innerver par leurs branches terminales tous les muscles intrinsèques du larynx, à l'exception du muscle crico-thyroïdien.

Pendant ce trajet récurrent, chaque nerf laryngé inférieur émet :

a) des *rameaux cardiaques* se rendant dans le *plexus cardiaque*;
 b) des *rameaux anastomotiques* avec le ganglion cervical inférieur du sympathique; et

c) des *filets œsophagiens* et *trachéens* destinés aux muscles et à la muqueuse de la partie voisine de l'œsophage et de la trachée-artère.

2° Les *rameaux cardiaques inférieurs*; ils se rendent dans le *plexus cardiaque*.

3° Les *rameaux bronchiques et pulmonaires*. Ils proviennent des nerfs vagues au moment où ils passent derrière les bronches et se rendent à la face antérieure et à la face postérieure de ces dernières.

Les rameaux antérieurs forment avec des filets du sympathique les *plexus bronchique et pulmonaire antérieurs*. Les rameaux postérieurs forment avec des filets du sympathique les *plexus bronchique et pulmonaire postérieurs*. De ces deux plexus partent de nombreux rameaux qui accompagnent, dans l'intérieur du poumon, les divisions et les subdivisions des bronches.

4° Les *nerfs œsophagiens*. Les deux nerfs vagues, en descendant sur la face antérieure et sur la face postérieure de l'œsophage, émettent un grand nombre de branches collatérales qui s'anastomosent entre elles et constituent le *plexus œsophagien*, d'où partent les filets d'innervation pour les muscles et la muqueuse de l'œsophage.

Dans sa *portion abdominale*, le nerf pneumo-gastrique gauche innerve, par ses branches terminales, les muscles et la muqueuse de la paroi antérieure de l'estomac et s'étend par l'épiploon gastro-hépatique jusque dans le foie. Le nerf pneumo-gastrique droit donne les filets moteurs et les filets sensibles à la paroi postérieure de l'estomac et se termine dans le ganglion semi-lunaire droit du plexus solaire. Nous verrons plus tard qu'à ce même ganglion aboutit le *nerf grand splanchnique* du sympathique thoracique. Il en résulte une anse à concavité supérieure connue sous le nom de *anse mémorable de Wrisberg*.

VINGT ET UNIÈME LEÇON.

Les nerfs périphériques qui dépendent de l'arrière-cerveau. (*Suite.*)

La structure interne de la protubérance annulaire.

IX. Le nerf glosso-pharyngien.

Le nerf glosso-pharyngien ou neuvième paire des nerfs craniens est un nerf mixte, à la fois sensitif et moteur. Il provient de la moelle allongée, sort de la boîte crânienne par le trou déchiré postérieur, présente à ce niveau deux petits épaissements ganglionnaires qui constituent les *ganglions jugulaire* et *pétreux* et va se terminer dans les muscles de la paroi du pharynx, dans la muqueuse du pharynx et dans celle du tiers postérieur de la face dorsale de la langue.

Origine réelle. Les fibres motrices du nerf glosso-pharyngien ont leur cellule d'origine dans l'axe cérébro-spinal, dans la partie supérieure

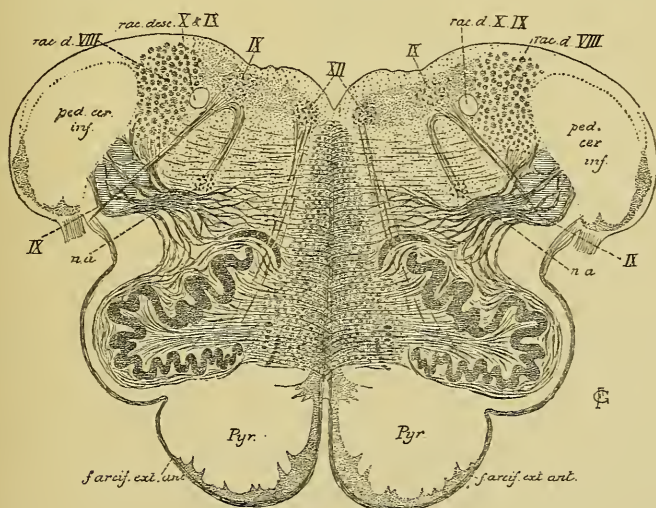


FIG 284.

Coupe correspondant au plan de section 9, de la FIG. 242.

du noyau ambigu, FIG. 284. Les cellules radiculaires de ces fibres se comportent comme celles de la partie motrice du nerf pneumo-gastrique. Leur prolongement cylindraxil se dirige d'abord vers la profondeur du

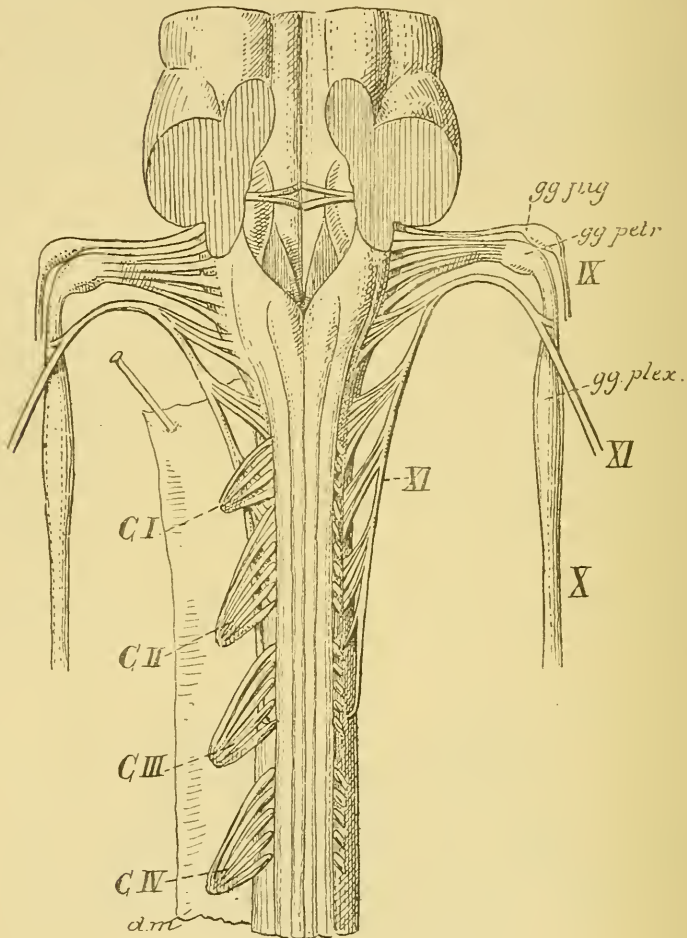


FIG. 285.

L'origine apparente du nerf accessoire de WILLIS, du nerf pneumo-gastrique et du nerf glosso-pharyngien. Gr. nat.

bulbe, puis se recourbe brusquement en dehors pour se joindre aux fibres sensibles. On n'a pas observé de décussation partielle entre ces fibres radiculaires.

Les fibres sensibles de la neuvième paire des nerfs craniens ont leur cellule d'origine en dehors de l'axe cérébro-spinal, dans les deux

ganglions jugulaire et pétreux que présente le nerf au niveau du trou déchiré postérieur. Ces ganglions ont la même structure que ceux des nerfs spinaux. Ils sont formés de cellules unipolaires dont la branche unique se bifurque bientôt et donne naissance à un prolongement périphérique et à un prolongement central. Le prolongement périphérique va se terminer dans les muqueuses où le nerf glosso-pharyngien porte la sensibilité. Le prolongement central devient le cylindre-axe d'une fibre radulaire, pénètre dans le bulbe par la partie supérieure du sillon collatéral dorsal et, arrivé au niveau du faisceau solitaire, il se bifurque en une branche descendante et une branche ascendante. La branche descendante devient fibre constitutive du faisceau solitaire ou *racine descendante* de ce nerf, elle est plus ou moins longue et peut être poursuivie jusque vers la partie moyenne du bulbe; elle se termine dans la substance grise voisine. La branche ascendante est plus courte; elle constitue plutôt une branche horizontale qui se termine directement dans la partie supérieure du noyau de substance grise que nous avons décrit sur le plancher du quatrième ventricule sous le nom d'*aile grise* ou de *trigone du glosso-pharyngien et du vague*. Nous avons déjà dit, à propos de ce dernier nerf, que cette masse grise ne constitue pas un noyau d'origine, mais un *noyau terminal* pour les fibres sensibles de ces deux nerfs.

Origine apparente. Les filets radiculaires du nerf de la neuvième paire, au nombre de cinq à six, sortent de l'axe cérébro-spinal entre le pédoncule cérébelleux inférieur et l'olive, par la partie supérieure du sillon collatéral dorsal du bulbe, au-dessus de l'origine apparente des filets du nerf vague, en dessous de l'origine du nerf acoustique, FIG. 285.

Trajet périphérique. Les filets radiculaires du nerf glosso-pharyngien se dirigent en dehors et se réunissent bientôt en un tronc unique. Celui-ci traverse la dure-mère, dont il reçoit une gaine, au niveau du trou déchiré postérieur, FIG. 286, IX, et sort de ce trou au-devant du nerf pneumo-gastrique. A ce niveau, ses filets postérieurs présentent un petit ganglion découvert par ANDERSCH et appelé *ganglion d'Andersch*; il se trouve dans le voisinage immédiat du rocher et s'appelle encore *ganglion pétreux*.

Un peu au-dessus du ganglion pétreux, en dedans même du trou déchiré postérieur, le nerf glosso-pharyngien présente un second ganglion plus petit, découvert par EHRENITTER et appelé *ganglion d'Ehrenitter* ou *ganglion jugulaire*.

Le ganglion pétreux et le ganglion jugulaire représentent un ganglion spinal. Ils appartiennent à la partie sensitive du nerf glosso-

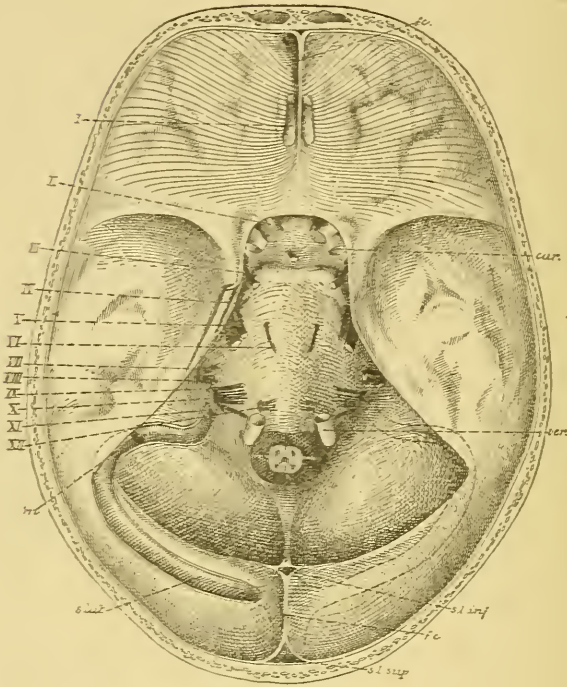


FIG. 286.

La base du crâne montrant la sortie des nerfs crâniens. Gr. nat. 1/2.

pharyngien. Ils sont formés par des cellules nerveuses unipolaires qui sont les cellules d'origine de toutes les fibres sensitives.

Arrivé à la base du crâne, le nerf de la neuvième paire passe avec le nerf grand hypoglosse entre la veine jugulaire interne qui est en arrière et la carotide interne qui est en avant, FIG. 287. Il se place alors sur la face externe de la carotide, contourne le bord postérieur du muscle stylo-pharyngien, puis se recourbe en avant entre ce dernier muscle et le muscle stylo-glosse. Il longe une partie de la paroi latérale du pharynx, passe sur la face externe de l'amygdale et se termine dans la base de la langue.

Pendant ce trajet, le nerf glosso-pharyngien fournit des branches anastomotiques, des branches collatérales et des branches terminales.

Branches anastomotiques. Au sortir du crâne, le nerf de la neuvième paire s'anastomose :

- 1° avec le nerf pneumo-gastrique placé dans le voisinage;
- 2° avec le ganglion cervical supérieur du sympathique;
- 3° avec le nerf facial au moment où ce dernier nerf sort du trou stylo-mastoïdien.

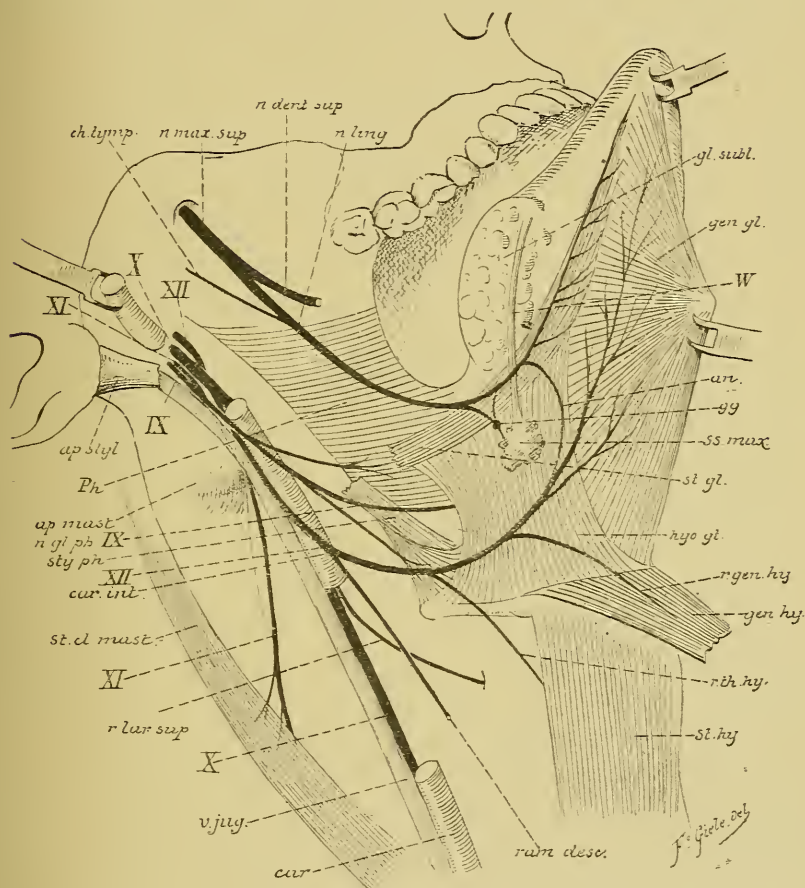


FIG. 287.

Branches collatérales. 1° Du ganglion pétreux du glosso-pharyngien part une branche collatérale importante qui va donner la sensibilité à la paroi interne de l'oreille moyenne et qu'on appelle le *nerf tympanique* ou *rameau anastomotique de Jacobson*. Il naît du ganglion pétreux, se dirige directement en haut et pénètre dans un petit canal osseux, le *canalicule tympanique*, dont l'orifice inférieur se trouve sur la face

inférieure du rocher, entre la fosse jugulaire et le canal carotidien. Ce canalicule s'ouvre sur la paroi inférieure de la caisse du tympan. Arrivé dans cette caisse, le rameau de JACOBSON parcourt le sillon creusé sur la paroi interne de l'oreille moyenne et se divise en six branches, FIG. 288 : deux postérieures qui se rendent à la muqueuse dans le voisinage de la fenêtre ovale et de la fenêtre ronde; deux antérieures, dont l'une va se rendre dans la muqueuse de la trompe d'EUSTACHE, tandis que

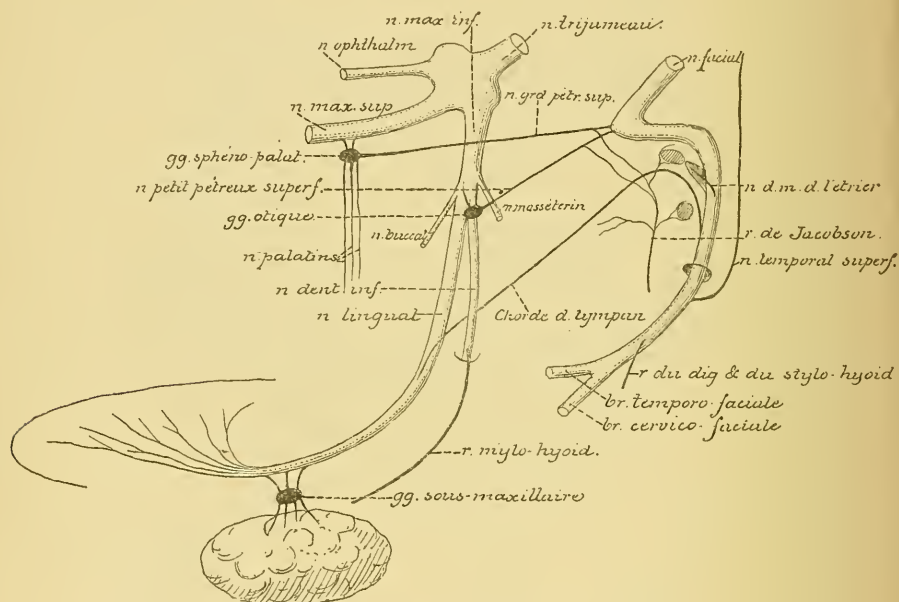


FIG. 288.

Schéma montrant les anastomoses qui se font entre le nerf trijumeau, le nerf facial et le nerf glosso-pharyngien.

l'autre s'anastomose avec le plexus carotidien du sympathique; enfin deux branches supérieures qui sortent de la caisse du tympan par sa paroi supérieure et arrivent sur la face antérieure de la portion pierreuse du temporal. L'une de ces branches constitue le *nerf grand pêtreux profond*; elle va se réunir au *nerf grand pêtreux superficiel* provenant du facial et se rend avec lui au ganglion sphéno-palatin du nerf maxillaire supérieur, branche du trijumeau. L'autre branche forme le *nerf petit pêtreux profond*; elle se joint au *nerf petit pêtreux superficiel* du facial et se rend au ganglion otique du nerf maxillaire inférieur.

2° Les *nerfs pharyngiens*, au nombre de deux ou de trois, se rendent dans la paroi latérale du pharynx et constituent le *plexus pharyngien* avec les filets pharyngiens du sympathique et du nerf pneumo-gastrique.

3° Le *nerf du stylo-pharyngien* quitte la neuvième paire au moment où elle contourne le muscle stylo-pharyngien. D'après les recherches de VOLKMANN et de RÉTHI il innerve ce dernier muscle.

4° Des *rameaux tonsillaires* destinés à la muqueuse de l'amygdale et du pilier du voile du palais.

Branches terminales. Arrivé à la base de la langue, le nerf glosso-pharyngien se résout en branches terminales qui se rendent dans la muqueuse du tiers postérieur du dos de la langue, depuis le voisinage de l'épiglotte jusqu'un peu au-devant du v lingual.

Ces branches terminales donnent à la muqueuse du tiers postérieur de la langue les filets de la sensibilité générale et les filets de la sensibilité gustative ou filets gustatifs; ceux-ci se terminent principalement dans les bulbes gustatifs.

En se basant sur les observations de FUSARI et de PANASCI, on a admis pendant quelque temps que ces filets gustatifs du nerf glosso-pharyngien avaient leur cellule d'origine dans la muqueuse linguale elle-même. Ces auteurs avaient, en effet, décrit l'existence, dans les bulbes gustatifs, de cellules nerveuses bipolaires identiques aux cellules de la muqueuse olfactive. Le prolongement périphérique de ces cellules se terminait librement à la surface de la muqueuse, tandis que le prolongement interne devenait une fibre constitutive du nerf lui-même. Malgré de nombreuses recherches faites avec la méthode de GOLGI sur la muqueuse linguale de chien et de chat, pour retrouver ces cellules bipolaires de FUSARI et PANASCI, nous n'avions jamais réussi à les mettre en évidence. Dans toutes nos recherches, nous ne parvenions à colorer dans la muqueuse linguale que des terminaisons nerveuses libres intra-épithéliales. Ce résultat négatif ne nous permettait cependant pas de mettre en doute les observations positives des deux auteurs italiens. Dans ces derniers temps, v. LENHOSSEK et RETZIUS ont repris l'étude des terminaisons nerveuses gustatives dans les différents groupes de vertébrés. Nulle part, ils n'ont retrouvé les cellules bipolaires de FUSARI et PANASCI. Le chromate d'argent n'a mis en évidence que des terminaisons libres interépithéliales un peu plus abondantes au niveau des bulbes gustatifs que dans la muqueuse voisine. On doit donc admettre que les fibres gustatives du glosso-pharyngien ont, comme les fibres de la sensibilité générale, leur cellule d'origine dans les ganglions jugulaire et pétreux situés sur le trajet de ce nerf.

La structure interne de la protubérance annulaire.

Vous savez que le cerveau postérieur est la partie de l'axe cérébro-spinal comprise entre le cerveau moyen et l'arrière-cerveau. Il est formé d'une partie ventrale, la *protubérance annulaire*, et d'une partie dorsale, le *cervelet*. Ces deux parties sont reliées l'une à l'autre par les *pédoncules cérébelleux moyens*.

Nous allons voir la structure interne de la protubérance annulaire et des pédoncules cérébelleux moyens.

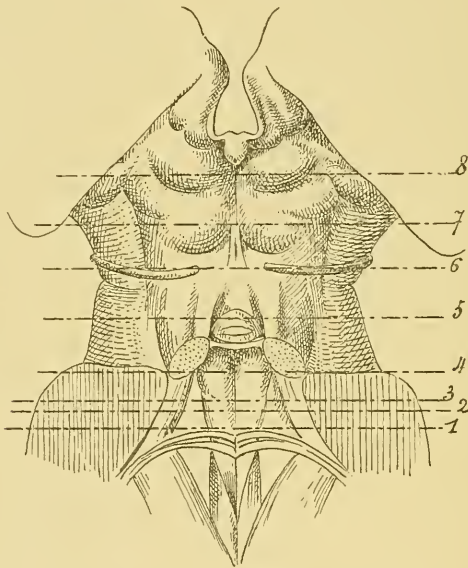


FIG. 289.

La face postérieure de la protubérance annulaire et du cerveau moyen. Gr. nat.

Les lignes pointillées 1 à 6 indiquent les plans de section des FIG. 290 à 297.

L'étude d'une série de coupes transversales pratiquées aux différents niveaux de la protubérance nous renseignera complètement sur l'organisation interne de cette partie importante de l'axe cérébro-spinal. Nous avons indiqué dans la FIG. 289, par des lignes pointillées, le niveau auquel correspondent les différentes coupes que nous allons étudier en détail.

La FIG. 290 représente le dessin d'une coupe faite vers le bord inférieur de la protubérance annulaire. Ce qui donne à cette coupe, et à toutes celles que nous allons étudier dans cette leçon, un caractère

particulier qui les différencie nettement des coupes de la moelle allongée, c'est que toute leur moitié antérieure est occupée par de nombreux faisceaux compacts de fibres transversales appartenant à la protubérance. Toutes ces coupes sont formées, en effet, de deux parties : une partie ventrale formée par les fibres protubérantielles et une partie dorsale où nous trouvons les éléments particuliers du cerveau postérieur.

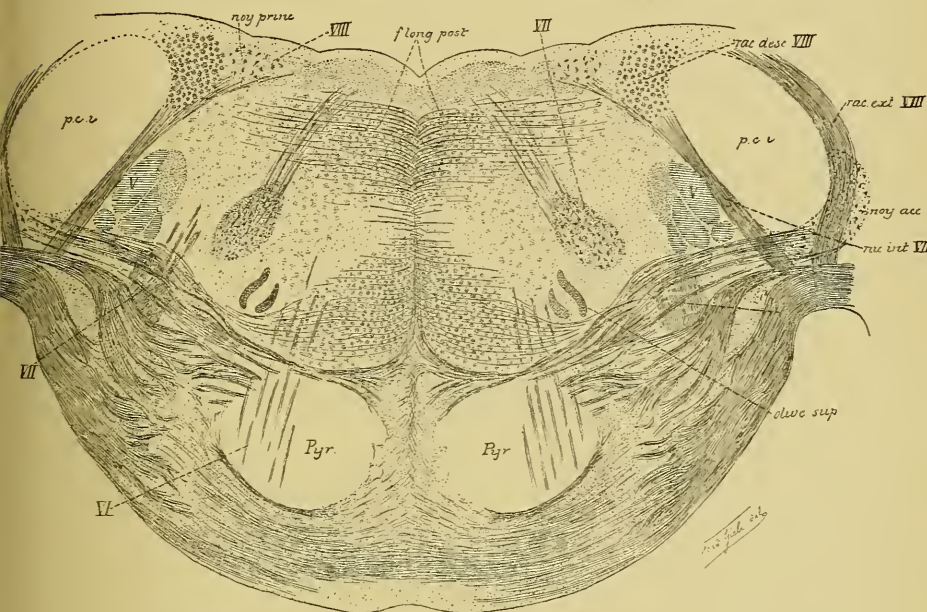


FIG. 290.

Coupe transversale de la protubérance annulaire correspondant au plan de section 1 de la FIG. 289.

Dans la partie ventrale de la FIG. 290, on aperçoit, entre les fibres protubérantielles qui ont toutes une direction transversale, des amas irréguliers de substance grise qui constituent les *noyaux du pont*. Les fibres transversales s'entrecroisent sur la ligne médiane et se rendent de chaque côté, par le pédoncule cérébelleux moyen, dans les hémisphères du cervelet. Outre les fibres commissurales reliant l'un à l'autre les deux hémisphères cérébelleux, ces faisceaux protubérantiels renferment un grand nombre de fibres servant à relier la couche corticale grise d'un hémisphère cérébelleux à la couche corticale grise de l'hémisphère cérébral du côté opposé. L'entrecroisement de ces fibres se fait dans la protubérance annulaire elle-même. Ces fibres constituent les deux faisceaux

cortico-protubérantiels, FIG. 291, que nous reverrons plus tard en étudiant la structure du cervelet.

Au milieu de ces fibres transversales, on voit la section d'un faisceau compact de fibres nerveuses longitudinales. Ce sont les fibres des pyramides antérieures de la moelle allongée qui traversent la protubérance pour se rendre vers l'écorce cérébrale.

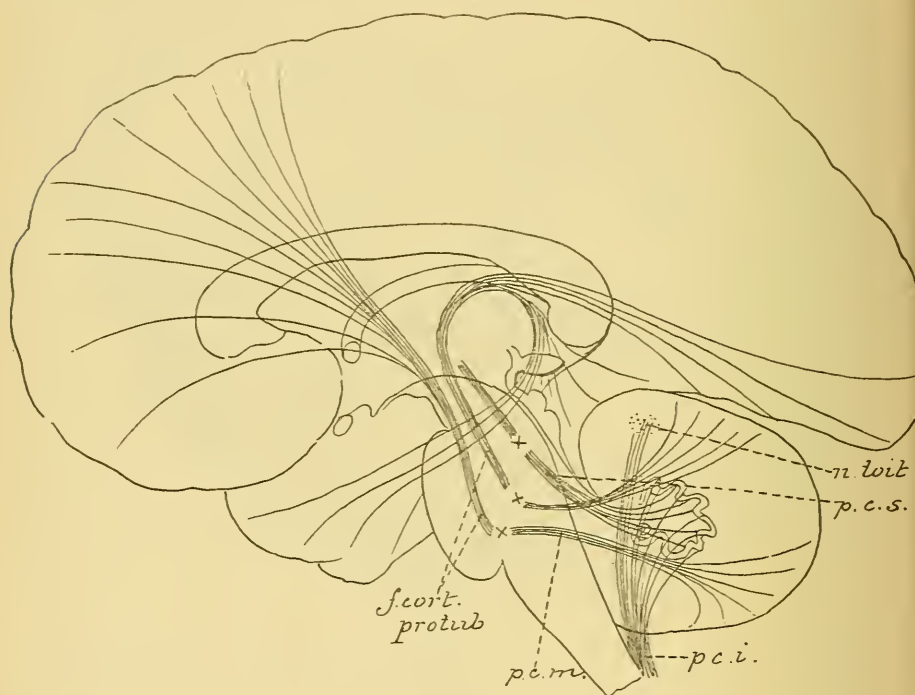


FIG. 291.

Schéma indiquant les relations du cervelet avec les autres parties de l'axe cérébro-spinal.

- | | |
|--|--|
| <i>n. toit</i> : Noyau du toit. | <i>f. cort. protub.</i> : Faisceaux cortico-protubérantiels. |
| <i>pcs.</i> : Péduncule cérébelleux supérieur. | <i>pcm.</i> : Pédonc. cérébelleux moyen. |
| <i>pci.</i> : Péduncule cérébelleux inférieur. | |

Les X indiquent l'endroit où se fait l'entrecroisement des fibres des différents faisceaux venant du cervelet.

Ces deux faisceaux pyramidaux sont traversés d'arrière en avant par des faisceaux plus grêles à direction antéro-postérieure, VI : ce sont les fibres radiculaires du nerf oculo-moteur externe qui sortent du tronc cérébral immédiatement en dessous du bord inférieur de la protubérance.

La moitié dorsale de la coupe présente, sur la ligne médiane, le *raphé*. C'est là que, sur toute la longueur du tronc cérébral, viennent s'entrecroiser

de nombreux faisceaux de fibres nerveuses transversales, *fibres arciformes internes*, dont on ignore encore en grande partie l'origine et la terminaison.

De chaque côté du raphé, entre les fibres à direction transversale, on voit tout le champ occupé par la section de petits faisceaux de fibres à direction longitudinale. Le long de la moelle allongée, ces fibres formaient, dans le voisinage immédiat du raphé, un faisceau compact depuis la substance grise du plancher du quatrième ventricule jusqu'aux faisceaux pyramidaux.

Dans la protubérance, un noyau gris, appelé souvent *noyau central*, vient séparer ces fibres en deux masses distinctes. En avant, immédiatement en contact avec les fibres protubérantielles, nous retrouvons la continuation de la couche interolivaire ou couche des fibres sensibles. En arrière, dans le voisinage immédiat du plancher du quatrième ventricule, apparaît la continuation des voies courtes qui constituent le faisceau fondamental du cordon antérieur de la moelle. A partir de la partie inférieure de la protubérance, ce faisceau prend le nom de *faisceau longitudinal postérieur*. Un peu en dehors de la couche des fibres sensibles apparaît une lamelle grise repliée sur elle-même, c'est *l'olive supérieure*; puis une masse volumineuse de substance grise riche en cellules nerveuses volumineuses : c'est la partie inférieure du noyau d'origine du nerf facial. De ce noyau partent des fibres radiculaires, qui se dirigent en arrière et en dedans vers le plancher du quatrième ventricule, constituant la *branche radiculaire interne* du facial.

Plus en dehors encore, on tombe sur la coupe de la racine descendante du nerf trijumeau, *V*, limitée latéralement par la racine interne du nerf acoustique et le pédoncule cérébelleux inférieur, *pci*.

Entre le noyau d'origine du nerf facial et la racine descendante du nerf trijumeau, on aperçoit encore, à gauche, des faisceaux de fibres à direction antéro-postérieure. Ils appartiennent encore au nerf facial, dont ils forment une partie de la *branche radiculaire externe*.

La racine descendante du nerf trijumeau est limitée en avant par des fibres transversales. Celles-ci proviennent du *noyau accessoire du nerf acoustique*, passent au-devant de l'olive supérieure, traversent la couche des fibres sensibles et s'entrecroisent sur la ligne médiane avec les fibres du côté opposé. Cet ensemble de fibres transversales, nettement distinctes des fibres protubérantielles, est connu sous le nom de *corps trapézoïde* et appartient aux voies centrales du nerf acoustique, ainsi que nous le verrons plus tard.

Sur le plancher du quatrième ventricule, on trouve de dehors en dedans :

1° la racine descendante du nerf acoustique, ou *voie sensitive directe du cervelet* de EDINGER, et

2° le *noyau principal* du même nerf, qui fait saillie sur ce planche où il est connu sous le nom de tubercule acoustique.

La coupe suivante, FIG. 292, nous amène dans le domaine du nerf facial et du nerf oculo-moteur externe.

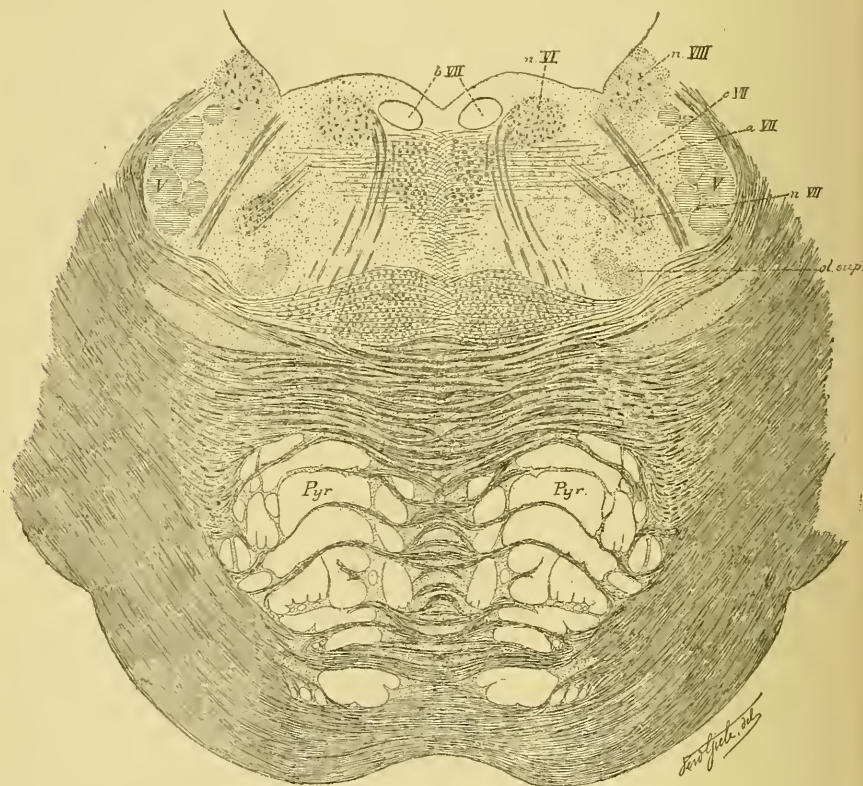


FIG. 292.

Coupe correspondant au plan de section 2 de la FIG. 289.

La moitié antérieure de la coupe est occupée par les fibres protubérantielles avec les noyaux du pont et par les faisceaux pyramidaux disloqués par le passage des fibres transversales.

Immédiatement en arrière des fibres protubérantielles, nous retrouvons, de chaque côté du raphé, la couche des fibres sensibles, le noyau central

et le faisceau longitudinal postérieur. Entre ce faisceau et le plancher du quatrième ventricule existe la coupe arrondie d'un autre faisceau à fibres verticales : c'est la *branche radiculaire ascendante* du nerf facial.

Au-devant et un peu en dehors de cette branche du facial se trouve une masse compacte de substance grise riche en cellules nerveuses : c'est le *noyau d'origine* du nerf oculo-moteur externe, *n VI*. Les fibres radiculaires de ce nerf quittent ce noyau par sa face interne et traversent horizontalement la coupe jusqu'au niveau des fibres protubérantielles. Ces fibres n'ont été coupées que sur une partie de leur trajet, parce que, pour aller de leur noyau d'origine réelle à leur origine apparente, elles suivent dans le tronc cérébral une direction oblique en bas et en avant.

En dehors de ces fibres du nerf de la sixième paire, nous retrouvons encore comme parties essentielles :

1° L'olive supérieure, *ol. sup.* ;

2° Le noyau d'origine du nerf facial avec le commencement de la *branche radiculaire interne*, *n VII* ;

3° Un faisceau de fibres nerveuses appartenant encore au nerf facial, *c VII*, la *branche radiculaire externe* ;

4° Une partie de la racine interne du nerf acoustique avec son noyau à grosses cellules, et

5° La racine descendante du nerf trijumeau, *V*.

Ce qui doit vous frapper sur cette coupe, c'est que le nerf facial a été sectionné à trois points différents de son trajet :

1° au niveau de son noyau d'origine et de sa *branche radiculaire interne*, *n VII* ;

2° dans sa *branche radiculaire ascendante*, *b VII*, et

3° dans sa *branche radiculaire externe*, *c VII*.

Les fibres radiculaires du facial décrivent, en effet, avant de sortir du tronc cérébral, un trajet assez complexe dans la profondeur même de la protubérance annulaire.

Du noyau d'origine, ces fibres se dirigent en arrière et en dedans jusqu'au niveau du plancher du quatrième ventricule, un peu en dehors de la ligne médiane. Ce faisceau de fibres radiculaires, compris entre le noyau d'origine et le plancher du quatrième ventricule, porte le nom de *branche radiculaire interne*. Arrivées près de la ligne médiane, toutes ces fibres se recourbent en haut et prennent une direction longitudinale constituant ce qu'on appelle la *branche radiculaire ascendante*. Après un court trajet, toutes les fibres se recourbent une deuxième fois en dehors en devenant transversales, ainsi que cela apparaît clairement dans la

FIG. 293 qui représente la moitié dorsale d'une coupe de la protubérance prise un peu au-dessus de la coupe précédente. Ce faisceau de fibres transversales s'appelle le *genou du facial*. Enfin, les fibres radiculaires

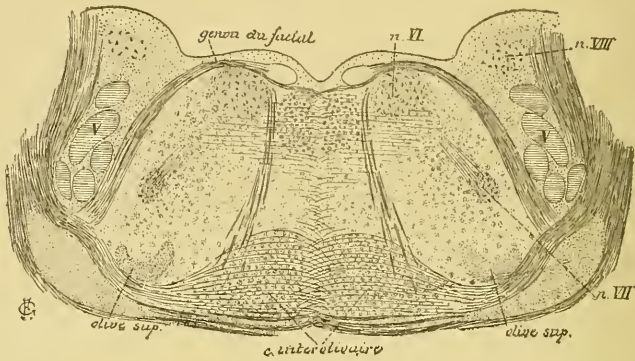


FIG. 293.

Coupe correspondant au plan de section 3 de la FIG. 289.

s'infléchissent une troisième fois en bas, en avant et en dehors, formant la *branche radiculaire externe* qui va sortir du tronc cérébral dans le sillon horizontal séparant la protubérance annulaire de la moelle allongée

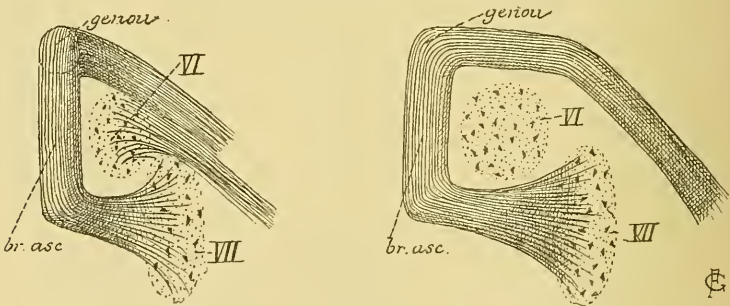


FIG. 294.

Schémas indiquant le trajet des fibres radiculaires du nerf facial.

A gauche, ces fibres sont vues de profil. A droite, elles sont représentées sur une vue de face.

VII : Noyau d'origine du nerf facial.

VI : Noyau d'origine du nerf oculo-moteur externe.

Nous avons représenté ce trajet assez complexe des fibres radiculaires du nerf de la septième paire dans les deux schémas de la FIG. 294. On voit que, dans leur ensemble, les fibres radiculaires du nerf facial décrivent une courbe en fer à cheval, dans la concavité de laquelle est situé le noyau d'origine du nerf oculo-moteur externe. Ce noyau du nerf de

la sixième paire et la partie des fibres radiculaires qui le contourne — la branche radiculaire ascendante et le genou du facial — produisent sur le plancher du quatrième ventricule une saillie arrondie connue sous le nom de *éminence ronde*.

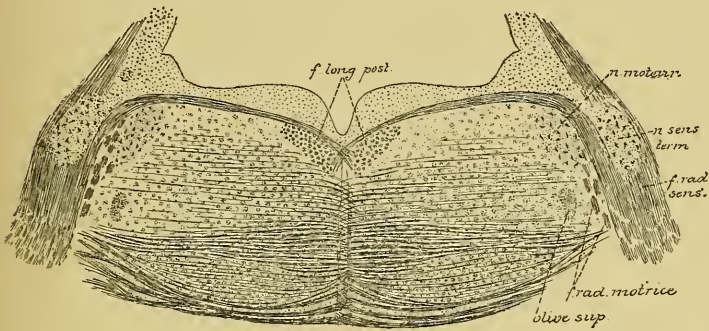


FIG. 295.

Coupe correspondant au plan de section 4 de la FIG. 289.

La coupe suivante nous amène dans le domaine du nerf trijumeau,

FIG. 295.

Le nerf facial et le nerf oculo-moteur externe n'existent plus. Entre les fibres transversales de la protubérance et le plancher libre du quatrième ventricule, on retrouve la couche des fibres sensibles, de nombreuses fibres arciformes internes s'entrecroisant dans le raphé, le faisceau longitudinal postérieur et, tout à fait en dehors, une partie de l'olive supérieure.

Sur les parties latérales de la coupe, nous voyons les fibres radiculaires du nerf trijumeau. On y distingue facilement un petit faisceau interne, la *racine motrice*, provenant d'une masse grise ovale, le *noyau moteur*, et un faisceau volumineux externe, la *racine sensitive*, s'étendant jusqu'au niveau d'une masse grise volumineuse riche en petites cellules nerveuses qui constitue le *noyau sensitif terminal*. Entre le noyau moteur et le noyau terminal sensitif, on voit passer un petit faisceau de fibres nerveuses qui se dirige transversalement en dedans, un peu en dessous de la face libre du plancher, pour s'entrecroiser au raphé avec un faisceau semblable venu du côté opposé. Il représente, selon toute probabilité, les fibres du nerf trijumeau provenant du noyau d'origine du côté opposé.

La FIG. 296 représente la moitié dorsale d'une coupe de la protubérance annulaire faite au-dessus de l'origine du nerf trijumeau. Le quatrième ventricule commence à se rétrécir. Il est limité, de chaque côté, par le pédoncule cérébelleux supérieur venant du cervelet, *pcs*.

En avant existent les fibres protubérantielles avec les noyaux du pont et les faisceaux des voies pyramidales.

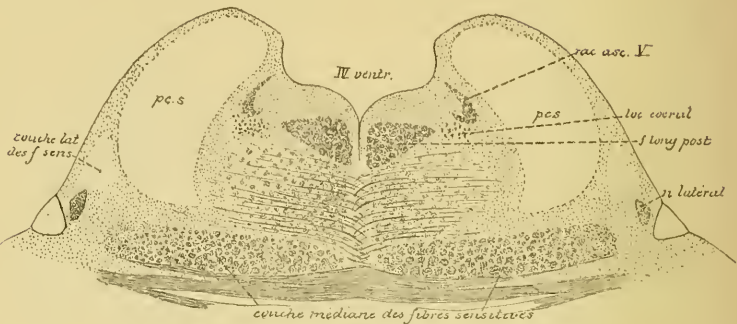


FIG. 296.

Coupe correspondant au plan de section 5 de la FIG 289.

La couche des fibres sensibles tend à s'écarter du raphé. Tout à fait en dehors apparaît une petite masse grise nouvelle, le *noyau latéral*, d'où partent des fibres nerveuses qui montent quelque peu déjà sur la face latérale du pédoncule cérébelleux supérieur constituant la *couche latérale des fibres sensibles* ou *couche latérale du ruban de Reil*. Entre les deux pédoncules cérébelleux, on trouve :

- 1° le faisceau longitudinal postérieur;
- 2° la coupe d'un petit faisceau de fibres nerveuses appelé *racine ascendante* du nerf trijumeau, et
- 3° un amas de cellules nerveuses riches en granulations pigmentaires constituant ce que l'on appelle le *locus caeruleus*.

La coupe suivante, FIG. 297, nous montre le quatrième ventricule entièrement fermé par la valvule de VIEUSSENS et transformé en aqueduc de SYLVIVS. Dans l'épaisseur de cette valvule, on trouve des fibres entrecroisées : ce sont les filets radiculaires des deux nerfs pathétiques, IV. Après entrecroisement dans la valvule, ces nerfs sortent de la face postérieure de l'axe cérébro-spinal, de chaque côté de la valvule de VIEUSSENS.

Les pédoncules cérébelleux supérieurs ont perdu leurs contours réguliers. Leurs fibres constitutives se dirigent obliquement en avant et en dedans et viennent s'entrecroiser sur la ligne médiane en arrière de la couche des fibres sensibles.

Entre les deux pédoncules, on trouve encore :

- 1° la racine ascendante du nerf trijumeau;
- 2° un faisceau arrondi de fibres nerveuses formant la *branche descendante du nerf pathétique*;

3° le *locus cœruleus*, et

4° le faisceau longitudinal postérieur.

La couche des fibres sensibles s'est écartée davantage encore de la ligne médiane. Une partie de ses fibres contourne la face latérale du pédoncule cérébelleux supérieur et prend part à la constitution de la *couche latérale*.

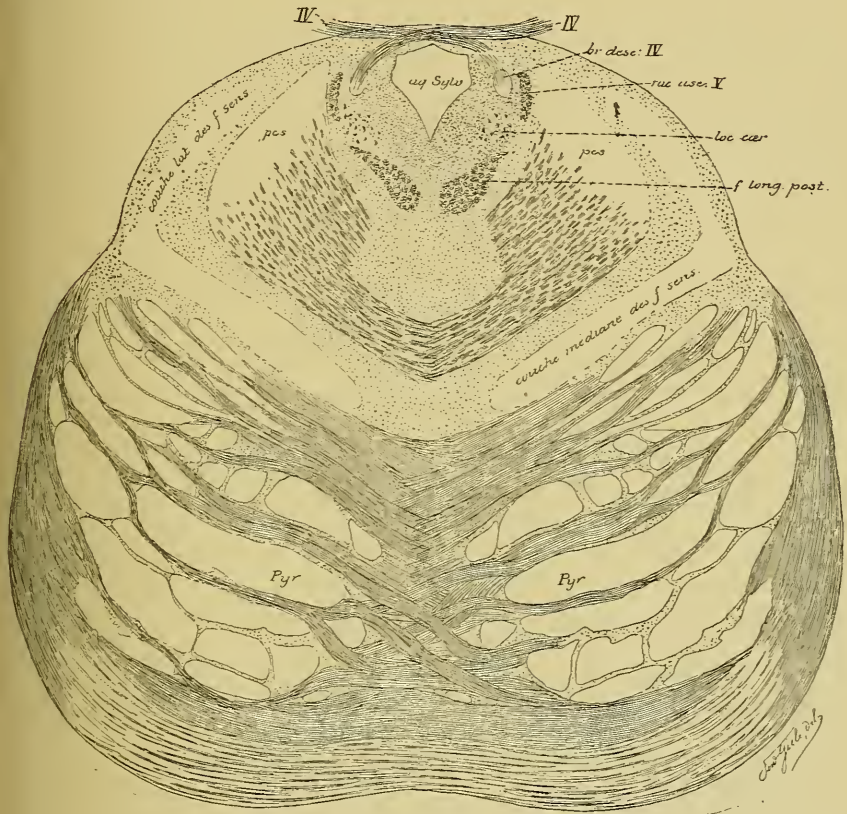


FIG. 297.

Coupe correspondante au plan de section 6 de la FIG. 289.

La moitié antérieure de la coupe est constituée par les fibres transversales de la protubérance, les noyaux du pont et les faisceaux de fibres nerveuses à direction longitudinale que l'on désigne communément sous le nom de *pyramides*.

Si vous comparez cette coupe à celle que nous avons faite tout près du bord inférieur de la protubérance, FIG. 290, vous verrez que ces faisceaux de fibres à direction longitudinale ont considérablement augmenté de volume. Cette augmentation n'est due qu'en petite partie à des fibres motrices; elle provient surtout des fibres transversales de la protubérance,

qui ont pris une direction longitudinale pour se rendre au cerveau antérieur, ou fibres des faisceaux cortico-protubérantiels. Les faisceaux de fibres nerveuses que l'on désigne communément sous le nom de *pyramides* comprennent donc, dans la partie supérieure de la protubérance, les fibres motrices et les fibres des faisceaux cortico-protubérantiels.

La protubérance annulaire est une partie importante de l'axe cérébro-spinal. Sa structure interne est loin d'être connue. Comme vous le prouve l'étude des quelques coupes que nous avons examinées, on ne connaît encore, dans la protubérance annulaire, que la position et les rapports des fibres motrices constituant les pyramides, des fibres sensitives formant la couche du ruban de REIL et la position de différentes masses grises. Parmi celles-ci, les unes donnent origine à des fibres motrices : ce sont les noyaux d'origine moteurs du nerf facial, du nerf oculo-moteur externe et de la partie motrice du nerf trijumeau; tandis que les autres servent de noyau terminal pour les fibres sensitives de certains nerfs périphériques : ce sont les noyaux sensitifs terminaux du nerf acoustique et de la partie sensitive du nerf trijumeau.

En dehors de ces quelques points particuliers, toute la structure interne de la protubérance est encore une énigme. On suppose, avec quelque probabilité, que les fibres de la protubérance et des pédoncules cérébelleux moyens reliait, soit les deux hémisphères cérébelleux l'un à l'autre, soit, d'une façon croisée, un hémisphère du cervelet avec l'hémisphère cérébral du côté opposé, mais on ignore si ces fibres ont leur cellule d'origine dans l'écorce grise du cerveau, ou dans les masses grises qui constituent les noyaux du pont, ou dans l'écorce grise cérébelleuse.

Dans toute l'étendue de la protubérance on trouve un nombre incalculable de fibres nerveuses à direction horizontale qui s'entrecroisent dans le raphé. On les appelle *fibres arciformes internes*. On ignore leur origine et leur destination. On suppose, et avec raison, qu'un grand nombre de ces fibres arciformes appartiennent aux fibres des voies motrices reliant la zone corticale motrice de l'hémisphère cérébral d'un côté aux noyaux d'origine des nerfs moteurs périphériques du côté opposé; ou bien aux fibres des voies sensitives reliant les noyaux sensitifs terminaux d'une moitié de la protubérance à l'écorce grise de l'hémisphère cérébral du côté opposé.

Mais en dehors de ces fibres à direction transversale, on trouve, dans toute l'étendue de la moitié dorsale de n'importe quelle coupe de la protubérance, un nombre incalculable de fibres nerveuses à direction longitudinale dont on ignore absolument la signification morphologique.

VINGT-DEUXIÈME LEÇON.

La circulation de la protubérance annulaire.

Les nerfs périphériques qui dépendent du cerveau postérieur.

La circulation de la protubérance annulaire.

Circulation artérielle. La protubérance annulaire reçoit ses artères nourricières du *tronc basilaire*, tronc artériel qui résulte de la réunion

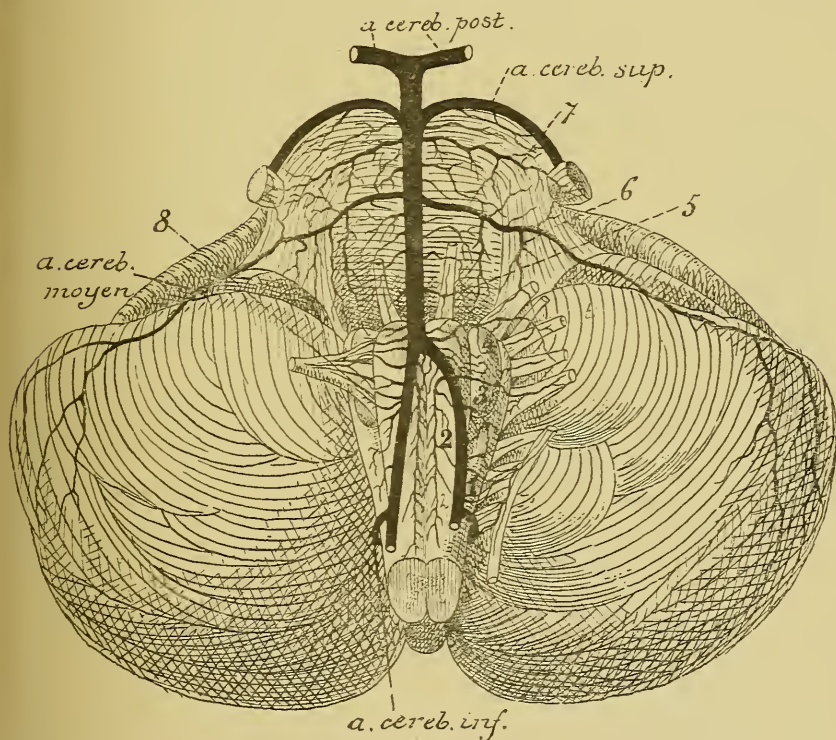


FIG. 298.

Les artères de la face antérieure de la moelle allongée et de la protubérance annulaire (d'après DURET).

- | | |
|---|---|
| 1. Artères radiculaires du nerf accessoire de WILLIS. | 5. Artères radiculaires du nerf oculo-moteur externe. |
| 2. Artères spinales antérieures. | 6. Artères radiculaires du nerf facial et du nerf acoustique. |
| 3. Artères radiculaires du nerf pneumo-gastrique. | 7. Artères radiculaires du trijumeau. |
| 4. Artères radiculaires du nerf glosso-pharyngien. | 8. Artères radiculaires du nerf hypoglosse. |

des deux artères vertébrales. Ce tronc artériel est plus volumineux que le calibre d'une des deux vertébrales qui lui donnent naissance, mais il est moins volumineux que le calibre des deux artères réunies.

Le tronc basilaire est situé sur la ligne médiane entre la gouttière basilaire et la protubérance annulaire. Il s'étend ordinairement depuis la partie supérieure de la moelle allongée, où se fait la réunion des deux artères vertébrales, jusqu'un peu au-dessus du bord supérieur de la protubérance annulaire, où il se bifurque presque à angle droit pour donner naissance aux deux artères cérébrales postérieures, FIG. 298.

Pendant ce trajet, le tronc basilaire fournit de chaque côté deux artères volumineuses : l'artère cérébelleuse moyenne, vers le milieu de la

protubérance et l'artère cérébelleuse supérieure tout près du bord supérieur de cette dernière.

Du tronc basilaire et des deux artères cérébelleuses supérieure et moyenne naissent les artères nourricières de la protubérance, que DURET divise en artères médianes ou artères des noyaux, artères radiculaires et artères accessoires.

Les artères médianes naissent toutes du tronc basilaire, FIG. 299. Elles pénètrent directement dans la protubérance en suivant un trajet antéro-postérieur. Arrivées dans le voisinage du plancher du quatrième ventricule, elles se recourbent en dehors et vont se distribuer aux masses grises de ce plancher (artères médio-protubérantielles de DURET) : les noyaux du nerf facial, du nerf oculo-

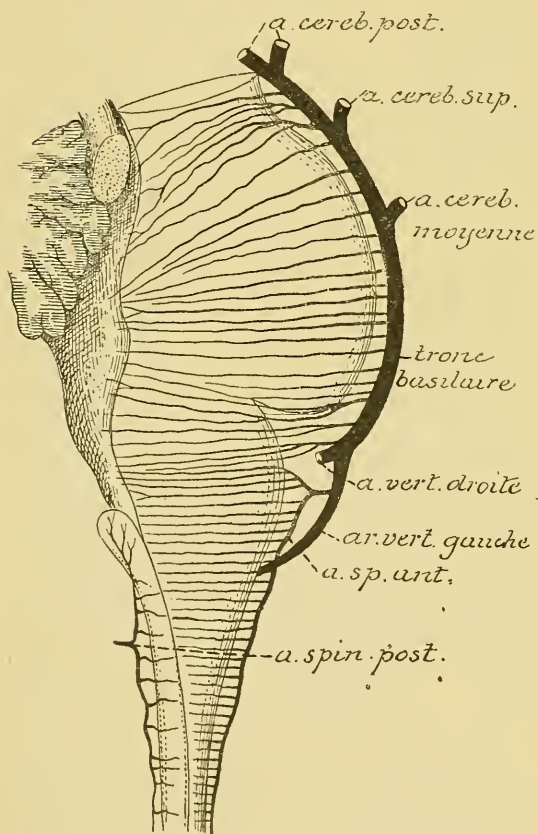


FIG. 299.

Les artères médianes antérieures et postérieures du bulbe et de la protubérance annulaire (d'après DURET).

médio-protubérantielles de DURET) : les noyaux du nerf facial, du nerf oculo-

moteur externe et du nerf trijumeau. Pendant leur trajet dans le raphé, elles émettent des branches collatérales destinées à la substance blanche voisine.

Les *artères radiculaires* naissent, soit directement du tronc basilaire — artères radiculaires du nerf oculo-moteur externe et une artère radiculaire volumineuse destinée au nerf trijumeau, — soit de l'artère cérébelleuse moyenne et de l'artère vertébrale — artères radiculaires du facial, de l'acoustique et une petite artère encore destinée au nerf de la cinquième paire.

Arrivée au nerf auquel elle est destinée, chaque artère radiculaire se divise en une branche périphérique et une branche centrale. La branche périphérique se termine entre les fibres nerveuses périphériques. La branche centrale pénètre dans la protubérance annulaire en accompagnant les filets radiculaires du nerf et se résout en un réseau capillaire dans la profondeur du noyau d'origine de ce nerf.

Comme dans la moelle allongée, chaque noyau d'origine d'un nerf périphérique reçoit donc son sang de deux sources différentes : de l'artère médiane voisine et de l'artère radiculaire correspondante. Toutes ces artères appartiennent au groupe des *artères terminales*.

Les *artères accessoires* proviennent du tronc basilaire, des artères cérébelleuses, des artères médianes ou des artères radiculaires et se terminent dans la substance blanche voisine.

Circulation veineuse. Aux réseaux capillaires artériels font suite des réseaux veineux ; les capillaires veineux se réunissent en veinules qui accompagnent les artérioles et qui vont se déverser dans le plexus veineux extra-médullaire que l'on trouve sur la face externe de la protubérance.

Les nerfs périphériques qui dépendent du cerveau postérieur.

Quatre nerfs périphériques dépendent du cerveau postérieur. Ce sont : le nerf acoustique ou la huitième paire des nerfs craniens, le nerf facial ou septième paire, le nerf oculo-moteur externe ou sixième paire, et la cinquième paire, la plus volumineuse de toutes, le nerf trijumeau.

VIII. Le nerf acoustique.

Le nerf acoustique ou nerf de la huitième paire est un nerf exclusivement sensoriel. Il provient du sillon horizontal qui sépare la protubérance annulaire de la moelle allongée et parcourt le conduit auditif interne, au fond duquel il se divise en deux branches terminales : une branche vestibulaire et une branche limacéenne ou cochléaire.

Origine réelle. Le nerf acoustique étant un nerf exclusivement sensitif doit avoir son noyau d'origine réelle en dehors de l'axe cérébro-spinal. Sur le trajet de chacune des branches terminales de ce nerf, on trouve, en effet, des amas de cellules nerveuses connus sous le nom de ganglions. La branche cochléaire se rend au limaçon, après avoir donné un rameau vestibulaire au saccule et à l'ampoule du canal demi-circulaire inférieur. Elle présente sur son trajet, à la base de la lame spirale, un ganglion appelé *ganglion spiral* ou *ganglion de Corti*.

Le rameau vestibulaire de cette branche cochléaire présente également sur son trajet, au fond du conduit auditif interne, un petit ganglion.

Le ganglion de la branche vestibulaire du nerf acoustique est situé au fond du conduit auditif interne; il est connu depuis longtemps sous le nom de *ganglion de Scarpa*.

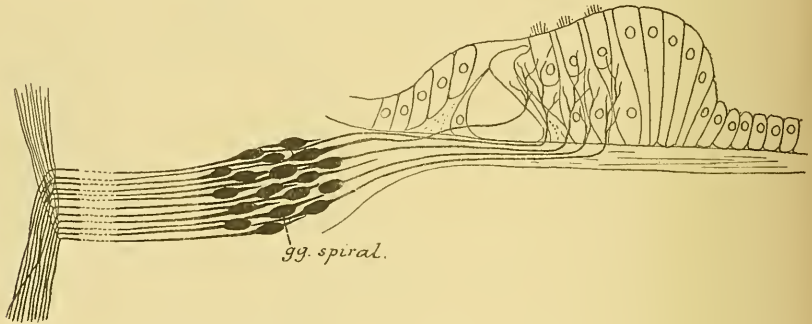


FIG. 300.

Schéma montrant l'origine et la terminaison des fibres du nerf acoustique.

Les recherches récentes de RETZIUS et les nôtres, faites indépendamment les unes des autres, nous ont appris que tous ces ganglions sont formés de cellules nerveuses bipolaires dont le prolongement externe, de nature protoplasmique, se termine par des ramifications libres entre les cellules épithéliales de l'organe de CORTI pour les cellules du ganglion spiral, FIG. 300, entre les cellules épithéliales des taches acoustiques pour les cellules du ganglion de SCARPA. Le prolongement interne de ces cellules bipolaires représente le prolongement cylindraxil de la cellule nerveuse; il devient le cylindre-axe d'une fibre constitutive du nerf acoustique.

L'origine réelle des fibres du nerf acoustique se trouve donc dans ces ganglions périphériques

Origine apparente. Le nerf acoustique apparaît à la face externe de l'axe cérébro-spinal dans la partie la plus reculée du sillon horizontal qui sépare la protubérance annulaire de la moelle allongée. Cette origine se fait par deux racines, FIG. 301. La racine externe contourne le pédoncule cérébelleux inférieur; ses fibres constitutives arrivées dans le noyau accessoire de l'acoustique se bifurquent toutes en une branche descendante et une branche ascendante se terminant probablement dans la substance grise de ce noyau.

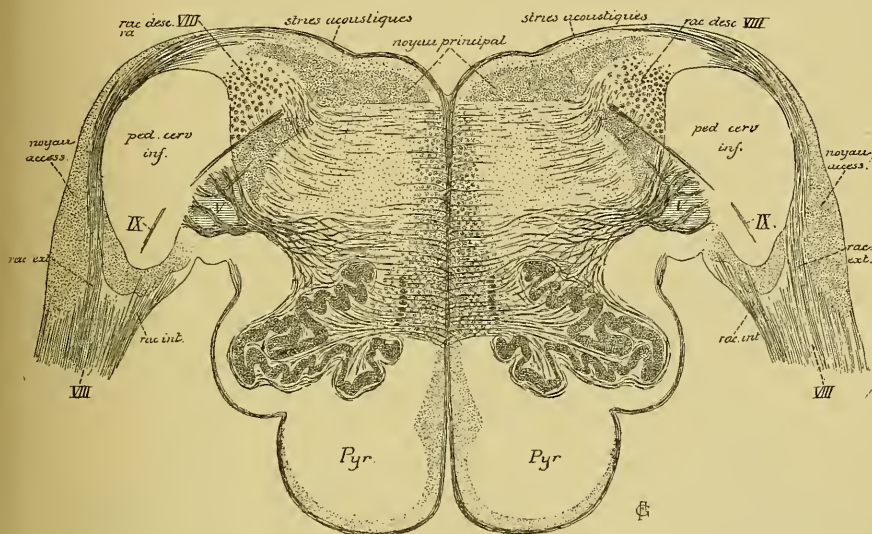


FIG. 301.

La racine interne pénètre dans le tronc cérébral entre le pédoncule cérébelleux inférieur et la racine descendante du nerf trijumeau; ses fibres constitutives, arrivées au niveau d'une masse grise volumineuse, appelée *noyau à grosses cellules de l'acoustique*, se divisent également en une branche ascendante et une branche descendante. La branche ascendante se termine rapidement dans la substance grise voisine. Dans les recherches que nous avons faites avec la méthode de GOLGI sur la structure de la protubérance annulaire chez l'embryon du poulet, il nous a semblé qu'un certain nombre de ces branches ascendantes prenaient plutôt une direction horizontale pour se rendre dans le cervelet. Ce sont peut-être là les fibres que EDINGER a décrites sous le nom de *voie sensitive directe du cervelet*. Les branches descendantes beaucoup plus longues se réunissent en un faisceau compact qui constitue la racine descendante de l'acoustique. Ces fibres vont se terminer plus bas dans la substance grise voisine.

Trajet périphérique. A partir de son origine apparente, le nerf acoustique se dirige en dehors, passe entre le pédoncule cérébelleux moyen et le lobule du pneumo-gastrique du cervelet et pénètre dans le conduit auditif interne. Il parcourt ce conduit avec le nerf facial et le nerf intermédiaire de WRISBERG, étant placé sur le plan le plus inférieur et, arrivé au fond du conduit, il se divise en une branche cochléaire et en une branche vestibulaire, dont nous verrons le trajet ultérieur en étudiant l'oreille interne.

VII. Le nerf facial.

Le nerf facial constitue la septième paire des nerfs crâniens. C'est un nerf exclusivement moteur. Il provient de la protubérance annulaire, se dirige en avant et en dehors pour parcourir le conduit auditif interne, et le canal de FALLOPE. Au sortir de ce canal par le trou stylo-mas-

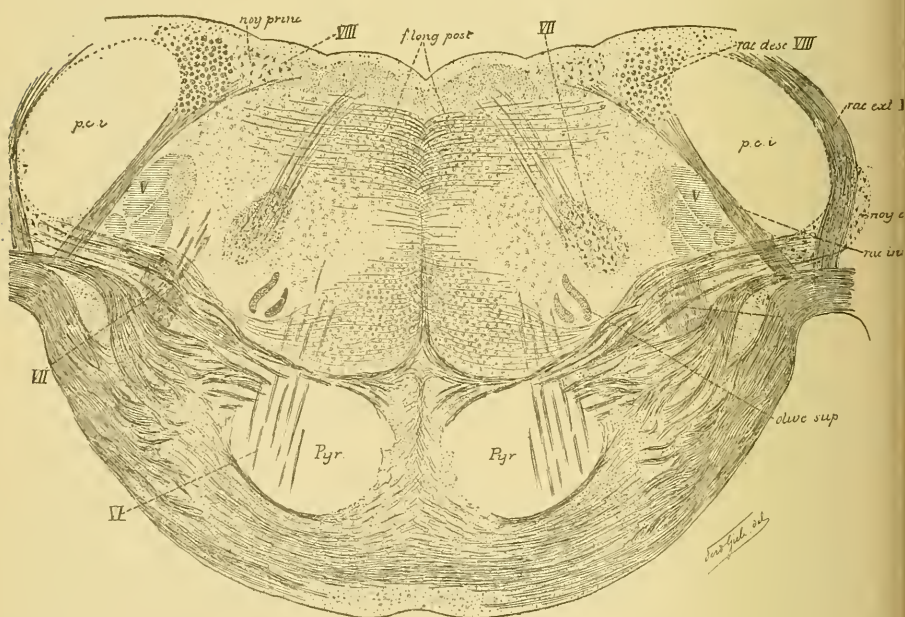


FIG. 302.

Coupe transversale de la protubérance annulaire correspondant au plan de section 1 de la FIG. 289.

toïdien, il traverse d'arrière en avant toute l'épaisseur de la glande parotide et, arrivé sur la face externe du muscle masséter, il se divise en nombreuses branches terminales qui vont innover tous les muscles superficiels de la face et du cou.

Origine réelle. Le nerf facial ne renferme que des fibres motrices, il a donc son origine réelle dans l'épaisseur même de l'axe cérébro-spinal. Ses cellules radiculaires forment un noyau gris assez volumineux situé dans l'épaisseur de la protubérance annulaire, en arrière des fibres protubérantielles, entre l'olive supérieure qui est en dedans et la racine descendante du nerf trijumeau qui est située en dehors, FIG. 302. Les prolongements cylindraxils de ces cellules nerveuses se dirigent en arrière et en dedans vers le plancher du quatrième ventricule. Arrivées tout près du raphé médian, ces fibres radiculaires changent de direction, elles deviennent verticales ascendantes, FIG. 303; ce faisceau de fibres ascendantes apparaît nettement sur un grand nombre de coupes du cerveau

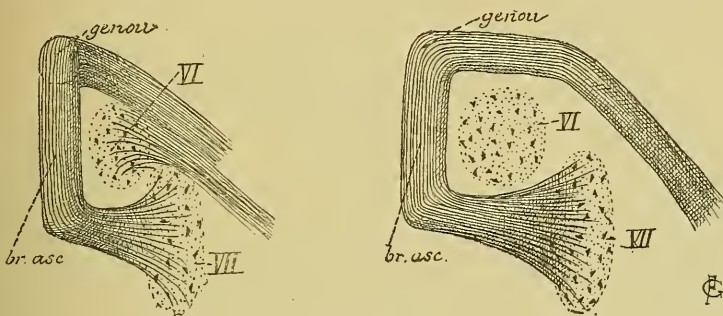


FIG. 303.

Schémas indiquant le trajet des fibres radiculaires du nerf facial.

A gauche, ces fibres sont vues de profil. A droite, elles sont représentées sur une vue de face.

VII : Noyau d'origine du nerf facial.

VI : Noyau d'origine du nerf oculo-moteur externe.

postérieur, FIG. 304, *b* VII. On l'appelle la *branche radiculaire ascendante* du facial. Après un trajet de quelques millimètres, ce faisceau se recourbe horizontalement en dehors, contournant ainsi la face postérieure du noyau d'origine du nerf de la sixième paire; dans cette partie de son trajet, le faisceau radiculaire porte le nom de *genou* du facial, FIG. 305. Arrivé au bord externe du noyau d'origine du nerf oculo-moteur externe, le facial se recourbe une troisième fois en bas, en avant et en dehors, passe entre son noyau d'origine et la racine descendante du nerf trijumeau pour sortir de l'axe cérébro-spinal par le sillon horizontal qui sépare la protubérance du bulbe.

La branche ascendante et le genou du facial contournent le noyau d'origine du nerf de la sixième paire. Ces trois parties réunies produisent

sur le plancher du quatrième ventricule une saillie oblongue à grand axe vertical que nous avons appris à connaître sous le nom d'*éminence ronde*.

Nous verrons tantôt que le nerf facial innerve par ses fibres terminales tous les muscles superficiels de la face. Dans certains cas pathologiques cependant, on observe la paralysie de tous les muscles de la face, à l'exception du muscle occipito-frontal et du muscle orbiculaire des paupières. Les fibres d'innervation de ces deux muscles constituent ce qu'on appelle le *facial supérieur*, et l'on désigne sous le nom de *facial inférieur* les fibres d'innervation de tous les autres muscles.

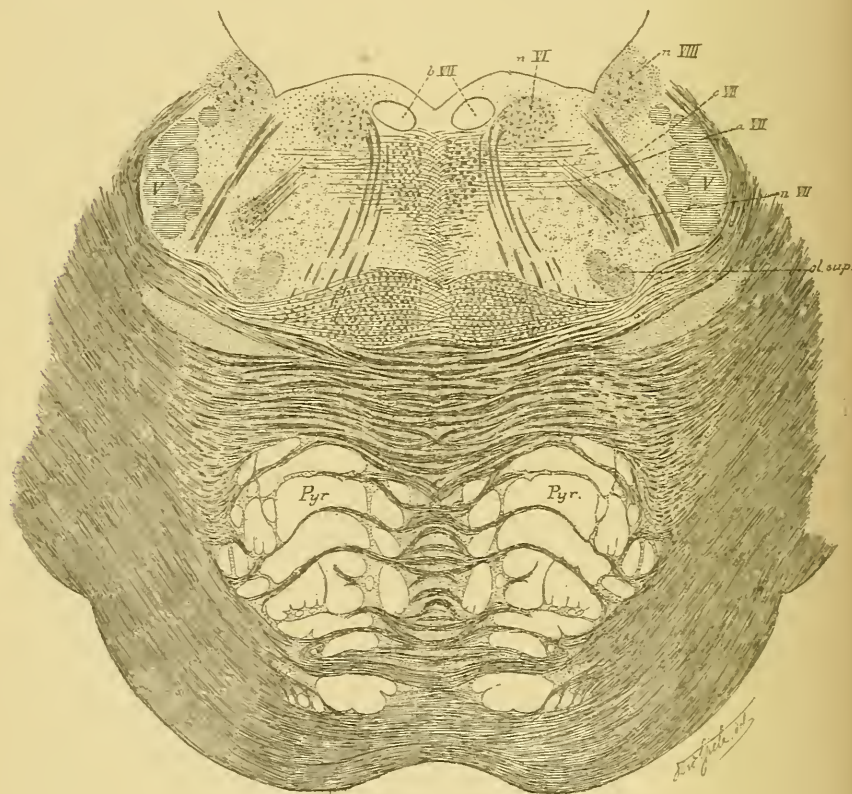


FIG. 304.

On admet généralement que les fibres du facial inférieur ont leur cellule d'origine dans le noyau que nous avons décrit plus haut et que certains auteurs désignent, pour ce motif, sous le nom de *noyau inférieur*.

On n'est pas encore fixé sur le noyau d'origine des fibres du facial supérieur. Quelques auteurs, comme MATHIAS DUVAL, TESTUT, etc., admettent que le faisceau radulaire du facial, en contournant le noyau

d'origine du nerf oculo-moteur externe, reçoit de ce noyau un certain nombre de fibres radiculaires. Ils considèrent ces fibres comme appartenant au facial supérieur. Aussi désignent-ils le noyau du nerf de la sixième paire sous le nom de *noyau supérieur du facial* ou *noyau du facial et de l'oculo-moteur externe*.

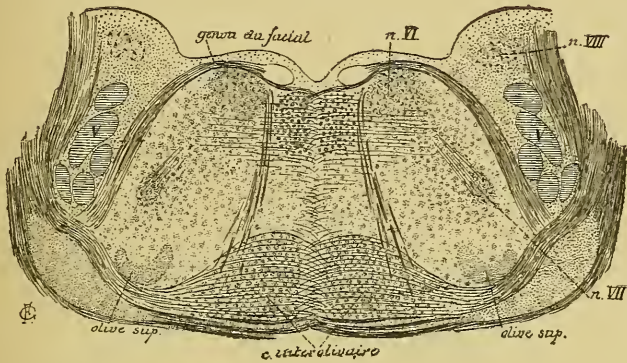


FIG. 305.

Coupe correspondant au plan de section 3 de la FIG. 289.

MENDEL a pratiqué sur le lapin et le cobaye la résection des deux paupières avec le muscle orbiculaire et le muscle frontal. Il a constaté l'intégrité du noyau du nerf de la sixième paire, tandis qu'il a trouvé une légère atrophie, au contraire, dans le noyau du nerf de la troisième paire. Il en a conclu que, chez le cobaye et le lapin au moins, les fibres du facial supérieur avaient leur cellule dans le noyau d'origine du nerf oculo-moteur commun.

L'origine réelle des fibres du facial supérieur reste donc encore inconnue. Dans les recherches que nous avons faites avec la méthode de GOLGI sur le tronc cérébral d'embryons de poulet, nous n'avons jamais observé de cellules radiculaires du nerf de la sixième paire dont le prolongement cylindraxil se rendait dans le faisceau radiculaire du facial.

Un second point encore soumis à discussion est celui de l'existence ou de la non-existence d'une décussation partielle entre les fibres radiculaires du facial. Toutes les fibres d'un nerf facial proviennent-elles de cellules nerveuses placées dans la moitié correspondante du tronc cérébral, ou bien quelques-unes de ces fibres passent-elles la ligne médiane pour trouver leur cellule d'origine dans la masse grise du côté opposé? Nous avons déjà dit qu'OBERSTEINER accepte cette origine croisée pour tous les nerfs moteurs périphériques, nerfs spinaux aussi bien que

nerfs cérébraux. Les auteurs qui ont employé la méthode de GOLGI dans le but de vérifier cet entrecroisement partiel (v. LENHOSSEK, nous-même et RETZIUS) n'ont jamais pu constater une origine croisée pour les fibres motrices des nerfs spinaux. Nous avons vu que cette origine

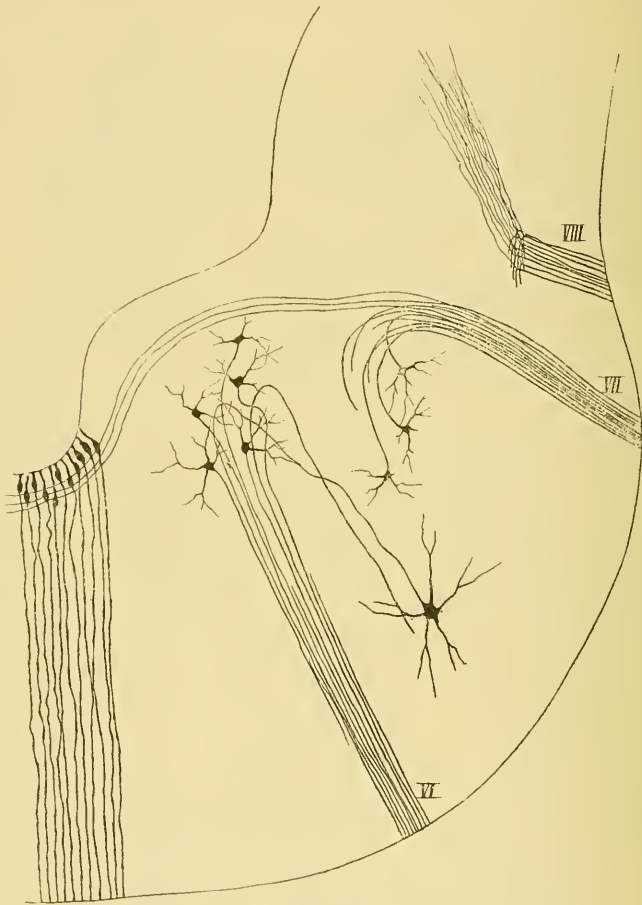


FIG. 306.

Coupe transversale du cerveau postérieur d'un embryon de poulet de 12 jours.

VI : Origine et fibres radiculaires du nerf oculo-moteur externe.

VII : Origine et fibres radiculaires du nerf facial.

VIII : Terminaison des fibres du nerf acoustique.

croisée existe cependant pour certaines fibres de l'hypoglosse chez le poulet, sans que nous ayons pu la mettre en évidence ni pour le nerf accessoire de WILLIS, ni pour la partie motrice des nerfs pneumo-gastrique et glosso-pharyngien.

MATH. DUVAL, dans ses recherches sur l'origine réelle des nerfs craniens, rejette absolument tout entrecroisement partiel pour les fibres radiculaires des nerfs moteurs.

Dans les recherches que nous avons faites sur l'origine des nerfs craniens chez l'embryon de poulet, nous avons constaté manifestement que le faisceau radulaire du facial d'un côté du tronc cérébral reçoit un certain nombre de fibres nerveuses qui viennent du côté opposé, FIG. 306. Malheureusement la réduction était incomplète et nous n'avons pas pu poursuivre ces fibres jusqu'à leur cellule d'origine. Un entrecroisement

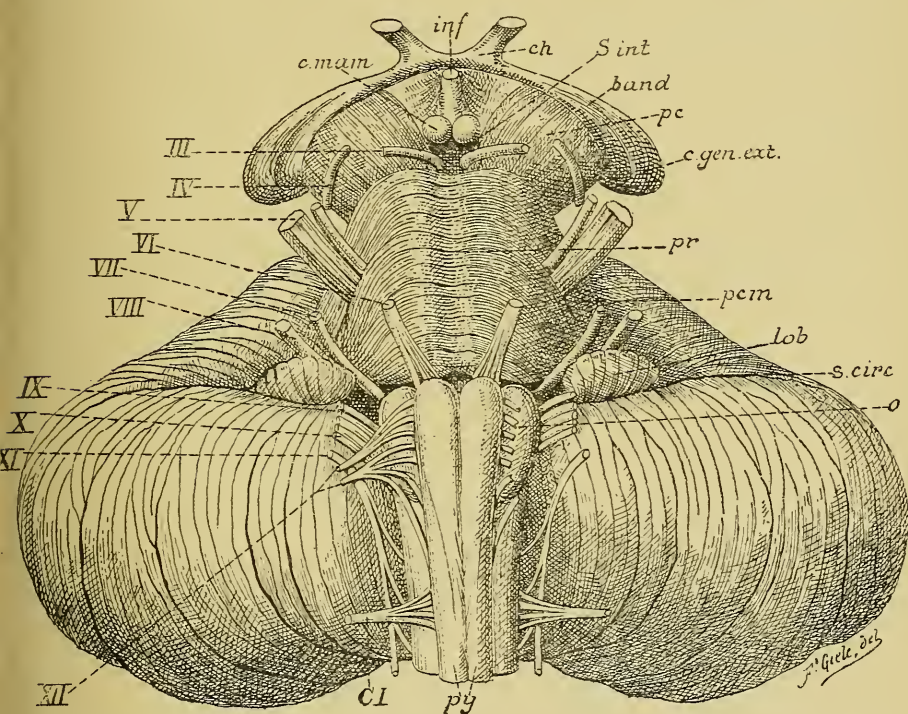


FIG. 307

Face antérieure du tronc cérébral. Gr. nat.

c mam. : Corps mamillaires

inf. : Infundibulum.

ch. : Chiasma des nerfs optiques.

s. int. : Substance interpédonculaire.

band. : Bandelette optique.

pc. : Pédoncule cérébral.

c gen. ext. : Corps genouillé externe.

pr. : Protubérance annulaire.

pcm. : Pédoncule cérébelleux moyen.

lob. : Lobule du pneumo-gastrique.

s. circ. : Sillon circonférenciel.

o. : Olive.

py. : Pyramides antérieures.

CI. : Racine antérieure du premier nerf cervical.

III à XII. : Origine des dix dernières paires de nerfs craniens.

partiel des fibres radiculaires semble donc exister chez le poulet. Nous ignorons s'il en est de même chez l'homme.

Origine apparente. Le nerf facial a son origine apparente dans le sillon horizontal qui sépare la protubérance annulaire de la moelle allongée, au-dessus des fibres radiculaires du nerf glosso-pharyngien et au-devant de l'origine apparente du nerf acoustique, FIG. 307, VII.

Trajet périphérique. A partir de son origine apparente, le nerf facial se dirige obliquement en avant et en dehors vers l'orifice interne du conduit auditif interne. Il parcourt ce conduit avec le nerf acoustique étant placé dans une gouttière que présente la face supérieure de ce dernier nerf.

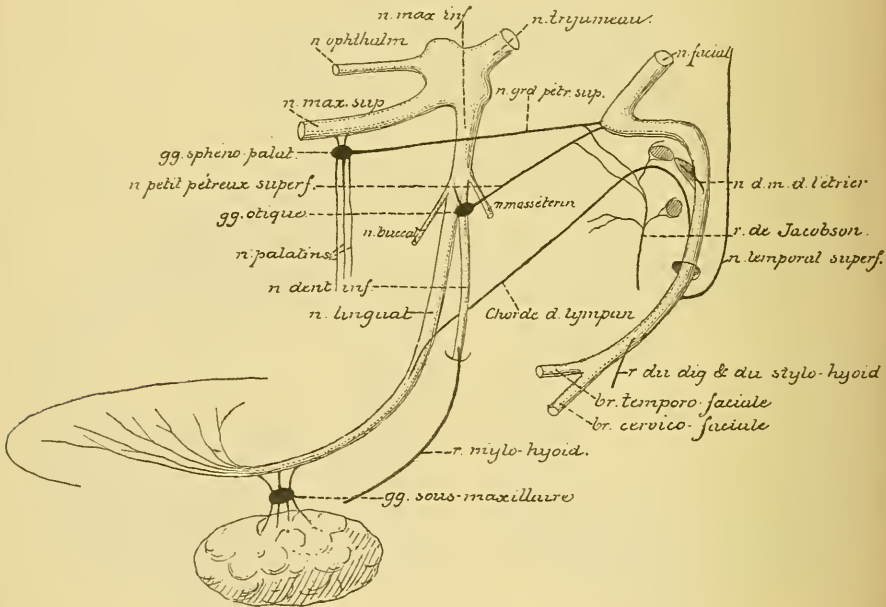


FIG. 308.

Schéma montrant les anastomoses qui se font entre le nerf trijumeau, le nerf facial et le nerf glosso-pharyngien.

Arrivé au fond du conduit auditif interne, il se sépare du nerf acoustique et pénètre dans le canal de FALLOPE qui lui est destiné. Avec ce canal, il se dirige d'abord horizontalement en avant et en dehors; après un court trajet, il se coude brusquement en arrière, FIG. 308, étant situé dans cette partie du canal de FALLOPE qui surplombe quelque peu la partie supérieure de la paroi interne de la caisse du tympan. Arrivé à la limite postérieure de cette caisse, il se coude une seconde

fois sur lui-même et prend une direction verticale pour sortir bientôt par l'orifice inférieur du canal de FALLOPE ou trou stylo-mastoïdien. A sa sortie du canal, le facial se dirige en bas et en avant vers le bord postérieur du muscle masséter en traversant d'arrière en avant l'épaisseur de la glande parotide. Pendant ce trajet, il est situé en dehors du ventre postérieur du muscle digastrique, en dehors aussi de la carotide externe et de la veine temporo-maxillaire. C'est dans l'épaisseur de la parotide qu'il se divise en deux branches terminales : une *branche temporo-faciale* et une *branche cervico-faciale*.

Branches collatérales. Pendant ce trajet assez complexe, le nerf facial fournit un grand nombre de branches collatérales.

A l'endroit où le canal de FALLOPE se recourbe pour la première fois horizontalement en arrière, le nerf facial présente un épaississement triangulaire connu sous le nom de *ganglion géniculé* ou *genouillé*. Nous reviendrons plus tard sur la structure et sur la signification de ce ganglion. A ce niveau, le nerf facial émet deux branches collatérales : le *nerf grand pétreux superficiel* et le *nerf petit pétreux superficiel*.

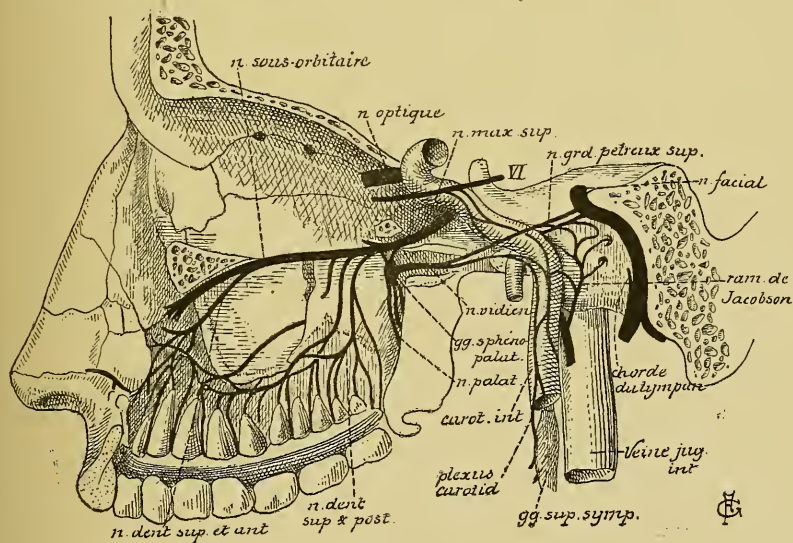


FIG. 309.

Le nerf facial et la branche moyenne ou nerf maxillaire supérieur du nerf trijumeau (d'après HIRSCHFELD).

1° Le *nerf grand pétreux superficiel* parcourt d'abord l'*hiatus de Fallope* qui l'amène dans une gouttière que présente la face antérieure du rocher.

Pendant ce trajet, il s'est réuni au *nerf grand pétreux profond*, branche du rameau de JACOBSON appartenant au glosso-pharyngien. Cette gouttière conduit le nerf grand pétreux superficiel jusqu'au trou déchiré antérieur. Là, il sort de la boîte crânienne et se réunit à un rameau du sympathique provenant du plexus carotidien pour former le *nerf vidien*. Celui-ci parcourt le canal vidien percé dans la base de l'apophyse ptérygoïde du sphénoïde et arrive ainsi dans la fosse ptérygo-palatine, où il se jette dans le ganglion sphéno-palatin du nerf maxillaire supérieur, FIG. 309. On admet généralement que les fibres motrices, amenées du facial au ganglion sphéno-palatin par le nerf grand pétreux superficiel, se rendent par les nerfs palatins dans les muscles péristaphylin interne et palato-staphylin du voile du palais. Nous avons vu cependant que, d'après les recherches expérimentales de RETHI, ces muscles seraient innervés par des fibres du nerf pneumo-gastrique.

2° Le *nerf petit pétreux superficiel* provient également du facial au niveau du ganglion géniculé, il s'anastomose avec le *nerf petit pétreux profond*, branche du rameau de JACOBSON, traverse un petit canal creusé dans la paroi antérieure du rocher et arrive ainsi dans la boîte crânienne. Il se dirige en avant parallèlement au nerf grand pétreux superficiel et sort du crâne par un petit orifice situé en dedans du trou ovale. Arrivé ainsi à la face externe de la base du crâne, il se jette dans le ganglion otique qui dépend du nerf maxillaire inférieur, branche inférieure du trijumeau. Ce nerf amène au ganglion otique des fibres motrices du facial et des fibres sensibles du glosso-pharyngien dont on ignore la destinée.

3° Le *nerf du muscle de l'étrier*. Il provient du facial pendant son trajet dans la partie verticale descendante du canal de FALLOPE, pénètre en avant dans la saillie osseuse appelée *pyramide* et s'y termine dans le muscle de l'étrier.

4° La *chorde du tympan* provient du facial un peu au-dessus du trou stylo-mastoïdien. Ce nerf se dirige directement en haut et en avant, de façon à former avec le facial un angle aigu ouvert en haut et parcourt un petit canal osseux qui vient s'ouvrir dans la caisse du tympan près du bord postérieur et inférieur de la membrane du tympan. Dans la caisse du tympan, ce nerf décrit une courbe à convexité supérieure et à direction antéro-postérieure. Pendant ce trajet, il passe entre le manche du marteau et la grande apophyse de l'enclume, FIG. 310, et sort de la caisse par un petit canal situé à l'extrémité interne de la fente de

GLASER ou fissure pétro-tympanique. Arrivée ainsi à la base du crâne, la corde du tympan se dirige en bas et en avant pour s'unir au nerf lingual. Unie au nerf lingual, la corde du tympan fournit des

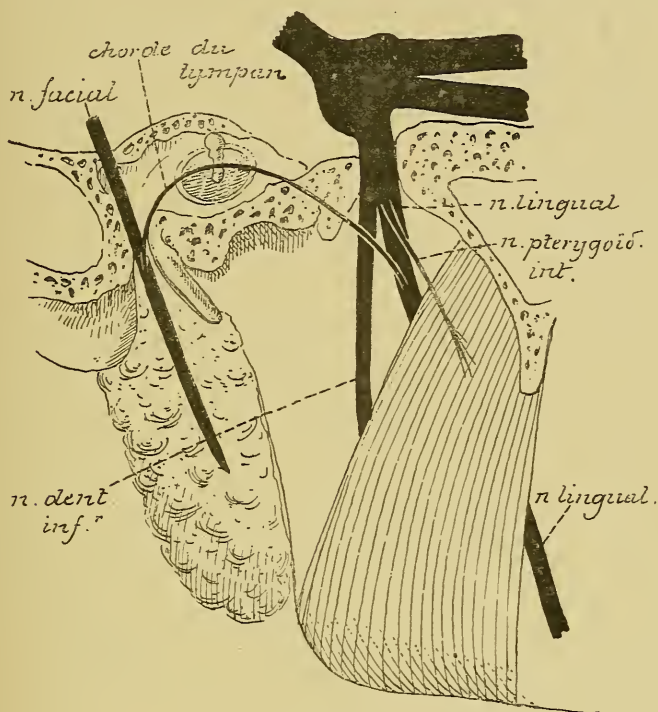


FIG. 310.

branches au ganglion sous maxillaire, puis se termine avec les fibres du nerf lingual dans la muqueuse qui recouvre les deux tiers antérieurs du dos de la langue.

On admet généralement que la corde du tympan renferme :

1° des *fibres sécrétoires* destinées à la glande sous-maxillaire et à la glande sublinguale, provenant directement du nerf facial lui-même et allant constituer la racine motrice du ganglion sous-maxillaire;

2° des *fibres gustatives* dont l'origine est très contestée.

Ce qui est certain, c'est qu'après la section de la corde du tympan dans l'oreille moyenne les impressions gustatives ne sont plus perçues dans les deux tiers antérieurs du dos de la langue. La corde du tympan renferme donc des fibres gustatives.

D'après quelques auteurs, ces fibres gustatives proviennent du nerf trijumeau par la branche maxillaire supérieure. Nous avons vu, en effet,

que le facial est uni au trijumeau par le nerf grand pétreux superficiel qui se rend du ganglion géniculé dans le ganglion sphéno-palatin. Cette branche anastomotique renferme des fibres motrices provenant du facial. Elle renfermerait aussi des fibres sensibles provenant du trijumeau; celles-ci s'accroieraient au facial jusque près du trou stylo-mastoïdien, puis quitteraient le facial pour parcourir la corde du tympan et se terminer dans la muqueuse de la langue, FIG. 311. Cette hypothèse est généralement abandonnée aujourd'hui, des recherches expérimentales faites sur le chien ayant prouvé que l'extirpation du ganglion sphéno-palatin n'amène pas la perte de la sensibilité gustative dans la muqueuse de la partie antérieure de la langue.

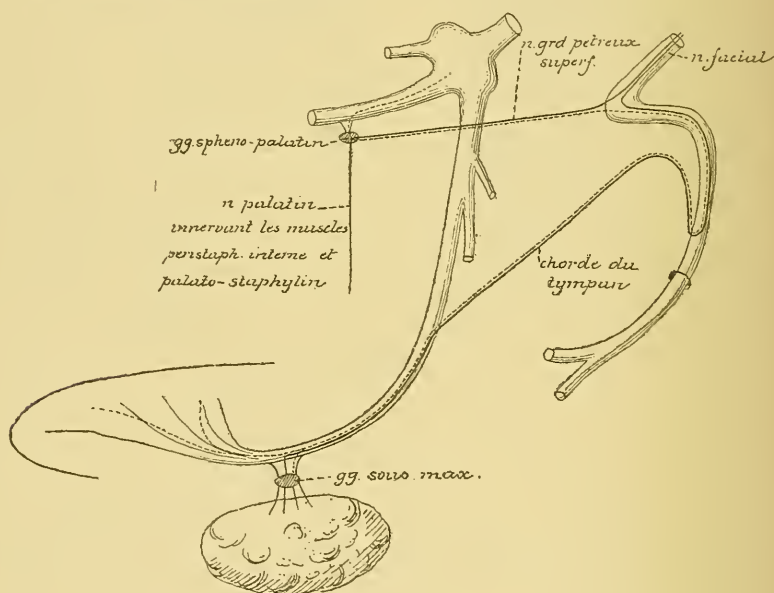


FIG. 311.

Schéma indiquant le chemin que suivraient les fibres gustatives pour aller du trijumeau dans la corde du tympan.

La ligne pointillée indique le trajet des fibres gustatives venant du trijumeau et les lignes pleines montrent le trajet des fibres motrices venues du facial.

D'autres auteurs admettent que les fibres gustatives de la corde du tympan lui viennent du nerf glosso-pharyngien. Pour arriver dans la corde du tympan, ces fibres peuvent prendre deux voies différentes : ou bien elles suivraient le nerf petit pétreux profond qui s'unit au nerf petit pétreux superficiel, arriveraient ainsi au ganglion otique; pour passer dans la corde du tympan puisque celle-ci s'anastomose avec

le ganglion otique; ou bien les fibres gustatives du nerf glosso-pharyngien iraient du nerf petit pétreux profond dans le nerf petit pétreux superficiel et par là au ganglion géniculé du facial. Ces fibres du glosso-pharyngien quitteraient le facial au niveau de l'origine de la corde du tympan.

L'opinion la plus probable, c'est que les fibres gustatives de la corde du tympan proviennent directement du tronc cérébral lui-même par le nerf intermédiaire de WRISBERG, dont nous parlerons plus loin.

5° Un *rameau anastomotique* avec le nerf auriculaire du vague.

Après sa sortie du canal de FALLOPE, le nerf facial fournit les branches collatérales suivantes :

1° Le *rameau auriculaire postérieur* ou *profond*. Il se sépare du facial au niveau du trou stylo-mastoïdien et se dirige en arrière entre l'apophyse mastoïde et le conduit auditif externe. Ce nerf arrive sur la face externe de l'apophyse mastoïde, s'anastomose avec le nerf auriculaire principal du plexus cervical et se divise en deux branches terminales qui se rendent dans le muscle auriculaire supérieur, le muscle auriculaire postérieur et le muscle occipital.

2° Un *rameau anastomotique* avec le nerf glosso-pharyngien.

3° Le *rameau du stylo-hyoïdien et du digastrique* destiné à innerver le muscle stylo-hyoïdien et le ventre postérieur du muscle digastrique.

4° Le *rameau du stylo-glosse*. Il croise le muscle stylo-pharyngien, s'anastomose avec le nerf glosso-pharyngien et se termine dans le muscle stylo-glosse.

Branches terminales. Dans l'épaisseur de la glande parotidienne, le nerf facial se divise en une branche supérieure appelée *temporo-faciale* et une branche inférieure ou *cervico-faciale*. Arrivées sur la face externe du muscle masséter, ces deux branches s'anastomosent fréquemment entre elles et forment un plexus d'où partent en divergeant toutes les branches terminales pour se rendre dans les muscles superficiels de la face, depuis le muscle frontal jusque dans la partie supérieure du muscle peaucier du cou, FIG. 312.

La *branche temporo-faciale* est la plus volumineuse. Elle se dirige en haut et en avant vers le col du condyle du maxillaire inférieur. Là, elle reçoit plusieurs filets anastomotiques du nerf auriculo-temporal et se divise en plusieurs rameaux qui se divisent et se subdivisent à leur tour et se rendent dans tous les muscles de la face, depuis le front jusqu'à la lèvre supérieure.

On divise ces filets terminaux d'après les régions auxquelles ils se rendent en :

1^o *rameaux temporaux et frontaux* innervant le muscle auriculaire antérieur, le muscle frontal et le muscle sourcilier;

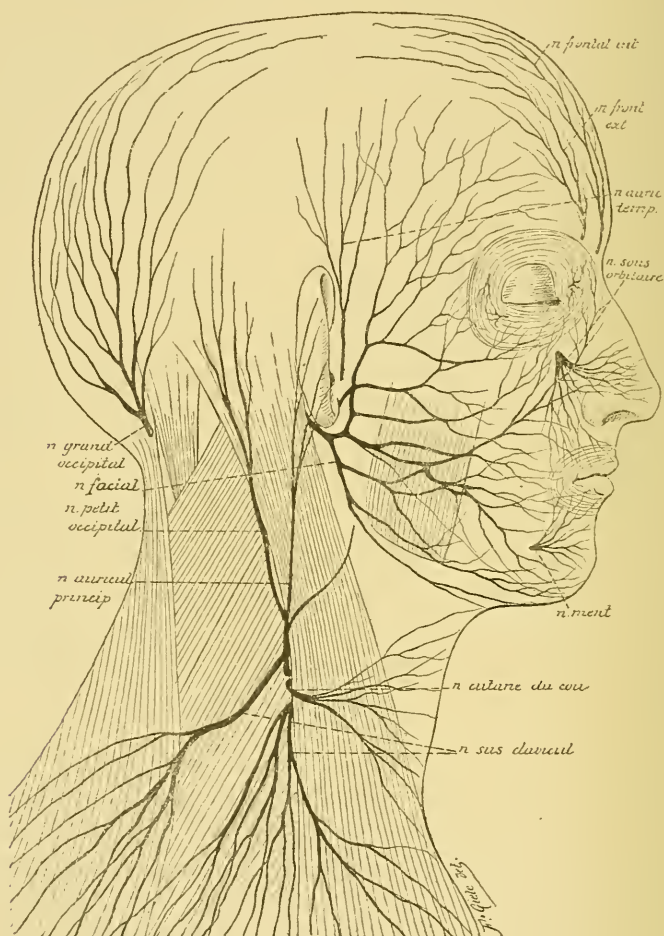


FIG. 312

Branches cutanées du plexus cervical. Gr. nat. 1/2.

2^o *rameaux orbitaires ou palpébraux* destinés au muscle orbiculaire des paupières;

3^o *rameaux sous-orbitaires ou nasaux* donnant des fibres motrices au muscle zygomatique, à l'élévateur de la commissure, au muscle carré de la lèvre supérieure et au muscle transverse du nez; enfin

4^o *rameaux buccaux supérieurs* se terminant dans le muscle buccinateur et la partie supérieure du muscle orbiculaire des lèvres.

La *branche cervico-faciale* descend, dans l'épaisseur de la parotide, vers l'angle du maxillaire inférieur où elle se divise en branches terminales :

a) les *rameaux buccaux inférieurs* destinés au muscle buccinateur et à la moitié inférieure du muscle orbiculaire des lèvres;

b) les *rameaux mentonniers* longeant le bord inférieur du maxillaire pour se terminer dans les muscles de la lèvre inférieure et du menton;

c) les *rameaux cervicaux* qui descendent dans la région sus-hyoïdienne, s'anastomosent avec les branches terminales du nerf cutané du cou et innervent par leurs filets terminaux le muscle peaucier.

Toutes ces branches terminales du nerf facial s'anastomosent fréquemment avec les branches terminales voisines du nerf trijumeau, de telle sorte qu'un grand nombre des filets du facial deviennent, dans leur trajet périphérique, des nerfs mixtes donnant des fibres aux muscles et des fibres à la peau.

VINGT-TROISIÈME LEÇON.

Les nerfs périphériques qui dépendent du cerveau postérieur. (*Suite.*)

Le nerf intermédiaire de Wrisberg.

Entre l'origine apparente du nerf acoustique et celle du nerf facial, on trouve, dans le sillon horizontal qui sépare la protubérance annulaire de la moelle allongée, un mince filet nerveux que l'on considère généralement comme une seconde racine du nerf facial. Ce filet nerveux a été décrit par WRISBERG sous le nom de *nerf intermédiaire*. On lui donne communément le nom de *nerf intermédiaire de Wrisberg*. A partir de son origine apparente, il se dirige en avant et en dehors, étant situé entre le nerf acoustique qui est en dessous et le nerf facial qui se trouve au-dessus; il parcourt avec ces deux nerfs le conduit auditif interne, envoie quelques filets anastomotiques au nerf acoustique pour se jeter finalement dans le nerf facial.

On a beaucoup discuté sur la valeur de ce nerf intermédiaire et sur son noyau d'origine que l'on cherchait toujours dans le tronc cérébral. En 1878, MATHIAS DUVAL décrit, comme noyau d'origine du nerf intermédiaire, l'extrémité supérieure de la masse grise connue sous le nom de trigone du nerf glosso-pharyngien et du nerf vague. S'appuyant sur ce fait, TESTUT considère ce nerf comme un *rameau erratique* du glosso-pharyngien. Les idées que nous avons acquises depuis sur l'origine réelle des nerfs sensitifs nous permettent de rejeter cette interprétation. Le trigone du glosso-pharyngien et du vague n'est pas un noyau qui donne origine à des fibres périphériques, mais un noyau terminal dans lequel viennent aboutir les fibres sensitives de la dixième et de la neuvième paire des nerfs craniens. Les noyaux d'origine de ces fibres sensitives se trouvent en dehors de l'axe cérébro-spinal.

En 1883, SAPOLINI a fait du nerf intermédiaire de WRISBERG une étude macroscopique très détaillée. Il a pu poursuivre ce nerf, du côté

central, dans le tronc cérébral où il présente une racine descendante qui s'étend, d'après SAPOLINI, jusque dans le voisinage du cordon de GOLL ; du côté périphérique, il a poursuivi le nerf intermédiaire dans le ganglion géniculé du facial, au-delà duquel il se continue avec un faisceau de fibres nerveuses, qui s'accôle tout simplement au nerf facial pour s'en détacher près du trou stylo-mastoïdien et passer tout entier dans la corde du tympan. D'après SAPOLINI, le nerf intermédiaire de WRISBERG, le ganglion géniculé et la corde du tympan ne constitueraient que les trois parties d'un même nerf, auquel il donne le nom de *treizième nerf cérébral*, FIG. 313.

Ce qui donne à ces recherches de SAPOLINI un appui considérable, c'est que HIS a trouvé dans le ganglion géniculé du facial, chez des embryons humains, des cellules bipolaires identiques aux cellules bipolaires qui constituent, chez l'embryon, tous les ganglions cérébro-spinaux, et que RETZIUS a décrit dans le même ganglion du chien, du chat et de l'homme adultes, des cellules unipolaires identiques aux cellules des ganglions cérébro-spinaux des mammifères adultes.

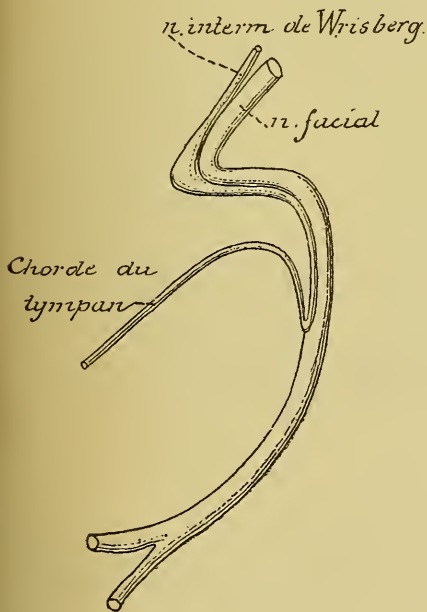


FIG. 313.

Le ganglion géniculé doit donc être considéré comme un ganglion cérébro-spinal. S'il en est ainsi, il ne peut appartenir au nerf facial, puisque le nerf facial, tel qu'on le considère actuellement, est un nerf exclusivement moteur. On ne trouve, en effet, de ganglion périphérique que sur le trajet des nerfs sensibles, et par conséquent le ganglion géniculé ne peut appartenir qu'à un nerf sensible.

Dans ces conditions, il ne reste plus que deux alternatives : ou bien, nous devons considérer le nerf intermédiaire de WRISBERG comme un nerf distinct, un treizième nerf cérébral, comme le propose SAPOLINI.

Ce serait alors un nerf exclusivement sensitif ayant son noyau d'origine réelle dans le ganglion géniculé. Ou bien, nous pouvons considérer le nerf de WRISBERG comme la partie sensitive du nerf facial. Dans cette hypothèse, le nerf de la septième paire

serait un nerf mixte comme le trijumeau, le glosso-pharyngien, le pneumo-gastrique et comme tous les nerfs spinaux. La partie sensitive du nerf facial aurait naturellement son noyau d'origine réelle dans le ganglion géciculé.

Dans l'une et l'autre de ces hypothèses, les fibres qui dépendent du ganglion géciculé doivent, à leur entrée dans le tronc cérébral, se comporter comme les fibres d'un nerf sensitif, c'est-à-dire qu'elles doivent se bifurquer en branches ascendantes et en branches descendantes.

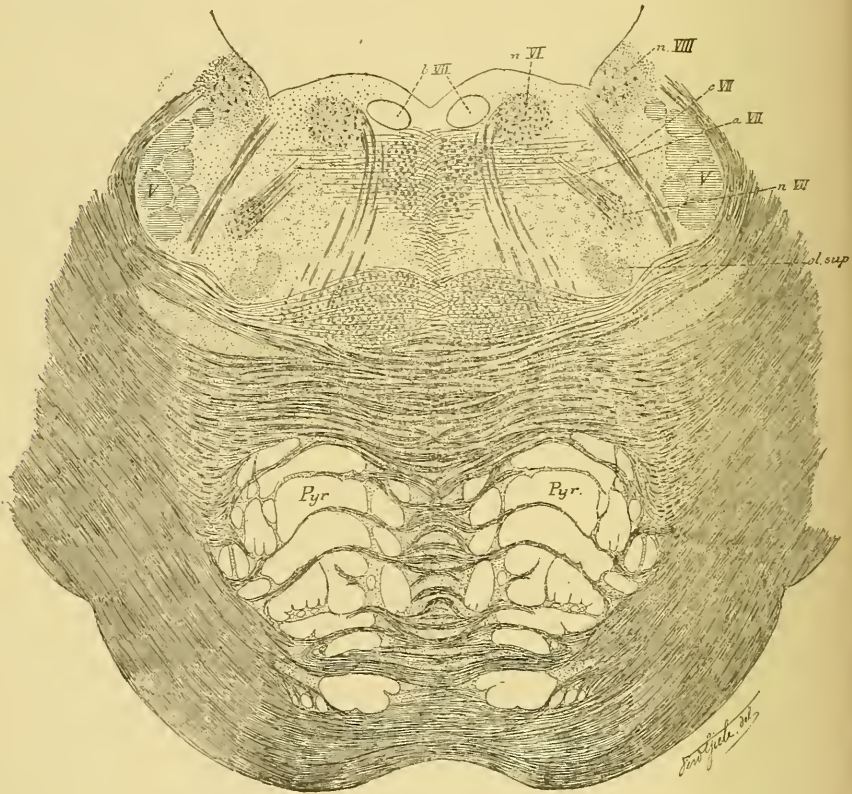


FIG. 314.

Coupe correspondant au plan de section 2 de la FIG. 289.

Nous avons vu que les branches ascendantes des nerfs sensitifs crâniens sont généralement très courtes et se terminent dans la substance grise voisine (témoin la partie sensitive du nerf glosso-pharyngien et du nerf vague). Les branches descendantes, au contraire, sont beaucoup plus longues. Elles constituent pour la dixième et la neuvième paire le faisceau solitaire ou la racine descendante. Or, d'après les observations de SAPOLINI, le nerf de WRISBERG aurait une racine descendante.

Quoi qu'il en soit de cette terminaison centrale des fibres du nerf intermédiaire, une chose nous paraît certaine, c'est que les prolongements externes des cellules du ganglion géniculé s'accolent au nerf facial pour passer dans la corde du tympan. Celle-ci renferme donc des fibres sensibles qui vont se terminer dans les deux tiers antérieurs du dos de la langue.

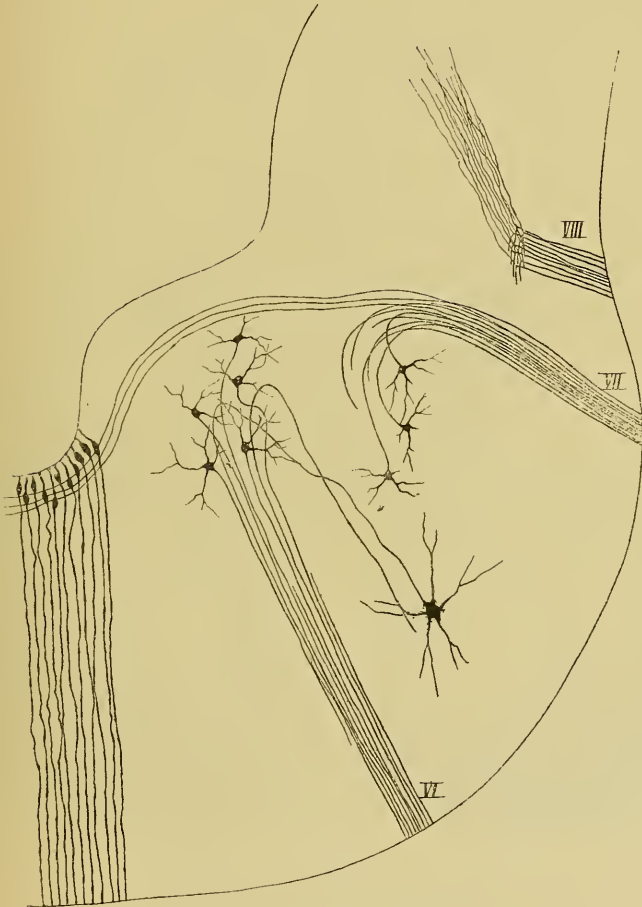


FIG. 315.

Coupe transversale du cerveau postérieur d'un embryon de poulet de 12 jours.

VI : Origine et fibres radiculaires du nerf oculo-moteur externe.

VII : Origine et fibres radiculaires du nerf facial.

VIII : Terminaison des fibres du nerf acoustique.

Les fibres gustatives qui existent en réalité dans la corde du tympan ne doivent donc pas être des fibres d'emprunt soit du nerf trijumeau, soit du nerf glosso-pharyngien; elles peuvent être les fibres

constitutives du nerf de WRISBERG. Ce qui semble faire admettre l'existence, dans la corde du tympan, de fibres motrices originaires du facial, c'est l'action que cette corde exerce sur les glandes sous-maxillaire et sublinguale.

VI. Nerf oculo-moteur externe.

C'est la sixième paire des nerfs craniens. Ce nerf provient du tronc cérébral, parcourt d'arrière en avant la paroi externe du sinus caverneux, entre dans la cavité orbitaire par la fente sphénoïdale et va innerver le muscle droit externe du globe oculaire.

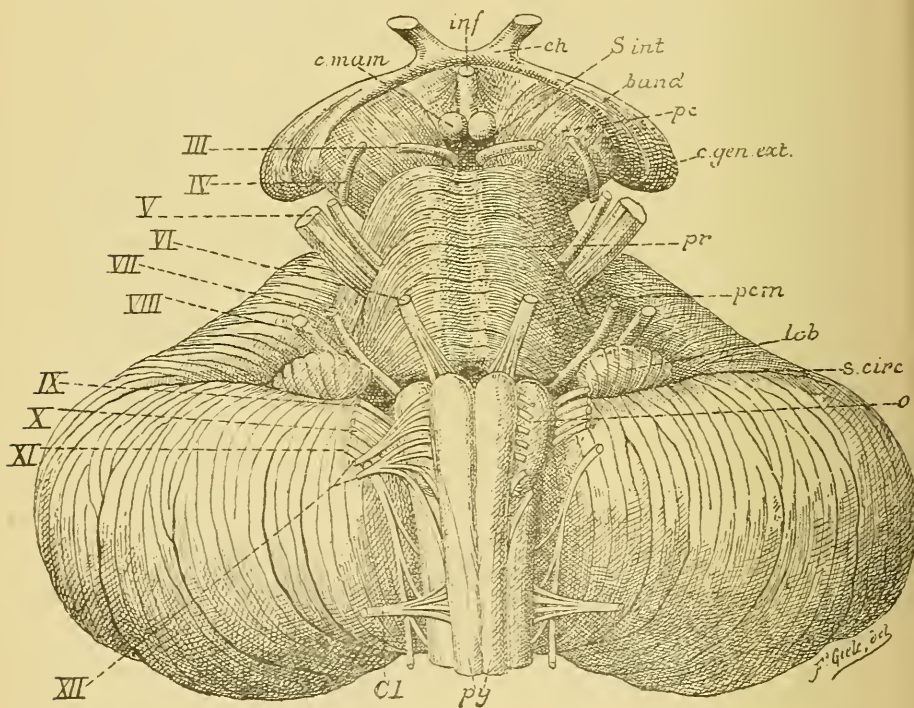


FIG. 316.

Face antérieure du tronc cérébral. Gr. nat.

c. mam. : Corps mamillaires.
inf. : Infundibulum.
ch. : Chiasma des nerfs optiques.
s. int. : Substance interpédonculaire.
band. : Bandelette optique.
pc. : Pédoncule cérébral.
c. gen. ext. : Corps genouillé externe.
pr. : Protubérance annulaire.
pcm. : Pédoncule cérébelleux moyen.

lob. : Lobule du pneumo-gastrique.
s. circ. : Sillon circonferenciel.
o. : Olive.
py. : Pyramides antérieures.
Cl. : Racine antérieure du premier nerf cervical.
III à XII. : Origine des dix dernières paires de nerfs craniens.

Origine réelle. Le nerf de la sixième paire ne renferme que des fibres motrices. Celles-ci proviennent de cellules nerveuses radiculaires qui constituent un noyau gris situé profondément dans la protubérance annulaire, un peu en dessous du plancher du quatrième ventricule, au niveau des éminences rondes, dans la concavité de l'anse nerveuse formée par les fibres radiculaires du nerf facial, FIG. 314. Les prolongements

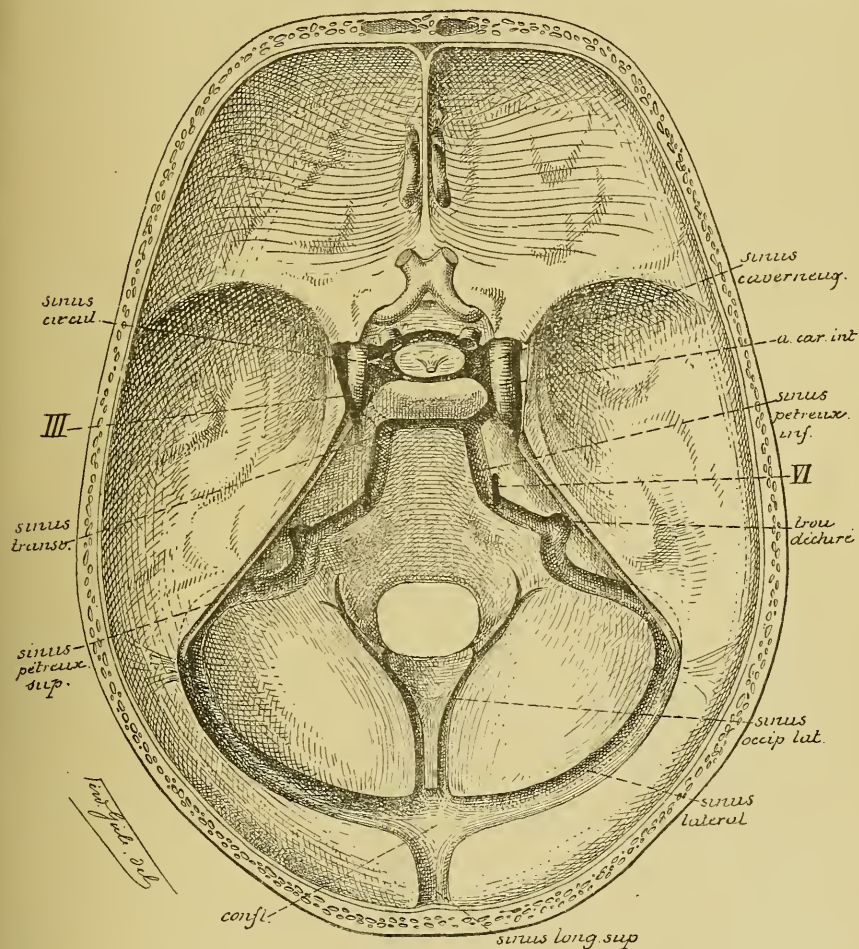


FIG. 317.

cylindraxils de ces cellules nerveuses se dirigent en bas et en avant, traversent toute l'épaisseur du tronc cérébral et sortent de ce tronc par le sillon horizontal qui sépare la protubérance annulaire de la moelle allongée.

Un entrecroisement partiel des fibres radiculaires du nerf de la sixième paire n'a pas encore été constaté. Chez l'embryon de poulet, toutes les fibres radiculaires ne proviennent pas d'un noyau unique; un grand nombre de ces fibres ont leur cellule d'origine dans une masse grise placée dans le voisinage du nerf facial, FIG. 315. Nous ignorons s'il en est de même chez l'homme.

Origine apparente. Le nerf oculo-moteur externe sort de l'axe cérébro-spinal dans le sillon horizontal qui sépare la protubérance annulaire du bulbe, immédiatement au-dessus de la pyramide antérieure, FIG. 316. Cette origine se fait par un grand nombre de petits filets radiculaires qui se réunissent bientôt en un tronc unique.

Trajet périphérique. A partir de son origine apparente, le nerf oculo-moteur externe se dirige en haut et en avant, entre la protubérance annulaire et la gouttière basilaire.

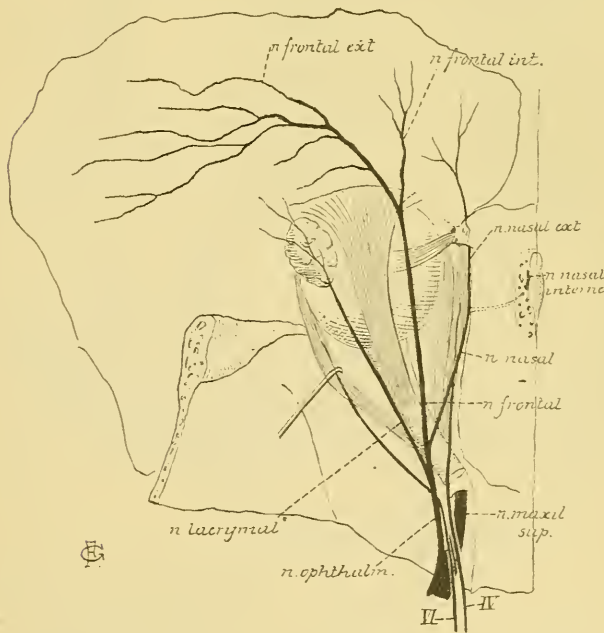


FIG. 318.

Il traverse la dure-mère, sur le côté de la partie antérieure de la gouttière basilaire, FIG. 317, VI, parcourt le sinus caveux étant situé sur la face externe de la carotide interne, entre dans la cavité orbitaire par la partie moyenne de la fente sphénoïdale, traverse l'anneau aponévrotique du muscle droit externe pour se terminer dans la face profonde de ce muscle, FIG. 318.

Pendant son passage à travers le sinus caveux, le nerf oculo-moteur externe s'anastomose avec le plexus carotidien interne du sympathique et avec la branche ophthalmique du nerf trijumeau.

V. Le nerf trijumeau.

Le nerf trijumeau forme la cinquième paire des nerfs crâniens. Il provient de la face latérale de la protubérance annulaire, passe au-dessus de l'extrémité interne de la portion pierreuse du temporal, et présente, sur la face supérieure de la grande aile du sphénoïde, un ganglion volumineux appelé *ganglion de Gasser*, d'où partent les trois branches terminales auxquelles ce nerf doit son nom. Ces branches vont porter la sensibilité à la peau de la face, à la muqueuse de la cavité buccale et à la peau d'une partie de la tête. Elles donnent aussi la motilité aux différents muscles de la mastication.

Origine réelle. Le nerf trijumeau est un nerf mixte; il a donc deux noyaux d'origine : un noyau central pour sa partie motrice et un noyau périphérique pour sa partie sensitive.

Le *noyau moteur* est situé profondément dans la protubérance annulaire. Il est formé de cellules nerveuses volumineuses dont le prolongement cylindraxil devient le cylindre-axe d'une fibre motrice périphérique. Quelques auteurs acceptent pour ces fibres radiculaires motrices un entre-

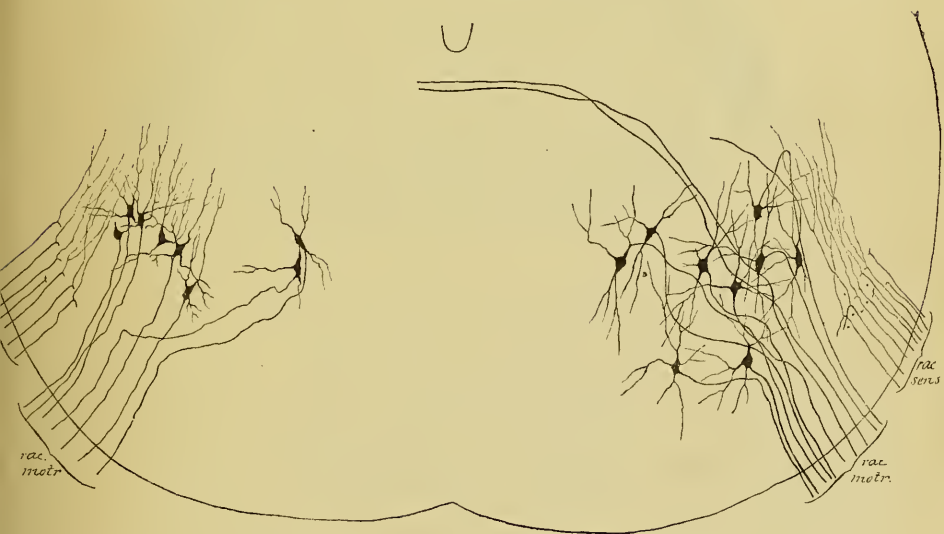


FIG. 319.

Les cellules radiculaires du nerf trijumeau chez l'embryon de poulet.

croisement partiel, en ce sens que le plus grand nombre de ces fibres proviendraient du noyau moteur du même côté, tandis qu'un petit fais-

ceau de fibres nerveuses proviendrait du noyau du côté opposé. Cet entrecroisement n'est cependant pas accepté généralement. Dans les recherches que nous avons faites chez l'embryon de poulet, nous avons obtenu réduites quelques fibres radiculaires, FIG. 319, qui n'avaient pas leur cellule d'origine dans le noyau moteur du même côté, mais qu'on pouvait poursuivre jusqu'au-delà du raphé. Nous pensons qu'il s'agit de fibres radiculaires provenant du noyau du côté opposé. Si ce fait se vérifie, il existerait, au moins chez le poulet, un entrecroisement partiel entre les fibres radiculaires motrices du nerf de la cinquième paire. Cet entrecroisement partiel semble exister aussi chez l'homme. Sur des coupes qui passent par le noyau d'origine du nerf trijumeau, on voit un faisceau de fibres nerveuses côtoyer le noyau d'origine moteur, traverser toute la largeur de la coupe un peu en dessous du plancher du quatrième ventricule et s'entrecroiser dans le raphé avec un faisceau semblable venant du côté opposé, FIG. 320.

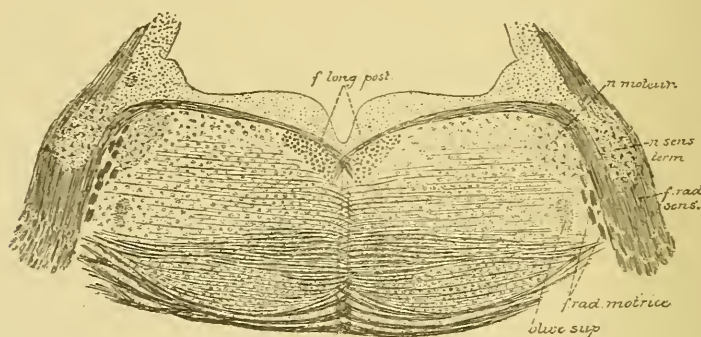


FIG. 320.

Coupe correspondant au plan de section 4 de la FIG. 289.

Le *noyau sensitif* est situé en dehors de l'axe cérébro-spinal. Il est représenté par le ganglion de GASSER. Ce ganglion est constitué, chez tous les vertébrés que nous avons étudiés, de cellules nerveuses unipolaires identiques aux cellules des ganglions spinaux, FIG. 321. Le prolongement unique de ces cellules nerveuses se bifurque bientôt en une branche externe et une branche interne. La branche externe devient le cylindre-axe d'une fibre nerveuse sensitive périphérique. La branche interne devient le cylindre-axe d'une fibre de la racine sensitive. Arrivées dans la profondeur de la protubérance annulaire, toutes ces fibres sensibles se bifurquent en une branche ascendante et une branche descen-

dante, FIG. 322. Les branches ascendantes sont très longues, elles se réunissent en un faisceau assez épais et montent dans l'axe cérébro-spinal jusqu'au niveau des éminences antérieures des tubercles quadrijumeaux; ce faisceau est connu depuis longtemps sous le nom de *racine descendante* du trijumeau. Nous savons maintenant que cette racine descendante est une véritable *racine ascendante*. Ce faisceau de branches ascendantes diminue de volume de bas en haut, parce qu'à chaque instant des fibres quittent ce faisceau pour se terminer dans la substance grise voisine.

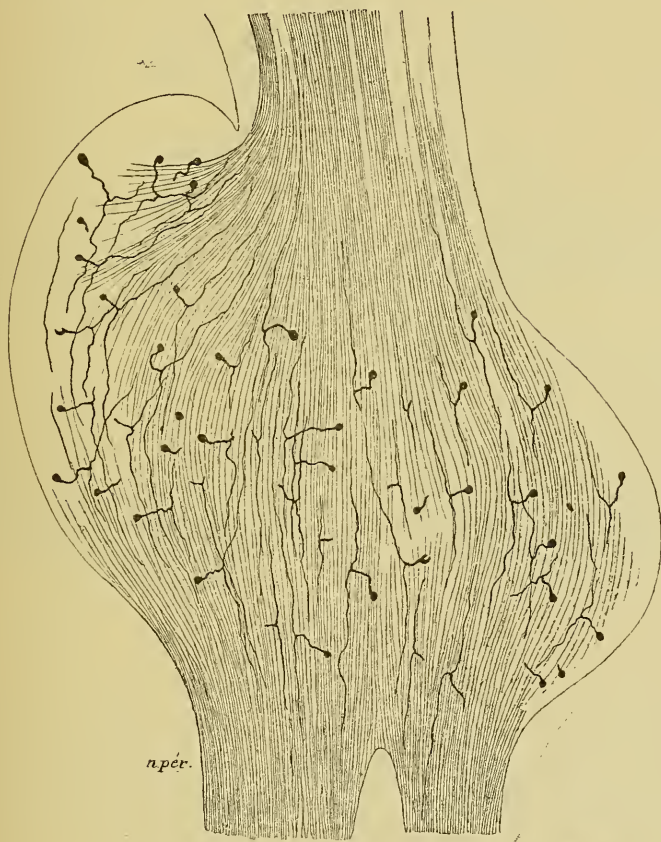


FIG. 321.

Le ganglion de GASSER d'un embryon de cobaye presque à terme.

Les branches descendantes qui proviennent des fibres sensibles du nerf trijumeau sont plus longues encore que les branches ascendantes. Elles se réunissent en un faisceau très compact connu sous le nom de *racine*

ascendante du trijumeau; comme vous le voyez, ce faisceau mérite plutôt le nom de *racine descendante*. On peut poursuivre cette racine à travers la partie inférieure de la protubérance, toute l'étendue de la moelle allongée et la partie supérieure de la moelle cervicale jusqu'au niveau du premier nerf cervical. Cette racine descendante recouvre toujours en dehors la substance gélatineuse de ROLANDO. Elle diminue de volume de haut en bas, parce qu'à chaque instant des fibres quittent ce faisceau pour se rendre dans la substance grise avoisinante.

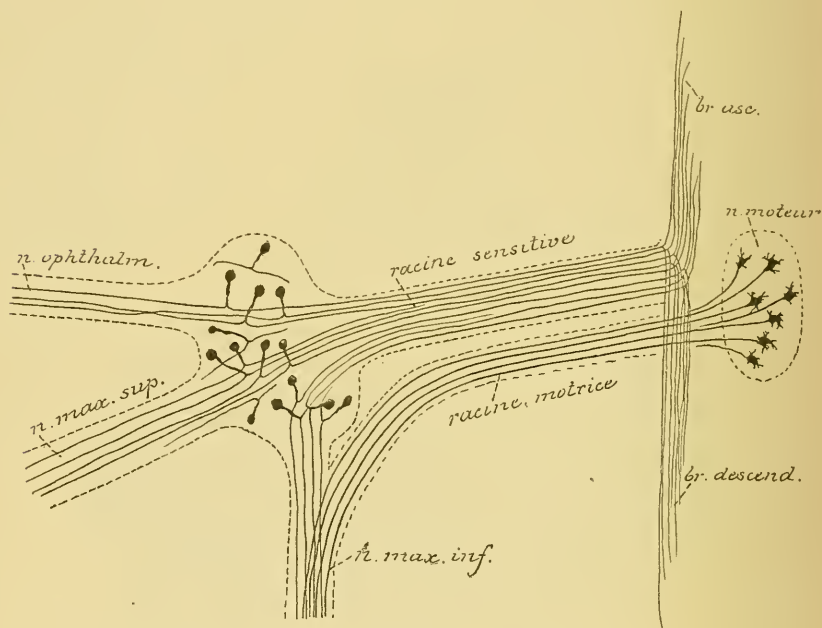


FIG. 322.

Schéma montrant l'origine réelle des fibres constitutives du nerf trijumeau.

La racine ascendante du nerf trijumeau est beaucoup moins volumineuse que la racine descendante; on doit conclure de ce fait que toutes les branches ascendantes qui proviennent de la bifurcation des fibres sensibles ne deviennent pas des fibres constitutives de la racine ascendante. Sur des coupes de la protubérance annulaire d'embryons de poulet faites au niveau de l'origine du nerf de la cinquième paire, nous avons vu presque toutes les fibres sensibles se bifurquer à leur entrée dans le tronc cérébral; pour les unes, les deux branches de bifurcation avaient le même volume et devenaient fibres constitutives des deux racines; pour les autres, la branche descendante, très épaisse, pénétrait seule dans la racine descendante, tandis que la branche ascendante, beaucoup plus

grêle, prenait une direction horizontale; parmi celles-ci, les plus courtes se terminaient directement dans la substance grise voisine, tandis que les plus longues pénétraient dans le pédoncule cérébelleux moyen pour se rendre au cervelet. Ce sont là sans doute les fibres de la *voie sensitive directe du cervelet*, dont EDINGER admet l'existence pour les nerfs sensibles craniens.

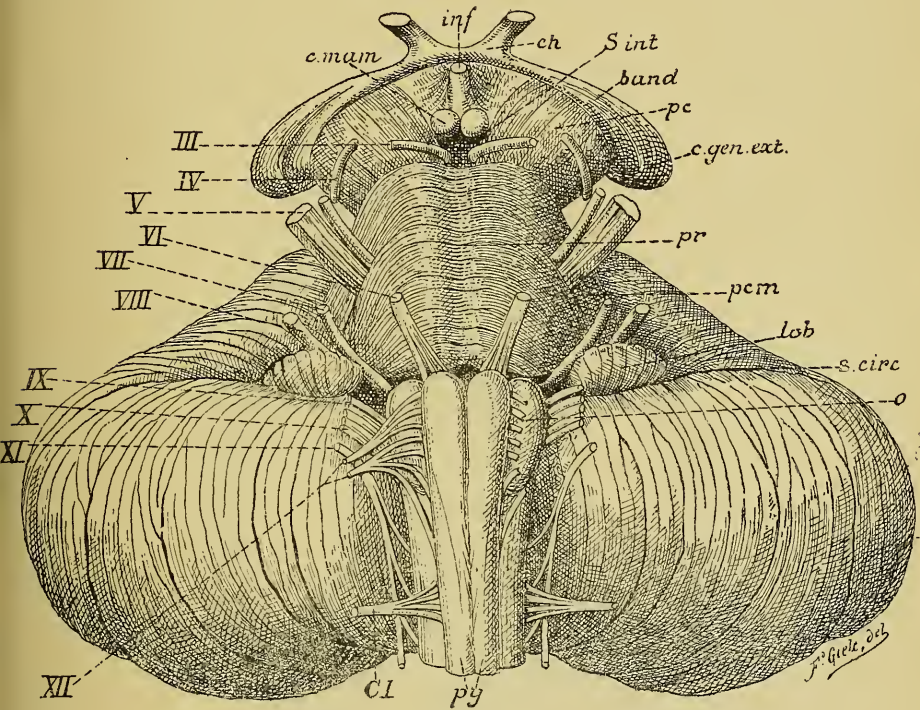


FIG. 323.

Face antérieure du tronc cérébral. Gr. nat.

c mam. : Corps mamillaires.
inf. : Infundibulum.
ch : Chiasma des nerfs optiques.
s. int : Substance interpédonculaire.
band. : Bandelette optique.
pc. : Pédoncule cérébral
c gen. ext. : Corps genouillé externe.
pr. : Protubérance annulaire.
pcm : Pédoncule cérébelleux moyen.

lob : Lobule du pneumo-gastrique.
s circ : Sillon circonferenciel.
o. : Olive.
py. : Pyramides antérieures.
CI. : Racine antérieure du premier
 nerf cervical.
III à XII. : Origine des dix dernières
 paires de nerfs craniens.

Origine apparente. Le nerf trijumeau sort de l'axe cérébro-spinal sur la partie latérale de la protubérance annulaire au point où celle-ci se continue avec le pédoncule cérébelleux moyen, FIG. 323 Cette origine

se fait par deux racines : l'une externe, très volumineuse, constitue la *grosse racine* ou *racine sensitive*; l'autre interne beaucoup plus grêle s'appelle la *petite racine* ou *racine motrice*.

Trajet périphérique. A partir de leur origine apparente, les deux racines du nerf trijumeau se dirigent en avant et en dehors. Ils passent par un orifice ovalaire formé par la petite dépression que présente la partie interne du bord supérieur du rocher et par le bord postérieur de la tente du cervelet qui passe comme un pont au-dessus de cette dépression, FIG. 324. Arrivé ainsi sur la face antérieure du rocher, le nerf trijumeau

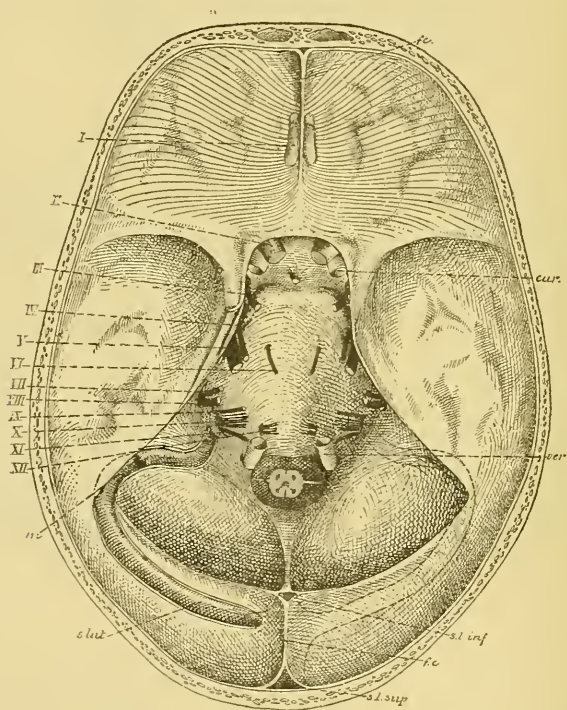


FIG. 324.

La base du crâne montrant la sortie des nerfs craniens. Gr. nat. 1/2.

présente son ganglion volumineux, de forme semi-lunaire, appelé *ganglion de Gasser*. Ce ganglion est situé dans une loge fibreuse constituée par un dédoublement des deux feuillets constitutifs de la dure-mère et connue sous le nom de *loge de Meckel*. La racine sensitive seule se continue avec le ganglion. De ce ganglion de GASSER partent les trois grandes

branches terminales du trijumeau : 1^o le *nerf ophthalmique de Willis* qui entre dans la cavité orbitaire par la fente sphénoïdale, 2^o le *nerf maxillaire supérieur* qui sort du crâne par le trou grand rond; et 3^o le *nerf maxillaire inférieur* qui quitte la boîte crânienne par le trou ovale. La racine motrice, d'abord située en avant et en dedans de la racine sensitive, passe en dessous de cette dernière, puis en dessous du ganglion de GASSER pour se jeter tout entière dans le nerf maxillaire inférieur.

Première branche.

Le nerf ophthalmique.

C'est la plus grêle et la plus interne des trois branches du nerf trijumeau. Elle est exclusivement *sensitive*. Ce nerf provient du ganglion de

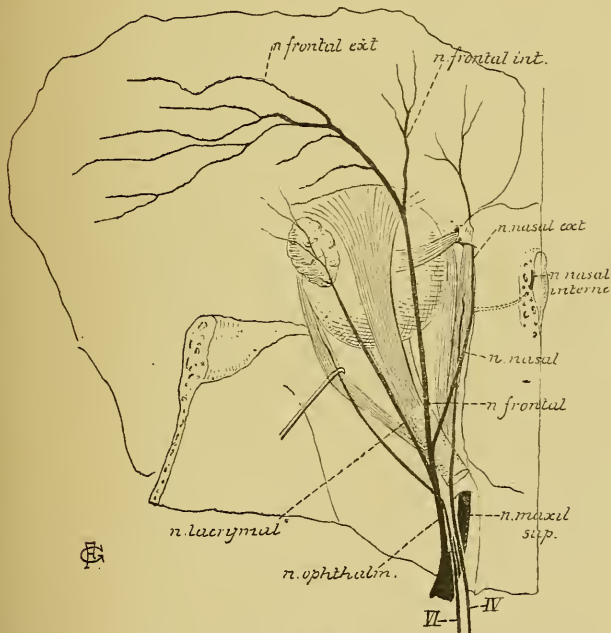


FIG. 325.

GASSER, parcourt d'arrière en avant la paroi externe du sinus caverneux, et arrivé à la fente sphénoïdale, il se divise en trois branches terminales : le *nerf lacrymal*, le *nerf frontal* et le *nerf nasal*, FIG. 325. Pendant son trajet dans la paroi externe du sinus caverneux, il reçoit quelques filets du plexus carotidien interne du sympathique, s'anastomose avec le nerf oculo-moteur

commun, donne quelques filets au nerf pathétique et au nerf oculo-moteur externe et émet une branche récurrente, le *nerf récurrent d'Arnold*, qui va se terminer dans la tente du cervelet.

1^o *Le nerf lacrymal*. Le nerf lacrymal est la plus grêle des trois branches du nerf ophthalmique. Il pénètre dans la cavité orbitaire par la

partie la plus externe de la fente sphénoïdale et, placé immédiatement contre le périoste de cette cavité, il se dirige vers la glande lacrymale en longeant le bord supérieur du muscle droit externe. Arrivé près de la glande lacrymale, le nerf se divise en deux rameaux : l'un, le rameau externe ou inférieur, descend et va s'anastomoser avec le rameau orbitaire du nerf maxillaire supérieur; de l'anse nerveuse ainsi formée partent des filets destinés à la glande lacrymale; l'autre, le rameau interne ou supérieur, pénètre jusque dans la glande et se résout en rameaux terminaux destinés à la glande, la conjonctive, la peau de la paupière supérieure et la peau de l'angle interne de l'œil, FIG. 326.

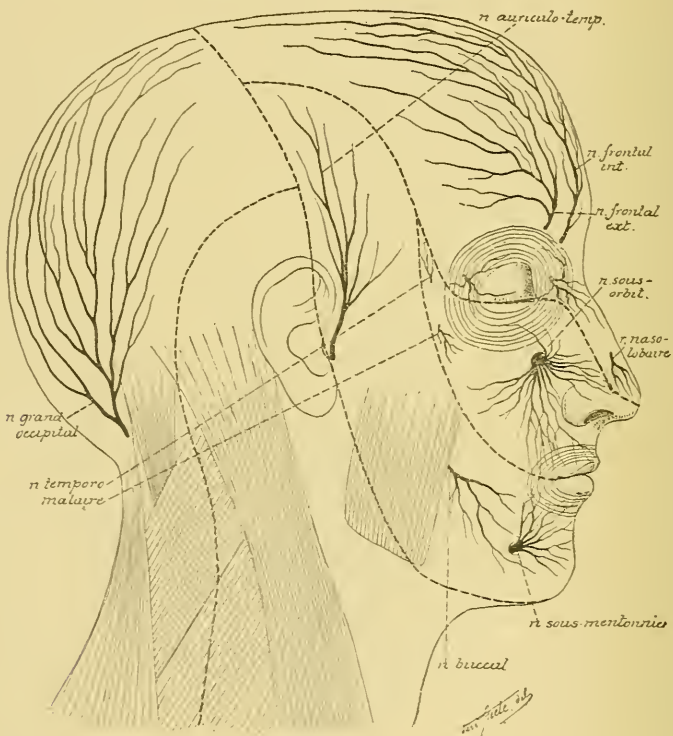


FIG. 326.

Les branches cutanées du nerf trijumeau. — Gr. nat 1/2.

2° *Le nerf frontal.* Le nerf frontal constitue la branche la plus volumineuse du nerf ophthalmique. Il pénètre dans la cavité orbitaire par le milieu de la fente sphénoïdale, chemine le long de la paroi supérieure de l'orbite directement appliqué contre le périoste, et arrivé près de la base de l'orbite, il se divise en deux branches terminales : le *nerf frontal interne* et le *nerf frontal externe*, FIG. 325 et 326.

Le *nerf frontal externe* ou *nerf sus-orbitaire* sort de l'orbite par l'échancrure sus-orbitaire et se divise en rameaux *palpébraux* destinés à la peau de la paupière supérieure et en rameaux *frontaux*, beaucoup plus volumineux, qui vont porter la sensibilité à la peau de la région frontale jusque dans le voisinage de la suture coronaire. Au niveau de l'échancrure sus-orbitaire, il abandonne un petit filet nerveux qui s'engage dans l'épaisseur même de l'os frontal pour se rendre dans les sinus frontaux.

Le *nerf frontal interne* sort de l'orbite un peu en dedans de l'échancrure sus-orbitaire; il se divise en rameaux descendants qui se terminent dans la peau de la partie interne de la paupière supérieure et en rameaux ascendants destinés à la peau de la partie médiane de la région frontale.

3° *Le nerf nasal*. Il pénètre dans l'orbite par la partie interne de la fente sphénoïdale et traverse l'anneau de ZINN. Placé en dessous du muscle releveur de la paupière supérieure et du muscle droit supérieur, il est d'abord situé en dehors du nerf optique, puis se dirige obliquement en dedans, en passant au-dessus de ce dernier nerf; il longe ensuite la paroi interne de la cavité orbitaire et se termine, au niveau du conduit orbitaire interne et antérieur, en *nerf nasal interne* et en *nerf nasal externe*.

Pendant ce trajet, le nerf nasal fournit les *branches collatérales* suivantes :

a) en dehors du nerf optique, une branche nerveuse à un ganglion gris placé sur la face externe de ce nerf : le *ganglion ciliaire* ou *ganglion ophthalmique*. Cette branche du nerf nasal constitue la *longue racine* ou la *racine sensitive* de ce ganglion.

b) en dedans du nerf optique, le nerf nasal fournit quelques filets longs et grêles appelés *nerfs ciliaires*; ceux-ci se rendent au globe oculaire avec les nerfs ciliaires qui viennent du ganglion ophthalmique.

Branches terminales. Le nerf nasal fournit deux branches terminales :

1° *Le nerf nasal externe*. Il longe la paroi interne de l'orbite en dessous du muscle grand oblique, passe sous la poulie cartilagineuse de ce muscle, traverse l'orbiculaire des paupières et se divise en rameaux ascendants destinés à la peau de la paupière supérieure et à celle de la partie voisine du front, et en rameaux descendants destinés à la conjonctive, la caroncule lacrymale, les conduits lacrymaux, le sac lacrymal et à la peau de l'angle interne des paupières et à celle de la racine du nez.

2° *Le nerf nasal interne* ou *nerf ethmoïdal* traverse le conduit orbitaire interne et antérieur et arrive ainsi dans la boîte crânienne, sur la face supérieure de la lame criblée de l'ethmoïde. Il traverse alors la fente ethmoïdale et pénètre dans les fosses nasales, où il se divise en un filet interne et un filet externe. Le filet interne se termine dans la muqueuse de la cloison des fosses nasales. Le filet externe donne quelques ramuscules à la muqueuse de la paroi externe des fosses nasales, descend sur la face postérieure de l'os propre du nez, passe entre cet os et le cartilage de l'aile du nez pour se terminer dans la peau du lobule du nez sous le nom de *nerf naso-lobaire*.

Le ganglion ophthalmique ou ganglion ciliaire

Sur la face externe du nerf optique, au fond de la cavité orbitaire, dans le voisinage immédiat du trou optique, on trouve un petit renflement grisâtre connu sous le nom de *ganglion ophthalmique* ou *ganglion ciliaire*. A ce ganglion aboutissent en arrière trois filets nerveux : ce

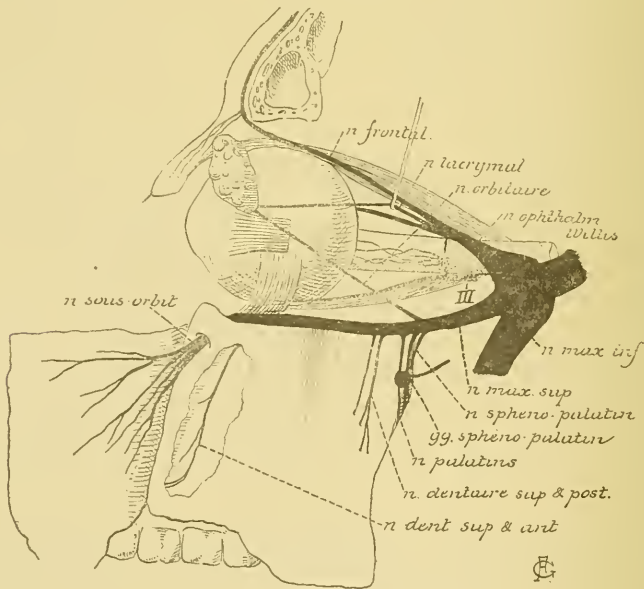

Fig. 327.

sont les *branches afférentes* ou les *racines* du ganglion. De ce même ganglion partent en avant un grand nombre de filets nerveux très grêles : ce sont les *branches efférentes* connues sous le nom de *nerfs ciliaires*, FIG. 327.

Les branches *afférentes* ou les *racines* du ganglion ciliaire comprennent :

- a) Une *racine motrice* ou *courte racine* reliant le ganglion à la branche inférieure du nerf oculo-moteur commun;
- b) Une *racine sensitive* ou *longue racine* unissant le ganglion à la branche nasale du nerf ophthalmique de WILLIS; et
- c) Une *racine sympathique* ou *racine intermédiaire* amenant au ganglion ciliaire des filets sympathiques provenant du plexus qui entoure la carotide interne dans le sinus caveux.

Les branches *efférentes* du ganglion ciliaire constituent les *nerfs ciliaires courts*. Ils sont au nombre de cinq ou six au moment où ils partent du ganglion ciliaire; ils se dirigent horizontalement en avant, se divisent et se subdivisent et, mélangés avec les *nerfs ciliaires longs* provenant de la branche nasale de l'ophthalmique de WILLIS, ils gagnent la face postérieure du globe oculaire enveloppant de toutes parts le nerf optique. Ils traversent alors la sclérotique, courent entre celle-ci et la choroïde, abandonnent des filets destinés aux différentes couches du globe oculaire et peuvent être poursuivis jusqu'au niveau du corps ciliaire où ils se divisent en branches terminales : les unes, *sensibles*, se portent dans toutes les parties voisines du globe oculaire et principalement dans l'épithélium antérieur de la cornée; d'autres, *motrices*, vont innerver les muscles intrinsèques de l'œil : le muscle ciliaire ou tenseur de la choroïde et le muscle constricteur de l'iris; d'autres encore, de *nature sympathique*, vont former les plexus nerveux des vaisseaux.

La signification morphologique du ganglion ciliaire est encore inconnue. Quelques auteurs, comme RETZIUS, le considèrent comme un ganglion sympathique, d'autres lui attribuent la valeur d'un ganglion spinal et le rattachent au nerf de la troisième paire (SCHWALBE, ANTONELLI, etc.). KRAUSE partage une opinion mixte. D'après lui, le ganglion ophthalmique est double; il serait formé de deux ganglions fusionnés, dont l'un appartient au sympathique et l'autre représente un ganglion spinal.

Ce qui nous paraît le plus probable, c'est que le ganglion ciliaire n'appartient pas au système nerveux sympathique, mais représente un ganglion spinal. Nous avons cru pouvoir trancher la question en recherchant, au moyen de la méthode de GOLGI, la forme des cellules nerveuses qui constituent ce ganglion. Il est, en effet, de la plus grande facilité de distinguer un ganglion spinal d'un ganglion sympathique : le premier est formé de cellules nerveuses unipolaires ou bipolaires, tandis que tous les ganglions sympathiques sont constitués de cellules nerveuses

multipolaires. Malheureusement, dans nos recherches faites sur des chats et des chiens nouveau-nés, nous n'avons pas obtenu de réduction des cellules du ganglion ciliaire. Ce résultat négatif a pourtant quelque valeur. Il nous porte à penser que le ganglion ciliaire est un ganglion spinal, parce que les cellules des ganglions cérébro-spinaux se réduisent beaucoup plus difficilement par le chromate d'argent que les cellules nerveuses des ganglions du sympathique.

Si les recherches ultérieures confirment la nature cérébro-spinale du ganglion ciliaire, celui-ci ne peut appartenir au nerf oculo-moteur commun comme le pense SCHWALBE, puisque ce nerf est formé exclusivement de fibres motrices. Un ganglion cérébro-spinal représente, en effet, le noyau d'origine d'un nerf sensible. Nous devons le rattacher alors au nerf de la cinquième paire et le considérer peut-être comme une partie détachée du ganglion de GASSER.

VINGT-QUATRIÈME LEÇON.

Les nerfs périphériques qui dépendent du cerveau postérieur. (*Suite.*)

V. Le nerf trijumeau. (*Suite.*)

Nous avons vu, dans la dernière leçon, que le ganglion de GASSER du nerf trijumeau donne origine à trois branches périphériques : le nerf ophthalmique, le nerf maxillaire supérieur et le nerf maxillaire inférieur. Nous avons décrit le trajet et la distribution périphérique de la première branche du nerf trijumeau; nous allons étudier aujourd'hui le trajet et la distribution des deux autres branches.

Deuxième branche.

Le nerf maxillaire supérieur.

Le nerf maxillaire supérieur provient du ganglion de GASSER entre le nerf ophthalmique de WILLIS qui est en dedans et un peu au-dessus et le nerf maxillaire inférieur placé en dehors et en dessous. Il se dirige directement en avant et en dehors, sort du crâne par le trou grand rond ou trou du nerf maxillaire supérieur que présente la base de la grande aile du sphénoïde, traverse d'arrière en avant la partie supérieure de la fosse ptérygo-maxillaire, entre dans la cavité orbitaire par la fente sphéno-maxillaire, parcourt la gouttière sous-orbitaire, puis le canal sous-orbitaire et sort par le trou sous-orbitaire pour se terminer, sous le nom de *nerf sous-orbitaire*, dans la peau de la face depuis la paupière inférieure jusqu'à la lèvre supérieure, FIG. 328.

Branches collatérales. Pendant ce trajet, le nerf maxillaire supérieur fournit un grand nombre de branches collatérales :

1° Un *rameau méningé moyen*; il est destiné à la dure-mère et accompagne les ramifications de l'artère méningée moyenne.

2° Le *nerf orbitaire* ou *temporo-malaire*. Il naît du nerf maxillaire supérieur en dessous du trou grand rond, se dirige directement en avant

en traversant la fosse ptérygo-maxillaire, passe par la fente sphéno-maxillaire pour entrer dans la cavité de l'orbite dont il longe la paroi externe. Dans cette cavité orbitaire, il s'anastomose avec le nerf lacrymal, FIG. 328, et

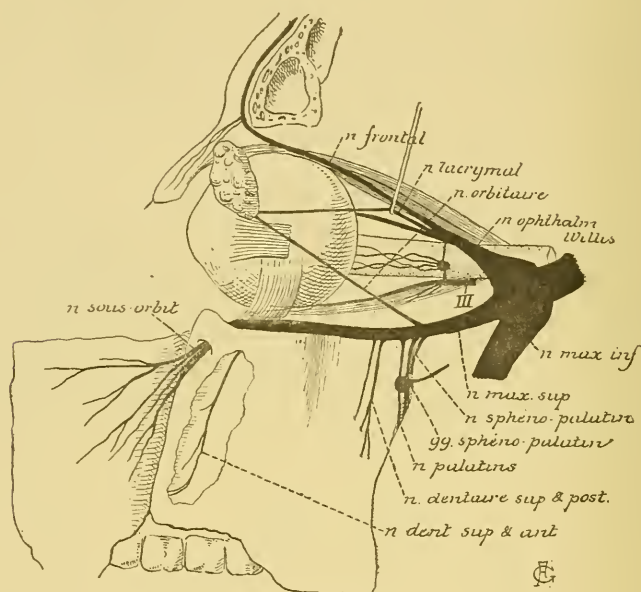


Fig. 328.

donne ainsi quelques filets à la glande lacrymale: il pénètre ensuite dans le canal temporo-malaire où il se divise en deux rameaux: un *rameau malaire* qui sort par le trou malaire, sur la face externe de l'os malaire, et se distribue à la peau de la pommette, et un *rameau temporal* qui arrive dans la fosse temporale, traverse le muscle temporal et l'aponévrose qui le recouvre et se distribue à la peau de la partie antérieure de la région temporale, FIG. 329.

3° Les *nerfs sphéno-palatins*. Ils sont au nombre de deux ou de trois; nés du nerf maxillaire supérieur dans la fosse ptérygo-maxillaire, ils se dirigent verticalement en bas, et, après un trajet de quelques millimètres, se jettent dans un ganglion nerveux dépendant de la deuxième branche du nerf trijumeau et appelé *ganglion sphéno-palatin*.

Les nerfs sphéno-palatins constituent la *longue racine* ou la *racine sensitive* de ce ganglion.

4° Les *nerfs dentaires supérieurs et postérieurs*. Ils proviennent du nerf maxillaire supérieur, au nombre de deux ou de trois, au moment où ce nerf pénètre dans la cavité orbitaire. Ils descendent verticalement en bas sur la tubérosité du maxillaire supérieur, fournissent des filets

nerveux à la muqueuse des gencives des dents molaires supérieures et parcourent les canaux dentaires supérieurs et postérieurs dans l'épaisseur de la paroi externe du sinus maxillaire. Ils s'anastomosent, dans

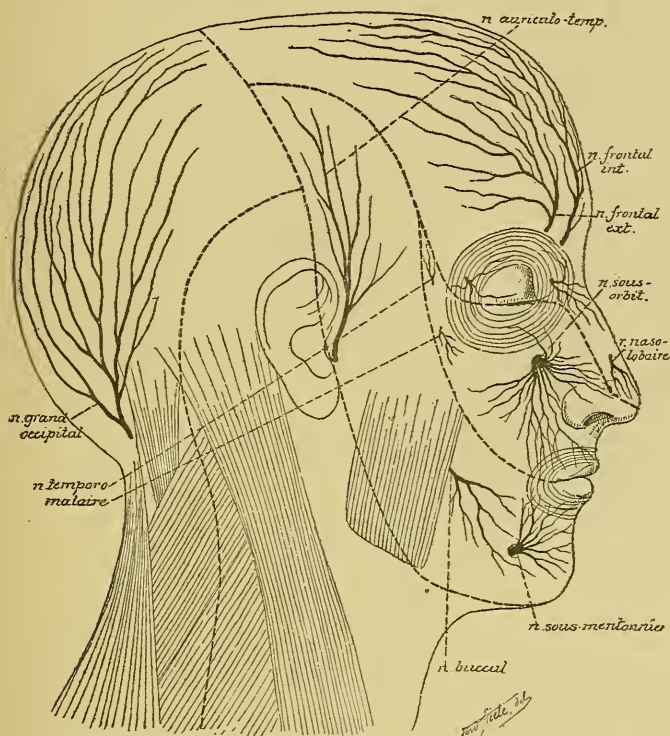


FIG. 329.

Les branches cutanées du nerf trijumeau. — Gr. nat. 1/2.

l'épaisseur de cette paroi, avec le nerf dentaire supérieur et antérieur et fournissent des rameaux aux racines de toutes les dents molaires supérieures, FIG. 330.

5° Le *nerf dentaire supérieur et antérieur*. Il provient du nerf sous orbitaire pendant son passage à travers le canal sous-orbitaire, descend dans un canal osseux creusé dans la paroi externe du sinus du maxillaire, FIG. 328, s'anastomose avec les nerfs dentaires supérieurs et postérieurs en formant dans l'épaisseur du maxillaire supérieur le *plexus dentaire supérieur*, FIG. 330, et envoie ses filets terminaux dans la racine des dents incisives et canine supérieures.

Branches terminales. Arrivé dans le canal sous-orbitaire, le nerf maxillaire supérieur prend le nom de *nerf sous-orbitaire*. Il sort par

le trou sous-orbitaire et se divise en un grand nombre de branches terminales que l'on peut diviser en trois groupes :

a) Des *filets ascendants* ou *palpébraux inférieurs* destinés à la peau et à la conjonctive de la paupière inférieure.

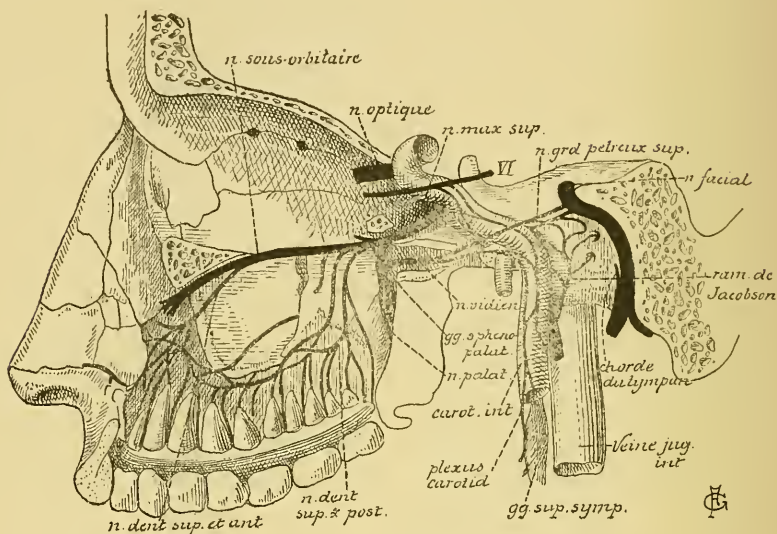


FIG. 330.

Le nerf facial et la branche moyenne ou nerf maxillaire supérieur du nerf trijumeau (d'après HIRSCHFELD).

b) Des *filets descendants* ou *labiaux supérieurs* qui vont s'épanouir dans la peau et la muqueuse de la lèvre supérieure.

c) Des *filets internes* ou *nasaux* donnant la sensibilité à la peau de l'aile du nez.

Le ganglion sphéno-palatin.

Du nerf maxillaire supérieur dépend un ganglion nerveux appelé ganglion sphéno-palatin. Il est situé dans la partie supérieure de la fosse ptérygo-maxillaire. Il est relié à des nerfs craniens par un certain nombre de filets nerveux constituant ses *branches afférentes* et émet un certain nombre d'autres filets nerveux qui constituent ses *branches efférentes*.

Les *branches afférentes* du ganglion sphéno-palatin comprennent :

a) Deux ou trois rameaux qui relient ce ganglion au nerf maxillaire supérieur ; ils sont connus sous le nom de *nerfs sphéno-palatins*. Ils constituent la *racine sensitive* ou la *courte racine* du ganglion.

b) Un rameau nerveux appelé *nerf vidien*. Celui-ci parcourt le canal vidien et se jette dans la partie postérieure du ganglion sphéno-palatin. Nous avons vu, en décrivant le nerf facial, que le nerf vidien lui-même est formé de fibres sympathiques provenant du plexus carotidien interne, et de fibres motrices venues du facial par le nerf grand pétreux superficiel, FIG. 330. Le nerf vidien constitue donc, pour le ganglion sphéno-palatin, à la fois une *racine motrice* et une *racine sympathique*. On admet généralement que les filets moteurs amenés par le nerf grand pétreux superficiel sont destinés à innerver le muscle péristaphylin interne ou élévateur du voile du palais et le muscle palato-staphylin, FIG. 331. Nous avons vu cependant que, d'après les recherches expérimentales de RETHI, ces muscles seraient innervés par le nerf pneumo-gastrique.

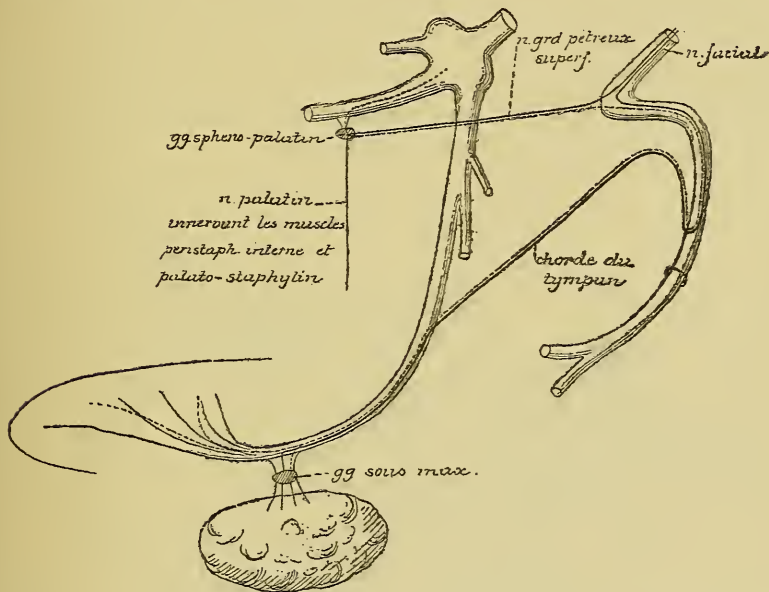


FIG. 331.

Schéma indiquant le chemin que suivraient les fibres gustatives pour aller du trijumeau dans la corde du tympan.

La ligne pointillée indique le trajet des fibres gustatives venant du trijumeau et les lignes pleines montrent le trajet des fibres motrices venues du facial.

Branches efférentes. Du ganglion sphéno-palatin partent les branches efférentes suivantes :

1° Le *nerf pharyngien* ou *ptérygo-palatin*; il se dirige directement en arrière, parcourt le canal ptérygo-palatin et se distribue à la muqueuse de la partie supérieure du pharynx.

2° Les *nerfs nasaux postérieurs et supérieurs*. Ils proviennent du côté interne du ganglion sphéno-palatin, traversent directement le trou sphéno-palatin et arrivent ainsi dans les fosses nasales. Là, ils se divisent en rameaux internes et en rameaux externes.

Les *rameaux internes* se rendent à la partie postérieure et supérieure de la muqueuse qui tapisse la cloison des fosses nasales. Un de ces rameaux, plus volumineux que les autres, est connu sous le nom de *nerf naso-palatin de Scarpa*. Il se dirige obliquement en bas et en avant en parcourant toute l'étendue de la cloison des fosses nasales entre le périoste et la muqueuse. Il pénètre ensuite dans le canal palatin antérieur ou canal incisif et va se distribuer, par ses branches terminales, à la muqueuse qui recouvre la partie antérieure de la voûte palatine.

Les *rameaux externes*, beaucoup plus nombreux, se divisent en branches antérieures se distribuant à la muqueuse de la paroi externe des fosses nasales au niveau du cornet supérieur, du méat supérieur et du cornet moyen, FIG. 332, et en branches postérieures destinées à la muqueuse de la voûte et de la paroi latérale du pharynx.

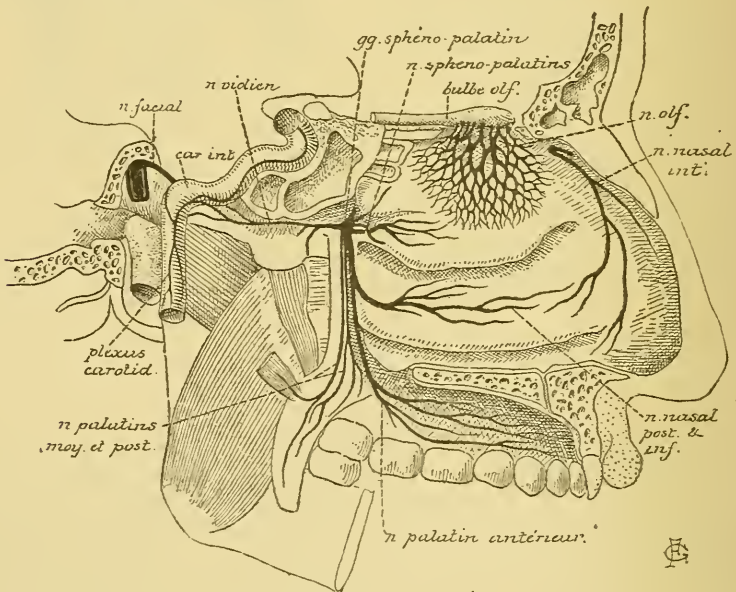


FIG. 332.

Les nerfs palatins (d'après HIRSCHFELD.)

3° Les *filets orbitaires*. Ils pénètrent dans la cavité orbitaire par la fente sphéno-maxillaire et se distribuent au périoste de la paroi interne de l'orbite, aux cellules ethmoïdales supérieures et au sinus sphénoïdal.

4° Les *nerfs palatins*. Ils sortent du bord inférieur du ganglion sphéno-palatin et descendent verticalement en bas dans le canal palatin postérieur et les petits canaux accessoires. Ils sont au nombre de trois que l'on désigne sous le nom de *nerfs palatins antérieur, moyen et postérieur*, FIG. 332.

Le *nerf palatin antérieur* parcourt de haut en bas le canal palatin postérieur et arrive ainsi à la partie postérieure de la voûte palatine. Là, il se divise en rameaux postérieurs destinés à la muqueuse de la face antérieure du voile du palais et en un rameau antérieur plus volumineux; celui-ci parcourt d'arrière en avant la gouttière latérale de la voûte palatine et se termine, par de nombreux filets, dans la gencive supérieure et dans la muqueuse de la voûte de la cavité buccale.

Pendant son trajet dans le canal palatin postérieur, le nerf palatin antérieur fournit le *rameau nasal postérieur et inférieur*; celui-ci traverse la lame verticale de l'os palatin et se distribue à la muqueuse de la paroi externe des fosses nasales au niveau du méat moyen, du cornet et du méat inférieurs, et du sinus du maxillaire supérieur, FIG. 332.

Le *nerf palatin moyen* descend sur la tubérosité du maxillaire dans un canal palatin accessoire et va se distribuer à la muqueuse des amygdales et de la partie voisine du voile du palais.

Le *nerf palatin postérieur* parcourt également un conduit palatin accessoire qui l'amène jusqu'au bord antérieur du voile du palais. Il pénètre alors dans ce voile et s'y termine à la muqueuse qui recouvre les deux faces. On admet généralement que ce nerf palatin postérieur renferme des fibres motrices venues du facial par le nerf grand pétreux superficiel, et que ces fibres vont se terminer dans les muscles péri-staphylin interne et palato-staphylin.

Le ganglion sphéno-palatin est généralement considéré comme une dépendance du système nerveux sympathique. On ignore cependant la forme des cellules nerveuses qui le constituent. Peut-être n'est-il qu'un petit ganglion cérébro-spinal. Il représenterait alors une partie du ganglion de GASSER détachée de ce ganglion dans le cours du développement.

Troisième branche.

Le nerf maxillaire inférieur.

Le nerf maxillaire inférieur constitue la branche terminale la plus volumineuse du nerf trijumeau. Il est formé d'une racine sensitive qui lui vient du ganglion de GASSER en dessous et en dehors de l'origine du

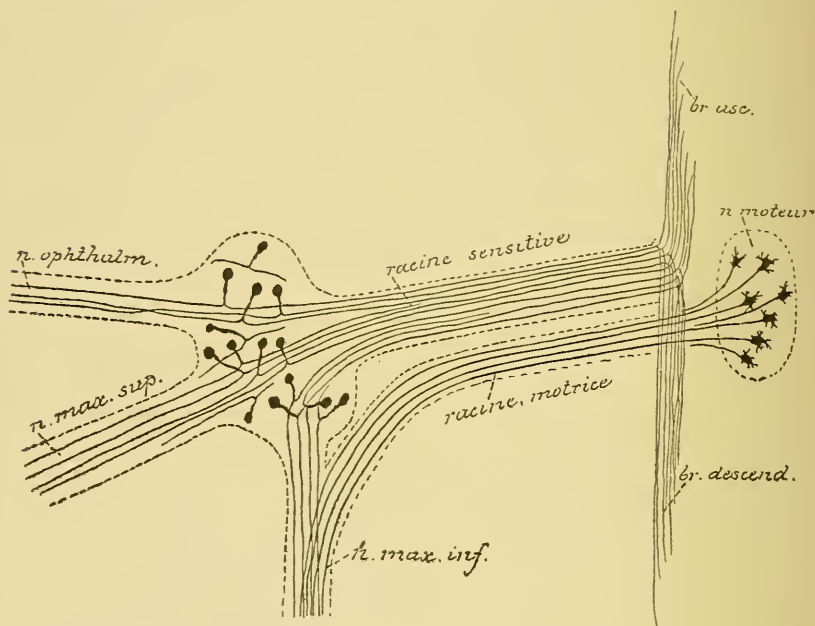


FIG. 333.

Schéma montrant l'origine réelle des fibres constitutives du nerf trijumeau.

nerf maxillaire supérieur et d'une racine motrice qui lui vient directement du tronc cérébral, FIG. 333. Le nerf maxillaire inférieur devient donc un nerf mixte. Il va porter la motilité à tous les muscles de la mastication et la sensibilité à la peau de la partie inférieure de la face, à la muqueuse de la joue et à la peau de la partie antérieure de la région temporale.

Du ganglion de GASSER, le nerf maxillaire inférieur se dirige en bas et en dehors; il sort du crâne par le trou ovale du sphénoïde, fournit une branche collatérale qui rentre dans la boîte crânienne et, arrivé dans la fosse zgomatique, se divise directement en sept branches terminales.

Branche collatérale. Avant sa division en branches terminales, le nerf maxillaire inférieur fournit un *rameau méningé*. Celui-ci rentre dans la boîte crânienne par le trou sphéno-épineux et se distribue à la dure mère voisine.

Branches terminales. Les branches terminales peuvent se diviser en deux groupes : des *branches sensitives* et des *branches mixtes*.

Les *branches mixtes* renferment des fibres sensitives et des fibres motrices ; celles-ci sont destinées aux muscles de la mastication, au muscle péristaphylin externe, au muscle interne du marteau et au muscle mylo-hyoïdien. Elles comprennent :

1° Le *nerf massétérin* ; il se dirige de dedans en dehors, croise le bord supérieur du muscle ptérygoïdien externe, puis le bord postérieur du muscle temporal, traverse l'échancrure sigmoïde de la branche verticale du maxillaire inférieur et pénètre dans la face profonde du muscle masséter auquel il est destiné, FIG. 334. Pendant ce trajet, il abandonne une branche collatérale à l'articulation temporo-maxillaire et envoie dans la partie postérieure du muscle temporal un rameau nerveux : le *rameau temporal profond postérieur*.

2° Le *nerf buccal* provient du nerf maxillaire inférieur en dessous du trou ovale. Il se dirige en dehors et traverse le muscle ptérygoïdien externe ; il longe un peu en dedans la partie antérieure du muscle temporal, puis passe entre l'apophyse coronoïde du maxillaire inférieur et la tubérosité du maxillaire supérieur. Arrivé sur la face externe du muscle buccinateur, il se divise en branches terminales.

Pendant son trajet, le nerf buccal fournit des filets moteurs au muscle ptérygoïdien externe et abandonne un rameau à la partie antérieure du muscle temporal, le *rameau temporal profond antérieur*.

Les branches terminales sont toutes sensitives et se terminent soit à la peau, soit à la muqueuse de la joue.

3° Le *nerf du muscle ptérygoïdien interne*. Il provient du nerf maxillaire inférieur et va se distribuer à la face interne du muscle ptérygoïdien interne, FIG. 336. Dans le voisinage du ganglion otique, il abandonne deux petits filets nerveux qui se réunissent avec des filets venus de ce ganglion et vont se rendre dans le muscle péristaphylin externe ou tenseur du voile de palais et dans le muscle interne du marteau.

4° Le *nerf temporal profond moyen* se dirige de dedans en dehors. Il longe la paroi supérieure de la fosse zygomatique et se réfléchit sur la face profonde du muscle temporal dans lequel il se termine.

5° Le *nerf dentaire inférieur*. C'est la plus volumineuse de toutes les branches terminales du nerf maxillaire inférieur. Ce nerf descend entre les deux muscles ptérygoïdiens, étant situé en arrière et en dehors du nerf lingual. Il passe ensuite entre le ptérygoïdien interne et la branche verticale du maxillaire inférieur, pénètre dans l'orifice supérieur du canal dentaire inférieur et parcourt ce canal jusqu'au niveau du trou mentonnier, où il se divise en branches terminales, FIG. 334.

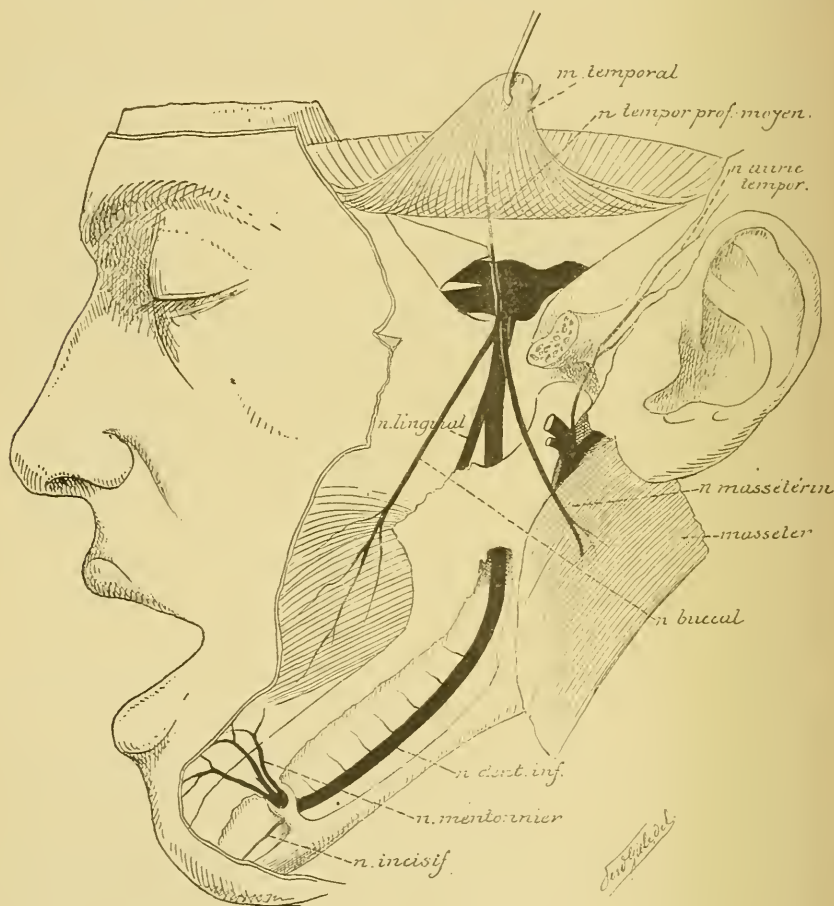


FIG. 334.

Pendant ce trajet, le nerf dentaire inférieur fournit :

a) le *rameau mylo-hyoïdien*. C'est un rameau moteur qui quitte le nerf dentaire au moment où celui-ci entre dans le canal dentaire, FIG. 338; il descend alors dans le sillon creusé sur la face interne du corps du maxillaire inférieur et va se terminer dans le muscle mylo-hyoïdien et dans le ventre antérieur du muscle digastrique.

b) les *rameaux dentaires inférieurs et postérieurs*. Ils proviennent du nerf dentaire pendant qu'il parcourt le canal dentaire et se rendent aux racines des dents molaires, à la paroi des alvéoles dentaires et à la gencive voisine.

Branches terminales. Arrivé au trou mentonnier, le nerf dentaire inférieur se divise en *nerf mentonnier* et *nerf incisif*.

Le *nerf mentonnier* sort par le trou mentonnier et se résout en branches terminales destinées à la muqueuse de la lèvre inférieure et à la peau de la lèvre inférieure et du menton, FIG. 335.

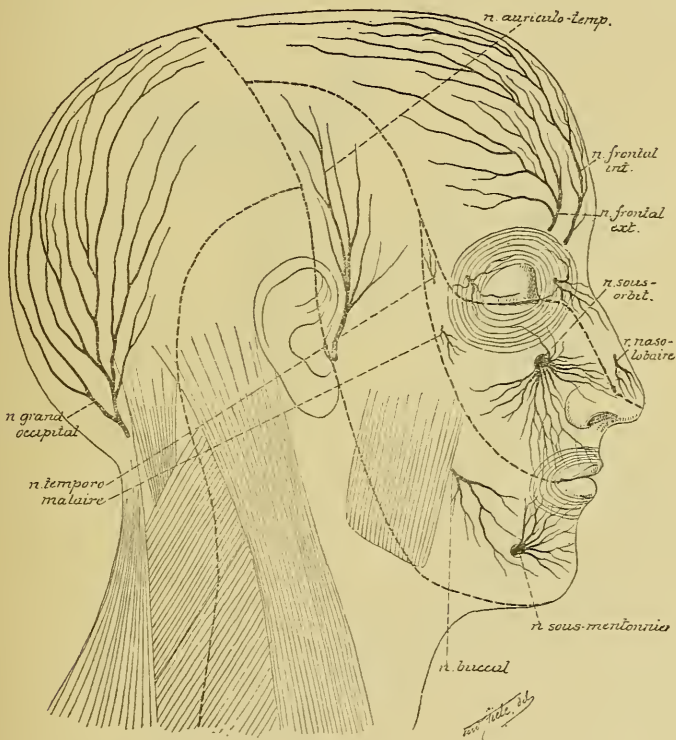


FIG. 335.

Les branches cutanées du nerf trijumeau. — Gr. nat. 1/2.

Le *nerf incisif* poursuit son trajet dans le canal dentaire inférieur et se distribue aux racines et aux alvéoles de la dent canine et des dents incisives inférieures et à la gencive voisine.

Les *branches sensibles* du nerf maxillaire inférieur sont au nombre de deux. Ce sont :

1° Le *nerf temporal superficiel* ou *nerf auriculo-temporal*. Il provient du nerf maxillaire inférieur par deux racines qui embrassent l'artère méningée moyenne, se dirige en bas, en arrière et en dehors vers le col du condyle du maxillaire inférieur. Arrivé au bord postérieur de ce col, il se recourbe en haut, monte en dessous de la parotide, entre l'articulation temporo-maxillaire et le conduit auditif externe, abandonne des filets à la parotide et va se terminer dans la peau qui recouvre la face externe du pavillon de l'oreille et dans la peau de la région temporale, FIG. 335.

Pendant ce trajet, le nerf auriculo-temporal s'anastomose :

a) avec le ganglion otique. Ce sont des filets du ganglion otique qui passent dans le nerf auriculo-temporal. On admet généralement que ces

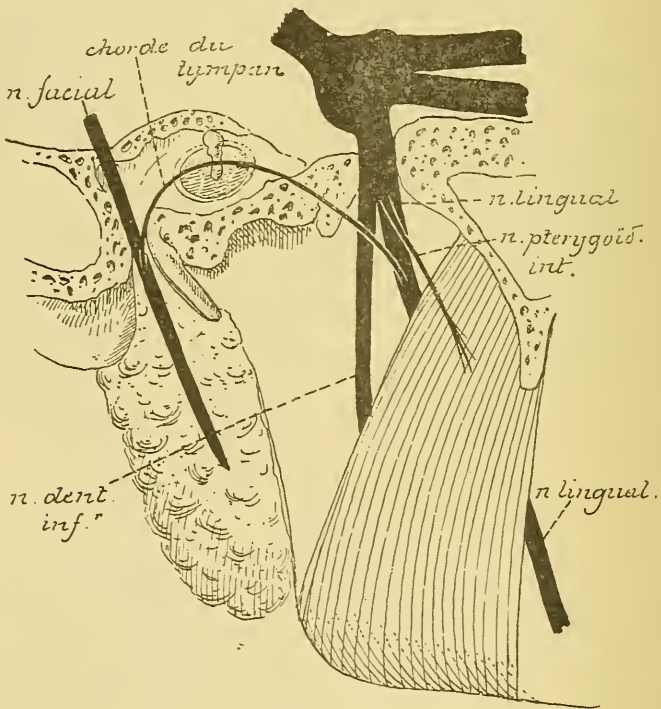


FIG. 336.

filets originaires du ganglion otique proviennent du nerf glosso-pharyngien par l'intermédiaire du nerf petit pétrosus profond et qu'ils quittent plus loin le nerf temporal pour se rendre dans la glande parotide.

b) avec le nerf facial. Cette anastomose se fait au niveau du col du condyle du maxillaire inférieur.

2° Le *nerf lingual*. Le nerf lingual descend entre le muscle ptérygoïdien externe et le muscle ptérygoïdien interne, puis entre ce dernier muscle et la face interne de la branche verticale du maxillaire inférieur, étant situé, FIG. 336, au-devant et un peu en dedans du nerf dentaire inférieur. Arrivé au bord inférieur du muscle ptérygoïdien interne, il se recourbe en avant et croise la face externe du muscle hyo-glosse, étant recouvert par la glande sous-maxillaire. Le nerf lingual passe alors au-dessus du muscle

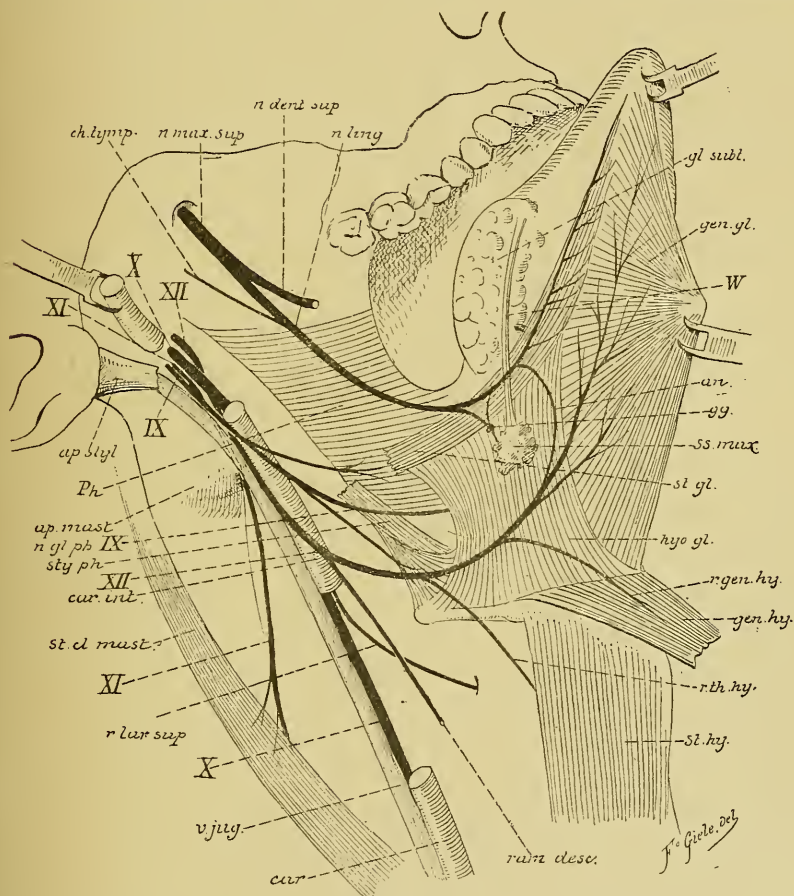


FIG. 337.

Le trajet périphérique du nerf lingual, du nerf glosso-pharyngien et du nerf grand hypoglosse. Gr. nat. 1/2.

mylo-hyoïdien, étant en rapport immédiat avec le conduit excréteur de cette glande et avec la muqueuse qui tapisse le plancher de la cavité buccale, puis il pénètre dans la substance même de la langue en passant entre le muscle lingual et le muscle génio-glosse, FIG. 337, et se résout en branches terminales qui vont porter la sensibilité générale et la sensibilité

gustative à la muqueuse qui recouvre la face inférieure, les bords latéraux et les deux tiers antérieurs du dos de la langue, c'est-à-dire depuis la pointe de la langue jusqu'au V lingual.

Durant ce trajet, le nerf lingual s'anastomose avec plusieurs nerfs voisins et fournit quelques branches collatérales et un grand nombre de branches terminales. Il s'anastomose :

a) Avec le *nerf dentaire inférieur*, un peu en dessous du ganglion otique, par un filet nerveux provenant du nerf dentaire et se dirigeant obliquement en bas et en dedans pour se réunir au nerf lingual.

b) Avec le *nerf facial*. Cette anastomose beaucoup plus importante se fait par l'intermédiaire de la *chorde du tympan* que nous avons décrite avec le nerf facial, FIG. 336. Cette chorde du tympan amène dans le nerf lingual des *fibres sécrétoires* destinées aux glandes sous-maxillaire et sublinguale, qui lui viennent directement du nerf facial, et des *fibres gustatives* dont nous avons étudié l'origine en décrivant le nerf de la septième paire.

c) Avec le *nerf grand hypoglosse*. Cette anastomose a lieu sur la face externe du muscle hyo-glosse tout près de la terminaison des deux nerfs, FIG. 337.

Branches collatérales. 1° En passant derrière la glande sous-maxillaire, le nerf lingual envoie quelques filets nerveux à un petit ganglion appelé *ganglion sous-maxillaire*.

2° A l'extrémité postérieure de la glande sublinguale, le nerf lingual fournit un *rameau sublingual*. Celui-ci se dirige en avant, longe la face externe de la glande sublinguale en donnant à cette glande des fibres sécrétoires et va se terminer dans la muqueuse des gencives et dans celle de la partie antérieure du plancher de la cavité buccale. Quelques auteurs décrivent sur le trajet de ce rameau un petit ganglion nerveux appelé *ganglion sublingual*. Le rameau sublingual fournirait à ce ganglion des fibres sécrétoires et des fibres sensitives; de ce ganglion partiraient ensuite les fibres d'innervation de la glande sublinguale.

3° En dedans du muscle ptérygoïdien interne, le nerf lingual abandonne quelques filets à la muqueuse de la partie postérieure du plancher de la cavité buccale.

Branches terminales. Par ses branches terminales, le nerf lingual donne la sensibilité gustative (fibres de la chorde du tympan) et la sensibilité générale (fibres du nerf trijumeau) à la muqueuse de la face inférieure, des bords latéraux et des deux tiers antérieurs de la face dorsale de la langue.

Le ganglion otique.

Le *ganglion otique* ou *ganglion d'Arnold* est un petit renflement ganglionnaire d'environ 4 mm. de diamètre. Il est situé dans le voisinage immédiat du trou ovale, sur la face interne du nerf maxillaire inférieur, entre ce nerf et la partie cartilagineuse de la trompe d'EUSTACHE.

Ce ganglion présente des *branches afférentes* et des *branches efférentes*.

Branches afférentes. Les *branches afférentes* du ganglion otique sont au nombre de trois. On les désigne communément sous le nom de *racines*. On distingue une *courte racine*, une *longue racine* et une *racine ganglionnaire*.

La *courte racine* lui vient du nerf trijumeau. Elle est représentée par quelques filets nerveux qui partent de la face interne du nerf maxillaire inférieur et qui se rendent dans le ganglion otique. On ignore si ces filets nerveux conduisent à ce ganglion des fibres sensibles ou des fibres motrices.

La *longue racine* est constituée par le *nerf petit pétreux superficiel*. En décrivant le nerf facial, nous avons vu que le nerf petit pétreux superficiel provient du nerf facial et qu'il reçoit le nerf petit pétreux profond venant du nerf glosso-pharyngien.

La *racine ganglionnaire* est représentée par quelques minces filets nerveux qui relient le ganglion au plexus sympathique de l'artère méningée moyenne.

Branches efférentes. Les branches qui partent du ganglion otique sont encore mal connues. On admet généralement que le ganglion otique s'anastomose avec les branches nerveuses du nerf maxillaire inférieur (amenées par le nerf du muscle ptérygoïdien interne), qui se rendent dans le muscle tenseur de la membrane du tympan et dans le muscle péristaphylin externe.

On ignore si le ganglion otique appartient au système nerveux cérébro-spinal ou au système nerveux sympathique. On ne connaît pas la forme de ses cellules constitutives. Peut-être devra-t-on le considérer comme un ganglion cérébro-spinal analogue au ganglion sphéno-palatin et au ganglion ophthalmique.

Le ganglion sous-maxillaire.

C'est un renflement fusiforme d'environ 3 ou 4 mm. de diamètre dont on ignore encore la signification morphologique. On le considère généralement comme un ganglion sympathique. Il est relié au nerf lingual par un

certain nombre de filets nerveux qui constituent ce qu'on est convenu d'appeler la *racine motrice* et la *racine sensitive*, FIG. 338. Les fibres de la racine motrice lui viennent du nerf facial par la corde du tympan déjà fusionnée à ce niveau avec le nerf lingual. Cette corde du tympan lui fournit des fibres sécrétoires. Les fibres de la racine sensitive lui viennent du nerf trijumeau par le nerf lingual lui-même. Enfin ce

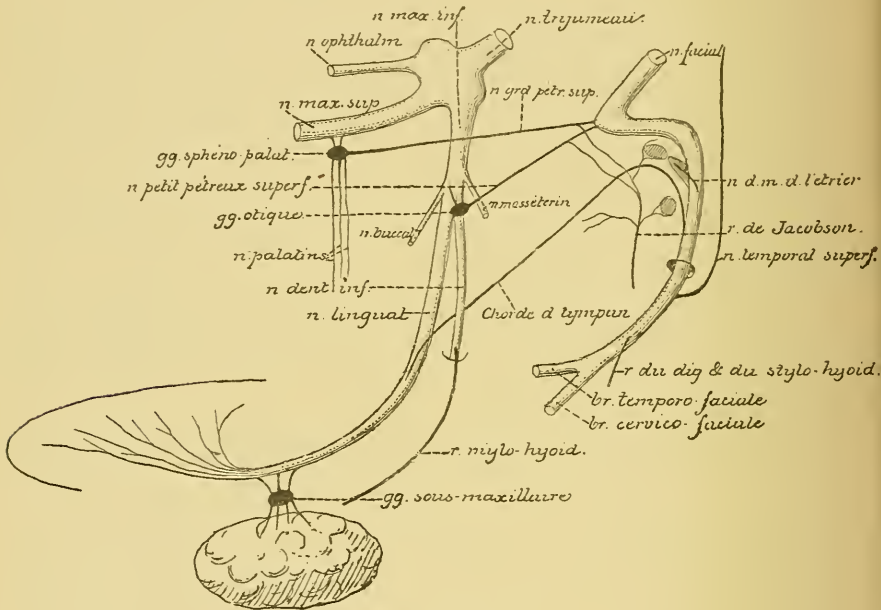


FIG. 338.

Schéma montrant les anastomoses qui se font entre le nerf trijumeau, le nerf facial et le nerf glosso-pharyngien.

ganglion sous-maxillaire reçoit encore quelques filets du plexus sympathique qui entoure l'artère faciale. Ils constituent sa *racine ganglionnaire*.

Du ganglion sous-maxillaire partent des filets nerveux qui pénètrent dans la substance même de la glande et d'autres qui accompagnent son conduit excréteur ou conduit de WHARTON.

VINGT-CINQUIÈME LEÇON.

La structure interne du cerveau moyen. La circulation du cerveau moyen.
Les nerfs périphériques qui dépendent du cerveau moyen.

La structure interne du cerveau moyen.

Le cerveau moyen est la partie de l'axe cérébro-spinal comprise entre la partie ventrale du cerveau postérieur et le cerveau intermédiaire. Il est formé, dans sa moitié antérieure, par les pédoncules cérébraux, et, dans sa moitié postérieure, par les tubercules quadrijumeaux. Il est traversé dans toute sa hauteur par une partie du canal médullaire primitif, l'*aqueduc de Sylvius*, qui relie le troisième au quatrième ventricule.

Pour étudier l'organisation interne du cerveau moyen, nous y pratiquerons deux coupes transversales : l'une passera par le milieu des éminences postérieures, l'autre par le milieu des éminences antérieures des tubercules quadrijumeaux. Les plans de section de ces deux coupes sont indiqués par les lignes pointillées 7 et 8 dans la FIG. 339.

Prenons d'abord une coupe faite au niveau des éminences postérieures, FIG. 340.

Dans sa moitié ventrale, cette coupe intéresse encore la partie supérieure de la protubérance annulaire. Nous y retrouvons les faisceaux de fibres transversales qui constituent la protubérance, et les faisceaux compacts de fibres longitudinales qui représentent à la fois les fibres motrices des voies pyramidales et les fibres beaucoup plus nombreuses des faisceaux cortico-protubérantiels.

Les fibres transversales de la protubérance sont limitées en arrière par les fibres à direction verticale qui constituent les voies sensibles ou les fibres de la couche du ruban de REIL. On distingue une *couche médiane* et une *couche latérale*. La couche médiane est située directement en arrière des fibres protubérantielles. Elle correspond à la couche inter-olivaire que nous avons décrite le long de la moelle allongée, dans le

voisinage immédiat du raphé. En traversant la protubérance annulaire, cette couche s'est aplatie dans le sens antéro-postérieur et s'est écartée insensiblement de la ligne médiane.

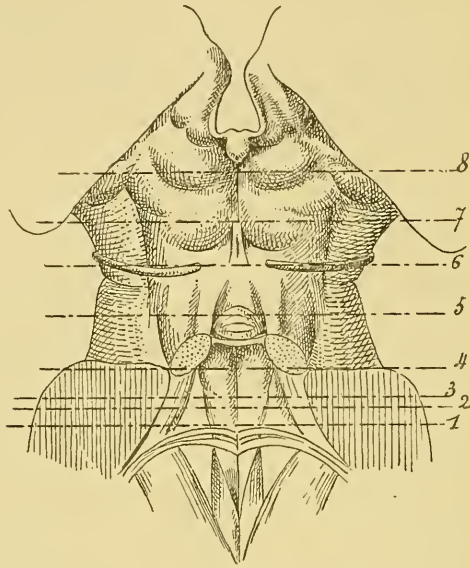


FIG. 339.

La face postérieure de la protubérance annulaire et du cerveau moyen. Gr. nat.

Les lignes pointillées 7 et 8 indiquent les plans de section des FIG. 340 à 344.

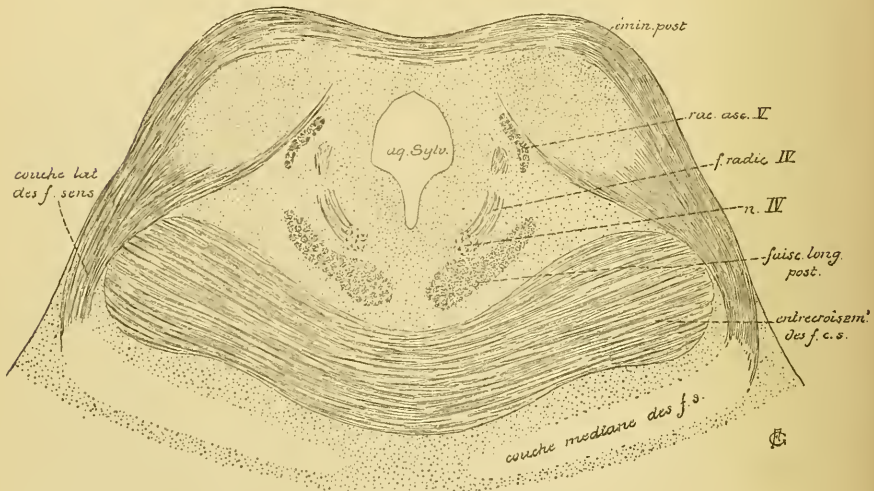


FIG. 340.

Coupe correspondant au plan de section 7 de la FIG. 339.

La *couche latérale* est une production nouvelle. Vous vous rappelez que sur une des coupes précédentes, FIG. 341, nous avons vu apparaître une masse grise au fond du sillon longitudinal qui sépare la protubérance du pédoncule cérébelleux supérieur. On la désigne sous le nom

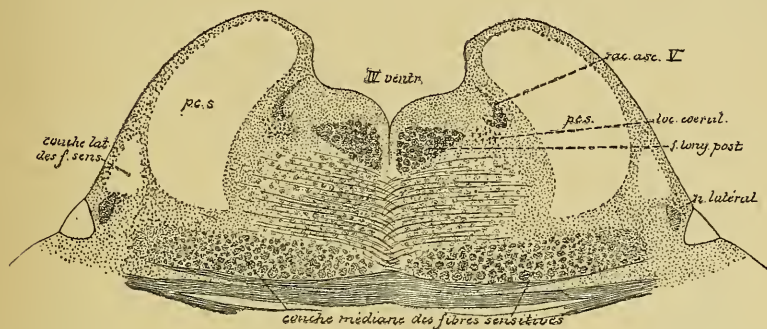


FIG. 341

Coupe correspondant au plan de section 5 de la FIG. 289.

de *noyau latéral*. De cette masse grise partent des fibres nerveuses qui se dirigent en arrière et en dedans en contournant le pédoncule cérébelleux voisin; elles forment une partie de la couche latérale des fibres sensibles. Sur les coupes suivantes, FIG. 342, les couches latérale et médiane se fusionnent et une partie des fibres de cette dernière semble prendre part à la constitution de la couche latérale. Ces fibres viennent en réalité de l'olive supérieure et du corps trapézoïde, ainsi que nous le verrons en étudiant les fibres centrales de la branche cochléaire du nerf acoustique. Elles représentent la voie acoustique centrale reliant les noyaux terminaux de la branche cochléaire du nerf acoustique d'un côté (noyau accessoire et tubercule latéral) en partie aux masses grises antérieures et postérieures des tubercules quadrijumeaux, en partie à l'écorce grise de l'hémisphère cérébral du côté opposé. La couche latérale contourne, en effet, le pédoncule cérébelleux supérieur et se rend dans les masses grises qui constituent les *noyaux des éminences postérieures et antérieures* des tubercules quadrijumeaux, FIG. 340. Quelques-unes de ces fibres passent la ligne médiane, en arrière de l'aqueduc de SYLVIVS, et se terminent dans les éminences opposées. Ces fibres de la couche latérale sont visibles sur la face externe du tronc cérébral. Elles constituent la lamelle de substance blanche, connue sous le nom de *ruban de Reil*, que l'on voit sortir de la partie inférieure du sillon latéral du mésencéphale, contourner le pédoncule cérébelleux supérieur et s'enfoncer sous les éminences postérieures.

La masse grise centrale des éminences postérieures des tubercules quadrijumeaux est formée de cellules nerveuses multipolaires. D'après les recherches de HANS HELD (1), on y trouve des cellules à cylindre-axe court ou cellules de GOLGI et des cellules à cylindre-axe long. Le prolongement cylindraxil de ces dernières est ou bien ascendant, ou bien

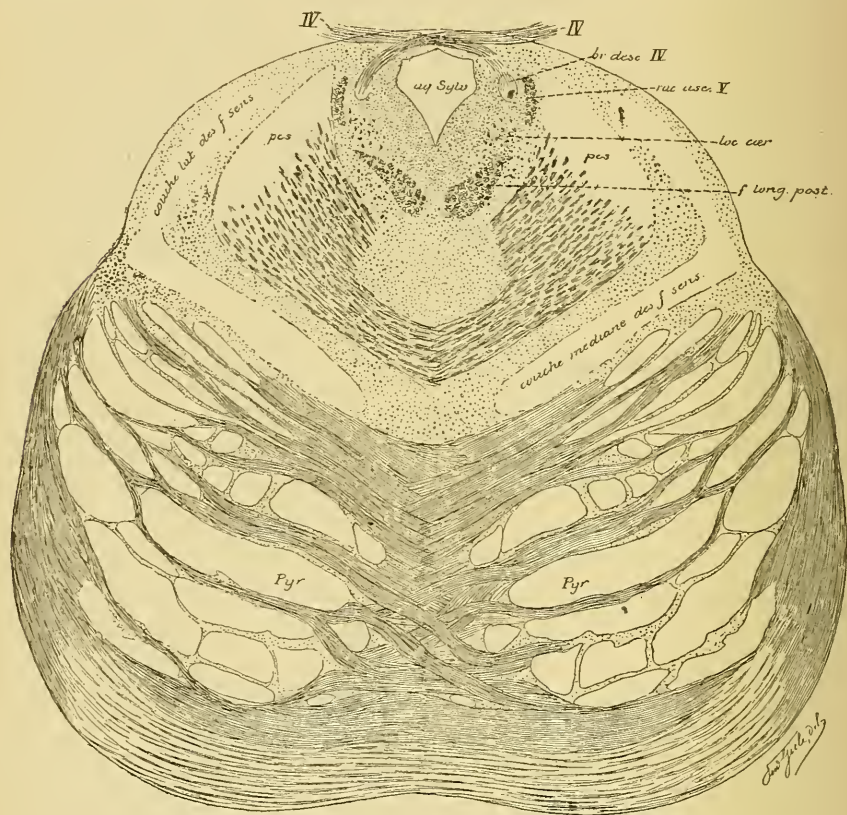


FIG. 342.

Coupe correspondante au plan de section 6 de la FIG. 289.

descendant. Dans le premier cas, il se joint aux fibres de la couche latérale du ruban de REIL pour se rendre dans le noyau des éminences antérieures où il se termine. Les prolongements cylindraxils descendants, au contraire, deviennent les cylindre-axes des fibres constitutives descendantes de la couche latérale du ruban de REIL.

(1) HANS HELD : *Die centrale Gehörleitung*; Arch. f. Anat. und Physiologie; Anat. Abtheilung, 1893, pp. 201-248. — C'est pendant la correction de ces dernières leçons que nous avons pris connaissance du travail récent de HANS HELD.

Derrière la couche des fibres sensibles, on trouve une large zone de fibres entrecroisées : c'est *l'entrecroisement des pédoncules cérébelleux supérieurs*. Vous vous rappelez que ces pédoncules sortent de la substance blanche des hémisphères cérébelleux, se rapprochent insensiblement l'un de l'autre en formant les limites latérales antérieures du plancher du quatrième ventricule, puis s'enfoncent sous les éminences postérieures où ils s'entrecroisent.

En arrière de ces fibres entrecroisées existe une zone considérable de substance grise traversée par *l'aqueduc de Sylvius*. Un peu au-devant et en dehors de la coupe de ce canal, nous trouvons de chaque côté un amas de cellules nerveuses : le noyau d'origine du *nerf pathétique* ou quatrième paire des nerfs crâniens. Des fibres radiculaires partent de ce noyau et se dirigent en arrière et en dehors.

De chaque côté de l'aqueduc, on voit la section de deux faisceaux de fibres nerveuses. Le faisceau externe a une forme semi-lunaire à concavité interne, il représente la *racine ascendante* du nerf trijumeau. Le faisceau interne est plus ou moins arrondi. C'est la *branche radiculaire descendante* du nerf pathétique. Arrivées sur les faces latérales de l'aqueduc de SYLVIVS, les fibres radiculaires qui proviennent du noyau d'origine de ce nerf se recourbent en effet en bas. Ce faisceau de fibres nerveuses à direction verticale constitue ce qu'on appelle la *branche radiculaire descendante*, FIG. 343. Nous

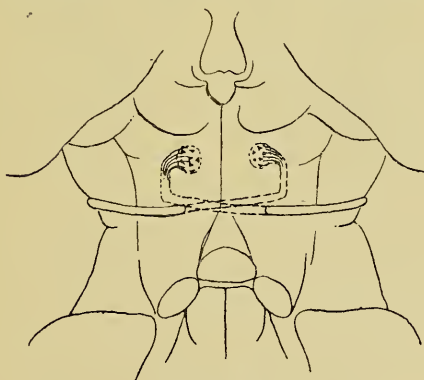


FIG. 343.

Trajet des fibres radiculaires du nerf pathétique.

avons vu, en étudiant la structure interne de la protubérance, qu'après un certain trajet vertical, cette branche elle-même se recourbe une seconde fois en arrière et en dedans, passe dans la valvule de VIEUSSENS, où

elle s'entrecroise avec celle du côté opposé, pour sortir enfin de l'axe cérébro-spinal, sur la face postérieure du tronc cérébral, de chaque côté de la valvule, FIG. 343.

Entre le noyau d'origine du nerf pathétique et l'entrecroisement des pédoncules cérébelleux, on trouve encore la coupe du *faisceau longitudinal postérieur*.

La FIG. 344 représente la coupe du cerveau moyen faite au niveau des éminences antérieures des tubercules quadrijumeaux. Elle appartient

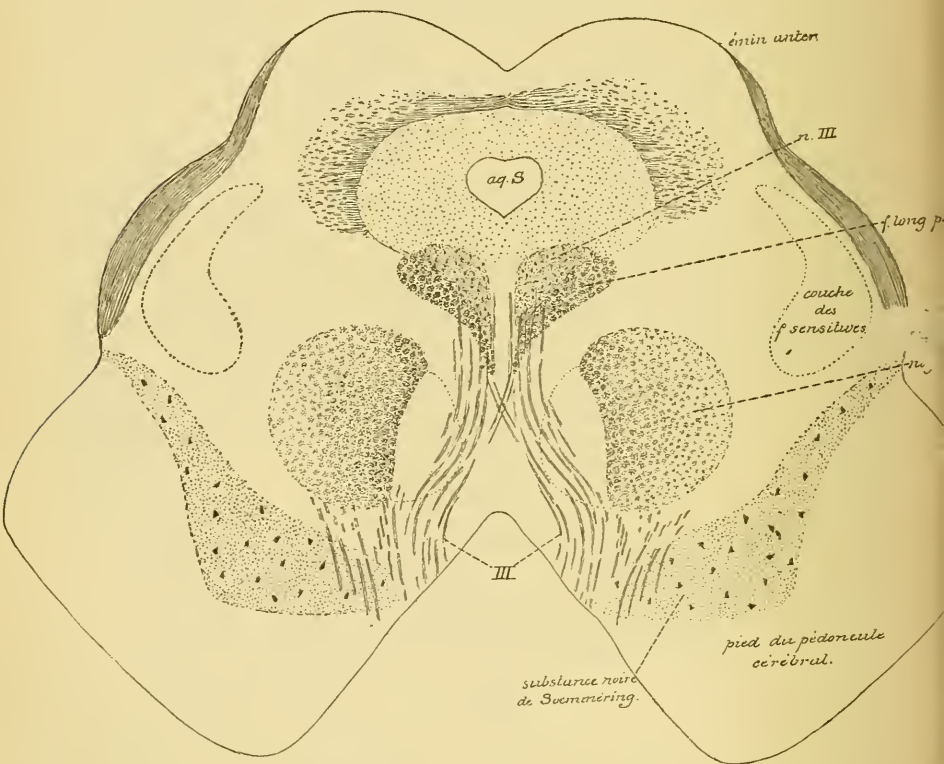


FIG. 344.

Coupe correspondant au plan de section 8 de la FIG. 339.

tout entière au cerveau moyen. Elle présente, en arrière, le sillon médian longitudinal séparant l'une de l'autre deux saillies arrondies qui constituent les éminences antérieures des tubercules. En avant, nous voyons les deux faisceaux compacts appelés *pédoncules cérébraux* séparés l'un de l'autre par la substance interpédonculaire. Enfin, les faces

latérales présentent, en avant, le sillon latéral du mésencéphale et, plus en arrière, un sillon plus superficiel qui appartient au *sillon interbrachial*. Au milieu de la figure, nous voyons la coupe de l'aqueduc de SYLVIVS.

Chaque pédoncule cérébral est formé de substance blanche et de substance grise. La substance blanche est située en avant. Elle constitue ce qu'on appelle le *ped du pédoncule cérébral*. Elle est limitée en arrière par une masse volumineuse de substance grise riche en cellules nerveuses chargées de granulations pigmentaires. Sur des coupes macroscopiques, cette substance se présente comme une bande transversale noire : c'est la *substance noire de Soemmering*, formée de cellules nerveuses et de fibrilles nerveuses entremêlées, dont on ignore complètement la signification morphologique et physiologique.

Le pied du pédoncule cérébral est formé de fibres nerveuses à direction longitudinale. Ces fibres représentent la continuation des faisceaux de fibres à direction verticale qui existent entre les fibres transversales de la protubérance. Nous devons donc y retrouver les fibres motrices des voies pyramidales et les fibres des faisceaux cortico-protubérantiels. Nous verrons plus tard que les fibres motrices occupent environ le tiers moyen de chaque pédoncule.

Toute la partie de la coupe qui est située derrière les pédoncules cérébraux comprend deux régions séparées l'une de l'autre par une ligne horizontale fictive passant par l'aqueduc de SYLVIVS : la *région de la calotte* en avant, et la *région des tubercules quadrijumeaux* en arrière.

Région de la calotte. Nous ne possédons que des données très incomplètes sur la structure de la région de la calotte. On y décrit un certain nombre de faisceaux de fibres nerveuses dont on ne connaît ni les cellules d'origine, ni la terminaison et dont on ignore la signification physiologique.

Les seuls détails importants connus sont les suivants :

1° Au-devant et un peu en dehors de l'aqueduc de SYLVIVS existe le noyau d'origine du nerf oculo-moteur commun, *nIII*.

2° Ce noyau vient en contact avec un faisceau compact de fibres nerveuses, c'est le faisceau longitudinal postérieur.

3° En avant et en dehors de ce faisceau, on voit une masse arrondie connue sous le nom de *noyau rouge*. Elle correspond à la section des pédoncules cérébelleux supérieurs entrecroisés, entremêlés de cellules nerveuses.

4° Du noyau d'origine du nerf de la troisième paire partent les fibres radiculaire qui traversent le faisceau longitudinal postérieur, la

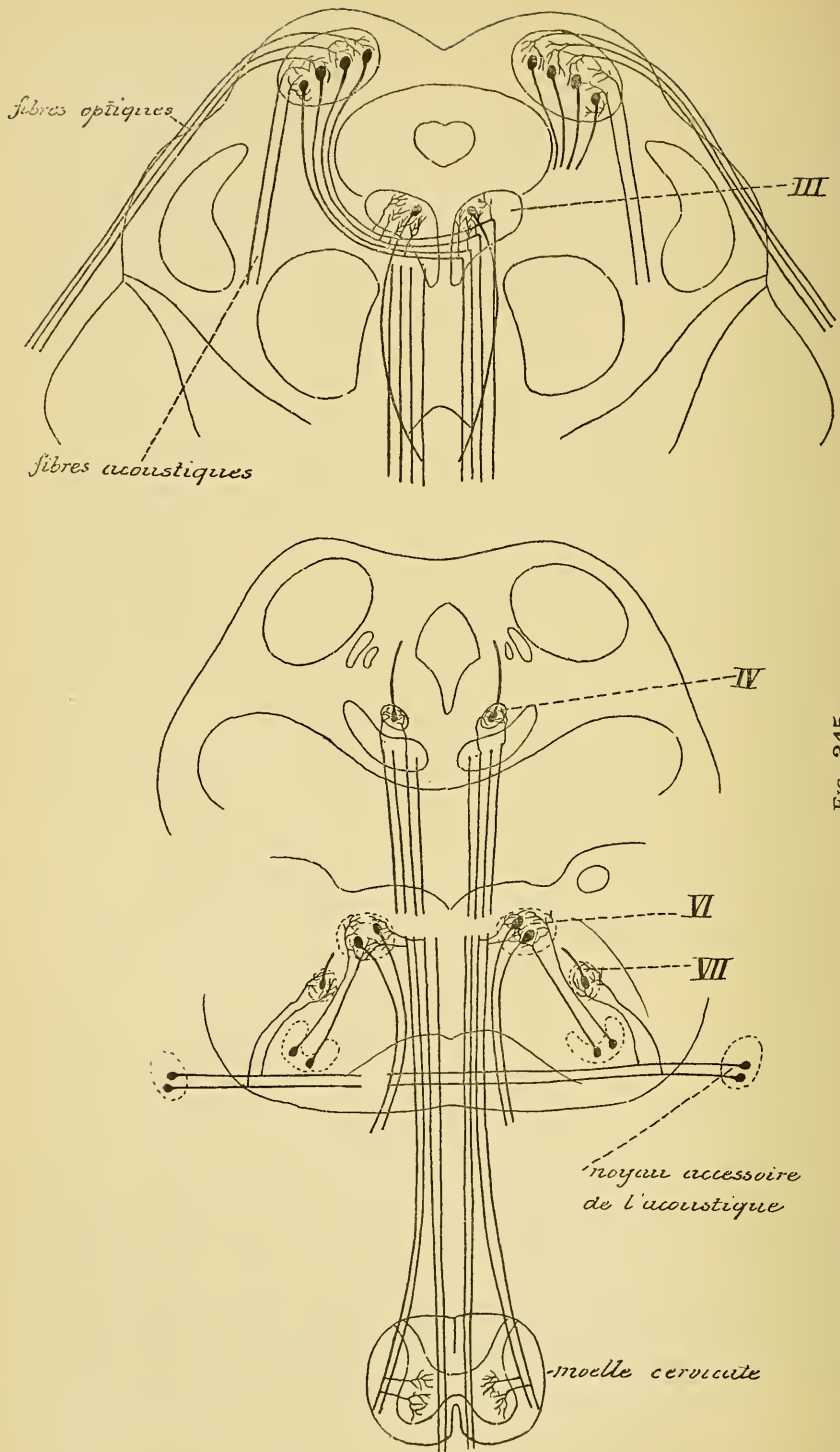


FIG. 345.

Schéma montrant l'origine et le trajet des fibres de la voie réflexe reliant les ramifications terminales des fibres optiques et des fibres acoustiques aux noyaux d'origine du nerf oculo-moteur commun, du nerf pathétique et du nerf oculo-moteur externe

région de la calotte, le noyau rouge et une partie de la substance noire de SOEMMERING, et qui sortent de l'axe cérébro-spinal sur la face interne de chaque pédoncule cérébral. Quelques-unes de ces fibres radiculaires s'entrecroisent sur la ligne médiane.

5° Dans les parties latérales de la région de la calotte, on trouve encore la coupe des voies sensibles.

Région des tubercules quadrijumeaux. Les éminences antérieures des tubercules quadrijumeaux sont formées d'une masse grise centrale et d'une couche blanche périphérique. Celle-ci est constituée en grande partie de fibres nerveuses qui appartiennent au nerf optique. Comme nous le verrons bientôt, les fibres optiques ont leurs cellules d'origine dans la couche profonde de la rétine et viennent se terminer par des ramifications libres, en partie au moins, dans les éminences antérieures des tubercules quadrijumeaux. D'après les recherches de HANS HELD, on trouverait aussi, dans ces éminences antérieures, la terminaison d'une partie des fibres de la couche latérale du ruban de REIL, ou voie centrale de la branche cochléaire du nerf acoustique, FIG. 345.

La masse grise elle-même est formée de cellules nerveuses multipolaires. D'après HANS HELD, on trouverait dans cette masse grise des cellules volumineuses à prolongements cylindraxils descendants. Les unes enverraient ces prolongements dans la couche latérale du ruban de REIL; cette couche renfermerait donc à la fois des fibres ascendantes et des fibres descendantes, ainsi que nous le verrons plus tard. Les autres envoient leurs prolongements cylindraxils en avant et en dedans. Ils passent au-devant du noyau d'origine du nerf de la troisième paire, croisent la ligne médiane, puis se recourbent en bas pour devenir fibres constitutives du faisceau longitudinal postérieur, FIG. 345. Dans ce trajet, ces prolongements cylindraxils abandonnent des collatérales aux cellules radiculaires du nerf oculo-moteur commun, du nerf pathétique et du nerf oculo-moteur externe. Ils servent ainsi de voie réflexe agissant sur les muscles des globes oculaires à la suite d'excitation visuelles ou acoustiques. Ces fibres descendraient jusque dans la moelle cervicale.

La circulation du cerveau moyen.

Circulation artérielle. Le cerveau moyen reçoit ses artères nourricières de plusieurs sources différentes. Celles de la région antérieure viennent de la partie supérieure du tronc basilaire et de la partie voisine des artères cérébrales postérieures et des artères communicantes

postérieures, tandis que les artères nourricières de la région des tubercules quadrijumeaux naissent des artères cérébelleuses supérieures et des artères cérébrales postérieures.

Sur la face antérieure du cerveau moyen, on trouve des *artères médianes*, des *artères radiculaires* et des *artères accessoires*.

Les *artères médianes* naissent de la partie supérieure du tronc basilaire (*artères sus-protubérantielles* de DURET) et se comportent comme les artères médianes de la protubérance annulaire et de la moelle allongée, FIG. 346.

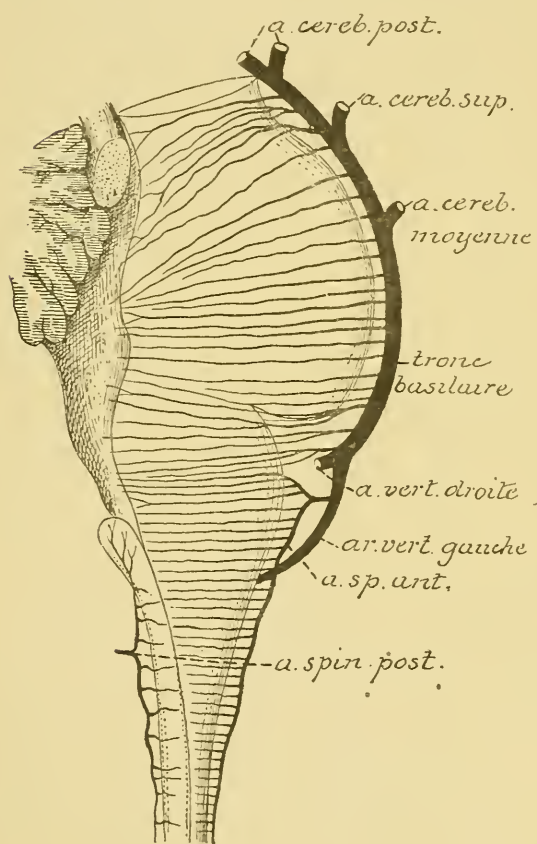


FIG. 346.

Les artères médianes antérieures et postérieures du bulbe et les artères médianes antérieures de la protubérance annulaire et du cerveau moyen (d'après DURET).

Elles se dirigent directement en arrière, traversent la substance perforée postérieure qui occupe le fond de l'espace interpedonculaire et se terminent dans les deux masses grises situées au-devant et un peu en dehors de l'aqueduc de SYLVIVS : les noyaux d'origine du nerf pathétique et du nerf oculo-moteur commun.

Les *artères radiculaires* naissent du tronc basilaire ou de l'une de ses branches collatérales. Elles se dirigent en dehors vers le nerf pathétique et vers le nerf de la troisième paire et se bifurquent alors en une branche périphérique et une branche centrale. La

branche périphérique se résout bientôt en un réseau capillaire entre les fibres constitutives du nerf. La branche centrale accompagne les fibres radiculaires du nerf jusqu'au niveau de la masse grise qui leur donne origine et là, elle se résout en un réseau capillaire. Le réseau capillaire artériel de

chacune de ces masses grises provient donc à la fois et de l'artère médiane voisine et de l'artère radulaire.

Les *artères accessoires* naissent des artères cérébrales postérieures, pénètrent directement dans le pied du pédoncule cérébral (*artères pédonculaires*) et s'y terminent dans la substance blanche du pied et dans la substance noire de SOEMMERING.

Toutes ces artères appartiennent au groupe des *artères terminales*.

Les artères nourricières de la région des tubercules quadrijumeaux se divisent, d'après DURET, en *artères postérieures*, *artère moyenne* et *artère antérieure*.

Les *artères postérieures des tubercules quadrijumeaux* viennent des artères cérébelleuses supérieures. Elles se distribuent à la moitié inférieure des tubercules postérieurs, à la valvule de VIEUSSENS et aux pédoncules cérébelleux supérieurs.

L'*artère moyenne des tubercules quadrijumeaux* provient, de chaque côté, de l'artère cérébrale postérieure. Elle contourne le pédoncule cérébral en parcourant le sillon interbrachial et est destinée à la partie voisine des éminences antérieures et postérieures.

L'*artère antérieure des tubercules quadrijumeaux* naît, de chaque côté, de l'artère cérébrale postérieure. Elle nourrit la partie supérieure des éminences antérieures.

Toutes ces artères des tubercules quadrijumeaux s'anastomosent les unes avec les autres en formant un plexus artériel sur la face postérieure du cerveau moyen. De ce plexus partent alors des artéριοles qui pénètrent perpendiculairement dans l'axe cérébro-spinal et s'y résolvent en réseaux capillaires.

Circulation veineuse. Au réseau capillaire artériel fait suite le réseau veineux. Les capillaires veineux se réunissent en veinules qui accompagnent les artéριοles et qui se jettent dans les grosses veines voisines.

Les nerfs périphériques qui dépendent du cerveau moyen.

Le cerveau moyen donne origine à deux nerfs craniens : le nerf pathétique et le nerf oculo-moteur commun.

IV. Le nerf pathétique.

Le nerf pathétique constitue la quatrième paire des nerfs craniens. Il provient du cerveau moyen. C'est un nerf exclusivement moteur destiné

à innerver le muscle grand oblique du globe oculaire. De tous les nerfs moteurs cérébro-spinaux, il est le seul qui sorte de la face postérieure de l'axe cérébro-spinal.

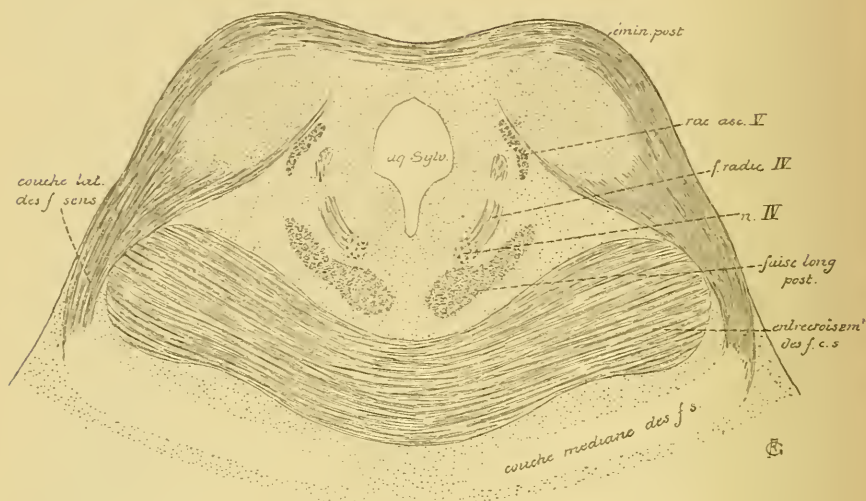


FIG. 347.

Coupe correspondant au plan de section 7 de la FIG. 339.

Origine réelle. Il a son origine réelle dans un amas de cellules nerveuses situé dans la profondeur du cerveau moyen, au niveau de la partie antérieure des éminences postérieures des tubercules quadrijumeaux, entre l'aqueduc de SYLVIVS et le faisceau longitudinal postérieur, FIG. 347. Les prolongements cylindraxils des cellules radiculaires qui

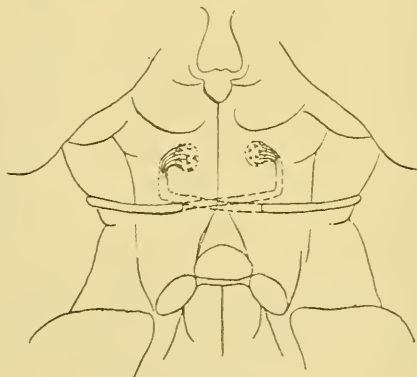


FIG. 348.

Trajet des fibres radiculaires du nerf pathétique.

constituent ce noyau se dirigent d'abord en dehors et en arrière, en contournant quelque peu la face antéro-latérale de l'aqueduc de SYLVIVS. Arrivé sur le côté de ce canal, le faisceau de fibres nerveuses se recourbe en bas, en descendant dans le tronc cérébral, en dedans de la racine ascendante du nerf trijumeau; il forme ce qu'on appelle la *branche radiculaire descendante* du nerf pathétique. En dessous des éminences postérieures des tubercules quadrijumeaux, ces fibres se recourbent une seconde fois en arrière et en dedans; elles traversent alors la partie supérieure de la valvule de VIEUSSENS, où elles s'entrecroisent avec les fibres du côté opposé, pour sortir du tronc cérébral de chaque côté de cette valvule, FIG. 348.

De tous les nerfs cérébro-spinaux, le nerf pathétique est le seul qui présente un entrecroisement aussi complet de ses fibres radiculaires.

Quelques auteurs croient cependant que cet entrecroisement n'est pas complet et que quelques fibres se rendent directement du noyau d'origine dans le nerf périphérique du même côté.

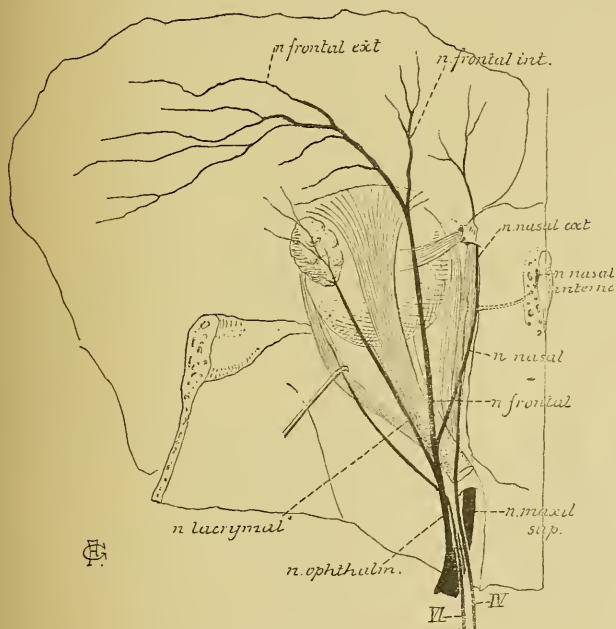


FIG. 349.

tubercules quadrijumeaux, de chaque côté du frein de la valvule de VIEUSSENS.

Origine apparente. Le nerf pathétique sort de l'axe cérébro-spinal sur la face postérieure du cerveau moyen, en dessous des tu-

Trajet périphérique. A partir de son origine apparente, le nerf pathétique se dirige en dehors; il contourne le pédoncule cérébral, puis se porte en avant et en dedans pour traverser la dure-mère, un peu en dehors et en dessous de l'apophyse clinôïde postérieure, au point où s'entrecroisent les deux circonférences de la tente du cervelet. Il longe alors la paroi

externe du sinus caverneux en dessous du nerf oculo-moteur commun, pénètre dans l'orbite par la partie la plus interne de la fente sphénoïdale, se dirige en dedans en passant au-dessus du muscle releveur de la paupière supérieure et va se terminer dans le muscle grand oblique, FIG. 349.

Pendant son trajet dans la paroi externe du sinus caverneux, le nerf pathétique reçoit un filet sensitif du nerf ophthalmique de WILLIS.

III. Le nerf oculo-moteur commun.

Les deux nerfs oculo-moteurs communs constituent la troisième paire des nerfs crâniens. Ce sont des nerfs exclusivement moteurs. Ils proviennent du cerveau moyen et vont innerver les muscles intrinsèques

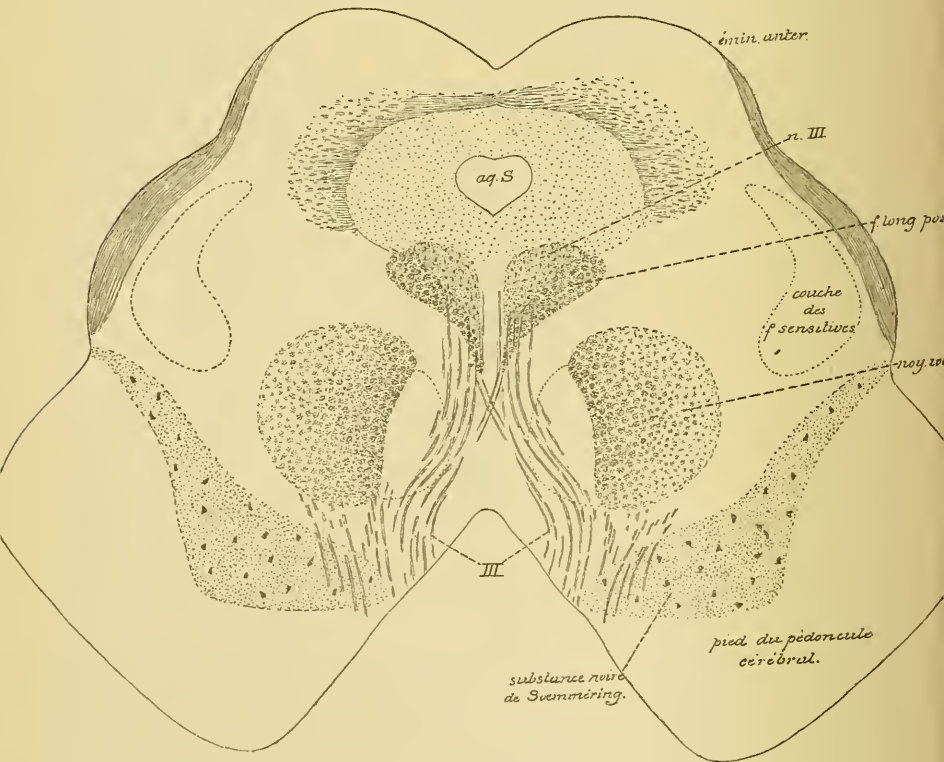


FIG. 350.

Coupe correspondant au plan de section 8 de la FIG. 339.

du globe oculaire et tous les muscles de la cavité orbitaire, à l'exception du muscle grand oblique innervé par le nerf pathétique et du muscle droit externe qui reçoit ses fibres motrices du nerf oculo-moteur externe.

Origine réelle. Le nerf oculo-moteur commun a son origine réelle dans une masse de substance grise située dans le cerveau moyen, de

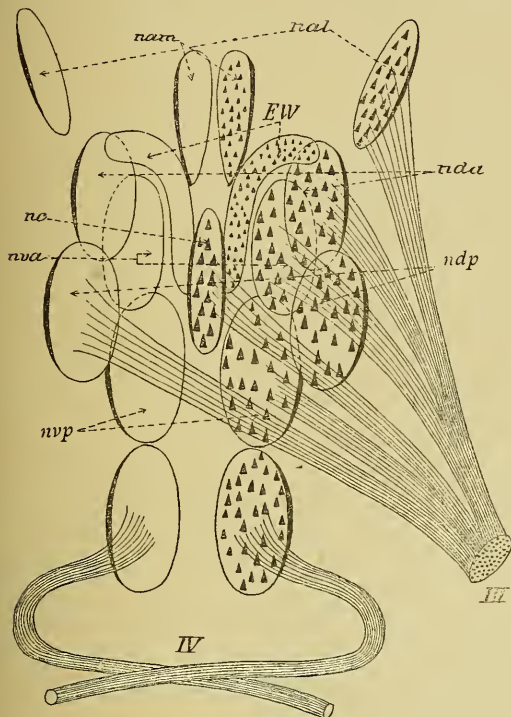


FIG 351.

Schéma montrant la disposition des différents groupes de cellules nerveuses qui constituent le noyau d'origine du nerf oculo-moteur commun (d'après PERLIA).

- III : Nerf oculo-moteur commun.
 nc : Noyau central.
 EW : Noyau d'EDINGER-WESTPHAL.
 nva : Noyau ventral antérieur ou supérieur.
 nvp : Noyau ventral postérieur ou inférieur.
 nda : Noyau dorsal antérieur ou supérieur.
 ndp : Noyau dorsal postérieur ou inférieur.
 nam : Noyau antérieur médian.
 nal : Noyau antérieur latéral.
 IV : Nerf pathétique avec son noyau d'origine.

chaque côté de la ligne médiane, au niveau des éminences antérieures des tubercules quadrijumeaux, entre l'aqueduc de SYLVIVS et le faisceau longitudinal postérieur, FIG. 350. Des cellules radiculaires qui constituent cette masse grise partent les fibres périphériques. Celles-ci se réunissent en plusieurs faisceaux qui traversent le faisceau longitudinal postérieur, la région de la calotte avec le noyau rouge de STILLING, une partie de la substance noire de SOEMMERING, pour sortir de l'axe cérébro-spinal par la face interne du pédoncule cérébral.

La masse grise qui donne origine aux fibres du nerf oculo-moteur commun s'étend sur une longueur d'environ un centimètre. Elle comprend plusieurs groupes de cellules nerveuses assez nettement distincts chez le nouveau-né. On décrit communément

un groupe supérieur et un groupe inférieur (PERLIA). Le groupe inférieur est le principal, FIG. 351. Il est formé d'un noyau central situé

sur la ligne médiane, *nc*, d'un noyau à petites cellules appelé *noyau d'Edinger-Westphal*, *EW*, et de quatre noyaux à cellules plus volumineuses, deux supérieurs et deux inférieurs, dont l'un est ventral et l'autre dorsal.

Le groupe supérieur, beaucoup plus petit, comprend deux noyaux : un médian, *nam*, et un latéral, *nal*.

Les fibres radiculaires proviennent de ces différents groupes de cellules nerveuses, à l'exclusion du noyau d'EDINGER-WESTPHAL et du noyau antérieur médian.

Ces différents amas de cellules nerveuses, dont l'ensemble forme le noyau d'origine du nerf oculo-moteur commun, semblent constituer autant de noyaux différents qu'il y a de muscles périphériques innervés par le nerf de la troisième paire, et cela de telle façon que les fibres d'innervation d'un muscle donné proviennent d'un groupe déterminé de cellules nerveuses. Ce qui apporte à cette manière de voir un appui considérable, c'est qu'on observe fréquemment des paralysies de l'un ou de l'autre des muscles innervés par le nerf oculo-moteur commun, paralysies dues à une altération limitée du noyau d'origine. Or, pour un même muscle, cette altération siège toujours au même endroit.

Le noyau d'origine de la troisième paire des nerfs crâniens se décompose donc en autant de petits noyaux distincts qu'il y a de muscles innervés par ce nerf. Pour connaître la position relative de ces différents petits noyaux dans la masse grise totale qui sert d'origine à tout le nerf, STARR a étudié tous les cas connus de paralysies de l'un ou de l'autre des muscles innervés par le nerf oculo-moteur commun, cas dans lesquels l'examen microscopique avait révélé chaque fois le siège exact de l'altération nucléaire. A la suite de ses recherches, il a dressé le tableau suivant montrant la disposition des différents noyaux avec les muscles qu'ils innervent :

Noyau du muscle		Ligne médiane	Noyau du muscle	
constricteur de l'iris	ciliaire		ciliaire	constricteur de l'iris
élevateur de la paupière supérieure	droit interne	droit interne	élevateur de la paupière supérieure	
droit supérieur	droit inférieur	droit inférieur	droit supérieur	
petit oblique			petit oblique	

Outre les cellules radiculaires, on trouve encore, dans la masse grise qui sert d'origine au nerf oculo-moteur commun, un entrelacement très serré de fines fibrilles nerveuses. Un certain nombre d'entre elles doivent

être considérées comme des branches collatérales et terminales des fibres du faisceau longitudinal postérieur. Ce faisceau est formé de fibres commissurales longitudinales, dont une partie proviendraient, d'après HANS HELD, de cellules nerveuses volumineuses situées dans le noyau des éminences antérieures des tubercles quadrijumeaux. Ces fibres constitueraient une voie importante reliant les ramifications terminales des fibres optiques et des fibres acoustiques aux noyaux d'origine des différents nerfs qui innervent les muscles du globe oculaire, FIG. 345.

Une autre partie de ces fibrilles nerveuses doivent être considérées, selon toute probabilité, comme des ramifications cylindraxiles collatérales et terminales d'un certain nombre de fibres de la voie pyramidale, fibres qui doivent relier ces cellules radiculaires à la zone motrice de la couche corticale grise de l'hémisphère cérébral du côté opposé.

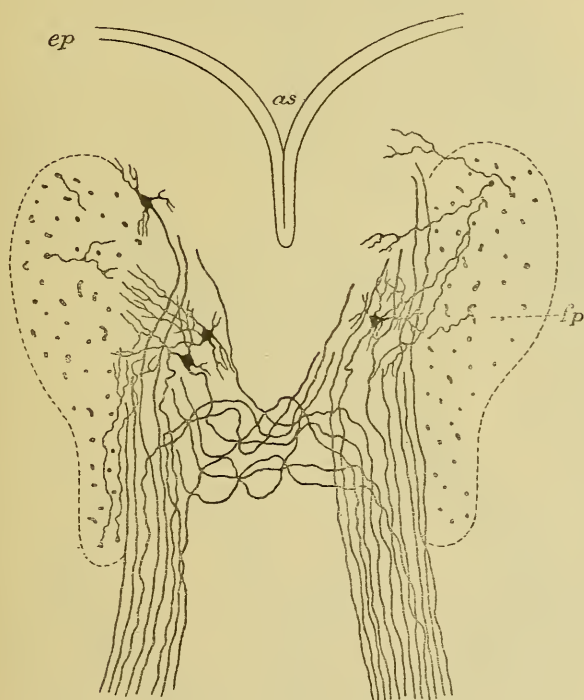


FIG. 352.

Noyau d'origine et filets radiculaires du nerf oculo-moteur commun
chez un embryon de canard.

as : Plancher de l'aqueduc de SYLVIVS.
ep : Épithélium épendymaire.

fp : Faisceau longitudinal postérieur.

Origine apparente. Le nerf oculo-moteur commun a son origine apparente sur la face interne du pédoncule cérébral, dans un sillon longitudinal qui sépare ce pédoncule de la substance perforée postérieure ou substance interpédonculaire. Cette origine se fait par un grand nombre de petits filets nerveux qui se réunissent bientôt en un tronc unique.

Pendant leur trajet de l'origine réelle à l'origine apparente, les fibres radiculaires du nerf oculo-moteur commun subissent un entrecroisement partiel, de telle sorte que le noyau d'origine d'un côté du tronc cérébral envoie la plus grande masse de ses fibres radiculaires dans le nerf périphérique du même côté, et une petite partie de ses fibres dans le nerf du côté opposé, FIG. 352. On suppose assez gé-

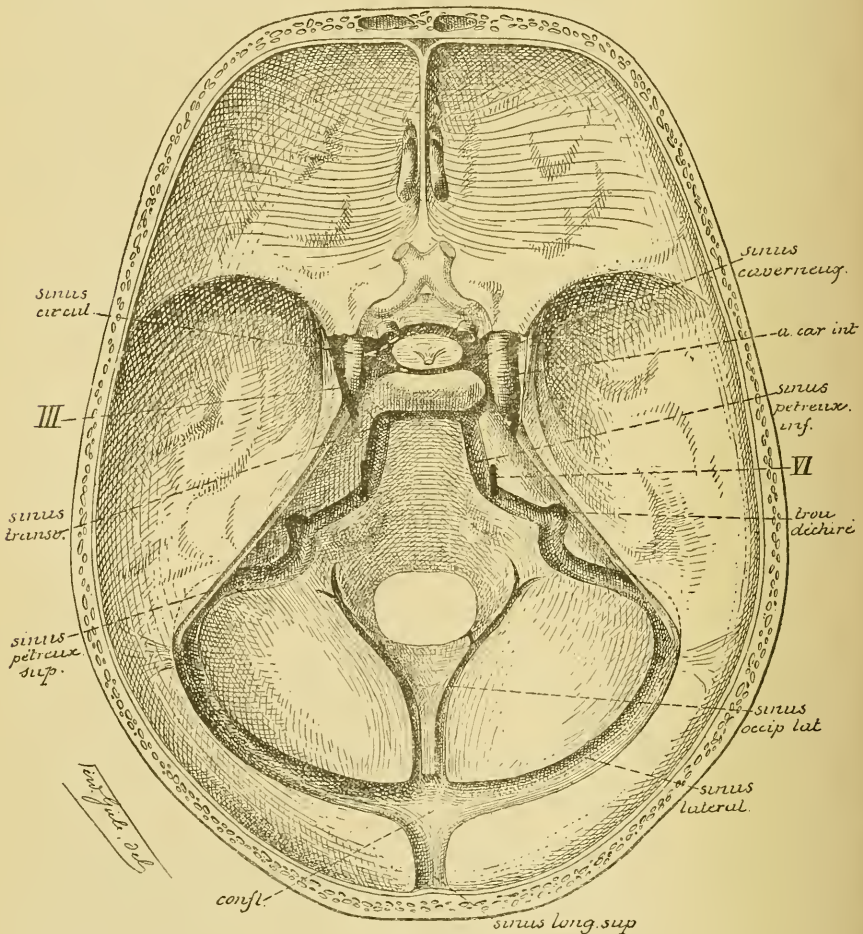


FIG. 353.

Les sinus veineux de la base du crâne. Gr. nat. 2/3.

néralement que les fibres entrecroisées se rendent dans le muscle droit interne du côté opposé.

Trajet périphérique. A partir de son origine apparente sur la face interne du pédoncule cérébral, le nerf oculo-moteur commun se dirige en avant et en dehors en passant entre l'artère cérébrale postérieure et l'artère cérébelleuse supérieure; il traverse la dure-mère en dehors de l'apophyse clinéoïde postérieure, pénètre dans le sinus caverneux dont il longe la paroi supérieure, FIG. 353, passe par la partie la plus interne de la fente sphénoïdale et arrive ainsi dans la cavité orbitaire où il se divise en deux branches terminales, l'une supérieure et l'autre inférieure, FIG. 354

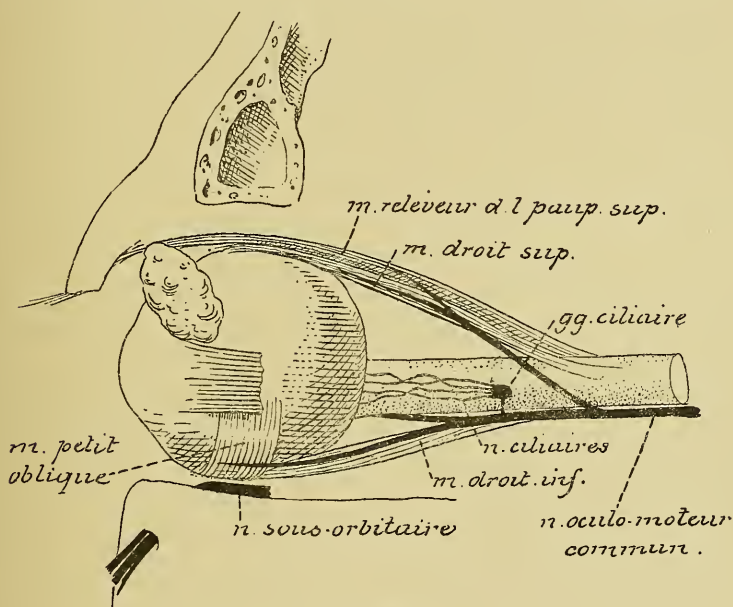


FIG. 354.

Durant son trajet dans la paroi externe du sinus caverneux, le nerf oculo-moteur commun s'anastomose avec le plexus sympathique qui entoure la carotide interne, et avec le nerf ophtalmique de WILLIS. Cette dernière anastomose amène au nerf oculo-moteur commun des fibres sensibles provenant du nerf trijumeau.

Branches terminales. La *branche supérieure* est la plus grêle. Elle passe au-dessus du nerf optique, gagne la face profonde du muscle droit supérieur et se distribue à ce muscle et au muscle releveur de la paupière supérieure.

La *branche inférieure* est la plus volumineuse. Après un court trajet dans la cavité orbitaire, elle se subdivise en trois rameaux divergents :
1° un *rameau interne* qui pénètre directement dans la face profonde du muscle droit interne;

2° un *rameau inférieur* destiné au muscle droit inférieur; et

3° un *rameau externe* qui se dirige en avant et va se terminer dans le muscle petit oblique. C'est de ce rameau externe que part un petit filet nerveux destiné au ganglion ciliaire dont il constitue la *racine motrice*. En décrivant la branche ophthalmique du nerf trijumeau, nous avons vu que ces fibres motrices du nerf oculo-moteur commun passent dans les nerfs ciliaires, pénètrent dans le globe oculaire et vont innerver les muscles intrinsèques de l'œil : le muscle ciliaire ou tenseur de la choroïde et le muscle constricteur de l'iris.

VINGT-SIXIÈME LEÇON.

La structure interne du cervelet. — La circulation du cervelet.

La structure interne du cervelet.

Avant de commencer l'étude de l'organisation interne du cerveau intermédiaire et du cerveau antérieur, nous allons examiner la structure interne du cervelet. Vous savez que le cervelet constitue la partie dorsale du cerveau postérieur. C'est une partie volumineuse de l'axe cérébro-spinal occupant les fosses occipitales inférieures. Le cervelet est situé en arrière de la protubérance annulaire, en arrière et au-dessus de la moelle allongée, en dessous des lobes occipitaux du cerveau antérieur dont il est séparé par la tente du cervelet, FIG. 355.

Nos connaissances de l'organisation interne et des fonctions physiologiques du cervelet sont encore très incomplètes et malgré de nombreux travaux, le cervelet est encore de nos jours, morphologiquement et physiologiquement, une des parties les plus énigmatiques de l'axe cérébro-spinal.

Les recherches de physiologie expérimentale, faites sur le cervelet dans le but de jeter quelque lumière sur ses fonctions, sont nombreuses et variées. Malheureusement les résultats qu'elles ont fournis sont tellement contradictoires, qu'en 1879 ECKHARDT a pu dire, non sans raison, que « depuis FLOURENS (1820) le matériel s'est tellement accumulé et est devenu à ce point contradictoire qu'on souhaiterait volontiers ne rien savoir du tout (1) ».

Avant l'application de la méthode de GOLGI à l'étude de l'organisation interne du cervelet, on pouvait en dire autant au point de vue histologique.

Il semble établi néanmoins qu'après l'ablation de parties cérébelleuses assez grandes, les mouvements deviennent incertains; cependant, dans ces cas, l'influence de la volonté sur chaque muscle en particulier paraît conservée intacte. D'où l'on conclut généralement que le cervelet est un

(1) EDINGER : *Ueber die Bedeutung des Kleinhirns in der Tierreihe*; Bericht über die Senckenbergische Gesellsch. in Frankfurt a/M., 1889, p. 73—75.

organe qui sert de centre pour la coordination des mouvements. Tous nos mouvements seraient régularisés, coordonnés par le cervelet et cela uniquement parce que c'est dans le cervelet que se termineraient les fibres qui conduisent les impressions de la sensibilité musculaire.

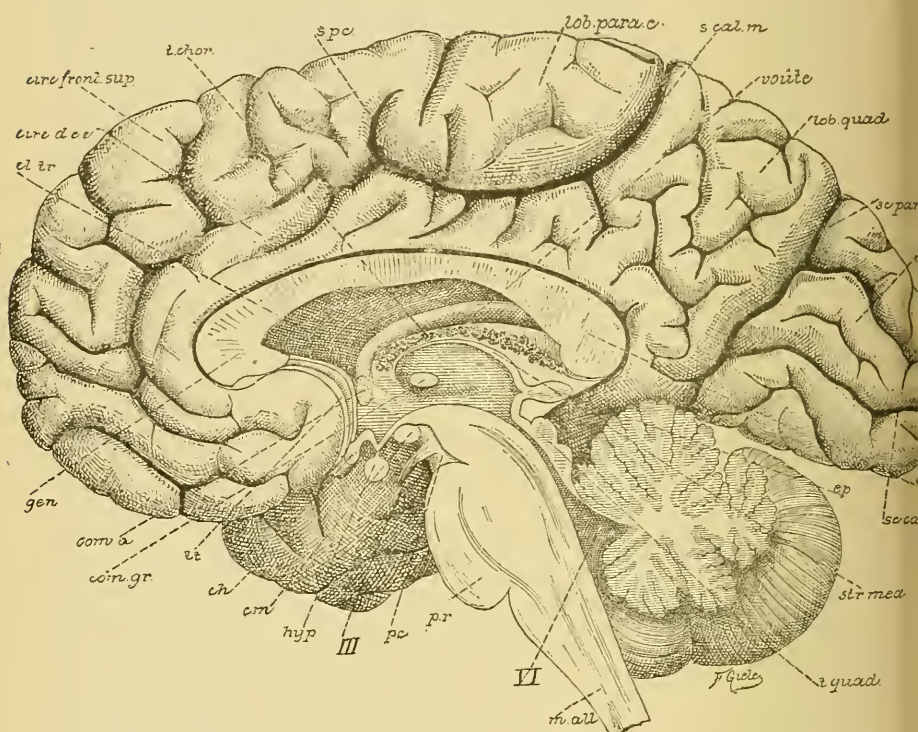


FIG. 355.

Vue d'une section médiane de l'encéphale montrant les diverses parties qui le constituent : cerveau, cervelet, protubérance annulaire, *pr*, et moelle allongée, *m. all*.

Gr. nat. 2/3.

cl. tr. : Cloison transparente.
circ. d. cc. : Circonvolution du corps cal-
t. chor. : Toile choroidienne [leux.
s. pc. : Sillon paracentral.
s. cal. m. : Sillon calloso-marginal.
sc. pari. occ. : Scissure pariéto-occipitale.
sc. calc. : Scissure calcarine.
ép. : Épiphyse.
str. méd. : Strie médullaire.
t. quad. : Tubercules quadrijumeaux.

VI : Quatrième ventricule.
pc. : Pédoncule cérébral.
III : Nerf oculo-moteur commun.
hyp. : Hypophyse.
cm. : Corps mammillaires.
ch. : Chiasma des nerfs optiques.
lt. : Lamme terminale.
com. gr. : Commissure grise.
com. a. : Commissure antérieure.
gen. : Genou du corps calleux.

Les faits fournis par l'anatomie comparée semblent venir à l'appui de cette manière de voir. Le cervelet existe, plus ou moins développé,

chez tous les vertébrés. Sa structure interne, pour autant qu'elle est connue, semble la même aussi bien chez les amphibiens, les reptiles et les poissons cyclostomes où le cervelet est réduit à une simple lamelle recouvrant le quatrième ventricule, que chez les poissons osseux, les oiseaux et les mammifères qui ont, en général, un cervelet fortement développé. EDINGER, dans ses belles recherches d'anatomie comparée, appelle l'attention sur les faits suivants : les poissons osseux, excellents nageurs, ont un cervelet énorme comparativement à celui de certains poissons cartilagineux, tels les Dipnoï, qui vivent tranquillement dans la vase. De même, le mince feuillet cérébelleux du lézard devient trois fois plus volumineux chez le crocodile, le seul saurien vivant dans l'eau. Ces faits semblent prouver, dit EDINGER, que le cervelet intervient d'une façon quelconque dans le jeu des mouvements, puisque les animaux qui ont besoin de dispositions d'équilibre spéciales, ou mieux d'une coordination toute spéciale des mouvements (nageurs), ont le cervelet plus développé que ceux dont les mouvements sont ou plus lents ou moins complexes.

Mais ce centre de coordination des mouvements n'existerait que dans le lobe médian du cervelet ; les hémisphères, en effet, manquent chez les poissons, les amphibiens et les reptiles.

Chez les oiseaux et les mammifères, les hémisphères cérébelleux existent et se mettent en rapport avec le cerveau antérieur par les pédoncules cérébelleux moyens qui s'entrecroisent dans la protubérance annulaire. On ne connaît rien encore des fonctions des hémisphères du cervelet. Tout porte à croire que le cervelet est un organe important :

- 1° son existence dans tout l'embranchement des vertébrés ;
- 2° son développement considérable chez les vertébrés supérieurs ;
- 3° surtout ses relations multiples avec les parties voisines : relations avec la moelle allongée et la moelle épinière par les pédoncules cérébelleux inférieurs ; relations avec les ganglions de la base du cerveau par les pédoncules cérébelleux supérieurs ; relations avec le cerveau antérieur par les pédoncules cérébelleux moyens.

Si les fonctions du cervelet sont encore si peu connues, la cause principale en réside, sans aucun doute, dans nos connaissances toutes rudimentaires de son organisation interne.

Le cervelet, comme toutes les parties de l'axe cérébro-spinal, est formé de deux substances : la substance blanche et la substance grise,

La substance grise.

La substance grise se trouve à la périphérie du cervelet où elle constitue la *couche corticale grise*; c'est une mince lamelle grise qui recouvre régulièrement toute la surface cérébelleuse en suivant tous les plis et tous les replis qui donnent à cette surface son aspect lamelleux. Elle existe encore dans la profondeur même du cervelet, où elle forme plusieurs noyaux enclavés dans la substance blanche. Les plus importantes de ces masses grises centrales sont les *noyaux dentelés* ou *olives cérébelleuses* et les *noyaux du toit* ou *noyaux de Stilling*.

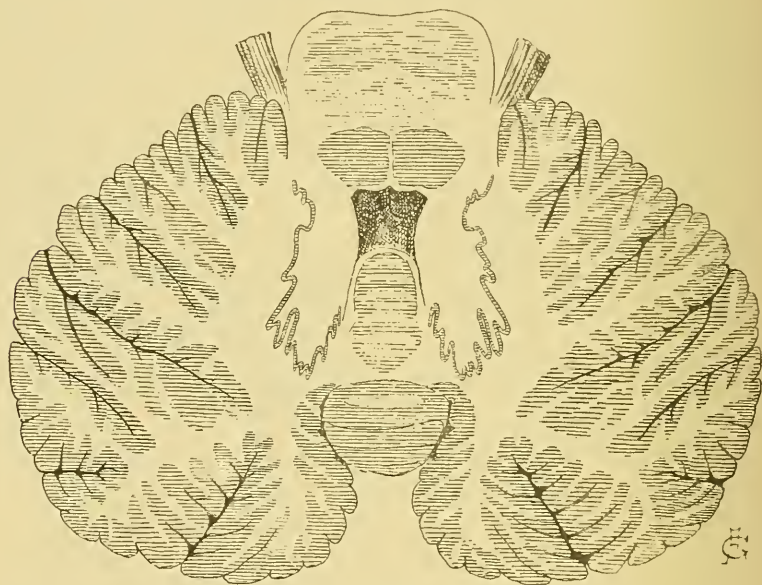


FIG. 356.

Coupe horizontale du cerveau postérieur. Gr. nat.

Les *noyaux dentelés* sont formés d'une mince lamelle grise repliée irrégulièrement sur elle-même et située, de chaque côté de la ligne médiane, au centre de la substance blanche de chaque hémisphère, FIG. 356.

Les *noyaux du toit* sont deux masses grises situées de chaque côté de la ligne médiane, en dedans des olives cérébelleuses, dans la partie la plus élevée du lobe médian du cervelet.

Entre chaque noyau du toit et l'olive cérébelleuse correspondante existent encore deux petits amas de substance grise qui constituent les *noyaux dentelés accessoires*.

Les *masses grises centrales* sont formées de cellules nerveuses multipolaires et d'un plexus inextricable de fines fibrilles nerveuses. On ignore où se terminent les prolongements cylindraxils de ces cellules nerveuses. On admet que les fibres du pédoncule cérébelleux inférieur qui viennent de la moelle allongée se terminent dans l'olive cérébelleuse, tandis que les fibres qui, par ce pédoncule, arrivent de la moelle épinière (fibres du faisceau cérébelleux) se termineraient dans la masse grise des noyaux du toit. On admet encore que les fibres du pédoncule cérébelleux supérieur sont également en rapport avec l'olive cérébelleuse.

La *couche corticale grise* du cervelet est formée de deux couches distinctes : une couche externe, d'une teinte grisâtre, appelée généralement *couche moléculaire*, et une couche interne, d'une teinte roussâtre, connue sous le nom de *couche granuleuse*. Ces deux couches sont séparées l'une de l'autre par une série continue de cellules volumineuses décrites pour la première fois par PURKINJE en 1837 et appelées *cellules de Purkinje*, FIG. 357.

Nous allons décrire successivement :

- 1° Les cellules de Purkinje;
- 2° La couche granuleuse;
- 3° La couche moléculaire.

I. *Cellules de Purkinje*. Ce sont des cellules nerveuses volumineuses situées à la limite de la couche granuleuse et de la couche moléculaire. Elles sont pourvues de nombreux prolongements protoplasmiques qui tous pénètrent dans la couche moléculaire, s'y divisent et s'y subdivisent pour se terminer par des ramifications libres à la surface du cervelet. Du côté de la couche granuleuse, chaque cellule de PURKINJE émet un prolongement cylindraxil qui traverse cette couche et va devenir le cylindre-axe d'une fibre constitutive de la substance blanche. GOLGI a montré qu'en traversant la couche granuleuse ce prolongement cylindraxil émet quelques branches collatérales qui retournent dans la couche moléculaire où elles se terminent librement, FIG. 357.

II. *La couche granuleuse*. La couche interne de l'écorce cérébelleuse est décrite généralement comme formée de petites cellules à noyau volumineux et à corps cellulaire peu développé pourvu de deux prolongements courts et grêles. Ces petites cellules, appelées aussi *grains*, donnent, sur des coupes colorées au carmin, un aspect granuleux caractéristique à toute la moitié interne de l'écorce grise du cervelet. C'est

pour ce motif que GERLACH l'avait désignée sous le nom de *couche granuleuse*. On a longtemps discuté sur la nature de ces grains que les uns considéraient comme des éléments conjonctifs, les autres comme des corpuscules lymphatiques, d'autres encore comme des éléments particuliers appartenant à un tissu spécial propre au système nerveux.

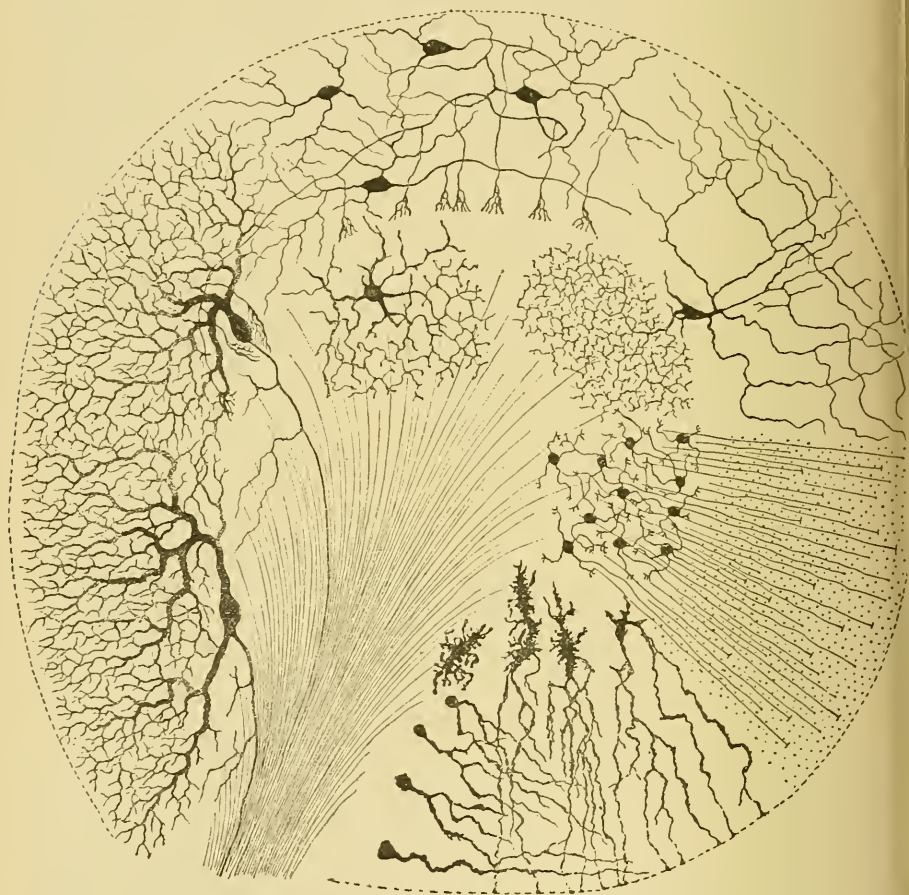


FIG. 357.

Les différents éléments constitutifs de la couche corticale grise du cervelet.

Les recherches faites avec la méthode de GOLGI (GOLGI, RAMON Y CAJAL, KÖLLIKER, VAN GEHUCHTEN, RETZIUS) ont révélé la véritable nature des éléments constitutifs de la couche granuleuse. Ces éléments appartiennent à trois espèces de cellules ayant des caractères nettement distincts :

- 1° Les grains ou petites cellules de la couche granuleuse;
- 2° Les grandes cellules de la couche granuleuse;
- 3° Les cellules de neuroglie.

Les grains ou petites cellules de la couche granuleuse, FIG. 358.

Chacun des grains de la couche granuleuse est formé d'un petit corps

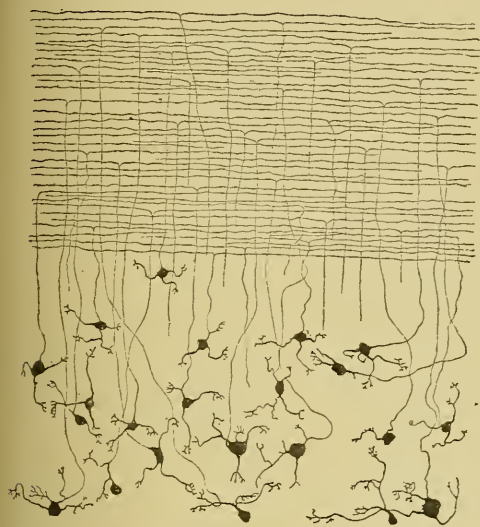


FIG. 358.

polyédrique, des angles duquel partent des prolongements protoplasmiques. Ceux-ci sont généralement au nombre de quatre ou de cinq. Ils ont une longueur variable et se terminent par une petite touffe de trois ou quatre branches courtes et épaisses. Le prolongement cylindraxil est beaucoup plus grêle que les prolongements protoplasmiques. Il naît le plus souvent, à quelque distance du corps cellulaire, de l'un ou de l'autre des prolongements protoplas-

matiques; quelquefois cependant il provient du corps cellulaire lui-même.

Il se dirige alors vers la couche moléculaire en suivant un trajet plus ou moins ondulé et, arrivé dans cette couche, il se bifurque en deux branches terminales qui courent parallèlement à la direction des lamelles

du cervelet. Dans toute l'épaisseur de la couche moléculaire, on trouve ces *fibres parallèles*, de telle sorte que, sur une coupe antéro-postérieure du cervelet, FIG. 359,

toute la couche externe grise est criblée de points noirs, sections des branches terminales du prolongement cylindraxil des grains. Sur des coupes frontales, au contraire, ces fibres se montrent suivant leur longueur et la couche moléculaire apparaît doublement striée : on y voit des fibres horizontales qui représentent les branches

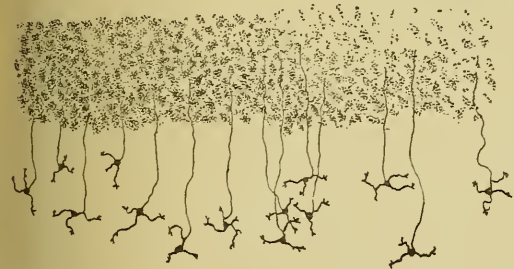

FIG. 359.

est criblée de points noirs, sections des branches terminales du prolongement cylind-

axil des grains. Sur des coupes frontales, au contraire, ces fibres se montrent suivant leur longueur et la couche moléculaire apparaît doublement striée : on y voit des fibres horizontales qui représentent les branches

terminales du prolongement cylindraxil, et des fibres verticales, perpendiculaires aux premières, représentant la partie des mêmes prolongements cylindraxils comprise entre les grains et leur point de division en branches terminales, FIG. 358. Toutes ces fibres horizontales semblent se terminer librement dans l'épaisseur de la couche moléculaire.

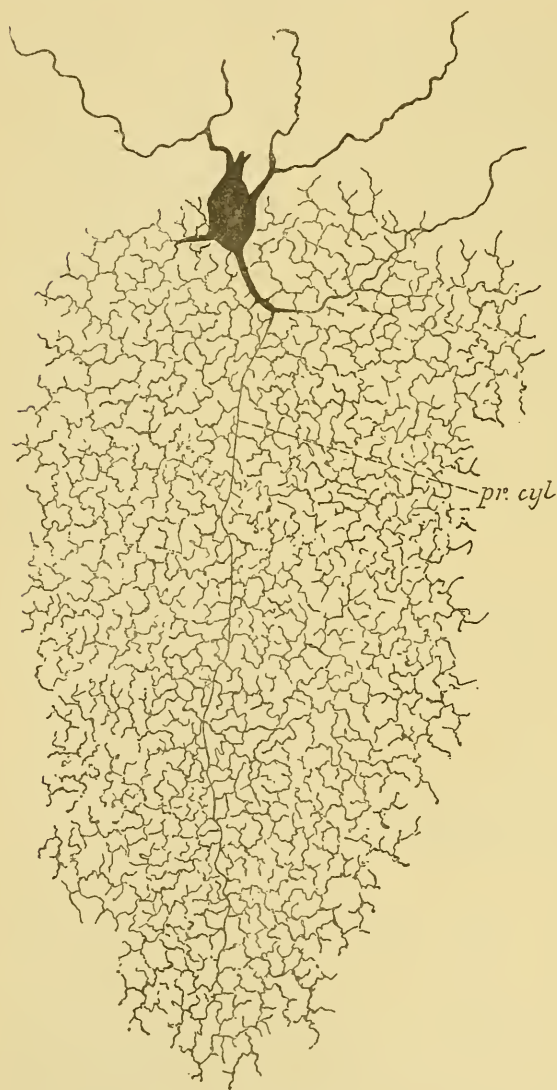


FIG. 360.

Cellule nerveuse à cylindre-axe court de la couche granuleuse du cervelet d'un chat âgé de huit jours.

Les grandes cellules de la couche granuleuse.

Elles ont été décrites pour la première fois par GOLGI. Ce sont des cellules volumineuses pourvues de nombreux prolongements protoplasmiques, qui se divisent et se subdivisent pour se terminer librement soit dans la couche granuleuse elle-même, soit dans la couche moléculaire. Le prolongement cylindraxil pénètre plus profondément dans la couche granuleuse, s'y divise et s'y subdivise un nombre considérable de fois, de façon à donner naissance, par toutes ces branches de division entrelacées, à un plexus inextricable occupant une grande étendue de la couche granuleuse, FIG. 360. On ignore encore quelle peut être la signification physiologique de ces grandes cellules. Par la façon dont se comporte

le prolongement cylindraxil, elles rentrent dans le groupe des *cellules sensibles* de GOLGI, *cellules à cylindre-axe court* de RAMON Y CAJAL, KÖLLIKER, VAN GEHUCHTEN, v. LENHOSSEK et RETZIUS.

Les cellules de neuroglie. On trouve dans la couche granuleuse du cervelet deux espèces de cellules de neuroglie. Les unes, petites, sont

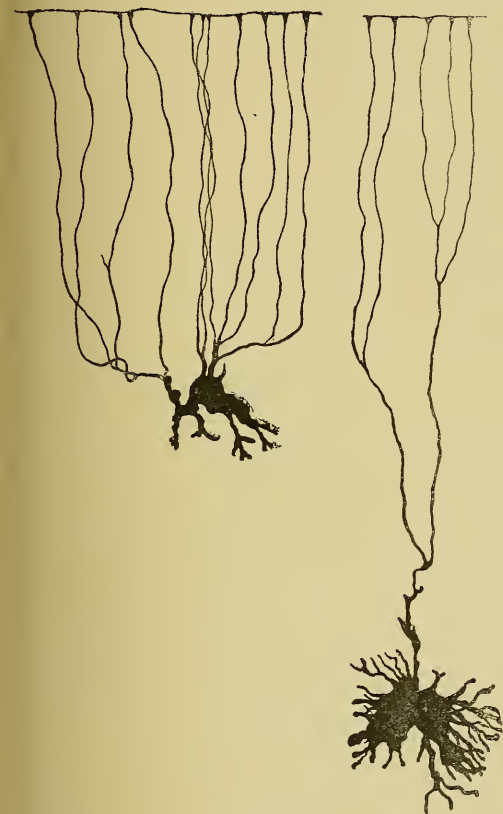


FIG. 361.

Cellules de neuroglie de l'écorce grise du cervelet. décrites pour la première fois d'une façon exacte par RAMON Y CAJAL et dont l'existence a été confirmée par KÖLLIKER et par nous. Ces éléments occupent surtout les deux tiers internes de la couche. Le corps cellulaire est pourvu de nombreux prolongements protoplasmiques qui se terminent librement dans la couche moléculaire. Le prolongement cylindraxil de ces cellules nerveuses traverse la couche suivant une direction antéro-postérieure, perpendiculaire à la direction des fibres parallèles qui dépendent des petites cellules de la couche granuleuse. D'une longueur variable, il émet sur son trajet

pourvues d'un grand nombre de prolongements courts et grêles rayonnant dans tous les sens autour de la cellule dont ils proviennent. Les autres, beaucoup plus volumineuses, ont un corps cellulaire irrégulier; elles émettent dans la couche granuleuse quelques petits prolongements gros et courts; mais du côté de la couche moléculaire, elles sont pourvues de prolongements plus volumineux et plus longs qui traversent toute l'épaisseur de cette couche pour se terminer près de la pie-mère enveloppante par un petit épaississement triangulaire, FIG. 361.

III. *La couche moléculaire.* La couche moléculaire est riche en cellules qui ont été

des branches collatérales qui descendent verticalement en bas et se terminent par une touffe de branches libres autour du corps des cellules de PURKINJE, puis se recourbe lui-même en bas et se termine comme une de ses branches collatérales, FIG. 362.

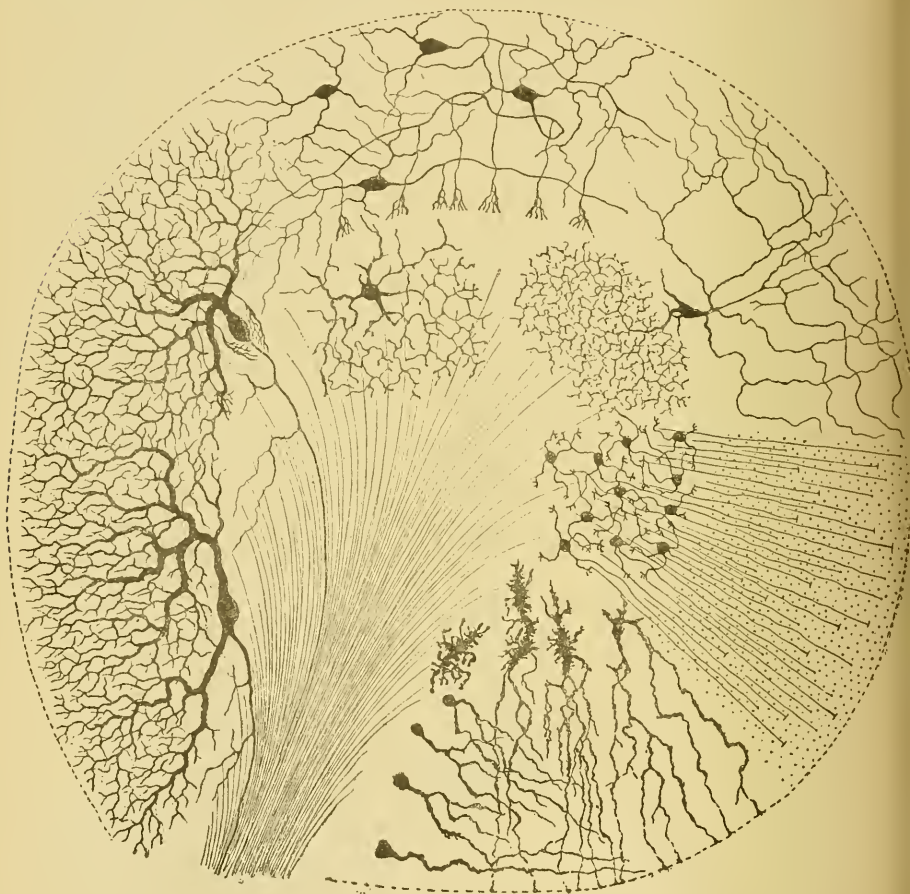


FIG. 362.

Les différents éléments constitutifs de la couche corticale grise du cervelet.

En dehors de ces cellules nerveuses, on trouve encore, dans la couche moléculaire, les branches verticales et les fibres parallèles qui représentent les prolongements cylindraxils des petites cellules de la couche granuleuse, les ramifications protoplasmiques des cellules de PURKINJE et les ramifications des cellules de neuroglie de la couche granuleuse.

En décrivant les fibres de la substance blanche, nous verrons qu'un grand nombre d'entre elles viennent encore s'y terminer par des ramifications libres.

La couche corticale grise du cervelet a donc une structure excessivement complexe. Pour mieux la faire ressortir par une vue d'ensemble, nous avons réuni dans une même figure tous les éléments constitutifs de la couche grise cérébelleuse, FIG. 362. Malheureusement, on ignore encore pour le moment les fonctions qu'il faut attribuer à tous ces éléments nerveux.

La substance blanche.

La substance blanche du cervelet est formée de fibres nerveuses dont les unes appartiennent en propre au cervelet et dont les autres forment trois paires de faisceaux volumineux, appelés pédoncules cérébelleux, servant à relier le cervelet aux parties voisines de l'axe cérébro-spinal.

Nous avons vu que les *pédoncules cérébelleux inférieurs* commencent à la partie moyenne de la moelle allongée. Ils sont formés de fibres qui viennent de la moelle épinière — faisceau cérébelleux du cordon latéral — et de fibres provenant de la moelle allongée — en partie des noyaux des cordons de GOLL et de BURDACH du même côté et du côté opposé et en partie de l'olive du côté opposé. — On croit que les fibres du faisceau cérébelleux vont se terminer dans le *noyau du toit* ou *noyau de Stilling*, tandis que toutes les autres fibres de ce pédoncule se rendent dans les olives cérébelleuses, FIG. 363.

Les *pédoncules cérébelleux moyens* sont formés de fibres qui viennent de l'écorce cérébelleuse. Les unes sont de simples fibres commissurales étendues entre l'écorce grise des deux hémisphères. Les autres, de loin les plus nombreuses, passent du pédoncule dans la protubérance annulaire où elles se terminent, pense-t-on, après entrecroisement sur la ligne médiane, dans les masses grises qui constituent les *noyaux du pont*. De ces noyaux partiraient de nouvelles fibres nerveuses à direction longitudinale constituant les *faisceaux cortico-protubérantiels*. Les fibres de ces faisceaux se mêlent d'abord avec les fibres des voies pyramidales, puis passent dans le pied du pédoncule cérébral; elles occupent dans ce pied le tiers interne et le tiers externe de la substance blanche. Au sortir du cerveau moyen, elles traversent le bras antérieur de la capsule interne et se rendent, les

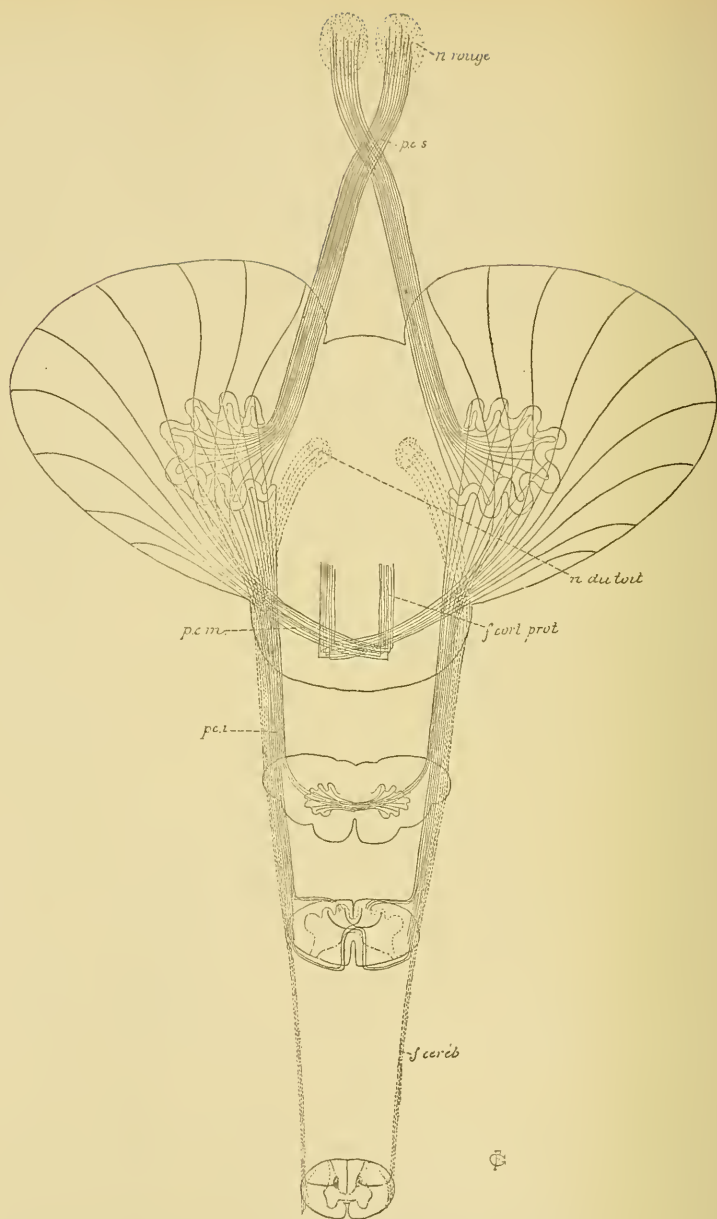


FIG. 363.

Schéma montrant le mode de constitution des pédoncules cérébelleux.

f. céréb. : Faisceau cérébelleux.
pci : Pédoncules cérébelleux infér.
pcm : Pédoncules cérébell. moyen.

f. cort prot. : Faisceaux cortico-protubé-
 rantiels.
pcs : Pédoncules cérébelleux sup.

unes dans la masse grise corticale du lobe frontal : *faisceau cortico-protubérantiel antérieur*; les autres dans l'écorce grise du lobe occipital et du lobe temporal : *faisceau cortico-protubérantiel postérieur*.

Les *pédoncules cérébelleux supérieurs*. Les fibres constitutives de ces faisceaux sortent de l'olive cérébelleuse, montent sur la face postérieure de la protubérance annulaire en se rapprochant insensiblement de la ligne médiane, puis disparaissent sous les éminences postérieures des tubercules quadrijumeaux. Elles s'entrecroisent alors sur la ligne médiane au-devant de l'aqueduc de SYLVIVS, entre le faisceau longitudinal postérieur et la couche des fibres sensibles, pour se terminer, croit-on, dans le noyau rouge et dans les couches optiques.

D'après EDINGER, on trouverait encore, dans la substance blanche du cervelet, un faisceau de fibres nerveuses venant des noyaux olivaires accessoires et descendant le long de la partie interne des pédoncules cérébelleux inférieurs jusqu'au niveau de la clava dans la moelle allongée. Ce faisceau diminuerait de volume de haut en bas, parce qu'il abandonne des fibres nerveuses aux masses grises qui constituent les noyaux sensitifs terminaux du nerf trijumeau, du nerf acoustique et probablement aussi du nerf glosso-pharyngien et du nerf pneumo-gastrique. EDINGER lui donne le nom de *voie sensitive directe du cervelet*. Nous ne pensons pas que ce faisceau nerveux soit formé de fibres partant de l'olive accessoire pour se rendre dans les noyaux terminaux des nerfs sensitifs crâniens. Nous croyons plutôt qu'il est constitué par des branches ascendantes qui proviennent de la bifurcation des fibres sensibles à leur entrée dans le tronc cérébral et qui, au lieu de constituer une racine ascendante, prennent la direction horizontale et pénètrent dans le cervelet.

En dehors de ces fibres nerveuses qui relient le cervelet aux autres parties de l'axe cérébro-spinal et que l'on pourrait considérer comme des *fibres de projection* du cervelet, on admet encore l'existence dans le cervelet de fibres qui lui appartiennent en propre :

- 1° des *fibres commissurales* qui vont d'un hémisphère cérébelleux à l'autre en passant au-dessus des noyaux du toit, et
- 2° des *fibres d'association* qui relient entre eux des points plus ou moins éloignés de l'écorce grise d'un même hémisphère.

On ignore encore presque complètement et l'endroit où se trouvent les cellules d'origine et l'endroit occupé par les ramifications terminales de toutes ces fibres nerveuses qui entrent dans la constitution de la substance blanche du cervelet.

Quand on étudie, avec la méthode de GOLGI, les éléments constitutifs de la substance blanche du cervelet, on y trouve deux espèces de fibres nerveuses décrites par RAMON Y CAJAL, KÖLLIKER, nous-même et RETZIUS.

1° Des fibres qui ont leurs cellules d'origine dans la couche corticale grise du cervelet; elles représentent les prolongements cylindraxils des cellules de PURKINJE. On ignore encore où ces fibres se terminent.

2° Des fibres qui se terminent, par des ramifications libres, dans la couche corticale grise du cervelet; on ignore encore l'endroit où elles ont leurs cellules d'origine. Ces fibres appartiennent à deux types: les unes se terminent dans la couche granuleuse et les autres dans la couche moléculaire. Les premières, arrivées dans la couche granuleuse,

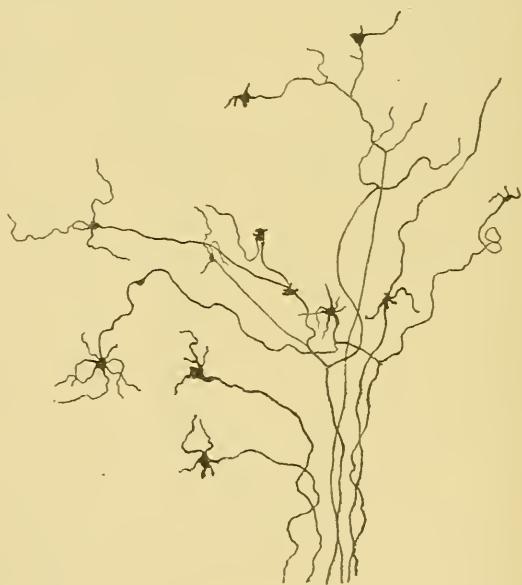


FIG. 364.

Quelques fibres mousseuses de la substance blanche du cervelet.

se bifurquent fréquemment et présentent, soit au niveau des points de division, soit à un point quelconque de leur trajet, soit à leur terminaison, une touffe de branches plus grêles se terminant librement dans la couche granuleuse, FIG. 364. A cause de leur aspect particulier, RAMON Y CAJAL leur a donné le nom de *fibres mousseuses*. On ne sait pas de quelles cellules elles proviennent.

Les fibres du second type se terminent dans la couche moléculaire. Elles viennent de la substance blanche, traversent la couche granuleuse, pénètrent dans la couche moléculaire et s'y terminent par un grand nombre de branches qui viennent se mettre en contact avec les prolongements protoplasmiques des cellules de PURKINJE, FIG. 365. On ignore également où ces fibres ont leurs cellules d'origine.

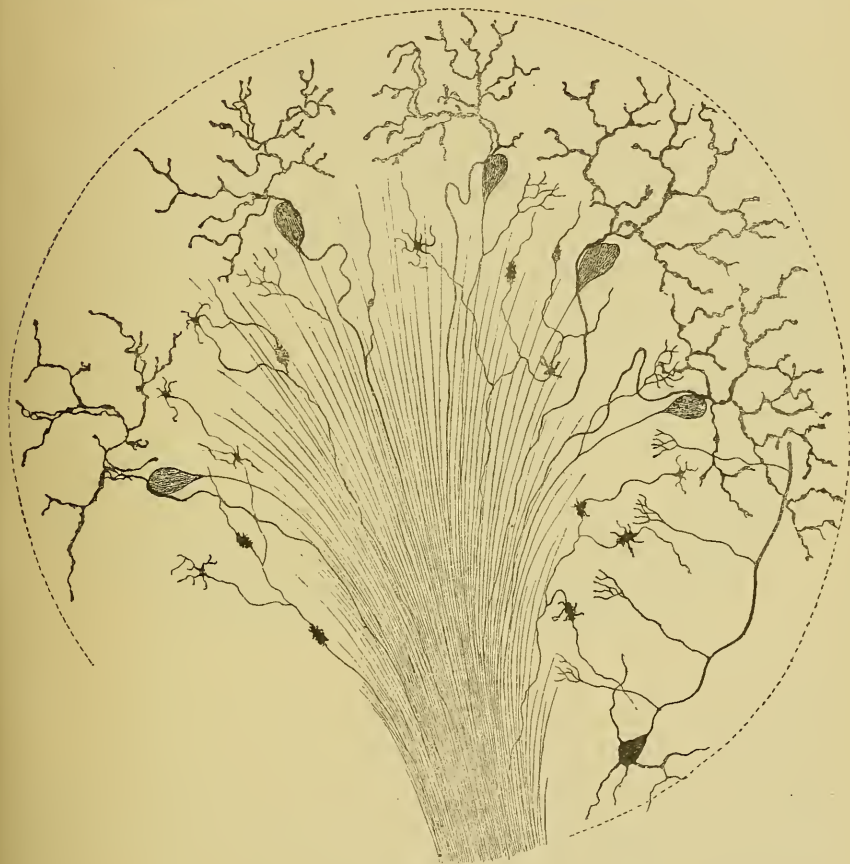

FIG. 365.

Les différentes fibres nerveuses qui constituent la substance blanche du cervelet.

Pour donner une idée de la disposition relative de ces trois espèces de fibres nerveuses de la substance blanche, nous les avons réunies dans la FIG. 365.

En dehors de ces fibres nerveuses, il existe encore, dans toute l'épaisseur de la substance blanche, de nombreuses cellules de neuroglie remarquables par leurs prolongements longs et grêles.

La circulation du cervelet.

Le cervelet reçoit le sang artériel de trois paires de branches volumineuses : les artères *cérébelleuses supérieures* et les artères *cérébelleuses moyennes*, branches du tronc basilaire, FIG. 367, et les artères *cérébelleuses inférieures* qui proviennent des artères vertébrales, FIG. 366.

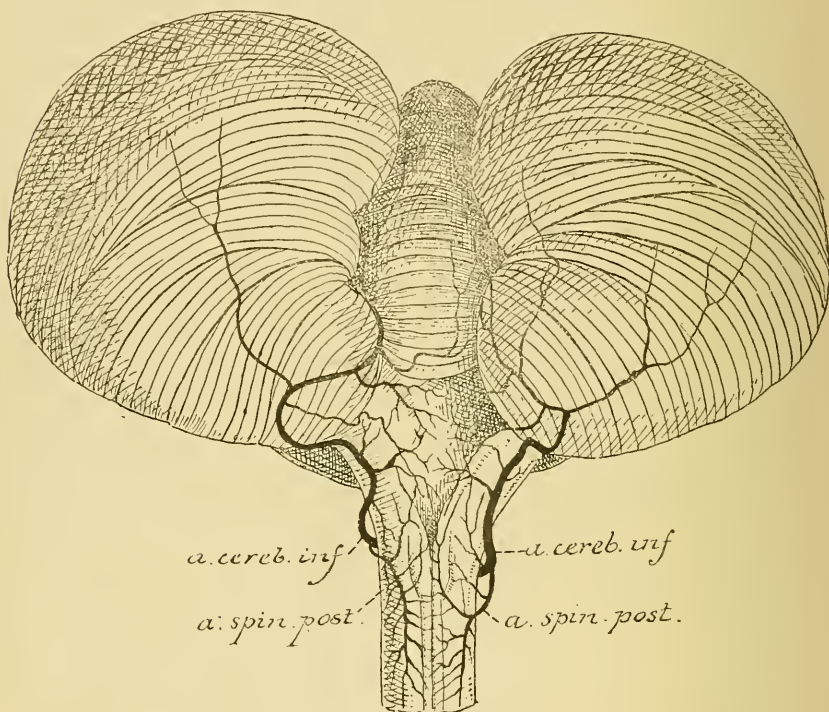


FIG. 366.

Les artères de la face postérieure de la moelle allongée (d'après DURET).

Chaque artère *cérébelleuse inférieure* ou artère *cérébelleuse postérieure et inférieure* naît de l'artère vertébrale correspondante vers la partie inférieure de la moelle allongée. Elle contourne cet organe en arrière et en dedans, gagne la face inférieure du cervelet et se divise en deux rameaux : l'interne se ramifie sur la face inférieure du lobe médian ou vers l'inférieur ; l'externe est destiné à la partie postérieure de la face inférieure des hémisphères cérébelleux, FIG. 366.

L'artère *cérébelleuse moyenne*, appelée encore artère *cérébelleuse antérieure et inférieure*, naît du tronc basilaire vers le milieu de la face antérieure de la protubérance annulaire ; elle se dirige horizontalement en dehors et va se distribuer à la partie antérieure de la face inférieure du cervelet.

L'artère cérébelleuse supérieure naît du tronc basilaire un peu en dessous de la bifurcation de celui-ci en artères occipitales postérieures, FIG. 367. Elle se dirige en dehors, contourne le pédoncule cérébral et va se ramifier sur la face supérieure du cervelet.

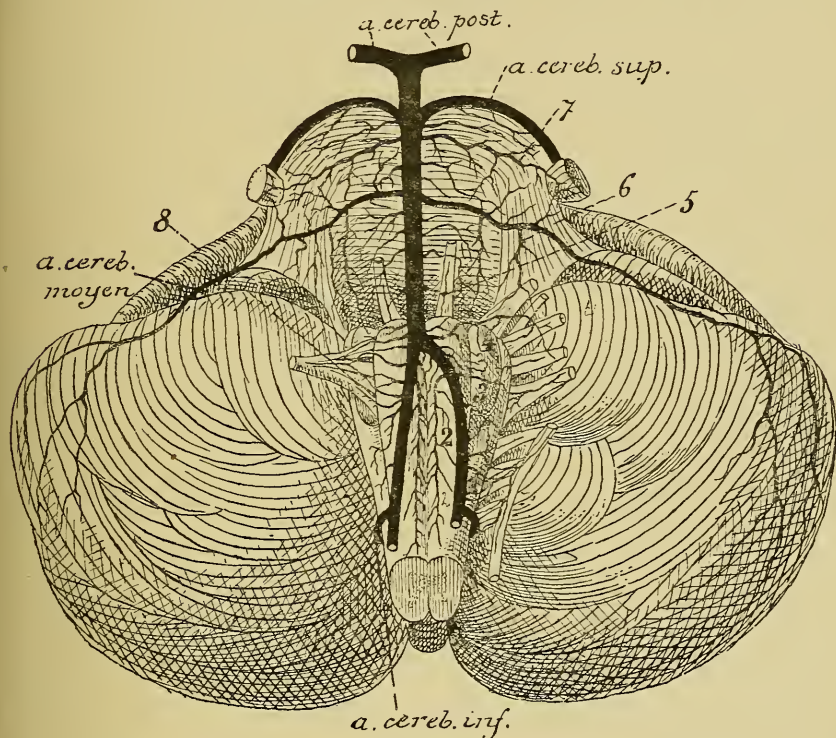


FIG. 367.

Les artères de la face antérieure de la moelle allongée et de la protubérance annulaire (d'après DURET).

- | | |
|---|---|
| <p>1. Artères radiculaires du nerf accessoire de WILLIS.</p> <p>2. Artères spinales antérieures.</p> <p>3. Artères radiculaires du nerf pneumo-gastrique.</p> <p>4. Artères radiculaires du nerf glosso-pharyngien.</p> | <p>5. Artères radiculaires du nerf oculo-moteur externe.</p> <p>6. Artères radiculaires du nerf facial et du nerf acoustique.</p> <p>7. Artères radiculaires du trijumeau.</p> <p>8. Artères radiculaires du nerf hypoglosse.</p> |
|---|---|

Toutes ces artères se ramifient abondamment et s'anastomosent les unes avec les autres, de manière à former un réseau artériel très serré dans la pie-mère qui recouvre la face externe du cervelet. Les artères cérébelleuses supérieures s'anastomosent également avec les artères cérébrales postérieures, de même que les artères cérébelleuses inférieures s'anastomosent avec les artères du bulbe.

De ce réseau artériel s'échappe une multitude de fines artérioles qui pénètrent verticalement dans l'épaisseur du cervelet et se résolvent en réseau capillaire entre les éléments constitutifs de la substance blanche et de la substance grise. Ce réseau est plus serré dans la substance grise que dans la substance blanche.

Circulation veineuse. Les veines cérébelleuses ne suivent pas le trajet des artères. On les divise, d'après leur situation, en *veines médianes* et *veines latérales*.

La *veine médiane supérieure* parcourt d'arrière en avant la face supérieure du lobe médian et se jette dans la *veine de Gallien*.

La *veine médiane inférieure* parcourt d'avant en arrière le ver inférieur et se jette dans le confluent des sinus, le sinus droit ou un des sinus latéraux.

Les veines latérales supérieures et inférieures naissent sur les faces correspondantes des hémisphères cérébelleux et vont se jeter dans les sinus latéraux.

VINGT-SEPTIÈME LEÇON.

La structure interne du cerveau intermédiaire.

La circulation du cerveau intermédiaire — Le nerf optique.

La structure interne du cerveau intermédiaire.

Le cerveau intermédiaire est la partie de l'axe cérébro-spinal qui provient de la partie postérieure de la première vésicule cérébrale primitive. Nettement distinct des parties voisines pendant les premiers jours du développement embryonnaire, le cerveau intermédiaire est bien vite recouvert par le développement excessif que prennent les vésicules hémisphériques du cerveau antérieur. Il est difficile, chez l'adulte, d'indiquer les limites précises qui séparent le cerveau intermédiaire du cerveau antérieur et du cerveau moyen. Nous avons vu, en étudiant la grosse anatomie de l'axe cérébro-spinal, que les principales parties constitutives du cerveau intermédiaire sont : les couches optiques, les corps genouillés, l'épiphyse, les corps mamillaires avec l'infundibulum et l'hypophyse.

Couches optiques. Chaque *couche optique* représente une masse compacte de substance grise formée de cellules nerveuses et de fibres nerveuses. Elle est divisée par deux minces lamelles blanches en trois masses distinctes appelées noyaux : un noyau antérieur, un noyau médian et un noyau latéral. Les cellules nerveuses appartiennent toutes au type multipolaire ; on ignore encore la destinée de leur prolongement cylindraxil.

Les fibres nerveuses forment, sur la face supérieure de chaque couche optique, une zone blanche appelée *stratum zonale*. Elles appartiennent en grande partie aux nerfs optiques et représentent les prolongements cylindraxils des cellules nerveuses de la couche ganglionnaire de la rétine qui viennent se terminer, par des ramifications libres, entre les cellules nerveuses de la couche optique.

La face interne des couches optiques est libre ; elle est recouverte par l'épithélium épendymaire et limite la face latérale du troisième ventricule, FIG. 368.

Au niveau de l'extrémité postérieure de la strie médullaire de la couche optique, on rencontre, sur la face interne de cette dernière, un petit épaississement connu sous le nom de *ganglion de l'habenula de la couche optique*.

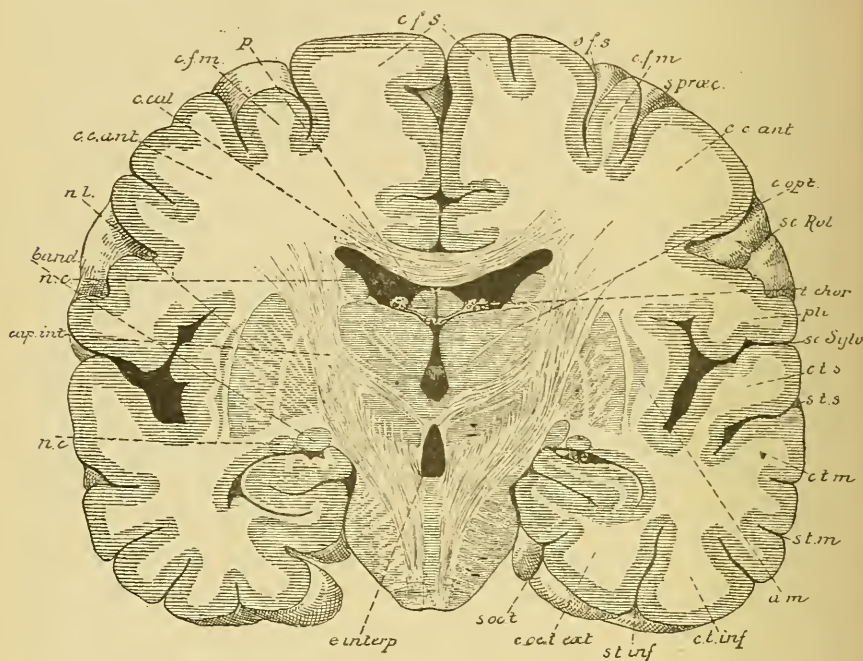


FIG. 368.

Coupe IV (FIG. 71). Gr. nat. 3/4

- | | |
|---|---|
| <i>cfs</i> : Circonvolution frontale supérieure. | <i>c. t. m.</i> : Circonv. temporale moyenne. |
| <i>sfs</i> : Sillon frontal supérieur. | <i>s. t. m.</i> : Sillon temporal moyen. |
| <i>cfn</i> : Circonv. frontale moyenne. | <i>am</i> : Avant-mur. |
| <i>s. præc.</i> : Sillon præcentral. | <i>c. t. inf.</i> : Circonvolution temporale inférieure. |
| <i>cc. ant.</i> : Circonvolution centrale antérieure. | <i>s. t. inf.</i> : Sillon temporal inférieur. |
| <i>sc. Rol</i> : Scissure de ROLANDO. | <i>c. oc. t. ext.</i> : Circonvolution occipito-temporale externe |
| <i>c. opt.</i> : Couche optique. | <i>s. occ. t.</i> : Sillon occipito-temporal. |
| <i>t. chor.</i> : Toile choroïdienne. | <i>e. interp.</i> : Espace interpédonculaire. |
| <i>pli</i> : Pli de passage entre les deux circonvolutions centrales. | <i>nc</i> : Noyau caudé. |
| <i>sc. sylv.</i> : Scissure de SYLVIVS. | <i>cap. int.</i> : Bras postérieur de la capsule interne. |
| <i>c. t. s.</i> : Circonvolution temporalesupérieure. | <i>band.</i> : Bandelette optique. |
| <i>s. t. s.</i> : Sillon temporal supérieur. | <i>c. cal.</i> : Corps calleux. |
| | <i>p.</i> : Voûte à trois piliers. |

De ce ganglion part un faisceau nerveux qui se dirige en arrière, longe la face interne du noyau rouge et s'étend jusque dans un petit ganglion situé entre les pédoncules cérébraux ou *ganglion interpédonculaire*. Avant

d'arriver à ce ganglion, les deux faisceaux s'entrecroisent sur la ligne médiane. C'est le *faisceau rétroreflexe* ou *faisceau de Meynert*. On ignore sa signification physiologique, de même qu'on ne sait pas où les fibres qui constituent ce faisceau ont leurs cellules d'origine et où elles se terminent.

La face externe de la couche optique répond au bras postérieur de la capsule interne. Un grand nombre de fibres nerveuses pénètrent par cette face latérale dans la couche optique. Elles appartiennent à ce qu'on appelle la *couronne rayonnante de la couche optique* et relie l'écorce grise du cerveau antérieur à la masse grise du cerveau intermédiaire.

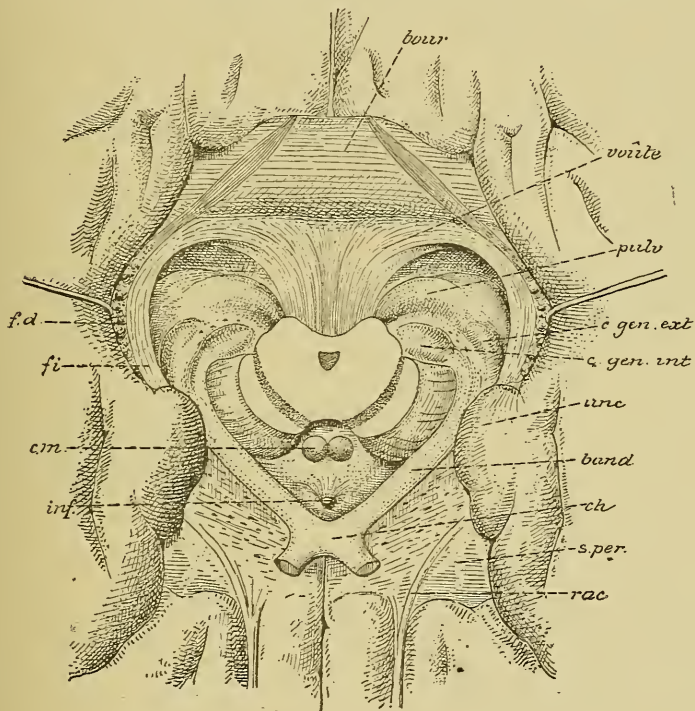


FIG. 369.

Rapports des bandelettes optiques avec les corps genouillés et les couches optiques. G. nat.

fd : Faisceau denté.
fi : Fimbria.
cm : Corps mamillaires.
inf : Infundibulum.
rac : Racine olfactive.

s.per : Substance perforée antérieure.
ch : Chiasma des nerfs optiques.
band : Bandelette optique.
unc : Repli unciforme.
bour : Bourrelet du corps calleux.

Les auteurs admettent encore qu'un certain nombre de fibres de la voie sensitive ou de la couche du ruban de REIL se terminent dans la couche optique. Il en serait de même d'une partie au moins des fibres des pédoncules cérébelleux supérieurs.

Corps genouillés. Les *corps genouillés* sont des noyaux gris situés à la limite du cerveau intermédiaire et du cerveau moyen, dans l'épaisseur même de chaque bandelette optique, FIG. 369. Nous verrons plus tard que, arrivée près de l'axe nerveux, la bandelette optique se divise, de chaque côté, en

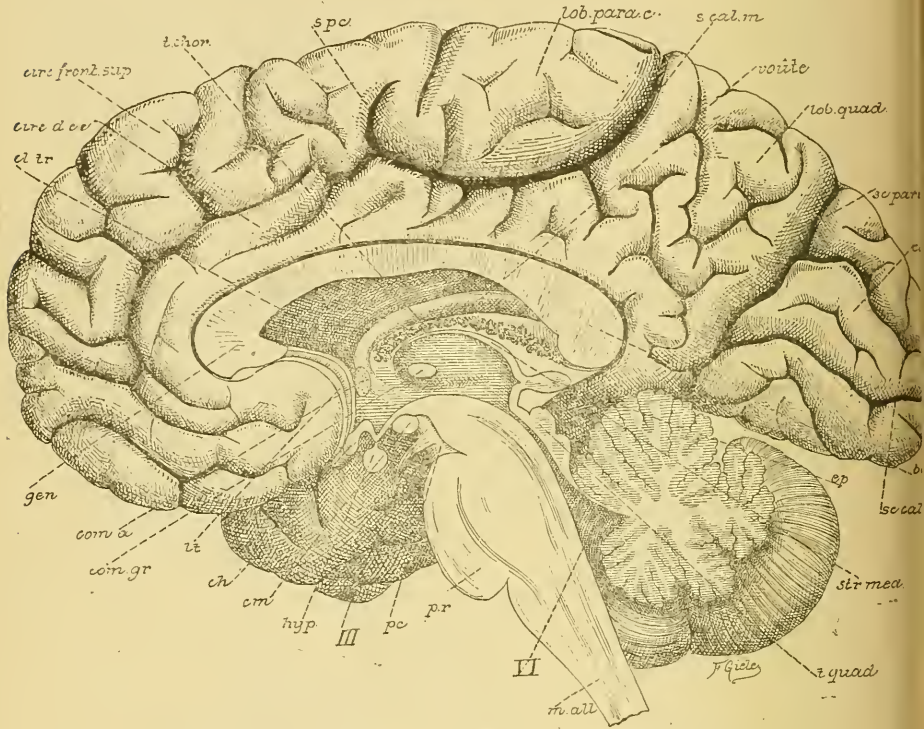


FIG. 370.

Vue d'une section médiane de l'encéphale montrant les diverses parties qui le constituent : cerveau, cervelet, protubérance annulaire, *pr*, et moelle allongée, *m. all.*

Gr. nat. 2/3.

cl. tr. : Cloison transparente.
circ. d. cc. : Circonvolution du corps cal-
t. chor. : Toile choroïdienne [leux.
s. pc. : Sillon paracentral.
s. cal. m. : Sillon callosal-marginal.
sc. pari. occ. : Scissure pariéto-occipitale.
sc. calc. : Scissure calcarine.
ép. : Épiphyse.
str. méd. : Strie médullaire.
t. quad. : Tubercules quadrijumeaux.

VI : Quatrième ventricule.
pc. : Pédoncule cérébral.
III : Nerf oculo-moteur commun.
hyp. : Hypophyse.
cm. : Corps mamillaires.
ch. : Chiasma des nerfs optiques.
lt. : Lamme terminale
com. gr. : Commissure grise.
com. a. : Commissure antérieure.
gen. : Genou du corps calleux.

une racine externe et une racine interne. Les fibres de la racine externe se terminent en grande partie dans la masse grise du corps genouillé externe, tandis que les fibres de la racine interne trouvent en partie aussi leur terminaison dans le corps genouillé interne, FIG. 369.

Corps mamillaires. Les *corps mamillaires*, FIG. 370, sont formés d'une masse grise centrale entourée d'une couche blanche périphérique. Les piliers antérieurs du trigone cérébral viennent y aboutir. D'autre part, on admet qu'un faisceau de fibres nerveuses relie chaque corps mamillaire à la face interne de la couche optique correspondante : il est connu sous le nom de *faisceau de Vicq d'Azyr*; tandis qu'un autre faisceau part du corps mamillaire et a pu être poursuivi en arrière jusque dans la région de la calotte du cerveau moyen, *faisceau de la calotte* (Haubenbündel des auteurs allemands). Mais on ignore complètement où toutes ces fibres nerveuses ont leur origine et leur terminaison.

Substance interpédonculaire. La *lame grise interpédonculaire* étendue entre les pédoncules cérébraux et les corps mamillaires est formée essentiellement par l'épithélium épendymaire du troisième ventricule renforcé par une couche de tissu neuroglie. On y observe quelques fibres entrecroisées constituant la *commissure de Forel*.

Dans la lame grise étendue entre l'infundibulum et la lame terminale immédiatement au-dessus du chiasma des nerfs optiques, on rencontre quelques faisceaux de fibres entrecroisées constituant la *commissure de Meynert*. On ne connaît rien de certain quant à l'origine et à la terminaison des fibres de ces deux commissures.

Infundibulum et hypophyse. Au devant des corps mamillaires, on trouve une dépression infundibuliforme du plancher du troisième ventricule constituant l'*infundibulum*; celui-ci est relié par la tige pituitaire à un organe énigmatique appelé *hypophyse*. Des recherches embryologiques ont montré que l'hypophyse est formée de deux parties : une partie antérieure représentant une dépendance de la voûte du pharynx formée d'un peloton de petits tubes épithéliaux, et une partie postérieure formée par un diverticulum du plancher du troisième ventricule. On ignore complètement la valeur physiologique de cet organe. On sait uniquement que dans une certaine maladie nerveuse on observe une hypertrophie considérable de sa partie épithéliale.

Épiphysse. L'*épiphysse* est un petit organe énigmatique que l'on considère actuellement comme un organe rudimentaire, représentant un œil pariétal ou le troisième œil des vertébrés. Chez l'homme adulte, cet organe est constitué de tubes épithéliaux enroulés, de vaisseaux sanguins et d'un dépôt de sels calcaires.

Région sous-optique. Entre les couches optiques et le cerveau moyen existe encore une région importante appelée *région sous-optique*. Sa structure est loin d'être connue. On y a décrit un grand nombre de noyaux de substance grise et de faisceaux de fibres nerveuses s'entrecroisant dans tous les

sens — faisceau rétro-réflexe ou faisceau de MEYNERT, faisceau de la calotte, fibres venant de la commissure postérieure, etc. — mais dont on ignore encore complètement et les relations anatomiques et la valeur physiologique. Il vous suffit pour le moment de savoir qu'il existe là une région d'une structure très complexe. Lorsque des recherches ultérieures nous auront fourni des données précises, il vous sera toujours facile de les inscrire dans le schéma général que vous vous serez construit de la structure de l'axe cérébro-spinal.

Commissure postérieure. En dessous de l'épiphyse, nous trouvons un faisceau transversal de fibres nerveuses qui constitue la *commissure postérieure*. Il appartient déjà au cerveau moyen. On pense que ses fibres proviennent, du moins en partie, de la couche optique, qu'elles s'entrecroisent dans la commissure, puis se recourbent dans le cerveau moyen. Mais on ne sait pas de quelles cellules nerveuses proviennent ces fibres ni dans quelles masses grises elles vont se terminer.

La circulation du cerveau intermédiaire.

Les artères nourricières des différentes parties du cerveau intermédiaire naissent toutes des artères cérébrales postérieures et des artères communicantes postérieures.

Au moment où l'artère cérébrale postérieure a contourné le pédoncule cérébral, elle émet, près de la ligne médiane, une artère destinée à la toile choroïdienne du troisième ventricule : c'est l'*artère choroïdienne postérieure et moyenne* (DURET). Celle-ci longe de chaque côté l'épiphyse en lui donnant des rameaux, puis se divise en deux branches, dont l'une s'épuise dans la toile choroïdienne et l'autre se rend dans le plexus choroïde latéral.

La toile choroïdienne reçoit encore une *artère choroïdienne antérieure* venant de la carotide interne et une *artère choroïdienne postérieure et latérale*; celle-ci vient aussi de l'artère cérébrale postérieure et s'épuise dans la toile choroïdienne et dans le plexus choroïde latéral.

Les artères destinées à la couche optique se divisent, d'après DURET, en *artères optiques internes*, *artères optiques moyennes* ou *ventriculaires* et *artères optiques externes*.

Les *artères optiques internes* sont au nombre de deux : une antérieure et une postérieure. L'*artère optique interne et antérieure* naît de l'artère communicante postérieure, traverse le plancher du troisième ventricule entre les corps mamillaires et l'infundibulum et va se distribuer à la partie antérieure de la couche optique. L'*artère optique interne et postérieure* naît de l'artère cérébrale postérieure ou de l'artère communicante postérieure;

elle traverse la partie antérieure de la substance perforée postérieure et s'épuise dans la partie postérieure de la face interne de la couche optique en abandonnant des rameaux à la commissure grise.

Les *artères optiques ventriculaires* naissent des artères de la toile choroïdienne. Celles-ci sont situées dans l'épaisseur de cette membrane, de chaque côté de la ligne médiane, et émettent, à de courtes distances, de petites artérioles qui pénètrent perpendiculairement dans les faces internes des couches optiques.

Les *artères optiques externes* naissent également de l'artère cérébrale postérieure et se rendent aux corps genouillés et à l'extrémité postérieure de la couche optique ou *pulvinar*.

Les corps mamillaires, l'infundibulum avec l'hypophyse, le chiasma des nerfs optiques avec les bandelettes optiques et la lame terminale reçoivent de petites artérioles des artères communicantes postérieures.

Les veines de la couche optique se rendent dans les veines de GALIEN et par là dans le sinus droit, ainsi que nous le verrons en décrivant la circulation du cerveau antérieur.

II. Le nerf optique.

Un seul nerf périphérique est en connexion avec le cerveau intermédiaire, c'est le nerf optique ou la deuxième paire des nerfs craniens.

Le nerf optique occupe dans le groupe des nerfs cérébro-spinaux une place tout à fait spéciale. Il n'est nullement comparable à un autre nerf périphérique, car il constitue en réalité une partie de la substance blanche de l'axe cérébro-spinal lui-même.

L'étude du développement embryonnaire nous apprend, en effet, que le nerf optique, ainsi que la rétine, provient de chaque côté de la vésicule cérébrale primitive au moyen d'un petit diverticulum qui constitue la vésicule optique.

Le nerf optique présente d'ailleurs la même structure que la substance blanche de l'axe cérébro-spinal : il est formé de fibres nerveuses à myéline sans membrane de SCHWANN entremêlées à des cellules de neuroglie.

On décrit cependant au nerf optique, comme à tout nerf cérébro-spinal, une origine réelle, une origine apparente et un trajet périphérique.

Origine réelle. Les fibres du nerf optique ont leurs cellules d'origine dans la rétine elle-même.

Les recherches de RAMON Y CAJAL sur la structure de la rétine

des vertébrés nous ont appris que cette membrane nerveuse a une structure beaucoup plus simple qu'on ne l'avait décrite jusqu'ici. Dans tous les traités classiques d'anatomie et d'histologie, on décrit la rétine comme constituée d'un grand nombre de couches différentes que l'on distingue les unes des autres par l'aspect particulier qu'elles prennent sous l'action des réactifs colorants.

La méthode de GOLGI a montré que la rétine est formée essentiellement, chez tous les vertébrés, de trois couches d'éléments nerveux superposés, FIG. 371.

1° *La couche des cellules visuelles.* Ce sont des cellules nerveuses bipolaires dont le prolongement périphérique, plus ou moins long et

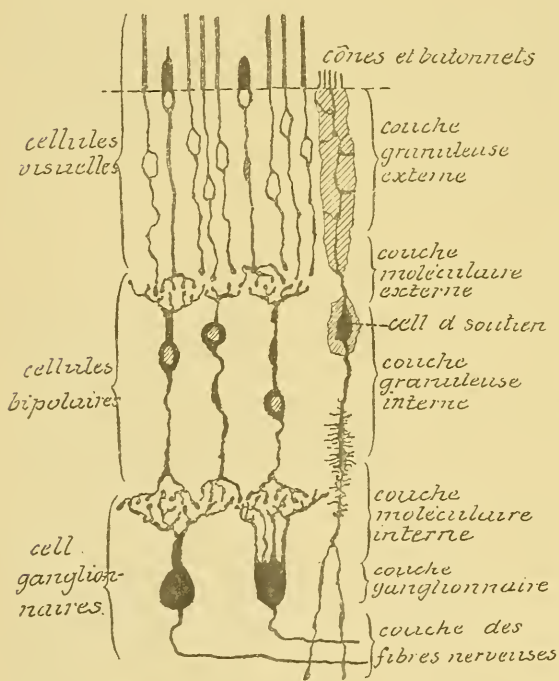


FIG. 371.

Les éléments essentiels de la rétine du chien.

plus ou moins épais, arrive à la surface libre de la rétine pour y constituer les bâtonnets et les cônes, et dont le prolongement central pénètre dans la profondeur de la rétine et s'y termine librement, soit par un petit épaissement sphérique (bâtonnets), soit par une petite touffe de ramifications indépendantes (cônes). Cette couche des cellules visuelles correspond à la fois à la zone des cônes et des bâtonnets, à la couche granuleuse externe et à une partie de la couche moléculaire externe des auteurs, FIG. 371.

2° *La couche des cellules bipolaires.* Ce sont des éléments nerveux de forme bipolaire, dont le prolongement périphérique se dirige vers la couche des cônes et des bâtonnets et se termine, par une touffe de ramifications libres, au niveau de l'extrémité interne des éléments de la couche précédente. Les ramifications terminales internes des cônes et des bâtonnets et les ramifications externes des cellules bipolaires viennent,

à ce niveau, se mettre en contact pour s'y transmettre les ébranlements nerveux. Cet entrelacement de ramifications terminales donne à cette zone de la rétine un aspect spécial qui lui a valu le nom de *couche moléculaire externe*, FIG. 371.

Le prolongement interne des cellules bipolaires, plus ou moins long, se termine également par une arborisation assez complexe dans la profondeur de la rétine. Les corps de ces cellules bipolaires ne sont pas tous situés au même niveau, mais ils sont placés les uns au-dessus des autres de telle façon que les cellules voisines puissent s'engréner l'une dans l'autre. Il en résulte une couche assez épaisse, riche en noyaux, qui prend une coloration spéciale par les différents réactifs colorants : c'est la *couche granuleuse interne* des auteurs.

3° *La couche des cellules ganglionnaires.* Elle constitue la couche la plus profonde de la rétine. Elle est formée de cellules nerveuses volumineuses ; chacune d'elles est pourvue de plusieurs prolongements protoplasmiques périphériques et d'un seul prolongement cylindraxil central. Les prolongements protoplasmiques se dirigent vers la profondeur de la rétine et s'y terminent par des arborisations libres qui s'enchevêtrent avec les arborisations des prolongements internes des cellules bipolaires. Cet entrelacement se fait sur une zone assez large de la rétine et produit une couche spéciale : la *couche moléculaire interne*.

Les corps des cellules nerveuses sont placés presque sur une même ligne horizontale, ils forment la *couche ganglionnaire*. Les prolongements cylindraxils de ces cellules nerveuses se réunissent en dedans de la couche des cellules ganglionnaires pour se rendre vers la papille du nerf optique. Ils constituent la *couche des fibres optiques*.

Ces trois éléments superposés : cellules visuelles, cellules bipolaires et cellules ganglionnaires, forment les *éléments constitutifs essentiels* de la rétine. La structure de cette membrane nerveuse se complique ensuite, ainsi que nous le verrons en décrivant plus spécialement la structure de l'œil, par l'adjonction de nouveaux éléments. Parmi ceux-ci, les uns, de nature épithéliale, ont simplement pour fonction de servir de cellules de soutien aux éléments nerveux ; ils sont connus depuis longtemps sous le nom de *fibres de Müller*, FIG. 371 ; les autres, de nature nerveuse, affectent dans la rétine une disposition transversale ; ils ont probablement pour fonction de relier entre elles des cellules visuelles et des cellules bipolaires placées à de grandes distances. Ces cellules nerveuses horizontales sont situées au niveau de la couche moléculaire externe. Leurs prolongements protoplasmiques viennent en contact avec les ramifications

internes des cellules visuelles et leurs prolongements cylindraxils traversent horizontalement la couche moléculaire pour se terminer, par des ramifications libres, à une distance variable de la cellule d'origine, FIG. 372.

Dans toute l'épaisseur de la couche moléculaire interne, on trouve encore des cellules spéciales qui semblent dépourvues de prolongement cylindraxil et dont les prolongements protoplasmiques se dirigent en bas, se ramifient et se terminent dans l'épaisseur de la couche moléculaire, FIG. 372. Ces cellules portent le nom de *spongioblastes*. On ne connaît pas leur fonction physiologique.

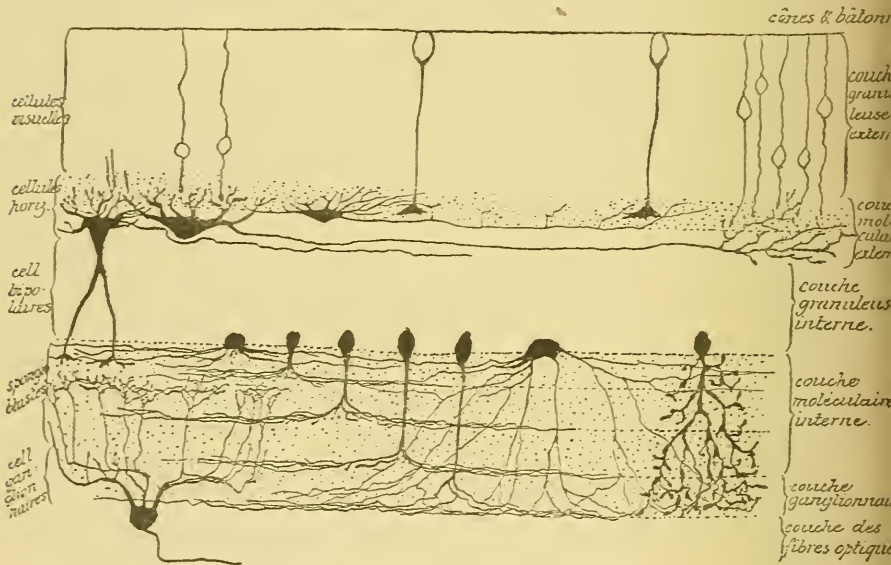


FIG. 372.

Les cellules horizontales de la couche moléculaire externe et les spongioblastes de la couche moléculaire interne dans la rétine d'un mammifère (d'après RAMON Y CAJAL).

Les éléments nerveux constitutifs de la rétine présentent des caractères particuliers qui les distinguent des autres éléments de l'axe cérébro-spinal. A l'exception des cellules ganglionnaires et des cellules horizontales, auxquelles on distingue facilement un prolongement cylindraxil et des prolongements protoplasmiques, tous les autres éléments rétinien, cellules visuelles et cellules bipolaires, semblent pourvus de prolongements morphologiquement identiques.

Vous vous rappelez que pour distinguer, dans un élément nerveux, le prolongement cylindraxil des prolongements protoplasmiques, on a tort de s'appuyer exclusivement sur leurs caractères morphologiques.

Ce dont il faut tenir compte avant tout, c'est de la direction suivant laquelle se fait la conduction nerveuse. Nous avons dit, en effet, que nous appelons *prolongements protoplasmiques* tous les prolongements d'un élément nerveux qui possèdent la conduction cellulipète, et que nous considérons comme *prolongement cylindraxil* tout prolongement qui jouit de la conduction cellulifuge. Si l'on applique ces données aux éléments de la rétine, le prolongement périphérique des cellules visuelles et des

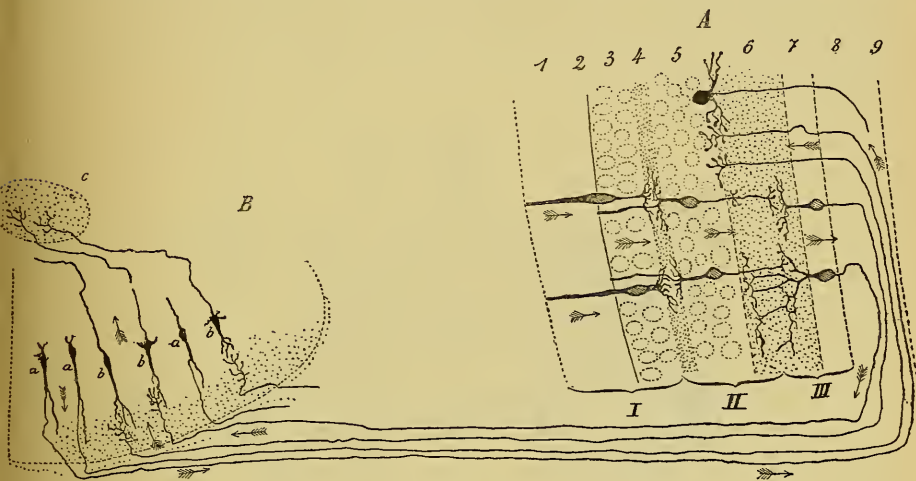


FIG. 373.

Schéma indiquant le trajet que suivent les impressions lumineuses pour aller de la rétine à l'axe cérébro-spinal (d'après RAMON Y CAJAL).

A. La rétine :

- I. Couche des cellules visuelles.
- II. Couche des cellules bipolaires.
- III. Couche des cellules ganglionnaires.
1. Couche des cônes et des bâtonnets.
2. Couche limitante externe.
3. Couche granuleuse externe.
4. Couche moléculaire externe.
5. Couche granuleuse interne.
6. Couche moléculaire interne.
7. Couche ganglionnaire.

8. Couche des fibres optiques.
9. Couche limitante interne.

B. L'axe nerveux :

Couche optique, corps genouillé externe ou éminences antérieures des tubercules quadrijumeaux.

- a. Cellules nerveuses envoyant leur prolongement cylindraxil dans la rétine.
- b. Cellules nerveuses envoyant leur prolongement cylindraxil vers l'écorce cérébrale, c.

cellules bipolaires devient un prolongement protoplasmique, tandis que le prolongement interne de ces mêmes cellules rentre dans le groupe des prolongements cylindraxils.

La rétine se trouve donc constituée de trois neurones superposés : cellules visuelles, cellules bipolaires et cellules ganglionnaires, qui tous envoient leurs prolongements protoplasmiques vers la périphérie et leurs prolongements cylindraxils vers le centre.

Les neurones visuels recueillent les impressions lumineuses par leurs prolongements périphériques, les cônes et les bâtonnets, et les transmettent par leurs prolongements cylindraxils aux prolongements périphériques des cellules bipolaires et aux prolongements protoplasmiques des cellules horizontales; celles-ci les transmettent, par leurs prolongements cylindraxils, à des cellules bipolaires placées plus loin. Des cellules bipolaires, les impressions lumineuses passent dans les prolongements protoplasmiques des cellules ganglionnaires; elles arrivent ainsi dans les fibres du nerf optique qui les conduisent vers le cerveau intermédiaire et le cerveau moyen, FIG. 373.

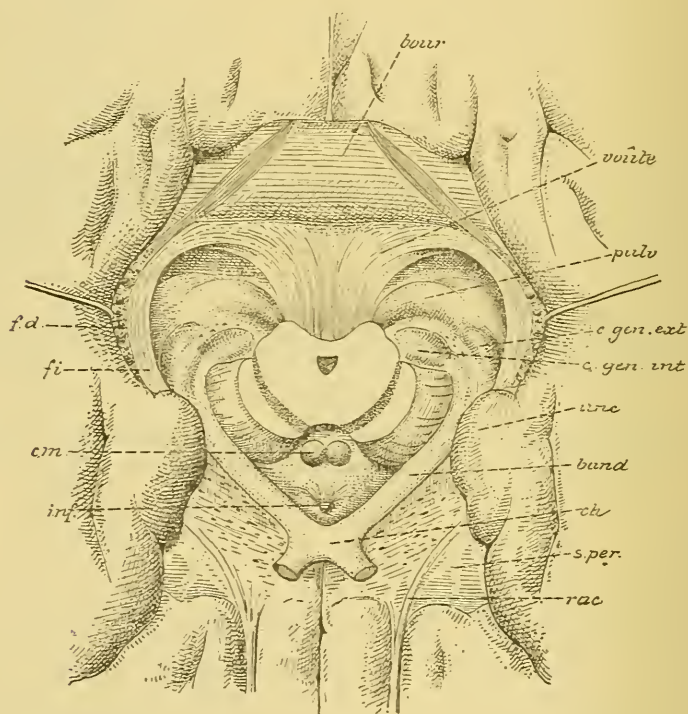


FIG. 374.

Rapports des bandelettes optiques avec les corps genouillés et les couches optiques. G. nat.

fd : Faisceau denté.
fi : Fimbria.
cm : Corps mamillaires
inf : Infundibulum.
rac : Racine olfactive

s. per. : Substance perforée antérieure.
ch : Chiasma des nerfs optiques.
band : Bandelette optique.
unc : Repli unciforme.
bour : Bourrelet du corps calleux.

Mais toutes les fibres du nerf optique ne proviennent pas des cellules ganglionnaires de la rétine. Un certain nombre d'entre elles

ont leurs cellules d'origine dans les masses grises centrales : couche optique, corps genouillé externe ou éminence antérieure des tubercles quadrijumeaux, et se terminent dans les couches profondes de la rétine par des arborisations libres. Ces fibres optiques d'origine centrale ont été décrites par RAMON Y CAJAL et par nous dans les nerfs optiques des oiseaux. De plus, RAMON Y CAJAL a retrouvé leurs arborisations terminales dans la rétine de tous les vertébrés. Il suppose que ces fibres ont pour fonction d'agir sur les prolongements protoplasmiques des spongioblastes si abondants dans la couche moléculaire interne. Ces derniers à leur tour agiraient alors sur les cellules ganglionnaires d'une façon qui nous échappe encore pour le moment, puisque ces éléments semblent dépourvus de prolongements cylindraxils.

Trajet périphérique. Chaque nerf optique, ainsi constitué de fibres d'origine centrale et de fibres d'origine périphérique, traverse les enveloppes du globe oculaire : la choroïde et la sclérotique. Il parcourt alors la cavité orbitaire en se dirigeant en arrière et en dedans, traverse le trou optique et arrive dans la boîte crânienne, sur la face inférieure du cerveau antérieur, immédiatement au-devant de l'infundibulum. A ce niveau, les deux nerfs optiques présentent un entrecroisement partiel de leurs fibres constitutives appelé *chiasma des nerfs optiques*; celui-ci repose dans la gouttière transversale que présente la face supérieure du corps du sphénoïde au niveau des deux trous optiques. Des angles postérieurs de ce chiasma partent les bandelettes optiques, FIG. 374.

L'entrecroisement des fibres du nerf optique n'est pas complet. Arrivées près du chiasma les fibres de chaque nerf se divisent en deux faisceaux : un faisceau interne et un faisceau externe. Le *faisceau externe* ne subit pas d'entrecroisement; il longe le bord externe du chiasma et se rend directement dans la partie externe de la bandelette optique du même côté. On l'appelle encore le *faisceau direct*. Le *faisceau interne* s'entrecroise au contraire avec le faisceau correspondant de l'autre nerf optique pour se rendre dans la bandelette optique du côté opposé. On l'appelle encore le *faisceau croisé*, FIG. 375.

Des recherches cliniques ont montré que les fibres qui, dans le chiasma, ne subissent pas d'entrecroisement proviennent de la partie externe ou temporale de la rétine, tandis que les fibres qui s'entrecroisent dans le chiasma proviennent de la partie interne ou nasale de la rétine.

De ces deux faisceaux, l'interne est le plus volumineux; il correspond environ aux deux tiers internes de la rétine, tandis que le faisceau externe ne correspond qu'au tiers externe de cette membrane.

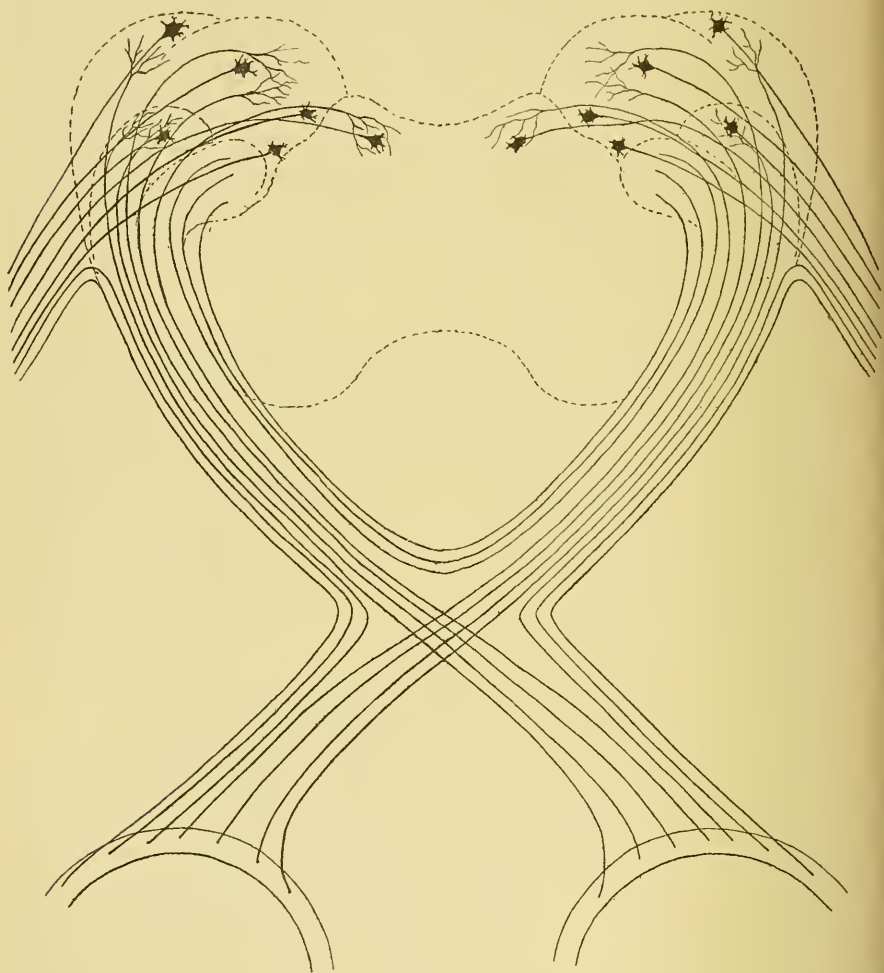


FIG. 375.

Schéma montrant la constitution du chiasma des nerfs optiques et des bandelettes optiques.

Du chiasma des nerfs optiques partent les deux bandelettes optiques. Chacune d'elles contourne le pédoncule cérébral pour se rendre dans le cerveau intermédiaire et le cerveau moyen.

Chaque bandelette optique renferme trois espèces de fibres nerveuses :

1° Des *fibres directes* allant du tiers externe de la rétine dans la bandelette optique correspondante;

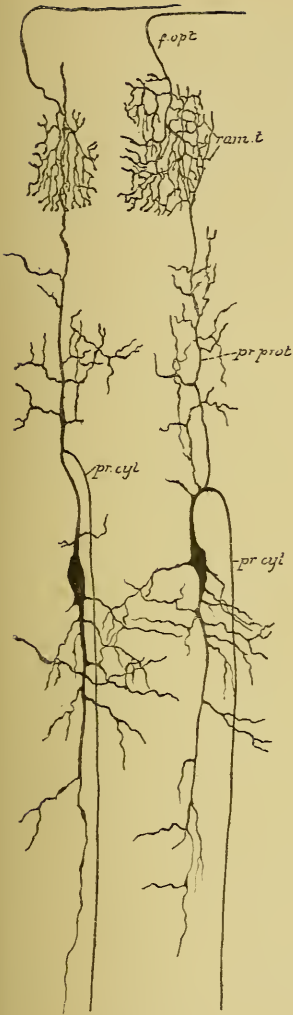


FIG. 376.

Terminaisons des fibres du nerf optique dans les couches superficielles du lobe optique chez un embryon de poulet. Les ramifications cylindraxiles ne viennent en contact qu'avec les ramifications protoplasmiques des cellules nerveuses du lobe optique.

f. opt. : Fibres du nerf optique.
ram. t. : Leurs ramific. terminales.
pr. prot. : Prol. protoplasmiques.
pr. cyl. : Prol. cylindraxils des cellules nerv. du lobe optiq.

2° Des *fibres croisées* reliant les deux tiers internes de la rétine d'un côté aux masses grises du cerveau intermédiaire et du cerveau moyen du côté opposé ;

3° Enfin, des *fibres commissurales*. Ce sont des fibres nerveuses qui n'entrent pas dans la constitution des nerfs optiques, mais qui relient entre elles les masses grises postérieures des deux moitiés du cerveau moyen. Elles longent le bord interne de chaque bandelette optique et, arrivées au niveau du chiasma, passent dans la bandelette optique du côté opposé. Elles constituent ce qu'on appelle la *commissure de Gudden*.

Après avoir contourné le pédoncule cérébral correspondant, chacune des bandelettes optiques arrive à la limite du cerveau intermédiaire et du cerveau moyen et là se divise en deux racines : une racine interne et une racine externe. Les fibres de la *racine interne* représentent la continuation des fibres de la commissure de GUDDEN. Elles pénètrent dans le corps genouillé interne et s'étendent, par le bras inférieur des tubercules quadrijumeaux, jusque dans les éminences postérieures de ces tubercules. Ces fibres ne sont pas en rapport avec la vision, puisqu'elles ne subissent pas de dégénérescence même après l'ablation des deux yeux.

La *racine externe* est la plus importante. Elle est constituée par les fibres du *faisceau direct* venant du tiers externe de la rétine du même côté et par les fibres du *faisceau croisé* venant des deux tiers internes de la rétine de l'œil opposé. Toutes ces fibres vont se terminer, par des ramifications libres, dans la masse

grise du corps genouillé externe, de l'éminence antérieure des tubercules quadrijumeaux et de la partie postérieure de la couche optique. C'est là que, par leurs ramifications terminales, elles viennent se mettre en contact avec les éléments nerveux supérieurs, FIG. 376, qui envoient leurs prolongements cylindraxils jusque dans l'écorce grise du cerveau antérieur.

Quelques auteurs admettent cependant qu'un certain nombre de fibres de la racine externe ne se terminent pas dans ces masses grises du cerveau intermédiaire et du cerveau moyen, mais qu'elles pénètrent directement dans la substance blanche pour se rendre ainsi à l'écorce grise de l'hémisphère cérébral du même côté, FIG. 375.

Les fibres du nerf optique se terminent donc en partie dans les éminences antérieures des tubercules quadrijumeaux. Vous vous rappelez que c'est dans le voisinage immédiat de ces éminences, au-devant de l'aqueduc de SYLVIVS, que se trouvent les cellules radiculaires du nerf oculo-moteur commun innervant, par certaines de ses fibres, le muscle constricteur de l'iris. Une impression lumineuse un peu vive tombant sur la rétine amène la contraction de ce muscle et par suite le rétrécissement de la pupille. L'ébranlement nerveux a donc dû se transmettre des fibres optiques au groupe de cellules nerveuses en rapport avec le muscle constricteur de l'iris. On ignorait jusqu'ici le chemin suivi par l'ébranlement nerveux pour aller des fibres optiques au noyau d'origine du nerf de la troisième paire. D'après les recherches récentes de H. HELD, il existe, dans le noyau des éminences antérieures, des cellules volumineuses dont les prolongements cylindraxils se dirigent en avant et en dedans, passent au-devant du noyau du nerf oculo-moteur commun, s'entrecroisent dans le raphé, puis se recourbent en bas pour devenir fibres constitutives du faisceau longitudinal postérieur, FIG. 377. Ces fibres abandonnent des collatérales qui se ramifient entre les cellules radiculaires du nerf oculo-moteur commun, et plus bas, entre les cellules du nerf pathétique et du nerf oculo-moteur externe, établissant ainsi une connexion morphologique entre les fibres optiques et les cellules radiculaires de tous les nerfs moteurs des muscles de l'œil.

Origine apparente. On décrit, comme origine apparente de chaque nerf optique, les masses grises dans lesquelles viennent se terminer ses fibres constitutives : la couche optique, les corps genouillés interne et externe et les éminences antérieure et postérieure des tubercules quadrijumeaux.

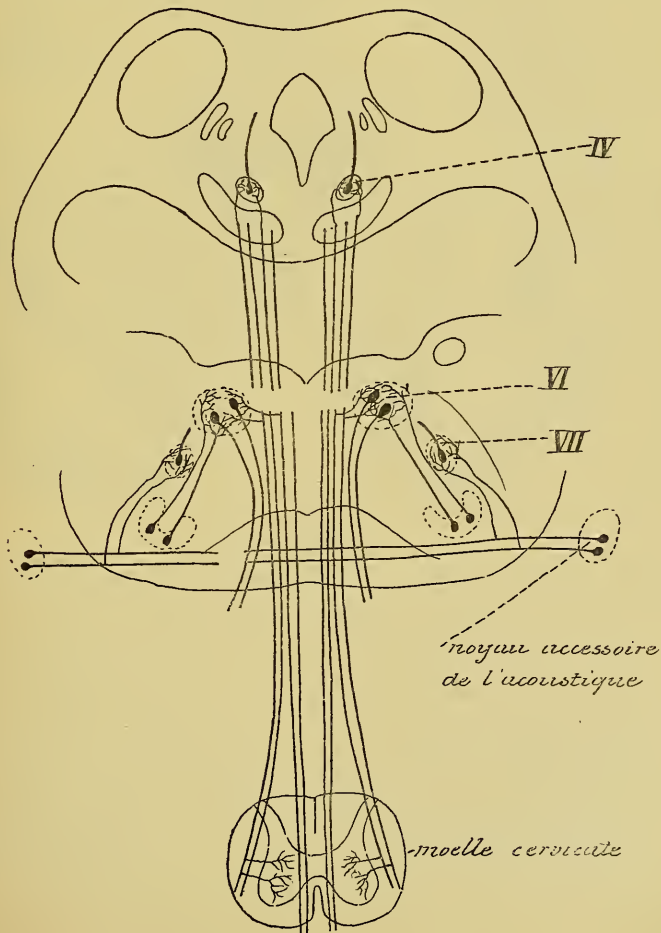
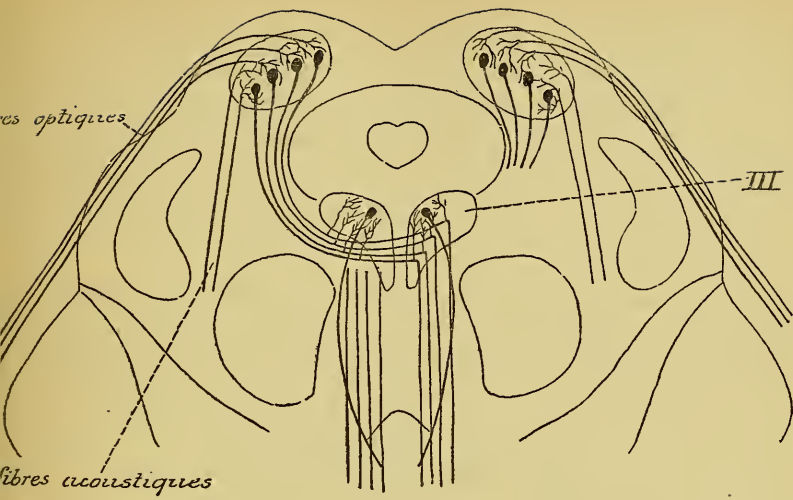


Fig. 377.

Schéma montrant l'origine et le trajet des fibres de la voie motrice centrale réflexe reliant les ramifications terminales des fibres optiques et des fibres acoustiques aux noyaux d'origine du nerf oculo-moteur commun, du nerf pathétique et du nerf oculo-moteur externe et à la corne antérieure de la moelle cervicale (construit d'après les descriptions de HANS HELD).

Un entrecroisement partiel des fibres optiques ne s'observe pas chez tous les vertébrés. Les poissons et les oiseaux présentent une décussation totale : toutes les fibres d'un nerf optique s'entrecroisent dans le chiasma avec les fibres de l'autre nerf optique pour se rendre dans la bandelette optique du côté opposé. Un *faisceau direct* de fibres optiques n'apparaît que chez les vertébrés supérieurs. Il existe chez presque tous les mammifères, mais semble cependant le plus développé chez le singe et chez l'homme.

SINGER et MÜNZER ont fait sur la constitution du chiasma des nerfs optiques, des recherches très étendues. Ils ont observé un *entrecroisement total* chez les oiseaux, le cobaye et la souris et un *entrecroisement partiel* chez le lapin, le chien et le chat. Ces observations tendent à prouver que la vision binoculaire n'est pas nécessairement liée à un entrecroisement partiel des fibres optiques dans le chiasma, comme TESTUT et d'autres semblent disposés à l'admettre.

VINGT-HUITIÈME LEÇON.

La structure interne du cerveau antérieur.

La structure interne du cerveau antérieur.

Le cerveau antérieur est la partie la plus volumineuse de l'axe cérébro-spinal. Il est constitué par les deux hémisphères reliés l'un à l'autre par le corps calleux et la commissure blanche antérieure.

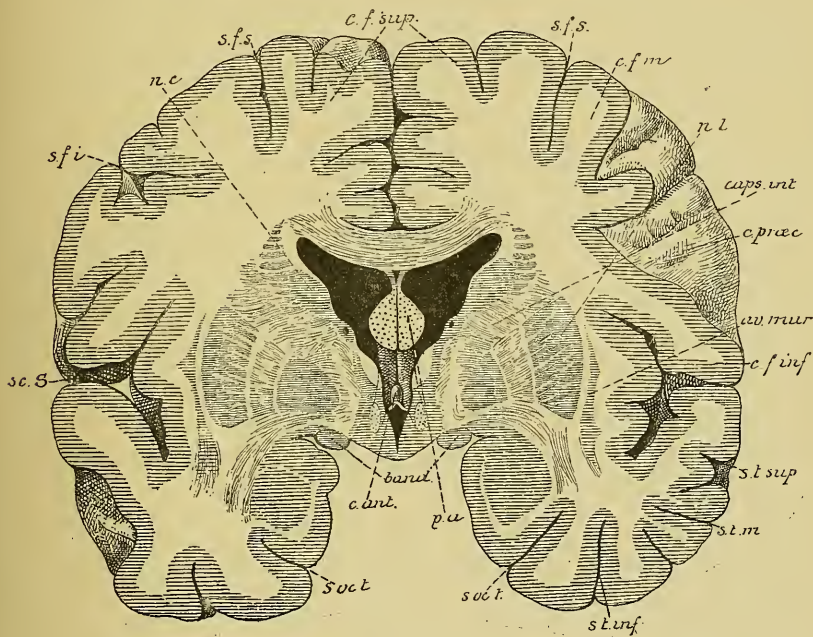


FIG 378.

Coupe frontale du cerveau antérieur passant par la scissure de SYLVIVS et montrant l'insula de REIL en rapport avec les ganglions de la base. Gr. nat. 3/4.

sc. S. : Scissure de SYLVIVS.
 s. f. i. : Sillon frontal inférieur.
 nc : Noyau caudé.
 s. f. s. : Sillon frontal supérieur.
 c. f. sup. : Circonvolution frontale supérieure.
 c. f. m. : Circonvol. frontale moyenne.
 n. l. : Noyau lenticulaire.
 caps int. : Capsule interne.
 c. præc. : Sillon précentral.

av mur. : Avant-mur.
 c. f. inf. : Circonvolution frontale inférieure.
 s. t. sup. : Sillon temporal supérieur.
 s. t. m. : Sillon temporal moyen.
 s. t. inf. : Sillon temporal inférieur.
 s. occ. t. : Sillon occipito-temporal.
 p. a : Piliers antérieurs de la voûte.
 band : Bandelettes optiques.
 c. ant. : Commissure antérieure.

Vous vous rappelez que chaque hémisphère cérébral est formé de masses grises centrales qui constituent le noyau caudé, le noyau lenticulaire et l'avant-mur, d'une masse grise périphérique, la couche corticale grise, et d'une substance blanche intermédiaire, FIG. 378.

Les masses grises centrales.

Les *masses grises centrales*, noyau caudé, noyau lenticulaire et avant-mur, sont formées de cellules nerveuses entremêlées aux ramifications d'un grand nombre de fibrilles nerveuses. Les cellules nerveuses appartiennent au type multipolaire. On ignore encore où se rendent leurs prolongements cylindraxils.

Les masses grises de la base du cerveau antérieur doivent être des parties importantes de l'axe cérébro-spinal. Embryologiquement, on doit les considérer comme des parties épaissies de la couche corticale grise. On en ignore non seulement les fonctions physiologiques, mais même les connexions morphologiques. Pour ces dernières, on ne peut émettre, dans l'état actuel de nos connaissances, que des hypothèses plus ou moins probables. WERNICKE croit que de la masse grise du noyau caudé et du segment externe du noyau lenticulaire partent des fibres nerveuses analogues à celles qui viennent de l'écorce cérébrale. Ces fibres traverseraient les deux segments internes du noyau lenticulaire, constituant en partie les lames blanches qui limitent ces segments, pour se rendre dans le segment interne.

Une chose semble certaine, c'est que la face externe du noyau lenticulaire est indépendante de la substance blanche de la capsule externe, en ce sens que ces deux substances ne font que s'accoler l'une à l'autre sans que des fibres de la capsule externe pénètrent par cette face dans le noyau lenticulaire. Cette disposition morphologique explique la facilité avec laquelle, sur des cerveaux durcis, on peut séparer la capsule externe du noyau lenticulaire, et celle, plus importante, avec laquelle, dans certains cas pathologiques, des épanchements sanguins peuvent s'accumuler entre ces deux parties.

La couche corticale grise.

La structure interne de la *couche corticale grise* nous est beaucoup mieux connue grâce aux recherches récentes de RAMON Y CAJAL. Cette écorce grise, d'une épaisseur variable d'après les différentes régions où on

l'examine, paraît le plus développée au niveau des circonvolutions centrales et du lobule paracentral; elle est le moins épaisse dans le lobe occipital. Sa structure interne varie quelque peu d'après les endroits où on l'examine.

Sur des coupes microscopiques, on peut diviser toute l'écorce cérébrale en trois couches :

- 1° La couche moléculaire ou couche externe.
- 2° La couche des cellules pyramidales ou couche moyenne.
- 3° La couche des éléments polymorphes ou couche interne.

1° La *couche moléculaire*, épaisse d'environ $1/4$ de millimètre, est formée principalement de cellules nerveuses, de fibres nerveuses, de prolongements protoplasmiques et de cellules de neuroglie.

a) *Cellules nerveuses*. Les cellules nerveuses de la couche moléculaire ont été décrites d'une façon spéciale par RAMON Y CAJAL. Il

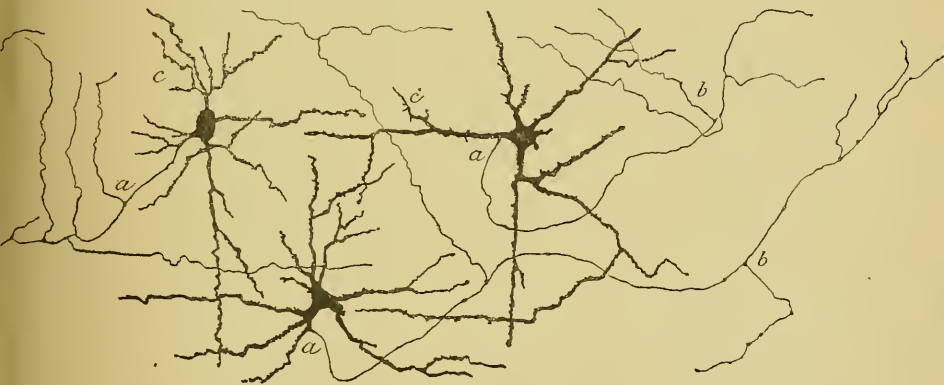

FIG. 379.

Cellules polygonales de la couche moléculaire de l'écorce cérébrale du lapin (d'après RAMON Y CAJAL).

a : prolongements cylindraxils; b : collatérales; c : prolongements protoplasmiques.

distingue dans cette zone des *cellules fusiformes*, des *cellules triangulaires* et des *cellules polygonales*.

Les *cellules polygonales* sont peu nombreuses. Elles sont pourvues de quatre, cinq, ou même d'un plus grand nombre d'expansions protoplasmiques et d'un prolongement cylindraxil à direction soit horizontale, soit ascendante et qui se ramifie dans la couche moléculaire en donnant naissance à un grand nombre de fines fibrilles indépendantes, FIG. 379.

Les *cellules fusiformes* et les *cellules triangulaires* présentent une disposition spéciale. Elles sont pourvues de *plusieurs prolongements cylindraxils* se

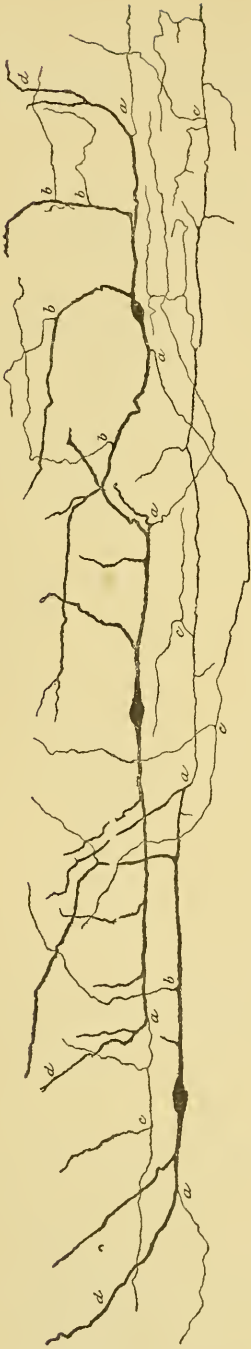


FIG. 380.

Cellules fusiformes de la couche moléculaire de l'écorce cérébrale d'un lapin de 8 jours (d'après RAMON Y CAJAL).

a, cylindre-axes principaux; *b*, cylindre-axes surnuméraires; *c*, ramifications des cylindre-axes.

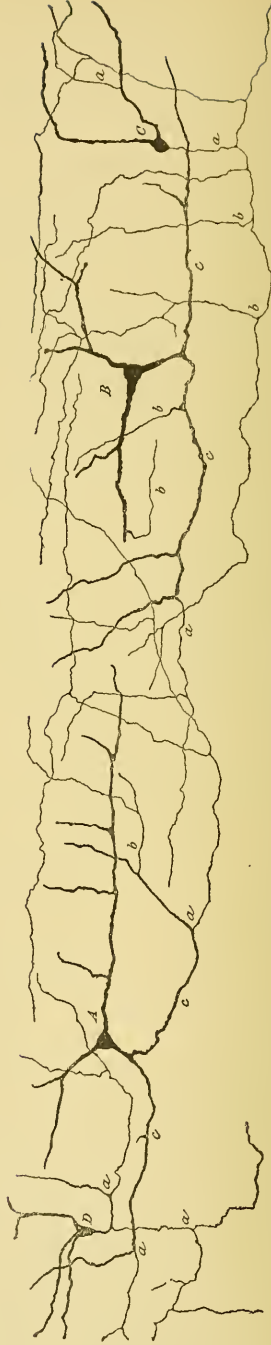

FIG. 381.

Cellules triangulaires de l'écorce cérébrale d'un lapin de 8 jours (d'après RAMON Y CAJAL)

a, cylindre-axes principaux; *b*, cylindre-axes surnuméraires.

terminant librement dans la couche moléculaire. Ces cellules ont été découvertes et décrites en détail par RAMON Y CAJAL. On les appelle encore *cellules de Cajal*.

Les *cellules fusiformes* ont une direction à la fois horizontale et antéro-postérieure. Elles possèdent deux prolongements protoplasmiques qui partent des pôles de la cellule suivant des directions opposées et, après un trajet assez long, se coudent à angle obtus sur eux-mêmes pour se terminer dans la couche moléculaire, FIG. 380.

Les prolongements cylindraxils, au nombre de deux ou trois, ne partent pas du corps cellulaire. Ils naissent des prolongements protoplasmiques à une grande distance du corps de la cellule, prennent une direction horizontale et antéro-postérieure parallèle à la surface libre du cerveau et peuvent être poursuivis sur une étendue considérable. De ces prolongements partent des branches collatérales qui remontent dans la couche moléculaire pour s'y terminer par des ramifications libres.

Les *cellules triangulaires* sont plus nombreuses que les cellules fusiformes. Elles sont pourvues généralement de trois prolongements protoplasmiques et de plusieurs prolongements cylindraxils. Ceux-ci naissent des prolongements protoplasmiques, remontent dans la couche moléculaire pour s'y terminer aussi par des ramifications libres, FIG. 381.

On ne connaît pas la signification physiologique de ces différentes cellules de la couche moléculaire.

b) *Fibres nerveuses*. Les fibres nerveuses de la couche moléculaire affectent presque toutes une direction parallèle à la surface libre du cerveau. Elles ont été reproduites dans la couche moléculaire de la moitié droite de la FIG. 382 et dans la FIG. 384. Elles représentent :

1° Les prolongements cylindraxils des cellules de la couche moléculaire elle-même ;

2° Les prolongements cylindraxils des cellules nerveuses à cylindre-axe ascendant de la couche des cellules pyramidales, FIG. 384 ;

3° Les ramifications terminales de fibres nerveuses que l'on peut poursuivre jusque dans la substance blanche des hémisphères et dont on ignore encore la place occupée par les cellules d'origine, FIG. 382.

c) *Prolongements protoplasmiques et cellules de neuroglie*. La structure de cette couche moléculaire est rendue plus complexe encore par les prolongements protoplasmiques de toutes les cellules pyramidales de l'écorce grise qui viennent se ramifier et s'entrelacer dans cette couche superficielle, FIG. 382, et par de nombreuses cellules de neuroglie qui forment même une mince zone superficielle immédiatement en dessous de la pie-mère enveloppante.

2° *La couche des cellules pyramidales.* C'est une couche excessivement épaisse atteignant une hauteur de 1 à 1 1/4 millimètre. Elle est formée à la fois de cellules nerveuses et de fibres nerveuses.

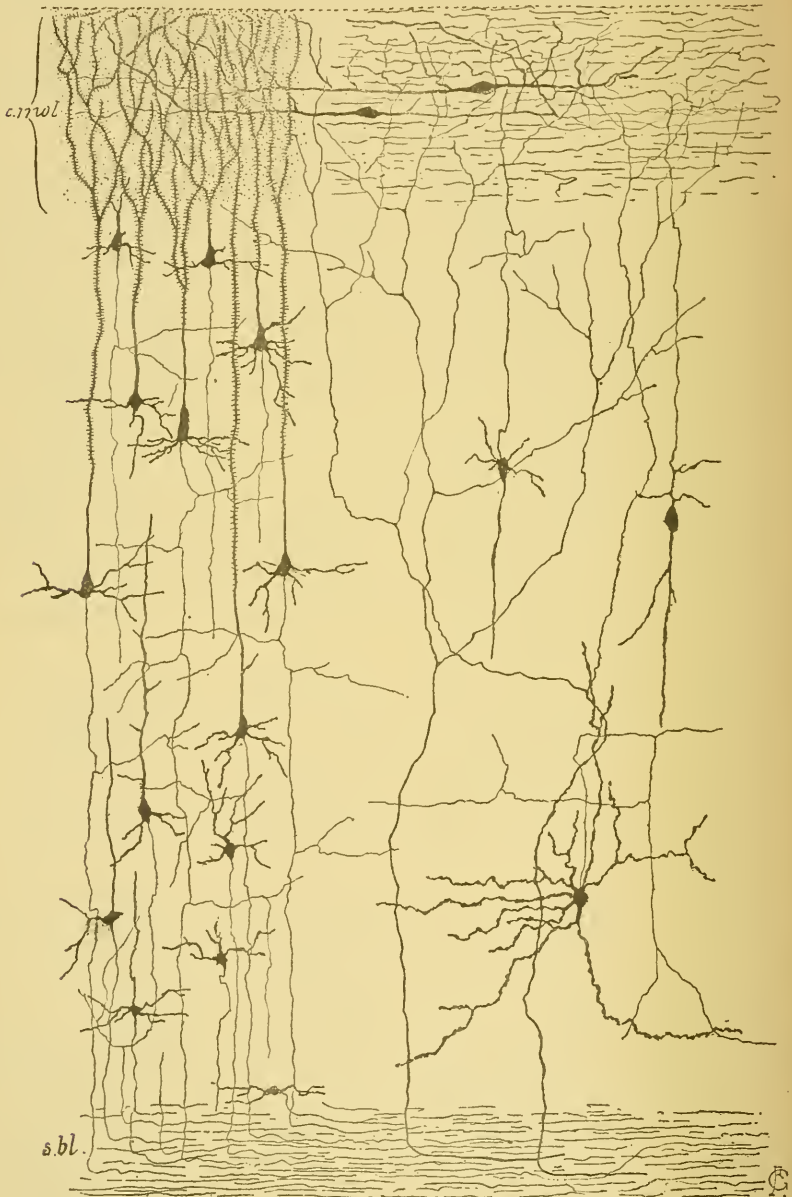


FIG. 382.

Les principaux éléments constitutifs de la couche corticale grise du cerveau antérieur (d'après RAMON Y CAJAL).

Les *cellules nerveuses* ont toutes une forme triangulaire ou pyramidale à base centrale et à sommet dirigé vers la périphérie. La forme spéciale de ces cellules nerveuses leur a valu le nom de *cellules pyramidales*. Ces cellules sont placées en nombreuses rangées les unes au-dessus des autres, de telle sorte que les plus petites sont les plus

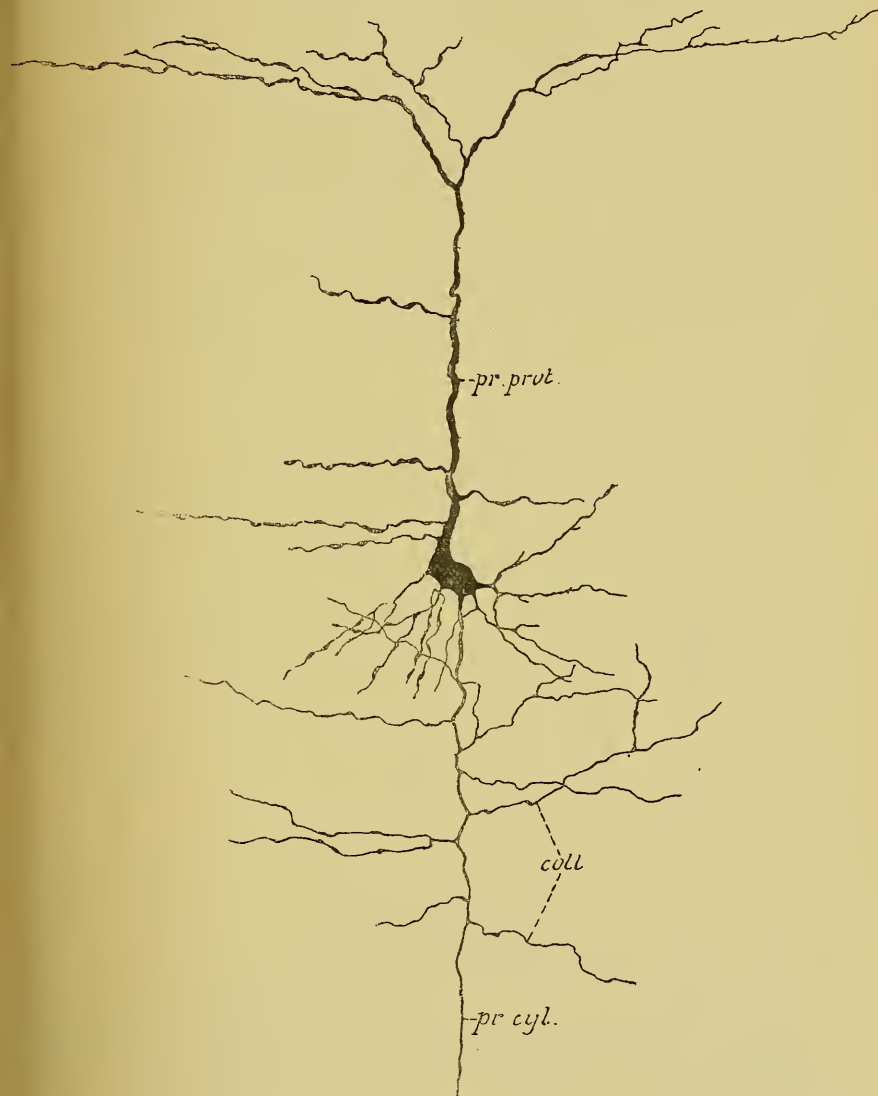


FIG. 383.

Cellule nerveuse de l'écorce cérébrale d'une souris blanche âgée de neuf jours.

pr. prot. : Prolongement protoplasmatique.
pr. cyl. : Prolongement cylindraxil.

coll. : Branches collatérales du prolongement cylindraxil.

superficielles et que les couches profondes sont formées par les cellules les plus volumineuses. Elles forment l'élément principal de l'écorce gris des hémisphères cérébraux.

Toutes ces cellules sont pourvues d'un seul prolongement cylindraxique qui part le plus souvent du milieu de la base, se dirige verticalement en bas en émettant un grand nombre de branches collatérales et peut être poursuivi jusque dans la substance blanche, où il va devenir le cylindre-axe d'une fibre nerveuse, FIG. 382 et 383.

Les prolongements protoplasmiques nés des angles latéraux sont courts et grêles; ils se terminent rapidement entre les cellules voisines. Du sommet de chacune de ces cellules pyramidales part un prolongement

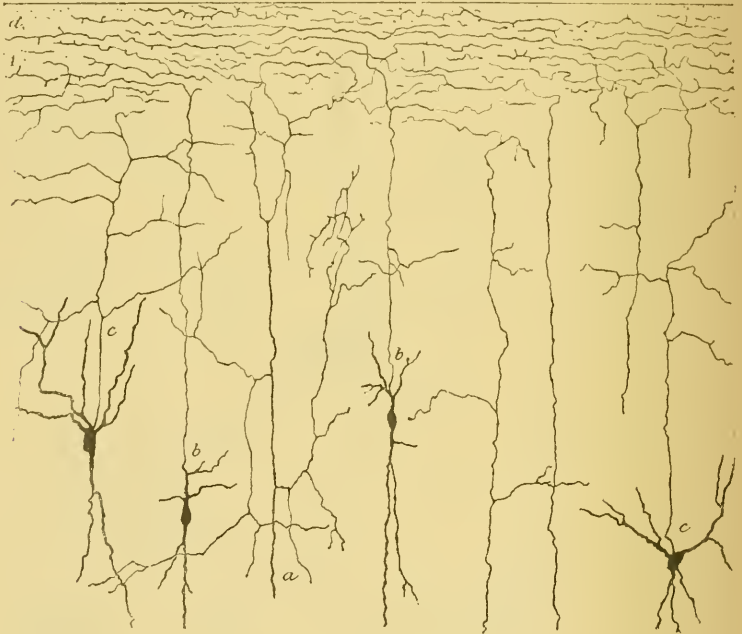


FIG 384.

Cellules à cylindre-axe ascendant de l'écorce cérébrale d'une souris âgée de 20 jours (d'après RAMON Y CAJAL).

A : Couche moléculaire.

a : Cylindre-axe provenant d'une grosse cellule de la couche des éléments polymorphes.

b : Cylindre-axes partant de cellules de la couche des cellules pyramidales.

c : Cylindre-axes ascendants se terminant en dessous de la couche moléculaire.

d : Ramilles terminales des fibrilles de la couche moléculaire.

protoplasmatique beaucoup plus volumineux. Il se dirige verticalement vers la couche moléculaire où il se divise et se subdivise et se termine,

par des ramifications libres, un peu en dessous de la pie-mère enveloppante. C'est dans cette couche moléculaire que les prolongements protoplasmiques des cellules pyramidales viennent en contact avec les ombreuses fibrilles nerveuses qui y trouvent leur terminaison; ces fibrilles peuvent ainsi agir sur ces prolongements protoplasmiques pour transmettre aux cellules pyramidales les ébranlements nerveux.

Cette couche des cellules pyramidales renferme encore une seconde espèce de cellules nerveuses : des *cellules à cylindre-axe ascendant*. Signalées par GOLGI, ces cellules spéciales ont été décrites pour la première fois par MARTINOTTI et étudiées d'une façon spéciale par RAMON Y CAJAL. Ce sont des cellules fusiformes pourvues de deux ou trois petits prolongements protoplasmiques courts et grêles et d'un seul prolongement cylindraxil. Celui-ci, au lieu de se rendre vers la substance blanche des hémisphères cérébraux, remonte vers la couche moléculaire, où il se divise et se subdivise pour s'y terminer par des ramifications horizontales excessivement longues, FIG. 334.

3° *La couche des cellules polymorphes*. La couche des cellules polymorphes atteint une épaisseur d'environ un tiers de millimètre. Elle est formée de cellules nerveuses, de forme irrégulière, pourvues de prolongements protoplasmiques ascendants, que l'on peut poursuivre jusque vers le milieu de la couche des cellules pyramidales, et d'un prolongement cylindraxil descendant, qui va devenir le cylindre-axe d'une fibre constitutive de la substance blanche. Entre ces cellules à cylindre-axe descendant, on trouve encore des cellules de GOLGI à cylindre-axe court et ascendant qui se termine entre les cellules pyramidales.

La substance blanche.

La substance blanche du cerveau antérieur est formée essentiellement de fibres nerveuses et de cellules de neuroglie.

On divise les fibres nerveuses en trois groupes :

1° Des fibres qui relient l'un à l'autre des points identiques des deux hémisphères ou *fibres commissurales* ;

2° Des fibres plus ou moins longues qui relient l'un à l'autre deux points différents d'un même hémisphère cérébral ou *fibres d'association* ;

3° Des fibres qui relient la substance grise corticale d'un hémisphère à la substance grise d'une partie inférieure de l'axe cérébro-spinal ou *fibres de projection*.

Fibres commissurales. Les fibres commissurales constituent le *corps calleux* et la *commissure blanche antérieure*.

Corps calleux. Vous savez que le corps calleux est cette lame épaissie de substance blanche que l'on trouve au fond de la grande

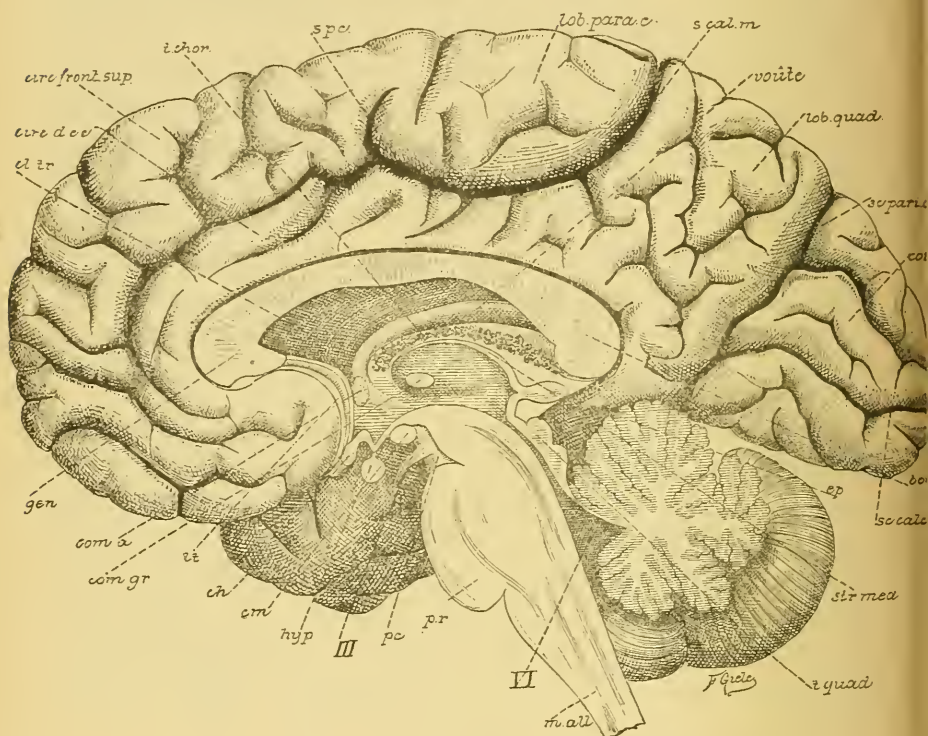


FIG. 385.

Vue d'une section médiane de l'encéphale montrant les diverses parties qui le constituent : cerveau, cervelet, protubérance annulaire, *pr.*, et moelle allongée, *m. all.*

Gr. nat. 2/3.

cl. tr. : Cloison transparente.
circ. d. cc. : Circonvolution du corps cal-
t. chor. : Toile choroïdienne. [leux.
s. pc. : Sillon paracentral.
s. cal. m. : Sillon callosomarginal.
sc. pari. occ. : Scissure pariéto-occipitale.
sc. calc. : Scissure calcarine.
ép. : Épiphyse.
str. méd. : Strie médullaire.
t. quad. : Tubercles quadrijumeaux.

VI : Quatrième ventricule.
pc. : Pédoncule cérébral.
III : Nerf oculo-moteur commun.
hyp. : Hypophyse.
cm. : Corps mamillaires.
ch. : Chiasma des nerfs optiques.
lt. : Lame terminale.
com. gr. : Commissure grise.
com. a. : Commissure antérieure.
gen. : Genou du corps calleux.

scissure médiane inter-hémisphérique et qui forme le principal moyen d'union des deux hémisphères cérébraux, FIG. 385. Toute cette lame blanche est formée de fibres commissurales. Pour vous faire une idée

du nombre incalculable de fibres nerveuses qui relient ainsi entre elles les différentes régions des deux hémisphères cérébraux, il vous suffit de comparer la section du nerf optique à la section du corps calleux et de vous souvenir que la section du nerf optique chez l'homme mesure environ 9 millimètres carrés et que ce nerf renferme en moyenne, d'après les recherches de SALZER, 438000 fibres nerveuses.

Ces fibres du corps calleux ont leurs cellules d'origine dans certaines cellules pyramidales de la couche corticale grise de l'un ou l'autre hémisphère cérébral et se terminent, par des ramifications libres, dans la couche des cellules pyramidales et dans la couche moléculaire de l'hémi-

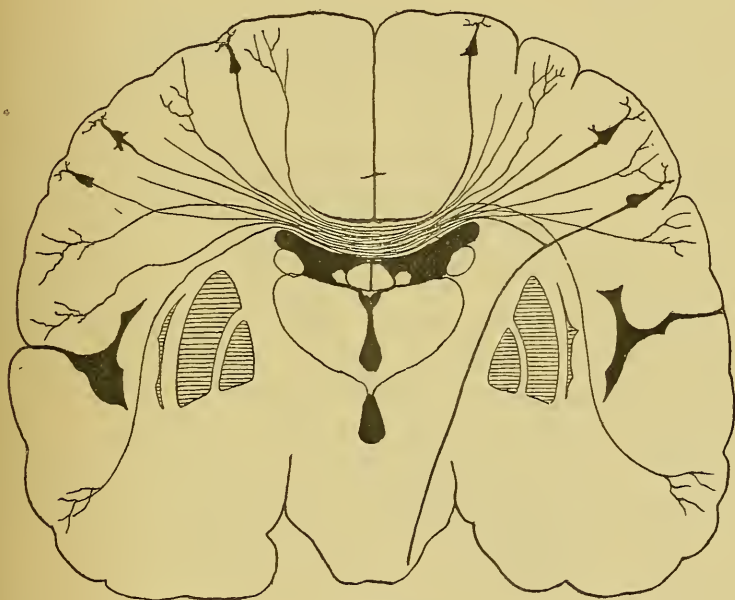


FIG. 386.

Origine et terminaison des fibres du corps calleux.

sphère du côté opposé, FIG. 386. Ces fibres calleuses ne représentent cependant pas toutes des prolongements cylindraxils de cellules pyramidales. D'après les recherches de RAMON Y CAJAL, un grand nombre de ces fibres commissurales doivent être considérées comme des branches collatérales des fibres de projection.

Commissure blanche antérieure. La commissure blanche antérieure est un petit faisceau de fibres nerveuses situé entre la lame terminale et les piliers antérieurs de la voûte à trois piliers, FIG. 385. On admet généralement

qu'elle est formée de fibres commissurales reliant les deux bulbes olfactifs et l'écorce grise des deux lobes temporaux. Nous pensons que la commissure blanche antérieure est formée également par une partie des fibres olfactives centrales. Ces fibres, au lieu de se rendre *directement* du bulbe olfactif dans l'écorce grise du lobe temporal du *même côté*, passeraient, en partie au moins, par la commissure blanche antérieure pour se terminer dans l'écorce grise du lobe temporal du *côté opposé*. La commissure blanche antérieure représenterait donc, par une partie de ses fibres constitutives, une espèce de *chiasma des bandelettes olfactives* analogue au chiasma des nerfs optiques.

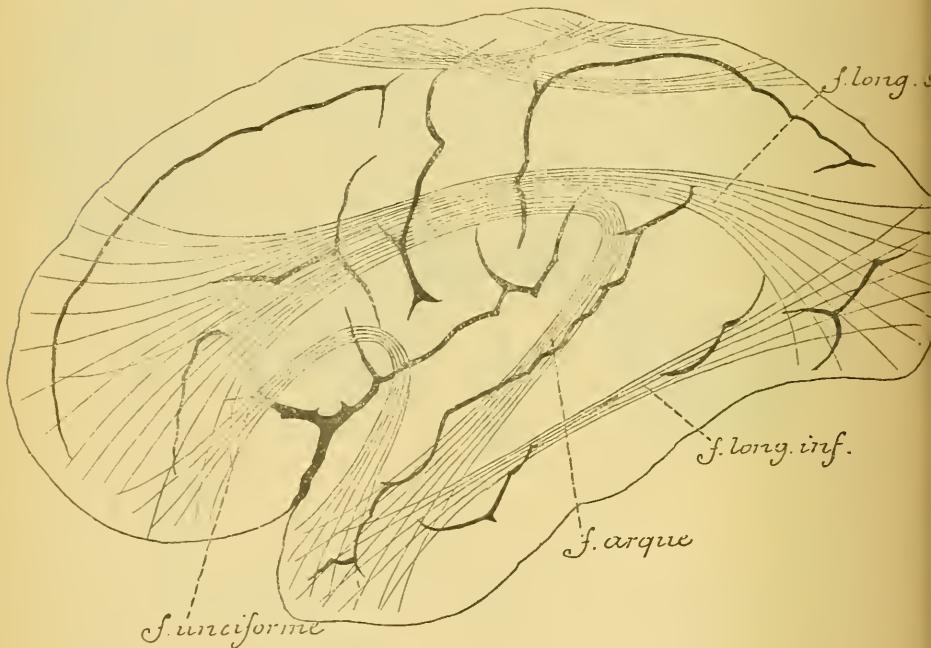


FIG. 387.

Schéma montrant la disposition des fibres d'association dans chaque hémisphère cérébral.

Fibres d'association. Elles servent à relier, dans un même hémisphère cérébral, deux régions de l'écorce plus ou moins éloignées. On les divise en deux groupes : les *fibres courtes* et les *fibres longues*, FIG. 387.

Les *fibres courtes* relient l'un à l'autre deux points plus ou moins rapprochés. Elles sont situées immédiatement en dessous de l'écorce grise.

Les *fibres longues* sont réunies en plusieurs faisceaux plus ou moins distincts. On décrit généralement :

1° Le *faisceau longitudinal supérieur* formé de fibres qui relient l'écorce grise du lobe frontal à l'écorce grise du lobe occipital et du lobe temporal.

2° Le *faisceau longitudinal inférieur* étendu entre le lobe occipital et la pointe du lobe temporal.

3° Le *faisceau de l'owlet* ou *faisceau arqué* formé de fibres nerveuses à direction antéro-postérieure qui suivent le trajet de la circonvolution du corps calleux et s'étendent du lobe frontal au lobe temporal.

4° Le *faisceau unciforme* reliant l'écorce grise de la circonvolution frontale inférieure à la pointe du lobe temporal en contournant le fond de la scissure de SYLVIVS.

Ces fibres d'association représentent soit les prolongements cylindraxils de certaines cellules pyramidales de l'écorce cérébrale, soit des branches collatérales nées de ces prolongements cylindraxils. Elles se terminent par des ramifications libres dans la couche des cellules pyramidales et dans la couche moléculaire.

Quelques auteurs considèrent la *voûte à trois piliers* ou *trigone cérébral* comme formée de fibres d'association.

D'après ZUCKERKANDL (1), la voûte à trois piliers renferme un faisceau de fibres nerveuses reliant la corne d'AMMON au bulbe olfactif. Arrivée au bord antérieur de la cloison transparente, chaque moitié de la voûte se divise en deux parties : une partie postérieure et une partie antérieure. La partie postérieure devient, de chaque côté de la ligne médiane, le pilier antérieur de la voûte se terminant dans le corps mamillaire correspondant. La partie antérieure prend le nom de *faisceau olfactif de la corne d'Ammon* (Riechbündel des Ammonshornes); elle passe au-devant de la commissure antérieure et longe la partie interne de la substance perforée antérieure, où elle se divise encore en deux faisceaux : l'un se rend dans la bandelette olfactive et l'autre à la pointe de la circonvolution de l'hippocampe.

Fibres de projection. On désigne sous le nom de *fibres de projection* toutes les fibres nerveuses qui unissent l'écorce grise du cerveau antérieur à une des masses grises sous-jacentes : couches optiques du cerveau intermédiaire, noyaux gris du cerveau moyen, écorce grise et masses grises centrales du cervelet, noyaux d'origine ou de terminaison des nerfs périphériques de la protubérance annulaire, de la moelle allongée ou de la moelle épinière.

(1) ZUCKERKANDL : *Das Riechbündel des Ammonshornes*; Anatomischer Anzeiger, pp. 425-434, 1888.

Ces fibres proviennent des différents points de l'écorce grise d'un hémisphère et convergent en rayonnant vers la couche optique et la capsule interne. On leur donne souvent le nom de *fibres de la couronne rayonnante*. Arrivées à la couche optique, un grand nombre de ces fibres pénètrent dans cette masse grise du cerveau intermédiaire; elles constituent la *couronne rayonnante de la couche optique*. Les autres vont constituer la substance blanche de la capsule interne; elles passent alors dans le cerveau moyen pour se rendre finalement dans une des masses grises situées plus bas.

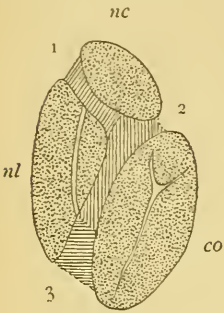


FIG. 388.

La position des différents faisceaux de fibres qui constituent la capsule interne.

1. Faisceaux cortico-protubérantiels.
 2. Fibres motrices.
 3. Fibres sensibles.
- nc : Noyau caudé.
co : Couche optique.
nl : Noyau lenticulaire.

1. Faisceaux cortico-protubérantiels.

2. Fibres motrices. Elles occupent le point de réunion des deux bras de la capsule interne appelé *genou* et les deux tiers antérieurs du bras postérieur. Elles pénètrent dans le cerveau moyen et vont se terminer, par des ramifications libres, dans les noyaux d'origine de tous les nerfs moteurs périphériques.

3. Fibres sensibles. Elles occupent le bras antérieur de la capsule interne. Ce sont des fibres nerveuses qui relient l'écorce grise du lobe frontal, du lobe occipital et du lobe temporal à l'écorce grise de l'hémisphère cérébelleux du côté opposé. Elles forment les *faisceaux cortico-protubérantiels*. On ignore encore où ces fibres ont leurs cellules d'origine.

Les fibres qui passent par la *capsule interne* appartiennent à trois groupes, FIG. 388.

a) Les unes, *motrices*, représentent les prolongements cylindraxils descendants d'un grand nombre de cellules pyramidales de l'écorce grise qui recouvre les circonvolutions centrales et le lobule paracentral. Elles occupent le point de réunion des deux bras de la capsule interne appelé *genou* et les deux tiers antérieurs du bras postérieur. Elles pénètrent dans le

cerveau moyen et vont se terminer, par des ramifications libres, dans les noyaux d'origine de tous les nerfs moteurs périphériques.

b) Les autres, *sensitives*, représentent les prolongements cylindraxils ascendants des cellules nerveuses qui constituent, dans la protubérance annulaire, la moelle allongée et la moelle épinière, les noyaux terminaux des nerfs sensitifs périphériques. Ces fibres vont se terminer, par des ramifications libres, dans l'écorce grise de la partie postérieure des hémisphères cérébraux.

c) D'autres encore occupent le bras antérieur de la capsule interne. Ce sont des fibres nerveuses qui relient l'écorce grise du lobe frontal, du lobe occipital et du lobe temporal à l'écorce grise de l'hémisphère cérébelleux du côté opposé. Elles forment les *faisceaux cortico-protubérantiels*. On ignore encore où ces fibres ont leurs cellules d'origine.

VINGT-NEUVIÈME LEÇON .

Le bulbe olfactif et le nerf olfactif.

Nous avons vu, dans la dernière leçon, la structure assez complexe que présente la couche corticale grise du cerveau antérieur. Cette écorce grise n'a pas partout la même structure. En comparant les unes aux autres des coupes prises dans les différentes régions de l'écorce cérébrale, on trouve entre elles des modifications plus ou moins importantes dans l'épaisseur relative des trois zones et dans le volume des cellules nerveuses constitutives. A deux endroits cependant, l'écorce grise présente une structure toute différente : au niveau de la corne d'AMMON et au niveau du bulbe olfactif.

La structure de la corne d'AMMON est très complexe. Il vous suffit de savoir qu'on y retrouve les mêmes couches que dans l'écorce grise du cerveau, couches qui affectent ici une disposition spéciale. Mais aussi longtemps qu'on ne connaît pas l'origine et la terminaison de toutes les fibres nerveuses qui entrent dans la constitution de la corne d'AMMON, une description détaillée de cette région du cerveau antérieur ne peut guère offrir d'intérêt.

La structure interne du bulbe olfactif est beaucoup mieux connue grâce aux recherches de GOLGI, RAMON Y CAJAL, P. RAMON, VAN GEHUCHTEN et MARTIN, KÖLLIKER et RETZIUS.

Le bulbe olfactif.

Le bulbe olfactif est une petite masse ovoïde de substance nerveuse que l'on trouve à la face inférieure du lobe frontal du cerveau antérieur, FIG. 389. Il est situé dans la partie antérieure du sillon olfactif et repose sur la face supérieure de la lame criblée de l'ethmoïde. C'est par les petits trous percés dans cette lame que passent les filets du nerf olfactif pour se rendre dans le bulbe.

Le bulbe olfactif est relié au cerveau antérieur par un cordon blanc de forme triangulaire appelé *bandelette olfactive*. Arrivée près de la substance perforée antérieure, la bandelette olfactive se divise en plusieurs faisceaux : les *racines olfactives*. Celles-ci se dirigent en arrière et en dehors et peuvent être poursuivies jusqu'au niveau de l'extrémité antérieure du lobe temporal. D'après ZUCKERKANDL,

une de ces racines se continuerait dans la voûte à trois piliers et pourrait être poursuivie jusque dans la corne d'AMMON.

Le bulbe olfactif est très développé chez les carnassiers et les rongeurs ; il fait complètement défaut chez beaucoup de cétacés, et se montre excessivement réduit chez les singes et chez l'homme. Pour se faire une bonne idée de sa structure, il convient donc de l'étudier chez les mammifères à bulbe olfactif très développé (mammifères osmatiques de BROCA). La description que nous allons donner repose sur des observations que nous avons faites sur le bulbe olfactif de chiens, de chats, de souris et de rats.

Le bulbe olfactif est formé de trois couches plus ou moins distinctes qui sont, en allant de dehors en dedans, FIG. 390 :

1° La *couche des fibrilles olfactives*, couche superficielle très mince, d'une couleur grisâtre, formée par les faisceaux entrelacés des fibres nerveuses olfactives périphériques.

2° La *couche des cellules mitrales*, ou couche moyenne, excessivement riche en cellules nerveuses triangulaires à angle supérieur et à bords latéraux arrondis. C'est cette forme spéciale du corps cellulaire qui a fait donner à ces cellules le nom de *cellules mitrales*.

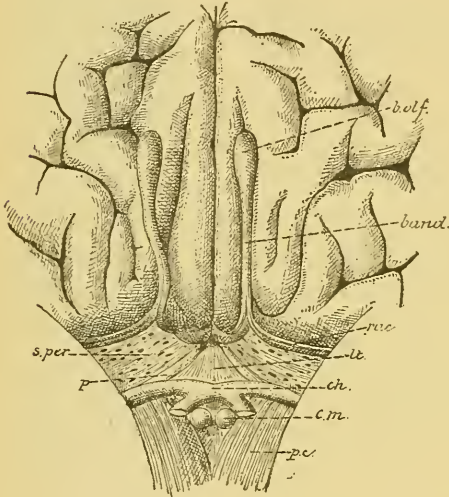


FIG. 389.

Partie de la face inférieure du cerveau antérieur au-devant du chiasma des nerfs optiques.

Gr. nat. 2/3.

- ph : Pédoncule cérébral.
- cm : Corps mamillaires.
- ch : Chiasma des nerfs optiques relevé en haut et en arrière.
- p : Pédoncule du corps calleux.
- lt : Lamme terminale.
- s. per. : Substance perforée antérieure.
- rac : Racines olfactives.
- band : Bandelette olfactive.
- b.olf. : Bulbe olfactif.

3° La *couche des fibres nerveuses centrales*, ou couche interne de substance blanche, formée par des faisceaux de fibres nerveuses entremêlés à des amas de cellules que l'on a désignées sous le nom de *grains*.

La structure de chacune de ces couches mérite de nous arrêter quelques instants.

1° La *couche des fibrilles olfactives*. Elle est formée de faisceaux de fines fibrilles nerveuses qui se croisent dans tous les sens et d'un certain nombre de cellules de neuroglie.

Les fibres nerveuses qui constituent cette couche superficielle représentent les prolongements cylindraxils des éléments nerveux olfactifs périphériques. Nous verrons bientôt, en étudiant le nerf olfactif, que les fibres constitutives de ce nerf ont leurs cellules d'origine en dehors de l'axe cérébro-spinal, dans l'épithélium même de la muqueuse olfactive. Ces cellules d'origine sont des cellules bipolaires enclavées entre les cellules épithéliales. Le prolongement périphérique, gros et court, arrive jusqu'à la surface libre de la muqueuse, tandis que le prolongement interne, long et grêle, devient le cylindre-axe d'une fibrille olfactive. Les fibrilles olfactives, réunies en faisceaux plus ou moins volumineux, parcourent la sous-muqueuse, passent par les orifices de la lame criblée de l'ethmoïde et gagnent ainsi la couche superficielle du bulbe olfactif. Là, ces faisceaux de fibrilles se divisent, se subdivisent et s'entrecroisent dans tous les sens. Les fibrilles qui les constituent s'écartent les unes des autres, pénètrent dans la couche des cellules mitrales, où elles se terminent dans les glomérules olfactifs. Arrivée dans ces glomérules, chaque fibrille olfactive se divise et se subdivise un grand nombre de fois, de façon à produire une arborisation assez complexe de branches terminales indépendantes.

2° La *couche des cellules mitrales*. La couche moyenne ou couche des cellules mitrales a une structure beaucoup plus compliquée. Nettement séparée de la couche interne par une rangée continue de cellules nerveuses volumineuses connues sous le nom de *cellules mitrales*, elle présente une limite externe beaucoup moins précise. A la limite de la couche moyenne et de la couche superficielle, on trouve une série continue de masses granuleuses plus ou moins arrondies et de volume variable, dont la structure interne et la signification ont été longtemps une énigme. On les désigne sous le nom de *glomérules olfactifs*.

L'espace situé entre les cellules mitrales et les glomérules olfactifs est occupé par des éléments de nature très diverse. Nous ne décrivons

dans cette couche que les éléments essentiels : les cellules mitrales et les glomérules olfactifs.

A. *Cellules mitrales*. Ce sont des cellules nerveuses volumineuses, de forme triangulaire, placées en série continue à la limite interne de la couche moyenne.

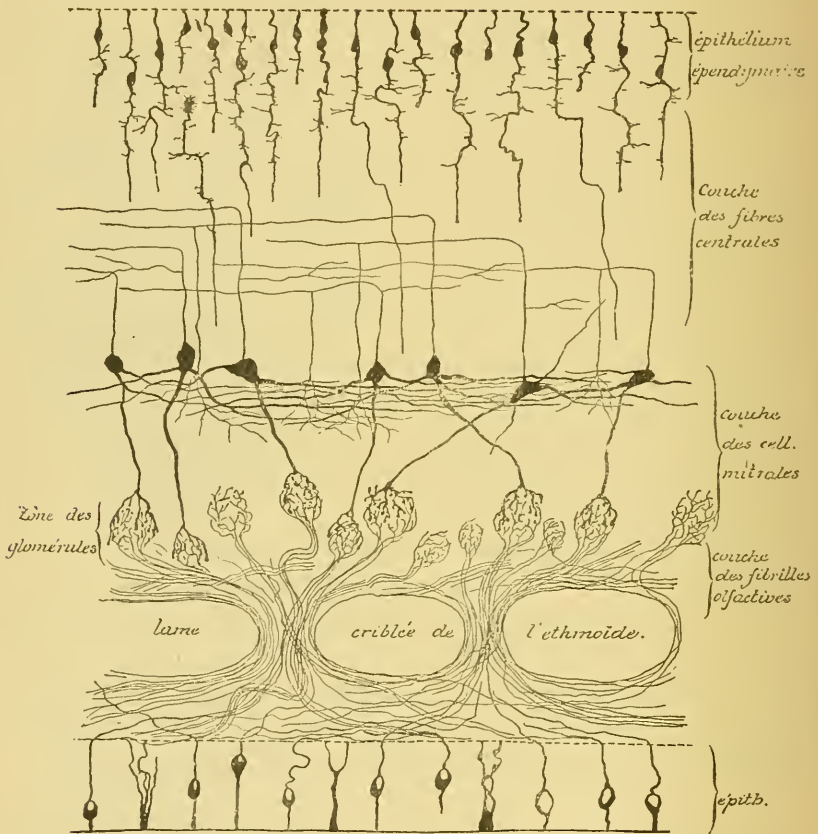


FIG. 390.

Les principaux éléments constitutifs du bulbe olfactif d'un mammifère.

Du sommet interne du corps de ces cellules part le plus souvent le prolongement cylindraxil. Celui-ci pénètre verticalement dans la couche interne, où il devient le cylindre-axe d'une fibre centrale.

Des angles latéraux du corps cellulaire partent un grand nombre de prolongements protoplasmiques. Ils pénètrent horizontalement dans la substance grise voisine, où ils peuvent être poursuivis sur une longueur souvent considérable; ils émettent pendant ce trajet de courtes branches collatérales et finissent librement en s'entrelaçant avec les prolongements des cellules voisines.

De la base du corps cellulaire sort un prolongement protoplasmique beaucoup plus volumineux. Celui-ci traverse plus ou moins verticalement toute l'épaisseur de la couche moyenne et pénètre dans un glomérule olfactif. Là, il se divise et se subdivise un grand nombre de fois et à des distances très rapprochées, et donne ainsi naissance à une arborisation très complexe, dont les branches courtes, épaisses et moniformes se terminent d'ordinaire par un épaississement libre.

B. *Glomérules olfactifs*. Les glomérules olfactifs reçoivent donc d'une part les ramifications terminales du prolongement protoplasmique descendant d'une cellule mitrale et d'autre part les ramifications terminales d'un grand nombre de fibrilles olfactives ou prolongements cylindraxils des cellules bipolaires de la muqueuse olfactive. Toutes ces fibrilles et toutes ces ramifications entremêlées donnent à ces glomérules leur aspect caractéristique.

Un détail important à noter, c'est que les fibrilles terminales du prolongement protoplasmique de la cellule mitrale restent non seulement indépendantes les unes des autres, mais restent aussi indépendantes des ramifications terminales des fibrilles olfactives. Ce fait a été mis en lumière d'une façon évidente par les recherches de RAMON Y CAJAL, P. RAMON, VAN GEHUCHTEN et MARTIN, KÖLLIKER et RETZIUS.

Cette disposition anatomique a jeté une vive lumière sur la nature nerveuse des prolongements protoplasmiques. Vous vous rappelez que GOLGI et ses élèves considèrent les prolongements protoplasmiques des cellules nerveuses comme des expansions cellulaires ne jouissant pas de la conductibilité nerveuse, mais devant se mettre en rapport avec les parois des vaisseaux pour y recueillir les éléments nutritifs nécessaires à la vie de la cellule nerveuse.

La disposition caractéristique des cellules mitrales du bulbe olfactif a prouvé en toute évidence qu'il ne pouvait en être ainsi. Dans les glomérules olfactifs, les ramifications terminales des fibrilles olfactives ne viennent en contact qu'avec les ramifications terminales du prolongement protoplasmique descendant des cellules mitrales. Pour que les impressions recueillies par les cellules olfactives puissent être transmises aux cellules mitrales, il faut donc que ces impressions parcourent le prolongement protoplasmique descendant de ces cellules nerveuses. Les prolongements protoplasmiques des éléments nerveux jouissent donc de la conductibilité nerveuse.

3° La *couche des fibres nerveuses centrales*. Cette couche est la plus épaisse des trois couches constitutives du bulbe olfactif. Elle s'étend depuis les grandes cellules mitrales jusqu'à la cavité centrale du bulbe. Elle est formée par des éléments de nature très diverse que l'on peut ranger en trois groupes :

1° Les *cellules épithéliales* ou *cellules épendymaires*; elles forment le revêtement épithélial de la cavité centrale du bulbe et sont en tous points identiques aux cellules épendymaires tapissant le canal médullaire central et toutes les cavités de l'axe cérébro-spinal.

2° Les *fibres nerveuses*; elles forment l'élément principal de la couche interne et représentent les prolongements cylindraxils des cellules mitrales. Dans toute l'épaisseur du bulbe, ces prolongements cylindraxils émettent un grand nombre de branches collatérales dont les unes, horizontales, se terminent entre les grains voisins, tandis que les autres, verticales, descendent jusque dans la couche moyenne, où elles se terminent, par des ramilles entrelacées, entre les prolongements protoplasmiques latéraux des cellules mitrales.

3° Entre ces fibres nerveuses de la substance blanche, on trouve encore de nombreux éléments cellulaires connus sous le nom de *grains*, mais dont on ignore en grande partie la signification morphologique et physiologique.

Les ramifications terminales des prolongements cylindraxils des cellules bipolaires de la muqueuse olfactive, ou neurones olfactifs périphériques, et les cellules mitrales avec leurs prolongements protoplasmiques descendants et leurs cylindre-axes ascendants, ou neurones olfactifs des centres, constituent donc les deux éléments essentiels du bulbe olfactif.

C'est dans le bulbe olfactif qu'apparaît, avec toute la clarté et toute la netteté désirable, le mode de superposition des éléments nerveux sensitifs et la façon dont ces éléments doivent agir l'un sur l'autre.

Le neurone olfactif périphérique a sa cellule d'origine en dehors de l'axe cérébro-spinal; son prolongement protoplasmique s'éloigne du centre, son prolongement cylindraxil s'y termine. Le neurone olfactif des centres a sa cellule d'origine dans l'axe cérébro-spinal, ses prolongements protoplasmiques sont descendants, son prolongement cylindraxil est ascendant. Le contact entre le neurone périphérique et le neurone central se fait dans les glomérules olfactifs; là, le prolongement cylindraxil du neurone périphérique rencontre les prolongements protoplasmiques du neurone central.

Nous avons vu que cette disposition est la même pour tous les autres éléments sensitifs, qu'ils pénètrent dans la moelle épinière ou dans une des parties supérieures de l'axe cérébro-spinal; mais à cause de la complexité de structure des autres parties de l'axe nerveux, cette disposition y paraît avec beaucoup moins d'évidence.

Ces deux éléments nerveux : neurone olfactif périphérique et neurone olfactif central, se retrouvent, avec le même mode de superposition, dans le bulbe olfactif de tous les vertébrés.

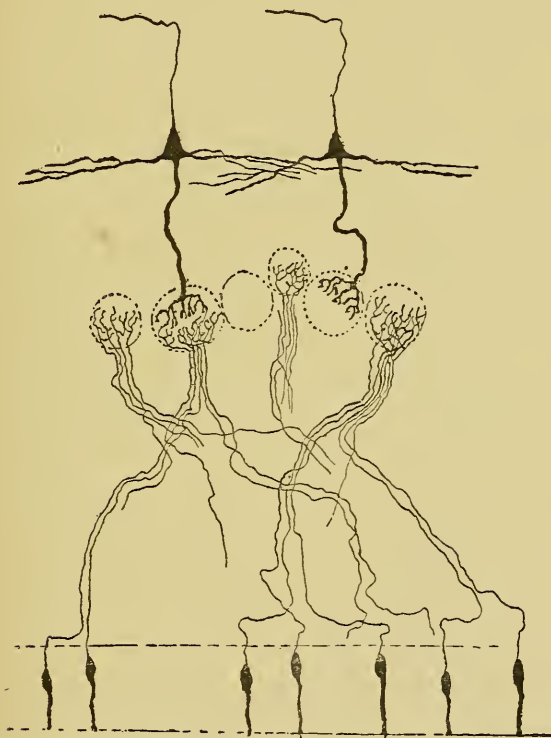


FIG. 391.

Schéma montrant la disposition des neurones olfactifs chez la plupart des mammifères.

Chez quelques-uns d'entre eux cependant, l'arrangement des éléments nerveux prend des caractères particuliers.

Chez un grand nombre de vertébrés (chat, rat, souris, lapin), FIG. 391, chaque cellule mitrale ne possède qu'un seul prolongement protoplasmique descendant venant se ramifier dans un seul glomérule olfactif.

Là, il arrive en contact avec les ramifications terminales d'un certain nombre de fibrilles olfactives. Il s'en suit que les impressions olfactives recueillies par un petit nombre de cellules bipolaires (8 à 10) sont transmises à la *même* cellule mitrale et par là, à un point déterminé de l'écorce cérébrale du lobe temporal.

Chez les oiseaux, FIG. 392, chaque cellule mitrale possède jusque vingt prolongements protoplasmiques descendants (P. RAMON).

Chacun d'entre eux se termine dans un glomérule différent, où il arrive en contact avec les ramifications terminales de deux, trois ou quatre

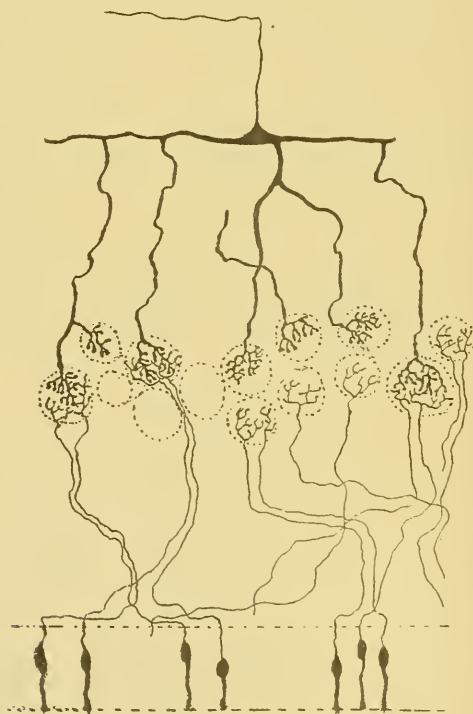

FIG. 392.

Schéma montrant la disposition des neurones olfactifs chez les oiseaux.

fibrilles olfactives. Il s'en suit que les impressions recueillies par une soixantaine de cellules bipolaires de la muqueuse olfactive sont transmises au centre olfactif par *une seule* cellule mitrale.

Le bulbe olfactif du chien, FIG. 393, présente encore une disposition tout autre. Chaque cellule mitrale ne possède qu'un seul prolongement

protoplasmatique descendant, mais dans un même glomérule viennent se ramifier les prolongements descendants de cinq ou six cellules mitrales. Il s'en suit que les impressions olfactives, recueillies par *une seule cellule bipolaire* de la muqueuse peuvent être transmises au cerveau par *cinq ou six cellules mitrales*.

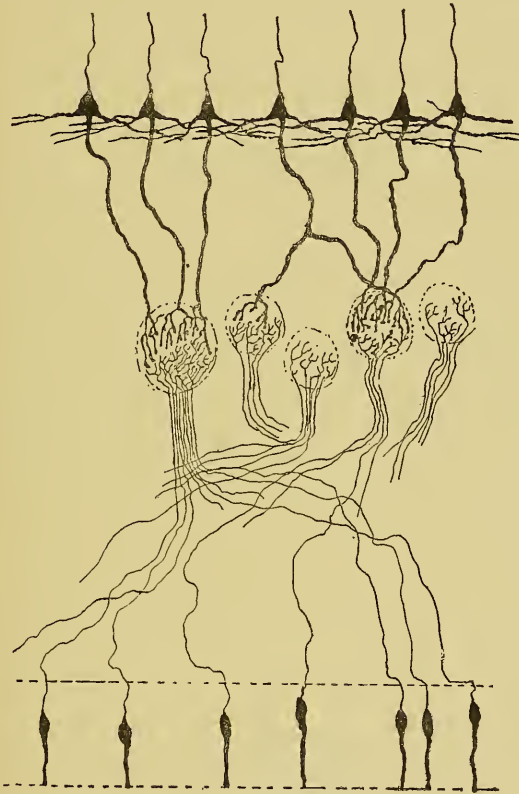

FIG. 393.

Schéma montrant la disposition des neurones olfactifs chez le chien.

Ces dispositions anatomiques rendent compte, dans une certaine mesure, de la différence d'acuité olfactive que l'on observe chez les différents animaux.

Le bulbe olfactif de l'homme n'a pas encore été étudié au moyen de la méthode au chromate d'argent. On suppose qu'il a la même structure que le bulbe olfactif des autres mammifères.

On ne connaît donc pas encore chez l'homme la disposition qu'affectent les cellules mitrales par rapport aux glomérules olfactifs et aux ramifications terminales des cellules bipolaires de la muqueuse olfactive.

Le bulbe olfactif ne présente pas, chez l'homme, de cavité centrale et par suite on n'y trouve pas d'épithélium épéndymaire.

La cavité centrale du bulbe olfactif des mammifères est un simple prolongement du ventricule latéral du cerveau antérieur. Ce prolongement manque chez l'homme; à sa place on trouve, au centre du bulbe, une traînée de substance gélatineuse.

Les fibres de la substance blanche parcourent, chez l'homme, toute l'épaisseur du bulbe, la bandelette olfactive et les racines olfactives et se terminent probablement dans l'écorce grise de l'extrémité antérieure du lobe temporal.

Il est plus que probable qu'une partie des fibres de la bandelette olfactive passent par la commissure blanche antérieure pour se terminer dans l'écorce grise du lobe temporal du côté opposé. Les fibres olfactives centrales subiraient donc, dans cette commissure, un entrecroisement partiel analogue à l'entrecroisement que subissent les fibres optiques dans le chiasma des nerfs optiques et, ainsi que nous le verrons plus tard, à celui que subissent les fibres acoustiques centrales dans le corps trapézoïde et dans les stries médullaires.

I. Le nerf olfactif.

Le nerf olfactif constitue la première paire des nerfs craniens. C'est

un nerf sensitif. Les fibres constitutives de ce nerf doivent donc avoir leurs cellules d'origine en dehors de l'axe cérébro-spinal. D'après les recherches de EHRlich, ARNSTEIN, GRASSI et CASTRONOVO, RAMON Y CAJAL, VAN GEHUCHTEN, v. BRUNN et bien d'autres, les fibres du nerf olfactif ont leurs cellules d'origine dans la muqueuse olfactive, sous forme de cellules bipolaires

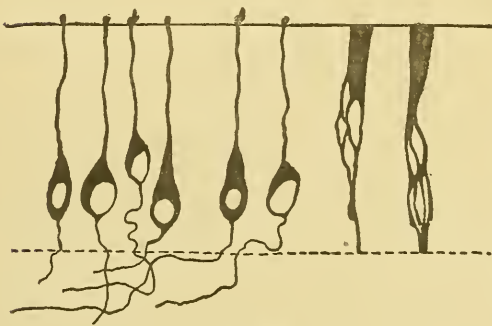


FIG. 394.

Quelques cellules nerveuses bipolaires de la muqueuse olfactive de la souris blanche.

enclavées entre les cellules épithéliales, FIG. 394. Le prolongement

périphérique de ces cellules nerveuses, épais et irrégulier, arrive jusqu'à la surface libre de la muqueuse, où il se termine par un ou deux petits filaments ou cils qui dépassent le niveau de la muqueuse. Il représente le prolongement protoplasmique ou prolongement à conduction cellulipète. Le prolongement interne est beaucoup plus grêle; c'est le prolongement cylindraxil ou prolongement à conduction cellulifuge. Celui-ci traverse la partie inférieure de l'épithélium et arrive dans la sous-muqueuse, où il devient le cylindre-axe d'une fibrille olfactive. Ces fibrilles parcourent la sous-muqueuse et se réunissent les unes aux autres pour former des faisceaux nerveux plus ou moins épais; ils traversent alors les trous de la lame criblée de l'ethmoïde, pénètrent dans la face inférieure du bulbe olfactif et s'y terminent, par des ramifications libres, dans les glomérules olfactifs.

D'après les recherches de v. BRUNN, les cellules olfactives occupent, chez l'homme, une région assez limitée de la paroi des fosses nasales. On les trouve uniquement dans la muqueuse qui recouvre la partie moyenne du cornet supérieur et la partie correspondante de la cloison des fosses nasales.

TRENTIÈME LEÇON.

La circulation du cerveau antérieur.

La circulation du cerveau antérieur.

Pour terminer l'étude de l'organisation interne du système nerveux central, il nous reste encore à décrire la circulation du cerveau antérieur. La distribution des artères et des veines dans cette partie importante de l'axe cérébro-spinal a été étudiée en même temps, en 1872, par DURET en France et par HEUBNER en Allemagne. C'est à leurs travaux que nous avons eu recours dans la description qui va suivre.

La circulation artérielle.

Au cerveau antérieur aboutissent, de chaque côté, deux artères volumineuses : l'*artère carotide interne*, branche de bifurcation de l'artère carotide primitive, et l'*artère cérébrale postérieure*, branche terminale du *tronc basilaire* provenant de la réunion des deux *artères vertébrales*.

Nous avons vu que les deux *artères vertébrales* proviennent des artères sous-clavières, qu'elles décrivent un trajet flexueux en passant par les trous transversaires des apophyses transverses des vertèbres cervicales et qu'elles se recourbent deux fois sur elles-mêmes avant d'arriver au trou occipital et de pénétrer par là dans la boîte crânienne. Sur la face antérieure de la moelle allongée, ces deux artères se réunissent en un tronc volumineux, le *tronc basilaire*, qui s'étend jusque un peu au-dessus du bord supérieur de la protubérance annulaire, où il se divise en deux branches terminales : les *artères cérébrales postérieures*, FIG. 395.

Pendant leur trajet dans la région cervicale, les deux artères vertébrales ne fournissent que quelques branches collatérales très grêles : des *rameaux spinaux* destinés à la moelle cervicale et des *rameaux musculaires* s'épuisant dans les muscles de la région prévertébrale.

Pendant leur trajet intra-cranien, les deux artères vertébrales fournissent, au contraire, de nombreuses branches collatérales importantes destinées à la moelle allongée, à la protubérance annulaire, au cervelet et au cerveau moyen.

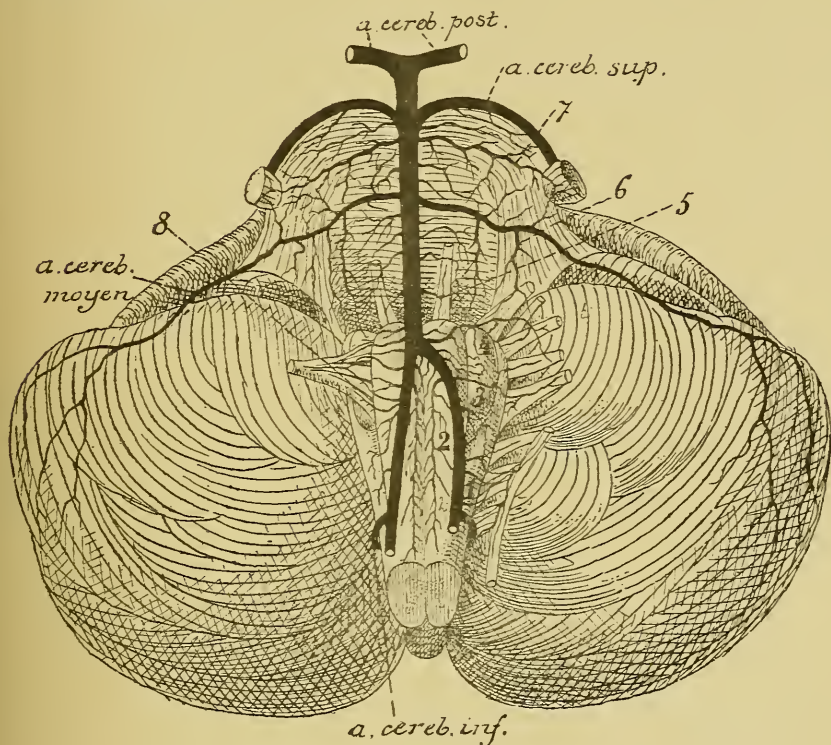


FIG. 395.

Les artères de la face antérieure de la moelle allongée et de la protubérance annulaire (d'après DURET).

- | | |
|---|---|
| 1. Artères radiculaires du nerf accessoire de WILLIS. | 5. Artères radiculaires du nerf oculo-moteur externe. |
| 2. Artères spinales antérieures. | 6. Artères radiculaires du nerf facial et du nerf acoustique. |
| 3. Artères radiculaires du nerf pneumogastrique. | 7. Artères radiculaires du trijumeau. |
| 4. Artères radiculaires du nerf glossopharyngien. | 8. Artères radiculaires du nerf hypoglosse. |

Les artères carotides internes forment les branches de bifurcation externe des deux artères carotides primitives. Chaque artère monte verticalement dans la région du triangle pharyngo-maxillaire sans fournir de branches collatérales. Elle arrive ainsi à la base du crâne, pénètre dans le canal carotidien dont elle suit la direction; elle monte donc d'abord verti-

calement en haut, puis se recourbe horizontalement en avant et entre dans la boîte crânienne. Elle parcourt la gouttière carotidienne située de chaque côté de la selle turcique, étant renfermée dans le sinus caverneux, et arrive ainsi en dessous de l'apophyse clinôïde antérieure. Là, elle se recourbe verticalement en haut, traverse la dure-mère et arrive à la base du cerveau antérieur, où elle se divise en deux branches terminales : l'artère cérébrale antérieure et l'artère cérébrale moyenne.

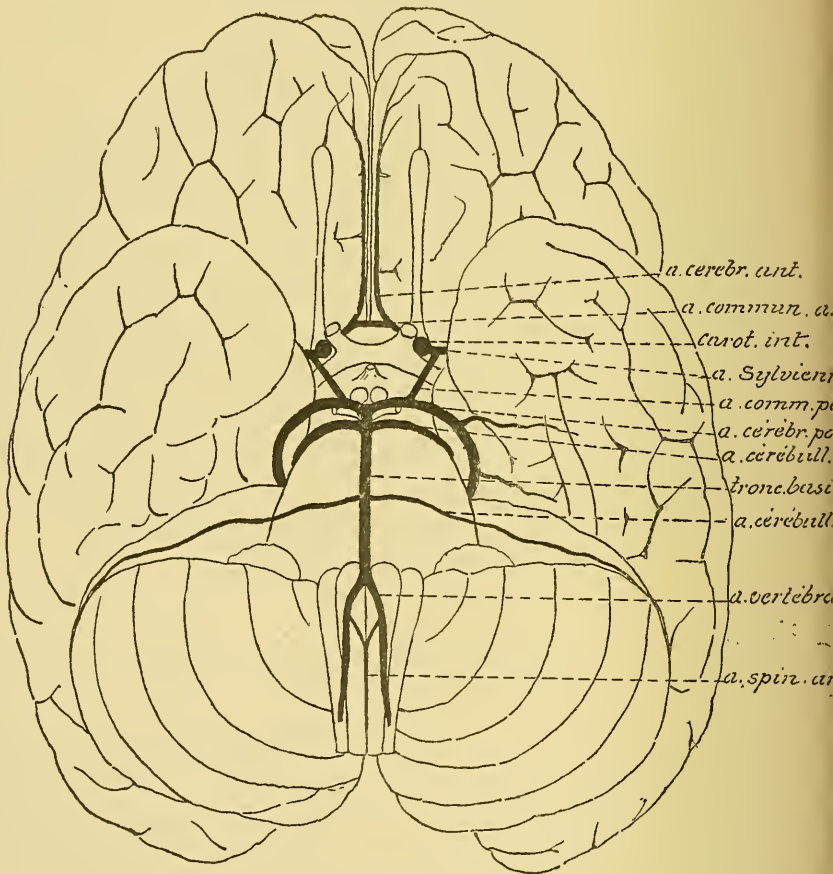


FIG. 396.

La position des gros troncs artériels à la base de l'encéphale.

Pendant ce long trajet du point de bifurcation de la carotide primitive jusqu'à sa division en branches terminales, l'artère carotide interne ne fournit qu'une seule branche collatérale : c'est l'artère *ophthalmique*.

Les quatre branches artérielles qui arrivent à la base de l'encéphale : les deux artères vertébrales et les deux carotides internes, sont remarquables par leur volume considérable, par le trajet flexueux qu'elles décrivent et qui a pour but d'affaiblir quelque peu la force de l'ondée sanguine que le cœur lance dans ces artères à chaque contraction ventriculaire et par l'absence de branches collatérales importantes. L'*artère ophthalmique* peut être considérée comme la seule branche extra-cranienne importante fournie par les artères volumineuses destinées à porter le sang aux différentes parties de l'encéphale. Cette artère ophthalmique fournit, comme vous le savez, les artères nourricières à toutes les parties molles de la cavité orbitaire et principalement au globe oculaire et à la rétine. Son origine, tout près de la base du cerveau, vous explique les relations importantes qui existent entre la circulation du fond de l'œil et la circulation cérébrale.

L'*artère carotide interne* arrive donc verticalement à la base du cerveau ; on l'y trouve dans l'angle externe du chiasma des nerfs optiques, FIG. 396 ; c'est là qu'elle se divise en ses deux branches terminales : l'*artère cérébrale antérieure* et l'*artère cérébrale moyenne*.

L'*artère cérébrale antérieure* se dirige *horizontalement* en avant et en dedans vers la partie antérieure de la scissure médiane ; sa direction est donc *perpendiculaire* à la direction de la carotide interne.

L'*artère cérébrale moyenne* ou *artère sylvienne* se dirige en dehors ; elle croise la substance perforée antérieure, puis parcourt le fond de la scissure de SYLVIVS. Elle suit donc, par rapport à la carotide interne, une *direction oblique* en haut et en dehors.

Cette direction spéciale des deux branches terminales de l'artère carotide interne a son importance. Elle explique pourquoi les corps étrangers charriés par le courant sanguin s'engagent plus facilement dans l'artère sylvienne que dans l'artère cérébrale antérieure.

Le *tronc basilaire* arrive à la face inférieure de l'encéphale en suivant une direction oblique en haut et en avant. Vers le milieu du cerveau moyen, il se divise en deux branches terminales : les *artères cérébrales postérieures* qui se dirigent directement en dehors en suivant une direction *perpendiculaire* à celle du tronc d'origine.

Chaque hémisphère cérébral reçoit donc son sang artériel de deux artères volumineuses : de l'*artère carotide interne* en avant et de l'*artère cérébrale postérieure* en arrière.

Ces deux troncs artériels sont reliés l'un à l'autre par une large artère anastomotique : l'artère *communicante postérieure*. Celle-ci, née soit du point de bifurcation de la carotide interne, soit de la partie voisine de

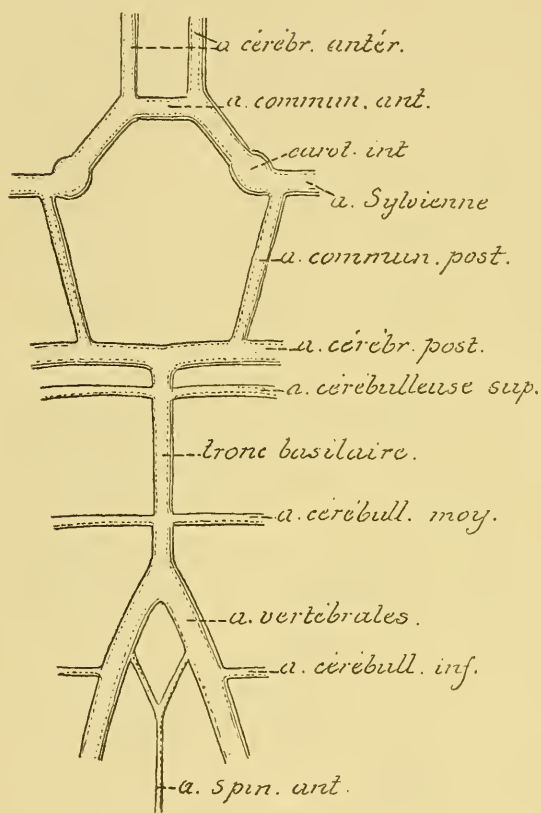


FIG. 397.

Schéma montrant le mode de constitution du cercle artériel de WILLIS.

Toutes les artères qui arrivent à la base du cerveau antérieur sont donc reliées entre elles par ces artères communicantes. Elles forment par leur ensemble une figure géométrique connue sous le nom de *polygone de Willis* ou *cercle artériel de Willis*, FIG. 397.

De ce cercle artériel de WILLIS partent alors toutes les branches artérielles qui doivent porter le sang aux différentes parties du cerveau antérieur et du cerveau intermédiaire.

Outre les artères cérébrales antérieures, moyennes et postérieures, que l'on doit considérer comme les *branches terminales* des artères carotides

l'artère sylvienne, se dirige en arrière et en dedans et va s'ouvrir dans l'artère cérébrale postérieure à une petite distance du tronc basilaire, FIG. 396 et 397.

De plus, les artères d'un hémisphère cérébral sont reliées aux artères de l'hémisphère cérébral du côté opposé par une large artère anastomotique à direction transversale : l'artère *communicante antérieure*.

L'artère *communicante antérieure* est un tronc artériel assez volumineux, passant transversalement au-devant du chiasma des nerfs optiques et reliant l'une à l'autre les deux artères cérébrales antérieures.

internes et du tronc basilaire, le polygone de WILLIS donne de nombreuses petites artères *collatérales* qui pénètrent directement dans la masse encéphalique voisine.

L'*artère communicante antérieure* fournit de petits rameaux à la lame grise située au-devant du chiasma des nerfs optiques, au bec du corps

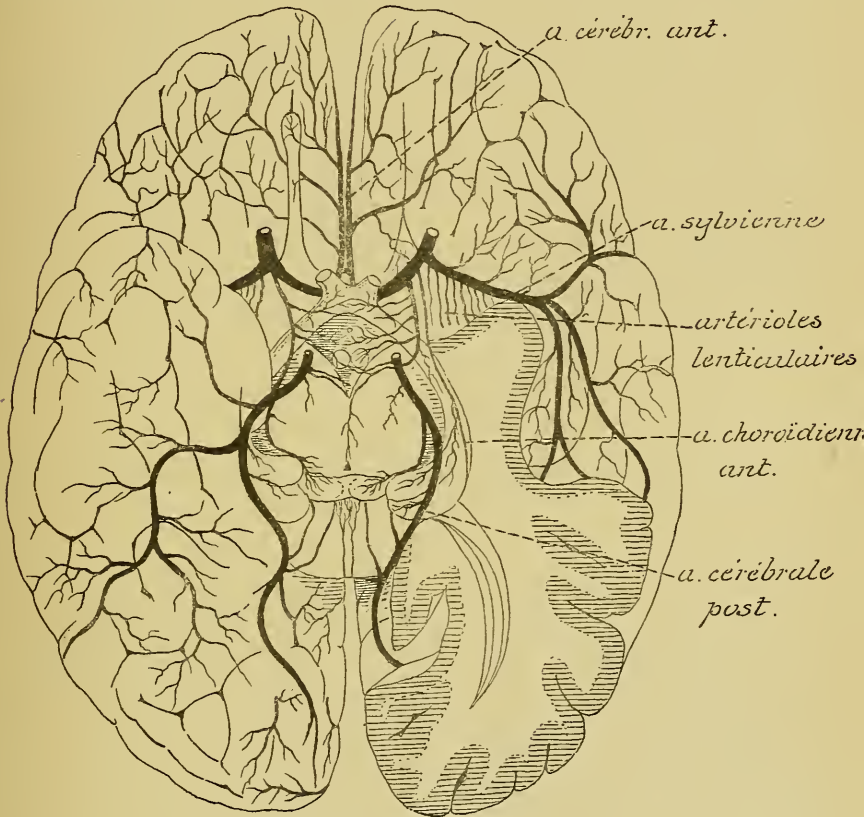


FIG 398

Les artères de la base du cerveau antérieur (d'après DURET).

calleux et des branches plus volumineuses à la commissure blanche antérieure et à la cloison transparente.

La partie de l'*artère cérébrale antérieure* qui concourt à former le cercle de WILLIS fournit des artérioles au nerf optique et à la circonvolution frontale voisine.

L'*artère carotide interne* émet directement une artère assez volumineuse destinée au plexus choroïde latéral : l'*artère choroïdienne antérieure*, FIG. 398,

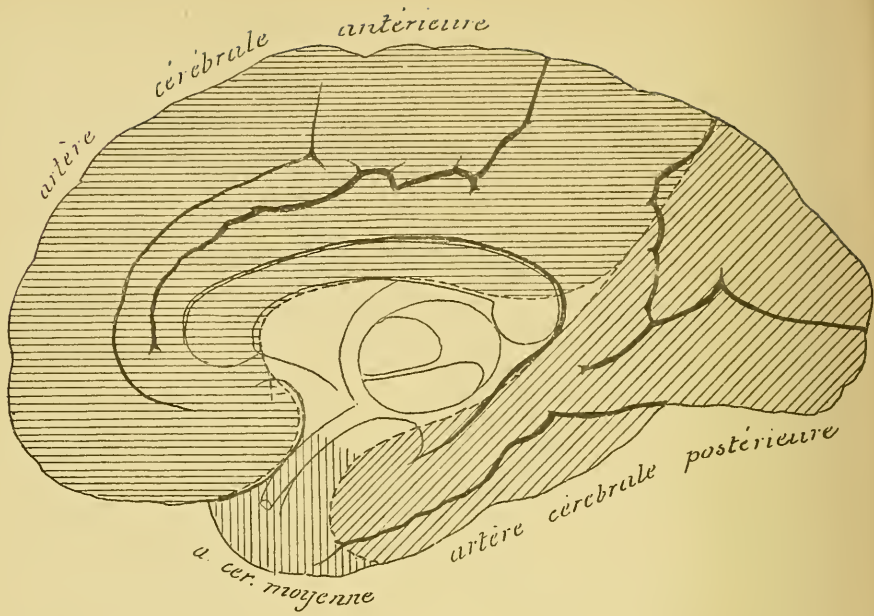


FIG. 399.

Face interne de l'hémisphère cérébral droit montrant les territoires vasculaires des trois artères cérébrales.

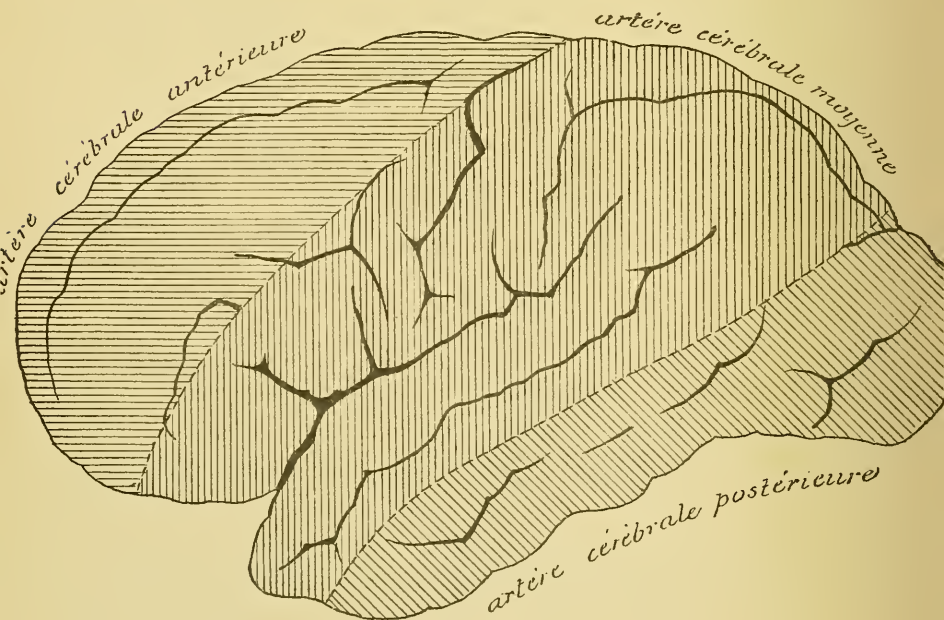


FIG. 400.

Face externe de l'hémisphère cérébral gauche montrant les territoires vasculaires des trois artères cérébrales.

Celle-ci naît quelquefois de la sylvienne ou de la communicante postérieure, se dirige en arrière et en dehors, pénètre dans la partie antérieure de la grande fente cérébrale de BICHAT et va se jeter dans le plexus choroïde du ventricule latéral au niveau de la corne d'AMMON.

L'*artère communicante postérieure* fournit de nombreuses branches au cerveau intermédiaire. Nous les avons décrites avec cette partie de l'axe cérébro-spinal : artères pour le chiasma des nerfs optiques, les bandelettes optiques, l'infundibulum, les corps mamillaires et deux artères pour chaque couche optique.

Enfin, le commencement des *artères cérébrales postérieures* et la partie supérieure du *tronc basilaire* fournissent les artères nourricières du cerveau moyen.

Des deux angles antérieurs du polygone de WILLIS naissent les *artères cérébrales antérieures*; des angles latéraux partent les *artères sylviennes* et des angles postérieurs les *artères cérébrales postérieures*. Ces trois artères vont se distribuer dans des territoires nettement limités de l'écorce cérébrale de chaque hémisphère.

L'*artère cérébrale antérieure* est une branche terminale de l'artère carotide interne. Elle commence dans l'angle externe du chiasma des nerfs optiques et se dirige horizontalement en avant et en dedans en passant au-dessus du nerf optique. Arrivée au-devant du chiasma, elle s'anastomose, par l'artère communicante antérieure, avec l'artère cérébrale antérieure du côté opposé, puis pénètre dans la scissure médiane inter-hémisphérique, s'applique sur la face interne du lobe frontal, et là, elle se divise en trois branches terminales. Par ses branches collatérales et par ses branches terminales, l'artère cérébrale antérieure porte le sang à toute la *face interne* de l'hémisphère correspondant depuis le pôle frontal jusqu'à la scissure perpendiculaire interne ainsi qu'à la face supérieure du corps calleux, FIG. 399; à une partie de la *face convexe* de l'hémisphère : les circonvolutions frontales supérieure et moyenne et le tiers supérieur de la circonvolution centrale antérieure, FIG. 400, et à la partie interne de la *face inférieure* du lobe frontal, depuis la scissure médiane jusqu'au sillon crucial, FIG. 401.

L'*artère cérébrale moyenne* ou *artère sylvienne* est la seconde branche terminale de l'artère carotide interne. Elle naît au niveau de l'angle externe du chiasma des nerfs optiques et se dirige obliquement en haut et en dehors. Elle croise d'abord la substance perforée antérieure, puis s'engage au fond de la scissure de SYLVIVS, où elle se ramifie sur la face externe des circonvolutions de l'insula de REIL.

Elle se divise généralement en quatre branches terminales; celles-ci vont se ramifier dans la pie-mère qui recouvre le territoire de l'écorce cérébrale avoisinant la scissure de SYLVIVS : la partie externe de la *face inférieure* du lobe frontal et, sur la *face externe* de l'hémisphère, la circonvolution frontale inférieure, les deux tiers inférieurs de la circonvolution

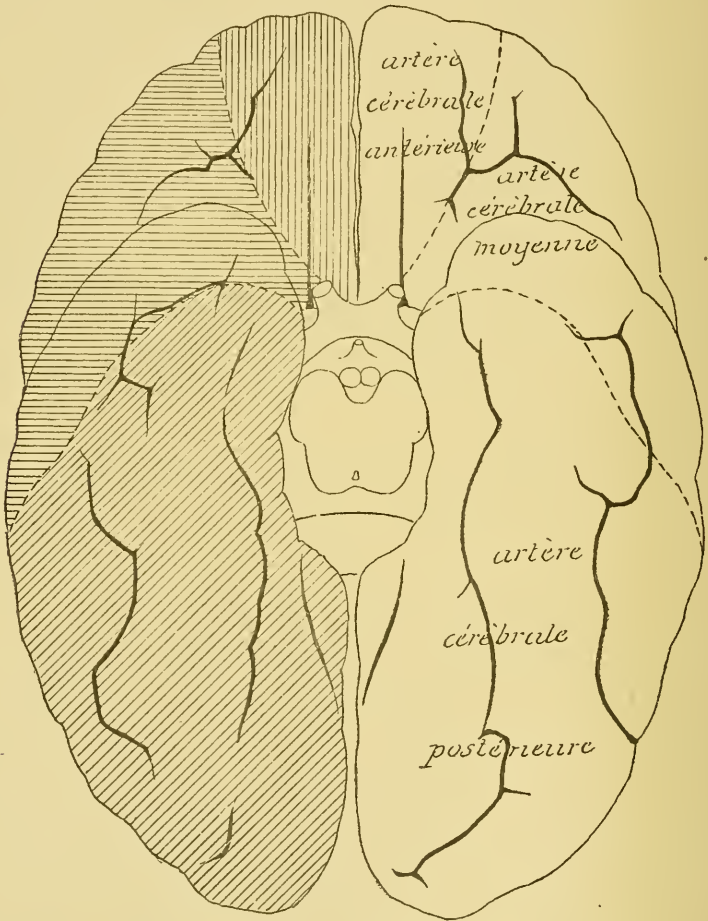


FIG. 401.

La face inférieure du cerveau antérieur montrant les territoires vasculaires des trois artères cérébrales.

centrale antérieure, toute l'étendue de la circonvolution centrale postérieure, les circonvolutions pariétales, la circonvolution temporale supérieure et une partie de la circonvolution temporale moyenne, FIG. 400 et 402.

L'*artère cérébrale postérieure* provient du tronc basilaire. Elle contourne le pédoncule cérébral et se divise en trois branches terminales; celles-ci

vont se ramifier dans la pie-mère qui recouvre la *face interne* de l'hémisphère cérébral depuis la scissure perpendiculaire interne jusqu'au pôle occipital, FIG. 399, la partie de la *face externe* de chaque hémisphère située en dessous et en arrière du territoire dépendant de l'artère sylvienne, FIG. 400 et 402, et presque toute l'étendue de la *face inférieure* du lobe occipito-temporal, FIG. 401 et 403.

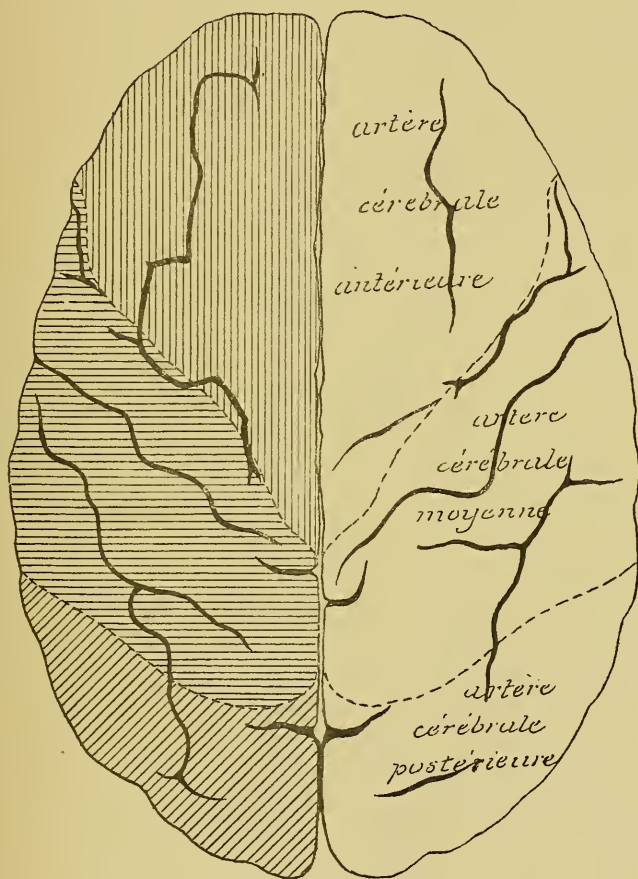


FIG. 402.

La face supérieure du cerveau antérieur montrant les territoires vasculaires des trois artères cérébrales.

En se ramifiant dans la pie-mère, les artères cérébrales se divisent et se subdivisent en devenant de plus en plus petites. D'après DURET, toutes ces artères resteraient indépendantes les unes des autres et rentreraient dans le groupe des *artères terminales* de COHNHEIM. Il n'existerait

donc pas de réseau anastomotique dans la pie-mère. Les anastomoses ne feraient cependant pas *complètement* défaut, mais elles n'auraient lieu que sur les confins des trois territoires vasculaires que nous venons de décrire. De telle sorte, dit DURET, que si, après avoir posé une ligature des deux côtés, sur les trois artères des hémisphères, à leur sortie du cercle de WILLIS, on pousse dans une des sylviennes une solution de gélatine colorée au carmin, on la voit pénétrer peu à peu dans

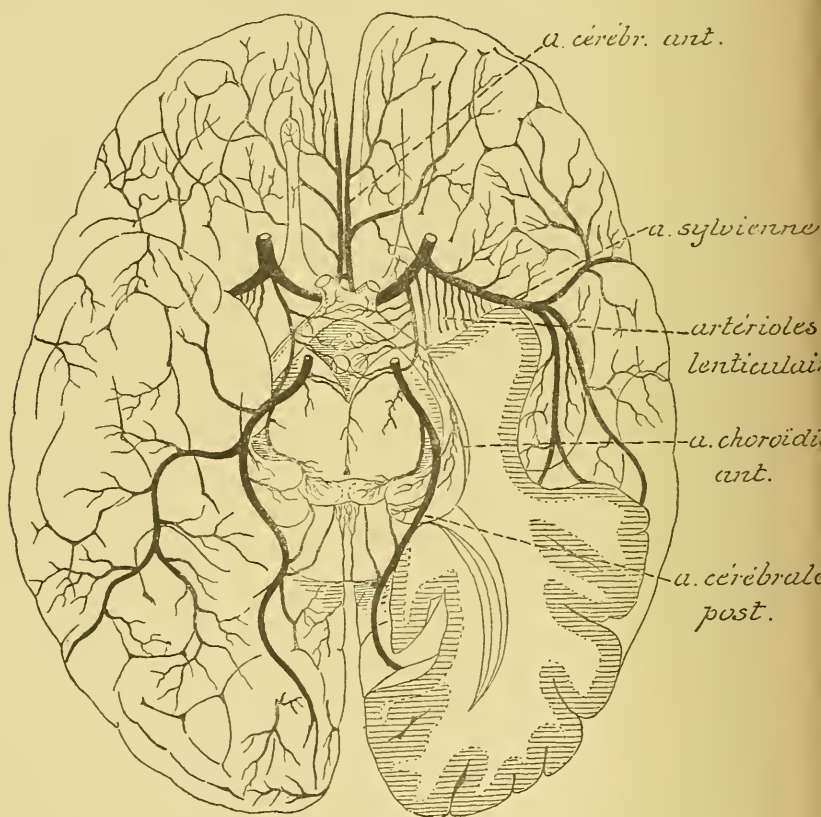


FIG. 403.

Les artères de la base du cerveau antérieur (d'après DURET).

l'artère cérébrale antérieure et l'artère cérébrale postérieure *du même côté*. Cette pénétration se fait des branches les plus petites vers les plus grosses. Jamais l'artère cérébrale *antérieure*, ni l'artère *sylvienne* du *côté opposé* ne s'injectent; mais il arrive assez souvent que la cérébrale *postérieure* du *côté opposé* se colore complètement à la périphérie.

D'après HEUBNER, au contraire, toutes les artères cérébrales s'anastomoseraient fréquemment entre elles, de façon à produire, dans la pie mère, un réseau superficiel constitué par des anastomoses multiples entre les grosses artères et un réseau profond formé par des anastomoses nombreuses entre les branches nées du réseau superficiel, de telle sorte qu'une injection poussée par une des artères envahit rapidement tout le réseau des deux hémisphères.

TESTUT partage une opinion intermédiaire entre ces deux opinions extrêmes. Il n'a jamais vu le réseau profond signalé dans la pie-mère par HEUBNER. Mais d'autre part, il admet, contrairement à l'opinion de DURET, que les *gros* troncs artériels s'anastomosent tous largement les uns avec les autres aux confins de leur territoire, de telle sorte qu'une injection de suif poussée dans l'une des sylviennes, après ligature des trois artères communicantes, remplit successivement les trois territoires de l'hémisphère correspondant et les trois territoires de l'hémisphère opposé.

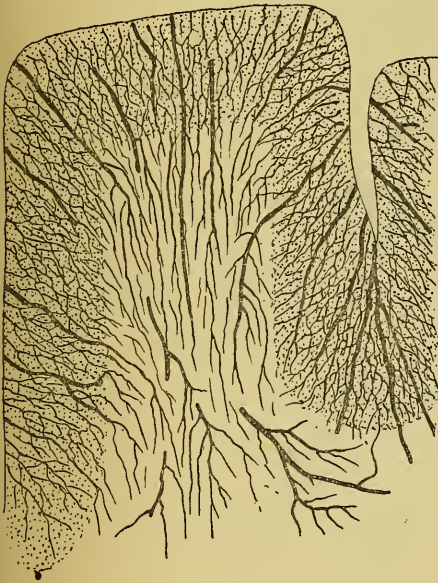


FIG. 404.

Les artères des circonvolutions (d'après DURET).

Il paraît donc plus que probable que les ramifications des trois artères cérébrales s'anastomosent entre elles et forment un réseau dans la pie-mère.

De ce réseau périphérique partent maintenant des branches collatérales qui pénètrent directement dans la substance cérébrale et qui constituent les véritables *artères nourricières* du cerveau antérieur.

On peut diviser, avec DURET, ces artères nourricières en deux groupes : les *artères des circonvolutions* et les *artères des ganglions de la base*.

Artères des circonvolutions.

Elles naissent du réseau artériel de la pie-mère et pénètrent directement dans la substance cérébrale. Si, sur un cerveau injecté, on soulève un lambeau de pie-mère, on voit de nombreuses artéριοles sortir des artères de la pie-mère et pénétrer *perpendiculairement* dans la pulpe cérébrale. Ce sont les *artères nourricières*. Elles se divisent en deux groupes, les *artères longues* et les *artères courtes*, FIG. 404.

Les *artères longues* ou *artères médullaires* traversent la couche corticale grise et pénètrent dans la substance blanche jusqu'à une profondeur de 3 ou 4 centimètres, et là elles se résolvent en réseau capillaire.

Les *artères courtes* ou *artères corticales* pénètrent dans la couche corticale grise, où elles se réduisent en un réseau capillaire.

Toutes ces artères nourricières des circonvolutions sont des *artères terminales* dans le sens de COHNHEIM, c'est-à-dire que ces artères ne s'anastomosent jamais directement les unes avec les autres, mais qu'elles se résolvent toutes en réseaux capillaires.

Artères des ganglions de la base. Les artères des ganglions de la base naissent des trois artères cérébrales dans le voisinage immédiat du polygone de WILLIS. Les plus importantes sont celles qui proviennent de l'artère sylvienne.

Nous avons vu que l'*artère sylvienne* vient de la carotide interne et qu'elle croise transversalement la substance perforée antérieure pour s'engager ensuite au fond de la scissure de SYLVIVS. En passant par la face inférieure de la substance perforée antérieure, et avant de se diviser en

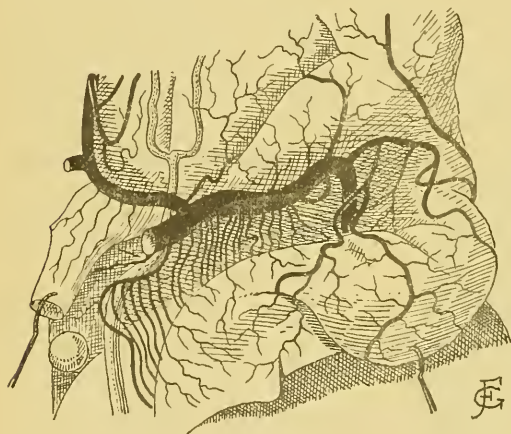


FIG. 405.

L'artère sylvienne sur la face inférieure de la substance perforée antérieure (d'après TESTUT).

branches terminales, chaque artère cérébrale moyenne abandonne une série de petites artérioles, FIG. 405, qui pénètrent verticalement dans les orifices de la lame perforée pour se rendre dans le noyau caudé et le noyau lenticulaire, c'est-à-dire les deux masses grises qui forment le corps strié.

Ces artères se divisent en deux groupes : les *artères internes* et les *artères externes*.

Les *artères internes* ou *artères lenticulaires* sont les plus petites ; elles pénètrent dans les deux segments internes du noyau lenticulaire et s'y terminent.

Les *artères externes*, au nombre de 3 ou 4, traversent de bas en haut toute l'épaisseur du segment externe du noyau lenticulaire. Elles sont plus volumineuses que les artères internes. Arrivées à la partie supérieure

du noyau lenticulaire, les unes se dirigent en arrière et les autres en avant. Les premières, *artères externes et postérieures*, traversent le bras postérieur de la capsule interne et se terminent dans la couche optique. Ce sont les *artères lenticulo-optiques*. Les autres, *artères externes et antérieures*, se recourbent en avant, passent par le bras antérieur de la capsule interne pour se terminer dans le noyau caudé. Ce sont les *artères lenticulo-striées*. Parmi ces artères, il en est une, la plus volumineuse de toutes, qui longe la base du noyau lenticulaire à la limite interne de la capsule externe, puis se porte en avant et en dedans, traverse le bras antérieur de la capsule interne pour se terminer dans la tête du noyau caudé. Pendant ce trajet, elle émet des branches collatérales destinées au segment externe du noyau lenticulaire. Cette artère a une importance toute spéciale. Elle serait, d'après CHARCOT, le siège de prédilection des hémorrhagies du corps strié. On l'appelle quelquefois pour ce motif l'*artère de l'hémorrhagie cérébrale de Charcot*, FIG. 406.

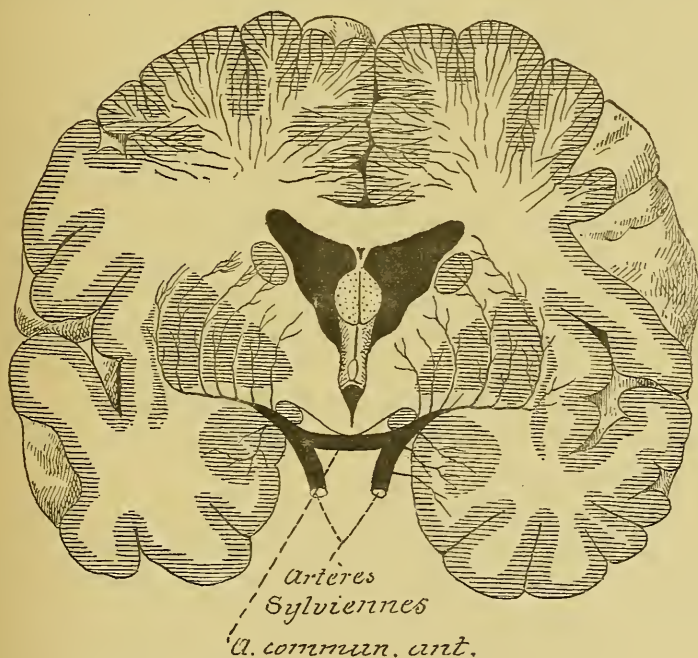


FIG. 406.

Les artères des ganglions de la base et quelques artères des circonvolutions.

L'*artère cérébrale antérieure* fournit aussi, au niveau de la substance perforée antérieure, quelques branches collatérales qui traversent cette lame grise pour se rendre dans la tête du noyau caudé; elles constituent les *artères striées antérieures*.

L'artère cérébrale postérieure fournit les artères optiques que nous avons décrites en étudiant le cerveau intermédiaire.

Toutes ces artères des ganglions de la base sont des artères terminales comme les artères des circonvolutions. Elles pénètrent profondément dans l'hémisphère cérébral sans jamais s'anastomoser ni avec les artères médullaires des circonvolutions, ni avec les artères voisines des noyaux; elles se réduisent finalement en capillaires. Tous ces vaisseaux capillaires s'anastomosent entre eux et forment un réseau à mailles petites et serrées dans la substance grise, à mailles plus larges dans la substance blanche.

Si on pratique donc une coupe transversale, passant par les ganglions de la base, dans un cerveau dont toutes les artères nourricières ont été injectées, on verra les artères des ganglions de la base pénétrer de bas en haut dans les masses grises centrales, tandis que les artères des circonvolutions pénètrent de dehors en dedans ou de haut en bas dans l'écorce grise périphérique et dans la substance blanche centrale, FIG. 406. Toutes ces artères diminuent de volume au fur et à mesure qu'elles s'enfoncent dans le cerveau antérieur et finalement se réduisent en capillaires. Ces artères restent indépendantes les unes des autres. Au centre de la substance blanche, à la limite des ramifications terminales de ces deux groupes d'artères, on trouvera donc, comme l'a fait observer CHARCOT, une espèce de terrain neutre où n'arrivent que les réseaux capillaires des artères les plus longues des circonvolutions et des artères les plus longues de la base et où les échanges nutritifs s'effectuent avec beaucoup moins d'énergie.

Artères des ventricules latéraux. La toile choroïdienne du troisième ventricule et les plexus choroïdes des ventricules latéraux reçoivent de chaque côté trois artères.

1° Une artère choroïdienne antérieure qui vient de la carotide interne, et pénètre par la partie antérieure de la fente de BICHAT, pour se terminer dans le plexus choroïde du prolongement sphénoïdal du ventricule latéral, FIG. 407.

2° Une artère choroïdienne postérieure et latérale. Elle vient de l'artère cérébrale postérieure, pénètre par la partie moyenne de la fente de BICHAT, et se divise, entre les deux feuillets de la toile choroïdienne, en deux rameaux, dont l'externe se rend dans le plexus choroïde et l'interne s'épuise dans la toile choroïdienne.

3° Une *artère choroïdienne postérieure et médiane*. Elle naît aussi de l'artère cérébrale postérieure et se divise en un rameau destiné à la toile choroïdienne et un rameau destiné au plexus choroïde.

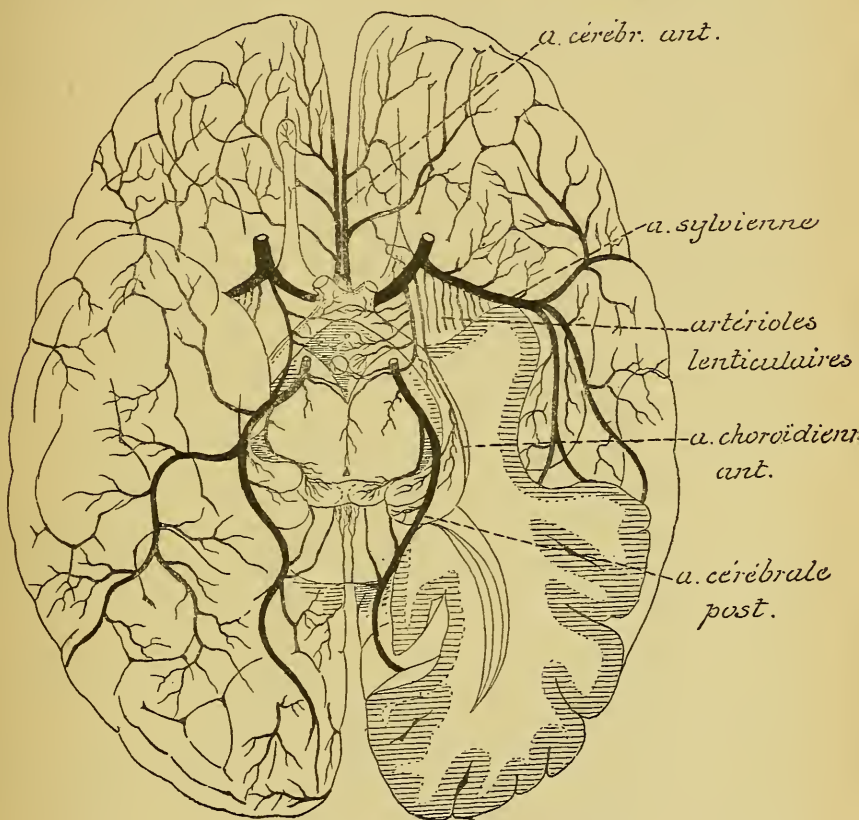


FIG. 403.

Les artères de la base du cerveau antérieur (d'après DURET).

Les *artères de la toile choroïdienne* fournissent des branches aux couches optiques (*artères optiques ventriculaires*) et vont se terminer dans la tête du noyau caudé.

Les *artères des plexus choroïdes* n'interviennent pas dans la nutrition des parois ventriculaires. Elles s'épuisent toutes dans ces plexus qui sont excessivement riches en vaisseaux capillaires.

TRENTE ET UNIÈME LEÇON.

La circulation du cerveau antérieur. (Suite.)

La circulation veineuse.

Les veines du cerveau antérieur présentent certains caractères qui les distinguent des veines des autres parties de l'organisme.

Elles sont d'abord beaucoup moins nombreuses, mais aussi beaucoup plus volumineuses que les artères correspondantes.

Elles ont des parois excessivement minces, dépourvues presque totalement de couche musculaire.

Elles ne présentent pas de valves.

Elles s'anastomosent fréquemment et largement entre elles.

Enfin, des veines cérébrales, le sang veineux se déverse dans les sinus de la dure-mère, qui sont des cavités sanguines toujours béantes, formées par un simple dédoublement des deux feuillets constitutifs de la dure-mère.

Ces dispositions anatomiques expliquent la lenteur relative de la circulation veineuse dans la boîte crânienne.

Comparées aux artères cérébrales, les veines cérébrales présentent une situation tout à fait caractéristique. Les grosses artères cheminent de préférence au fond des sillons, les grosses veines, au contraire, courent sur la face convexe des circonvolutions.

Les *veines cérébrales* se divisent en deux systèmes : les *veines superficielles* et les *veines profondes*.

Les *veines superficielles* forment deux groupes. Les unes accompagnent, au moins en partie, les artères nées du cercle artériel de WILLIS; on les trouve dans la région médiane de la base du cerveau antérieur : ce sont les *veines de la base*. Les autres ont une distribution indépendante des artères cérébrales. On les trouve dans la pie-mère qui recouvre les circonvolutions cérébrales : ce sont les *veines des circonvolutions*.

Les *veines profondes* naissent dans les masses grises centrales du cerveau antérieur. Elles se réunissent en deux troncs volumineux situés entre les deux feuillets de la toile choroïdienne et appelés *veines de Galien*. On désigne encore les veines profondes sous le nom de *veines des ganglions de la base*.

Les veines superficielles.

A. Les veines de la base.

A la base du cerveau antérieur, accompagnant les branches terminales du cercle artériel de WILLIS, on trouve des branches veineuses volumineuses : la *veine cérébrale antérieure*, la *veine cérébrale moyenne* ou *veine de l'insula de Reil* et la *veine basilaire*.

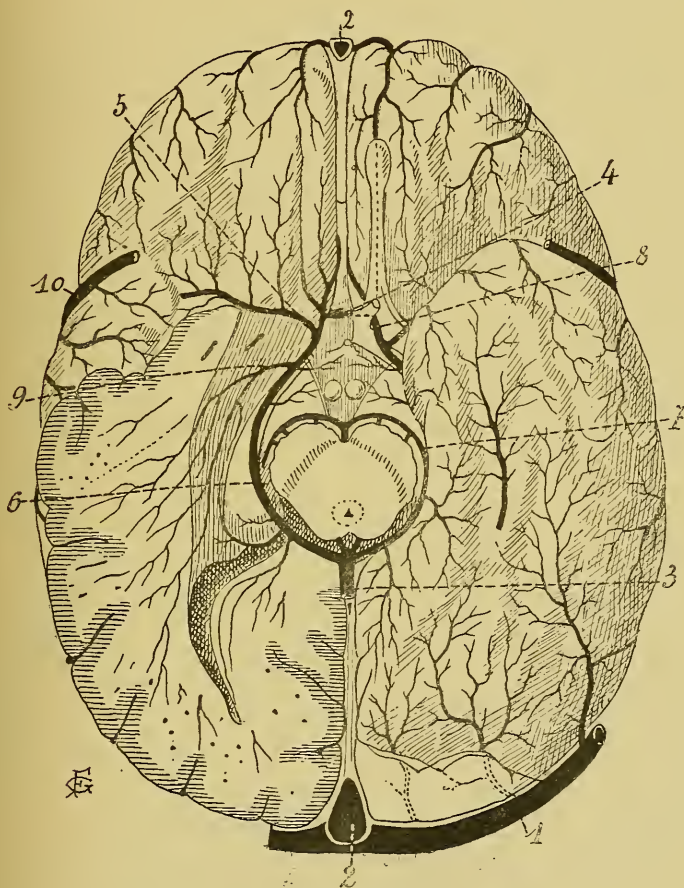


FIG. 408.

Les veines superficielles de la face inférieure du cerveau antérieur (d'après TESTUT).

- | | |
|---|--|
| 1. Sinus latéral. | 6. Veine basilaire. |
| 2. Sinus longitudinal supérieur. | 7. Veine communic. postérieure. |
| 3. Tronc résultant de la réunion des veines de GALIEN et des veines basilaires. | 8. Veine cérébrale antérieure. |
| 4. Veine communic. antérieure. | 9. Veine de la corne d'AMMON. |
| 5. Veine cérébrale moyenne. | 10. Grande veine anastomotique de TROLARD. |

La *veine cérébrale antérieure* accompagne l'artère correspondante. Elle est beaucoup moins volumineuse que cette dernière et se distribue à un territoire cérébral beaucoup plus limité. Elle naît sur la face interne du lobe frontal et sur la face convexe du corps calleux et vient se réunir avec la veine cérébrale moyenne au niveau de la substance perforée antérieure. Avant de former avec cette dernière veine un tronc unique : la *veine basilaire*, elle reçoit quelques veinules du corps strié, qui passent par les orifices de la lame perforée antérieure pour se jeter dans la veine cérébrale.

La *veine cérébrale moyenne* ou *veine de l'insula de Reil* correspond à l'artère sylvienne. Beaucoup moins volumineuse que l'artère, elle est située profondément dans la scissure de SYLVIVS sur la face externe de l'insula de REIL. Elle amène le sang veineux des circonvolutions insulaires et vient se réunir à la veine cérébrale antérieure, FIG. 408.

La distribution des veines cérébrales antérieures et moyennes ne répond pas à la distribution des artères correspondantes, parce que la plupart des veines de la face interne et de la face externe des hémisphères cérébraux se jettent directement dans les sinus de la dure-mère, ainsi que nous le verrons tantôt.

L'artère cérébrale postérieure n'est pas accompagnée d'une veine correspondante. Le sang veineux de la partie des hémisphères cérébraux desservie par l'artère cérébrale postérieure est déversé, par de nombreuses veines superficielles, soit directement dans le sinus latéral, soit dans une veine volumineuse de la base : la *veine basilaire*.

La *veine basilaire* est une veine volumineuse située à la base du cerveau le long de la fente cérébrale de BICHAT, FIG. 408. Elle commence au niveau de la substance perforée antérieure, où elle résulte de la réunion de la veine cérébrale antérieure avec la veine cérébrale moyenne; elle contourne ensuite le pédoncule cérébral, étant appliquée sur la bandelette optique, et vient se déverser, de chaque côté, dans le tronc unique qui résulte de la réunion des deux veines de GALIEN. Sur ce trajet, les veines basilaires reçoivent des veinules internes provenant du chiasma des nerfs optiques, des bandelettes optiques, de l'infundibulum, des corps mamillaires et de la face antérieure des pédoncules cérébraux et des veinules externes venant des circonvolutions voisines du lobe occipito-temporal, FIG. 408.

Les deux veines basilaires sont reliées l'une à l'autre par une *veine communicante postérieure* passant transversalement au-devant de la protubé-

rance annulaire. Il existe encore, à la base du cerveau et au-devant du chiasma des nerfs optiques, une *veine communicante antérieure* étendue entre les deux veines cérébrales antérieures.

Les veines cérébrales antérieures, les veines basilaires et les deux veines communicantes antérieure et postérieure forment donc, à la base du cerveau, un cercle veineux complet.

B. Les veines des circonvolutions.

Pour la facilité de la description, on divise les veines superficielles des circonvolutions en trois groupes :

1° Les veines de la face interne des hémisphères cérébraux ou *veines cérébrales internes*;

2° Les veines de la face externe des hémisphères cérébraux ou *veines cérébrales externes*;

3° Les veines de la face inférieure de chaque hémisphère ou *veines cérébrales inférieures*.

Veines cérébrales internes. Les veines de la face interne se jettent en majeure partie dans le sinus longitudinal supérieur. Quelques-unes d'entre elles se rendent dans le sinus longitudinal inférieur, dans la veine de GALIEN ou dans la veine cérébrale antérieure, FIG. 409.

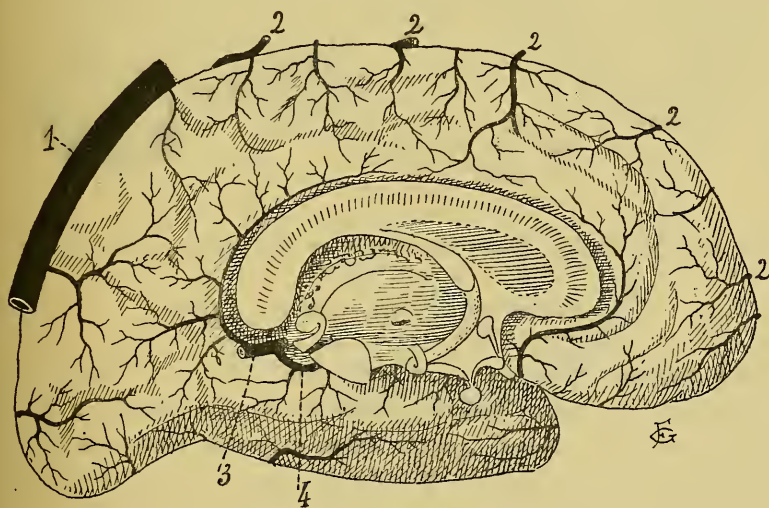


FIG. 409.

Les veines superficielles de la face interne de l'hémisphère cérébral gauche (d'après TESTUT).

- | | |
|---------------------------------------|--|
| 1. Sinus longitudinal supérieur. | 3. Tronc veineux résultant de la réunion des veines de GALIEN. |
| 2. Veines cérébrales externes ascend. | 4. Veine basilaire. |

Veines cérébrales externes. Les veines de la face externe sont en partie ascendantes et en partie descendantes. Les veines ascendantes se jettent dans le sinus longitudinal supérieur. Les veines descendantes se rendent dans les sinus de la base : sinus latéral, sinus pétreux supérieur ou sinus caverneux. Parmi ces veines de la face externe, il en est une plus volumineuse que les autres, située au niveau de la scissure de ROLAND et s'ouvrant, d'une part, dans le sinus longitudinal supérieur et, d'autre part, à la base du cerveau, dans le sinus caverneux ou le sinus pétreux supérieur : c'est la *grande veine anastomotique de Trolard*, FIG. 410.

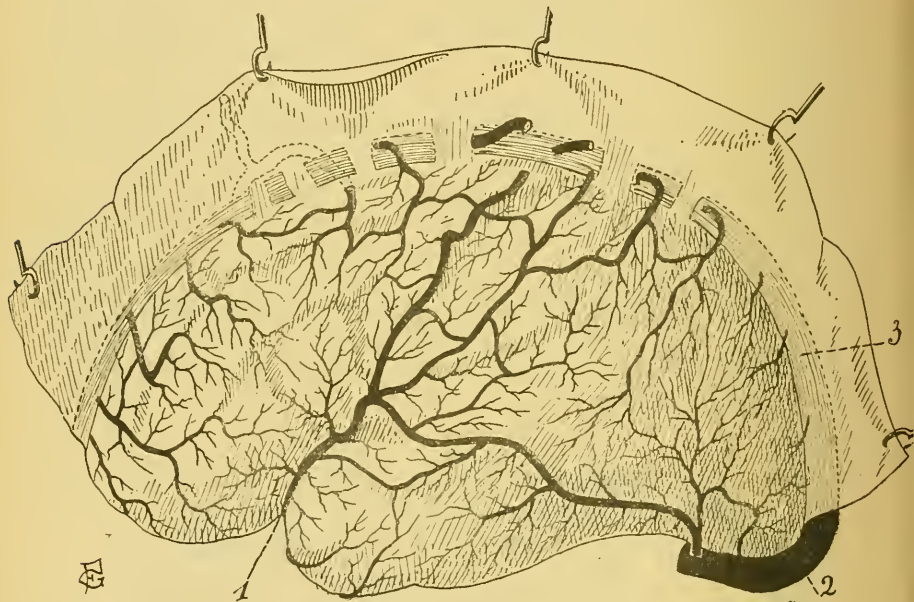


FIG. 410.

Les veines superficielles de la face externe de l'hémisphère cérébral gauche (d'après TESTUT).

1. Grande veine anastomotique de TROLARD.
2. Sinus latéral.

Veines cérébrales inférieures. Les veines de la face inférieure se jettent en partie dans le sinus latéral (veines de la face inférieure du lobe occipito-temporal), en partie dans la veine cérébrale antérieure, la veine cérébrale moyenne ou veine de l'insula de REIL et dans le commencement du sinus longitudinal supérieur (veines de la face inférieure du lobe frontal), FIG. 411.

Toutes ces veines superficielles, les veines de la base aussi bien que les veines des circonvolutions, s'anastomosent largement et fréquemment entre elles, de façon à produire, dans l'épaisseur de la pie-mère, un véritable réseau veineux.

Les veines cérébrales superficielles ou veines extra-cérébrales reçoivent le sang veineux amené par les veines intra-cérébrales. Celles-ci naissent dans la profondeur du cerveau en faisant suite, soit au réseau capillaire de la substance blanche : *veines longues* ou *veines médullaire*; soit au réseau capillaire de l'écorce grise : *veines courtes* ou *veines corticales*. Ces veines accompagnent les artères correspondantes. Elles sont beaucoup plus volumineuses, mais aussi beaucoup moins nombreuses que ces dernières.

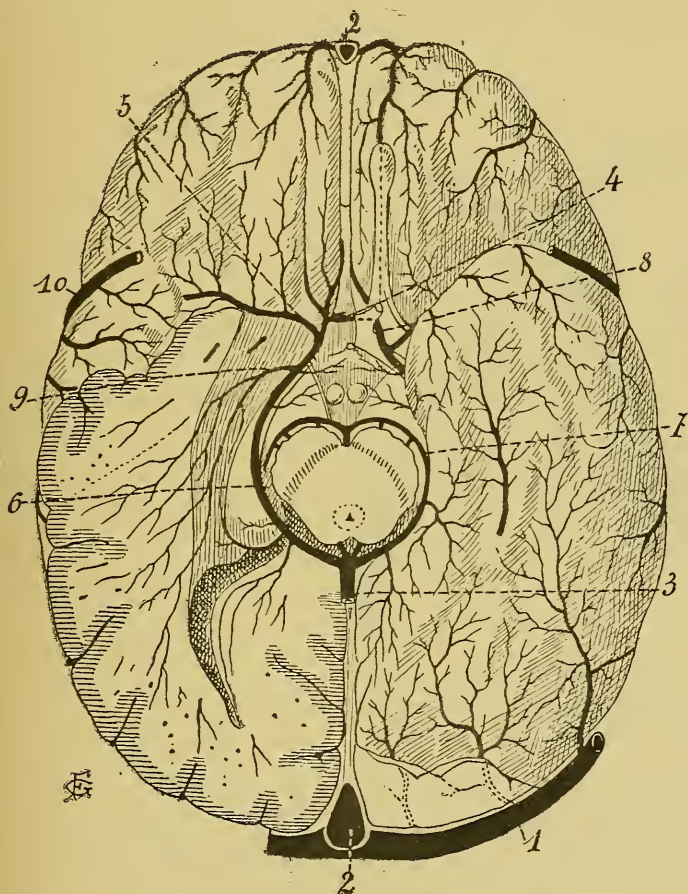


FIG. 411.

Les veines superficielles de la face inférieure du cerveau antérieur
(d'après TESTUT).

- | | |
|---|--|
| 1. Sinus latéral. | 6. Veine basilaire. |
| 2. Sinus longitudinal supérieur. | 7. Veine communic. postérieure. |
| 3. Tronc résultant de la réunion des veines de GALIEN et des veines basilaires. | 8. Veine cérébrale antérieure. |
| 4. Veine communic. antérieure. | 9. Veine de la corne d'AMMON. |
| 5. Veine cérébrale moyenne. | 10. Grande veine anastomotique de TROLARD. |

Les veines profondes.

Les veines profondes recueillent le sang veineux des ganglions de la base, des parois ventriculaires du cerveau antérieur et du cerveau intermédiaire, de la partie voisine de la substance blanche de chaque hémisphère et des plexus choroïdes latéraux. Elles constituent, entre les deux feuillets de la toile choroïdienne du troisième ventricule, deux veines volumineuses appelées *veines de Galien*.

Chaque veine de GALIEN commence, à l'extrémité antérieure de la toile choroïdienne, par la réunion de la *veine de la cloison transparente*, la *veine du corps strié* et la *veine des plexus choroïdes latéraux*,

FIG. 412.

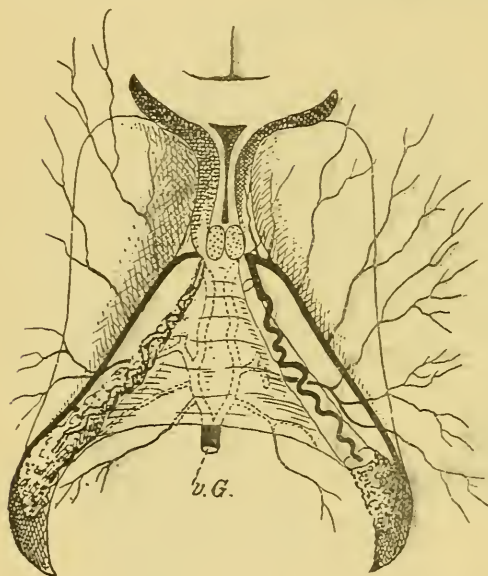


FIG 412.

Les veines de GALIEN ou veines cérébrales profondes. Gr. nat. 2/3.

La *veine de la cloison transparente* est très grêle; elle ramène le sang veineux de la cloison transparente, de la partie antérieure du corps calleux et de la partie correspondante du ventricule latéral.

La *veine du corps strié* est beaucoup plus volumineuse. Elle parcourt d'arrière en avant le sillon semi-circulaire qui sépare le noyau caudé de la couche optique recevant successivement des veinules de la partie externe de la couche optique, et des veines plus grosses venant du noyau lent

ticulaire, du noyau caudé, de la capsule interne et de la substance blanche voisine. A l'extrémité antérieure de la couche optique, elle passe par le trou de MONRO et se jette dans la veine de GALIEN.

La *veine des plexus choroïdes* se trouve dans l'épaisseur de ces plexus; elle augmente de volume d'arrière en avant et se jette dans la veine de GALIEN au niveau du trou de MONRO.

Veines de Galien. Chaque veine de GALIEN se constitue donc, à l'extrémité antérieure de la toile choroïdienne, par la réunion de la

veine de la cloison transparente, la veine du corps strié et la veine du plexus choroïde. Elle parcourt d'avant en arrière toute l'étendue de la toile choroïdienne, renforcée successivement par les veines de la couche optique et de la voûte à trois piliers, la veine de la corne d'AMMON et la veine de l'ergot de MORAND. A la base de la toile choroïdienne, les deux veines de GALIEN se réunissent en un tronc volumineux qui se jette dans l'extrémité antérieure du sinus droit.

Des veines cérébrales le sang veineux passent dans les sinus de la dure-mère.

Les sinus de la dure-mère.

Les sinus de la dure-mère sont des canaux généralement triangulaires creusés dans l'épaisseur même de l'enveloppe la plus externe de l'encéphale.

On les divise en *sinus pairs* et *sinus impairs*.

Sinus impairs. Les sinus impairs sont au nombre de cinq. Ce sont : le *sinus latéral*, le *sinus occipital latéral*, le *sinus caverneux*, le *sinus pétreux inférieur* et le *sinus pétreux supérieur*.

1° Le *sinus latéral*, FIG. 413. Il correspond à la gouttière latérale creusée sur la face interne de l'occipital et de la portion mastoïdienne du temporal; il s'étend depuis la protubérance occipitale interne, où il communique avec le confluent des sinus, jusqu'au trou déchiré postérieur, où il se continue avec la veine jugulaire interne. Il est horizontal dans la partie de son trajet qui correspond au bord adhérent de la tente du cervelet. Arrivé à la base du rocher, il s'infléchit en bas, parcourt la partie de la gouttière latérale creusée sur la face interne de la portion mastoïdienne du temporal, puis passe sur la partie antérieure de l'os occipital pour arriver ainsi au trou déchiré postérieur.

Le sinus latéral reçoit, comme branches collatérales, les veines cérébelleuses latérales supérieures et inférieures, la veine médiane cérébelleuse inférieure, des veines cérébrales externes et des veines cérébrales inférieures.

2° Le *sinus occipital latéral*. Il commence sur le pourtour du trou occipital, se dirige en haut et en arrière, de chaque côté de la faux du cervelet, et va se jeter dans le sinus latéral au voisinage immédiat du confluent des sinus, FIG. 413.

3° Le *sinus caverneux*. Il est situé de chaque côté de la selle turcique et s'étend depuis la partie interne de la fente sphénoïdale, où il reçoit les veines ophthalmiques, jusqu'au sommet du rocher, où il se continue avec le sinus pétreux inférieur, FIG. 413.

Vous vous rappelez que c'est dans l'intérieur même de ce sinus caveux que passent l'artère carotide interne et le nerf oculo-moteur externe, et que c'est dans la paroi de ce sinus que courent le nerf oculo-moteur commun, le nerf pathétique et le nerf ophthalmique de WILLIS.

Les veines ophthalmiques communiquent, à la base de l'orbite, avec les veines de la face. Elles constituent donc une large anastomose entre les veines extra-craniennes et les sinus de la dure-mère.

C'est dans ce sinus caveux que s'ouvre fréquemment la *grande veine anastomotique de Trolard*.

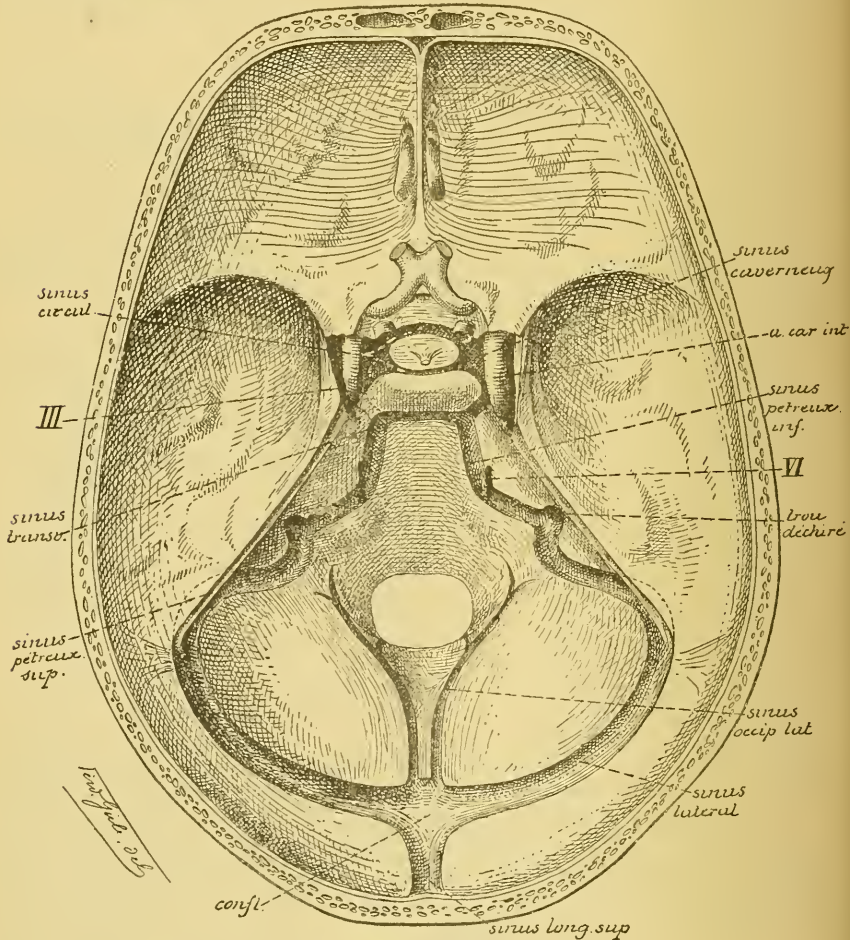


FIG. 413.

Les sinus veineux de la base du crâne. [Gr.] nat. 2/3.

4° Le *sinus pétreux inférieur*. Il est situé au niveau de la suture pétro-occipitale et s'étend depuis l'extrémité postérieure du sinus caveux jusqu'au niveau du trou déchiré postérieur, où il se déverse dans la veine jugulaire interne. Il relie le sinus caveux au sinus latéral, FIG. 413.

5° Le *sinus pétreux supérieur*. Il est situé le long du bord libre du rocher du temporal dans l'épaisseur du bord adhérent de la tente du cervelet, FIG. 413. Il communique en avant avec le sinus caverneux et, en arrière, avec le sinus latéral.

Sinus impairs, FIG. 414. Les sinus impairs sont situés sur la ligne médiane. Ils sont également au nombre de cinq. Ce sont : le *sinus longitudinal supérieur*, le *sinus longitudinal inférieur*, le *sinus droit*, le *sinus coronaire de Ridley* et le *sinus occipital transverse*.

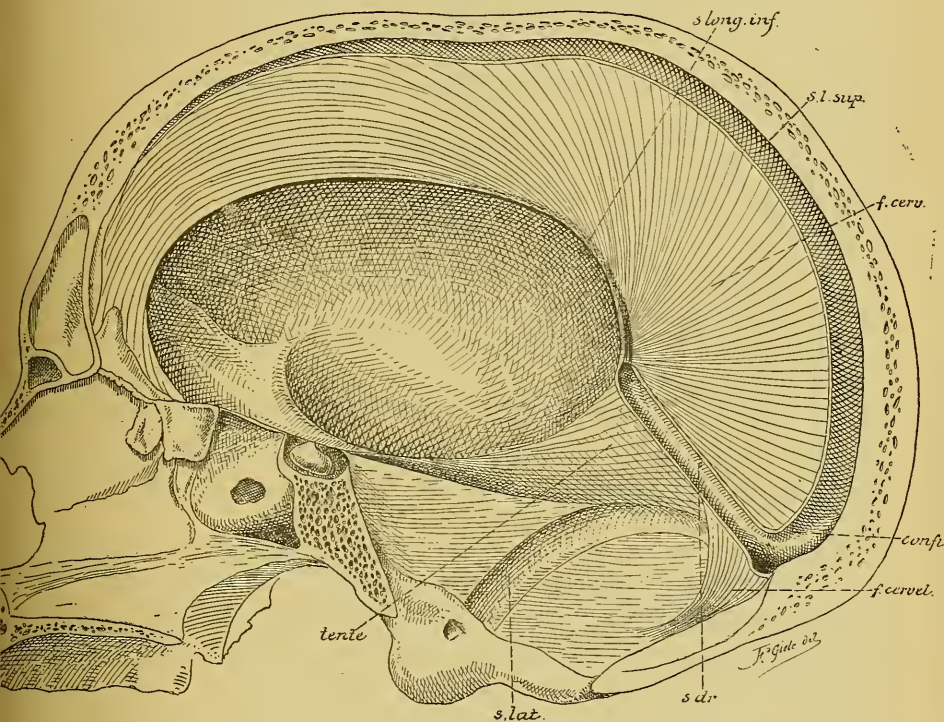


FIG. 414.

Section sagittale faite un peu en dehors de la ligne médiane sur un crâne où les prolongements de la dure-mère étaient conservés. Gr. nat. 2/3.

s. long. inf. : sinus longitudinal inférieur.
s. l. sup. : sinus longitudinal supérieur.
f. cerv. : faux du cerveau.
confl. : confluent des sinus.

f. cervel. : faux du cervelet.
s. dr. : sinus droit.
s. lat. : sinus latéral.
tente : partie de la tente du cervelet.

1° Le *sinus longitudinal supérieur*. Il est situé dans un dédoublement de la dure-mère le long du bord adhérent de la faux du cerveau et s'étend depuis la crête du frontal jusqu'à la protubérance occipitale interne, où il se réunit avec les deux sinus latéraux et le sinus droit pour

constituer le *confluent des sinus*. Ce sinus augmente de volume d'avant en arrière. Il reçoit, sur son trajet, presque toutes les veines cérébrales de la face interne et les veines cérébrales ascendantes de la face externe des hémisphères cérébraux, y compris la *grande veine anastomotique de Trolard*, les *veines méningées moyennes* et la *veine émissaire de Santorini*.

2° Le *sinus longitudinal inférieur*. Il est renfermé dans l'épaisseur de la faux du cerveau le long de la moitié postérieure de son bord inférieur. Il reçoit quelques veines de la face interne des hémisphères et se jette en arrière dans le sinus droit.

3° Le *sinus droit*. Le sinus droit est situé dans l'épaisseur de la dure-mère au point de réunion de la faux du cerveau avec la tente du cervelet. Il reçoit, en avant, le sinus longitudinal inférieur, les veines de GALIEN avec les veines basilaires et la veine cérébelleuse médiane supérieure. Il se réunit, en arrière, avec les sinus latéraux et le sinus longitudinal supérieur pour constituer le *confluent des sinus* ou *pressoir d'Hérophile*.

4° Le *sinus coronaire*. Il est situé dans un dédoublement de la dure-mère, au niveau de la selle turcique, tout autour de la tige pituitaire à laquelle est suspendue l'hypophyse. Il communique, de chaque côté, avec le sinus caveux.

5° Le *sinus occipital transverse*. C'est un sinus transversal étendu entre l'extrémité postérieure des deux sinus caveux au niveau de la partie antérieure de la gouttière basilaire de l'occipital.

Les sinus de la dure-mère, sinus impairs aussi bien que sinus pairs, communiquent donc les uns avec les autres. Le sinus longitudinal supérieur, le sinus longitudinal inférieur, le sinus droit et le sinus occipital latéral arrivent au confluent des sinus et par là se rendent dans les sinus latéraux. Le sinus caveux, le sinus coronaire et le sinus occipital transverse communiquent, en arrière, avec le sinus pétreux supérieur et avec le sinus pétreux inférieur qui tous deux se rendent dans le sinus latéral et par là dans la veine jugulaire interne.

A son extrémité antérieure, chaque sinus caveux communique avec les veines ophthalmiques et par là avec les veines superficielles de la face.

Nous avons vu que le sinus longitudinal supérieur reçoit encore les *veines méningées moyennes*. Celles-ci accompagnent les ramifications de l'artère correspondante entre la face interne du pariétal et la face externe de la dure-mère et, en passant par le trou sphéno-épineux, communiquent avec les veines extra-craniennes dans la fosse ptérygo-maxillaire.

Ces veines méningées moyennes s'ouvrent souvent dans les *lacs sanguins* situés dans l'épaisseur de la dure-mère au niveau des granulations de PACCHIONI. Ces lacs à leur tour communiquent avec le sinus longitudinal supérieur et quelquefois avec les veines diploïques, FIG. 415.

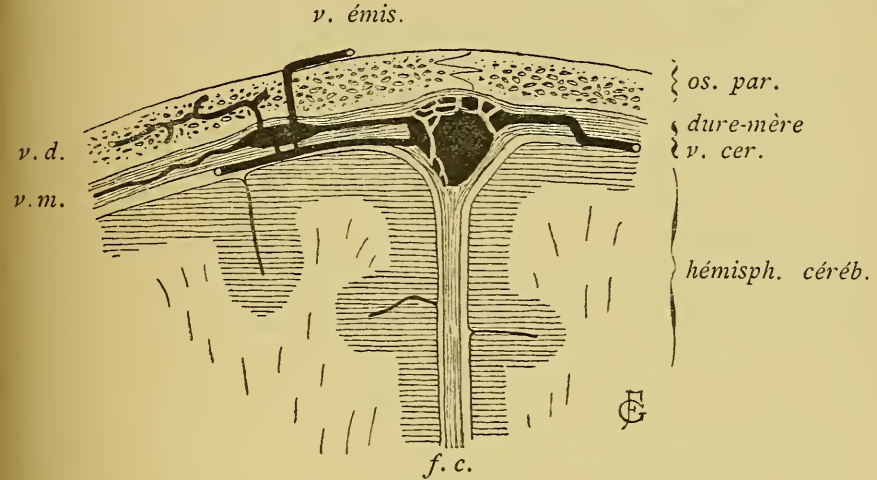


FIG. 415.

Un lac sanguin de la dure-mère vu sur une coupe frontale du crâne (schématique d'après TESTUT)

os. par. : Os pariétal.	v. m. : Veine méningée
v. cér. : Veine cérébrale externe ascend.	v. d. : Veine diploïque.
f. c. : Faux du cerveau.	v. ém. : Veine émissaire de SANTORINI.

Nous avons vu que, d'après TROLARD, ces cavités sanguines creusées dans l'épaisseur de la dure-mère devraient être considérées comme des réservoirs destinés à recevoir momentanément le trop plein du sang veineux, quand la circulation crânienne est quelque peu gênée, en attendant que ce sang veineux puisse être déversé dans les veines extra-craniennes, soit par les veines méningées, soit par les veines diploïques.

Les sinus veineux de la dure-mère communiquent encore avec les *veines diploïques* et avec les *veines extra-craniennes*.

Les *veines diploïques* sont des cavités irrégulières creusées dans l'intérieur des os du crâne et communicant d'une part, soit avec les veines méningées au niveau des lacs sanguins, soit avec le sinus longitudinal supérieur ou le sinus latéral, et s'ouvrant d'autre part dans le réseau veineux tégumentaire, FIG. 415. Les veines méningées moyennes et les veines diploïques établissent donc des anastomoses entre les veines intra-craniennes et les veines extra-craniennes.

Les *veines extra-craniennes* communiquent avec les *veines intra-craniennes* :

1° Au niveau du *trou déchiré postérieur*, où la veine jugulaire interne reçoit le sang veineux du sinus latéral et du sinus pétreux inférieur.

2° Au fond de la *cavité orbitaire*; là, les veines ophthalmiques se jettent dans le sinus caverneux.

3° Au niveau du *trou mastoïdien*. Ce trou s'ouvre dans le sinus latéral et est traversé par une veine mastoïdienne reliant ce sinus au réseau veineux tégumentaire de la région mastoïdienne.

4° Au niveau du *trou pariétal*, où une veine appelée *veine émissaire de Santorini* relie le sinus longitudinal supérieur aux veines sous-cutanées de la région pariétale.

5° Enfin, nous avons signalé plus haut les anastomoses qui ont lieu entre les veines extra-craniennes et intra-craniennes par les veines méningées moyennes et par les veines diploïques.

TRENTE-DEUXIÈME LEÇON

La structure générale du système nerveux cérébro-spinal.

Les voies longues et les voies courtes.

La voie cortico-musculaire, voie pyramidale ou voie des fibres motrices.

Nous avons terminé l'étude de l'organisation interne des différentes parties qui constituent l'axe cérébro-spinal. Cette étude nous a mis en possession d'une série de coupes transversales prises à toutes les hauteurs depuis le filet terminal de la moelle épinière jusqu'au lobe frontal du cerveau antérieur. Nous allons maintenant mettre ces coupes les unes au-dessus des autres et tâcher de reconstruire avec elles tout le système cérébro-spinal.

Pour mener à bonne fin cette étude, il est un fait qu'il ne faut jamais perdre de vue, c'est que le système nerveux cérébro-spinal est un système médian, c'est-à-dire un système parfaitement symétrique non seulement dans son ensemble mais encore dans toutes ses parties, de telle sorte qu'une coupe transversale faite dans cet axe nerveux, à n'importe quel niveau, sera toujours formée de deux moitiés telles que si on les appliquait l'une sur l'autre, elles correspondraient exactement jusque dans le moindre de leurs détails. C'est cette parfaite symétrie de l'axe nerveux qui en rend l'étude relativement facile et qui vous permettra de vous représenter, sans trop de difficultés, toute sa structure interne.

L'axe nerveux tout entier est formé de deux substances : la substance blanche et la substance grise. Un fait qui mérite d'être signalé, c'est que dans toute la partie inférieure de cet axe, depuis le cerveau intermédiaire jusqu'au filet terminal, la substance grise est centrale et la substance blanche est périphérique. Le cerveau et le cervelet sont les seules parties qui présentent une structure inverse : ils ont une substance blanche centrale et une substance grise périphérique.

Cette disposition a son importance. Le cerveau et le cervelet constituent, en effet, les *centres nerveux supérieurs*. C'est dans leur substance grise corticale que doivent aboutir, en dernière analyse, toutes les im-

pressions venues soit de la profondeur des organes internes, soit de toute l'étendue de nos téguments externes; c'est de leur substance grise corticale que partent aussi les incitations motrices par lesquelles l'organisme va répondre d'une façon consciente aux excitations internes et externes. La partie inférieure de l'axe nerveux représente des *centres secondaires* reliés à l'écorce cérébrale et à l'écorce cérébelleuse et influencés dans une forte mesure par les éléments nerveux constitutifs de cette substance grise supérieure.

Substance grise.

Depuis le cerveau intermédiaire jusqu'au filet terminal, la substance centrale de l'axe nerveux est traversée par le canal médullaire primitif.

La substance grise placée au-devant du canal est essentiellement motrice; c'est là que l'on trouve les cellules nerveuses qui donnent origine aux fibres motrices périphériques, FIG. 416 : cornes antérieures et cornes latérales de la substance grise sur toute l'étendue de la moelle épinière;

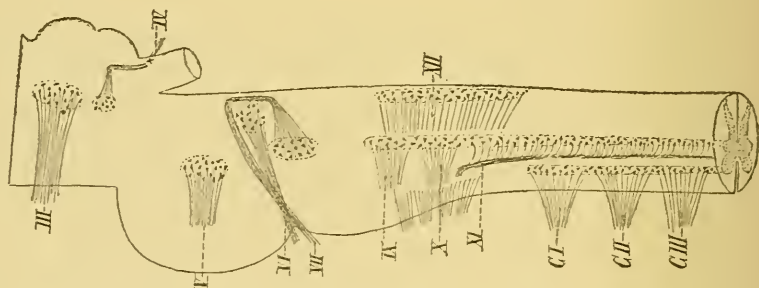


FIG. 416.

Schéma montrant l'origine réelle des nerfs crâniens moteurs.

trigone de l'hypoglosse et noyau ambigu pour les nerfs moteurs qui dépendent de l'arrière-cerveau; noyaux moteurs du facial, de l'oculo-moteur externe et du trijumeau dans l'épaisseur de la protubérance; noyaux du pathétique et de l'oculo-moteur commun dans le cerveau moyen.

Cette substance grise ventrale n'est pas exclusivement formée par les cellules radiculaires des nerfs moteurs périphériques; on y trouve encore, comme second élément constitutif, un entrelacement inextricable de fines fibrilles nerveuses. Parmi celles-ci, quelques-unes représentent les ramifications cylindraxiles collatérales et terminales des fibres nerveuses de la voie pyramidale, qui doivent relier ces noyaux d'origine à la zone

motrice de l'écorce cérébrale; d'autres appartiennent aux collatérales des fibres sensibles voisines : telles un grand nombre des fibrilles qui se terminent dans les cornes antérieures et latérales de la moelle épinière et qui appartiennent aux fibres des cordons postérieurs; d'autres encore doivent être rapportées à des fibres des voies courtes : telles les ramifications collatérales des fibres du faisceau longitudinal postérieur, qui se terminent dans les noyaux des nerfs moteurs craniens, ainsi que les ramifications collatérales et terminales des fibres du faisceau fondamental du cordon postérieur et du faisceau fondamental du cordon antéro-latéral, qui viennent se terminer dans toutes les régions de la substance grise de la moelle.

La substance grise placée en arrière du canal central est en rapport avec les fibres sensibles. C'est là que viennent se terminer en grande partie les ramifications collatérales et terminales des fibres sensibles périphériques : cornes postérieures et régions moyennes de la substance grise de la moelle et noyaux des cordons de GOLL et de BURDACH pour les fibres des racines postérieures des nerfs spinaux; trigone du vague et du glosso-pharyngien pour les fibres sensibles de ces deux nerfs; les différentes masses grises connues sous le nom de noyaux de l'acoustique pour la terminaison des fibres des deux racines du nerf de la huitième paire (noyau antérieur et tubercule latéral pour les fibres du nerf cochléaire, noyau à grosses cellules ou noyau de DEITERS et noyau principal pour les fibres du nerf vestibulaire); le noyau terminal et la substance grise voisine des racines ascendante et descendante du nerf trijumeau pour les fibres sensibles de la cinquième paire.

Cette substance grise postérieure ne constitue pas seulement le lieu de terminaison des fibres sensibles périphériques, elle forme encore le noyau d'origine pour le neurone sensitif central, dont le prolongement cylindraxil ascendant doit se terminer dans une masse grise des centres supérieurs.

La substance grise de tout l'axe cérébro-spinal est formée essentiellement de cellules nerveuses. On y trouve des cellules nerveuses à cylindre-axe long et des cellules nerveuses à cylindre-axe court. Les ramifications de ces dernières cellules s'épuisent entièrement dans la substance grise. Les cellules nerveuses à cylindre-axe long envoient leurs prolongements cylindraxils dans la substance blanche. Entourés d'une gaine de myéline, ces prolongements cylindraxils vont devenir les fibres constitutives de cette dernière substance.

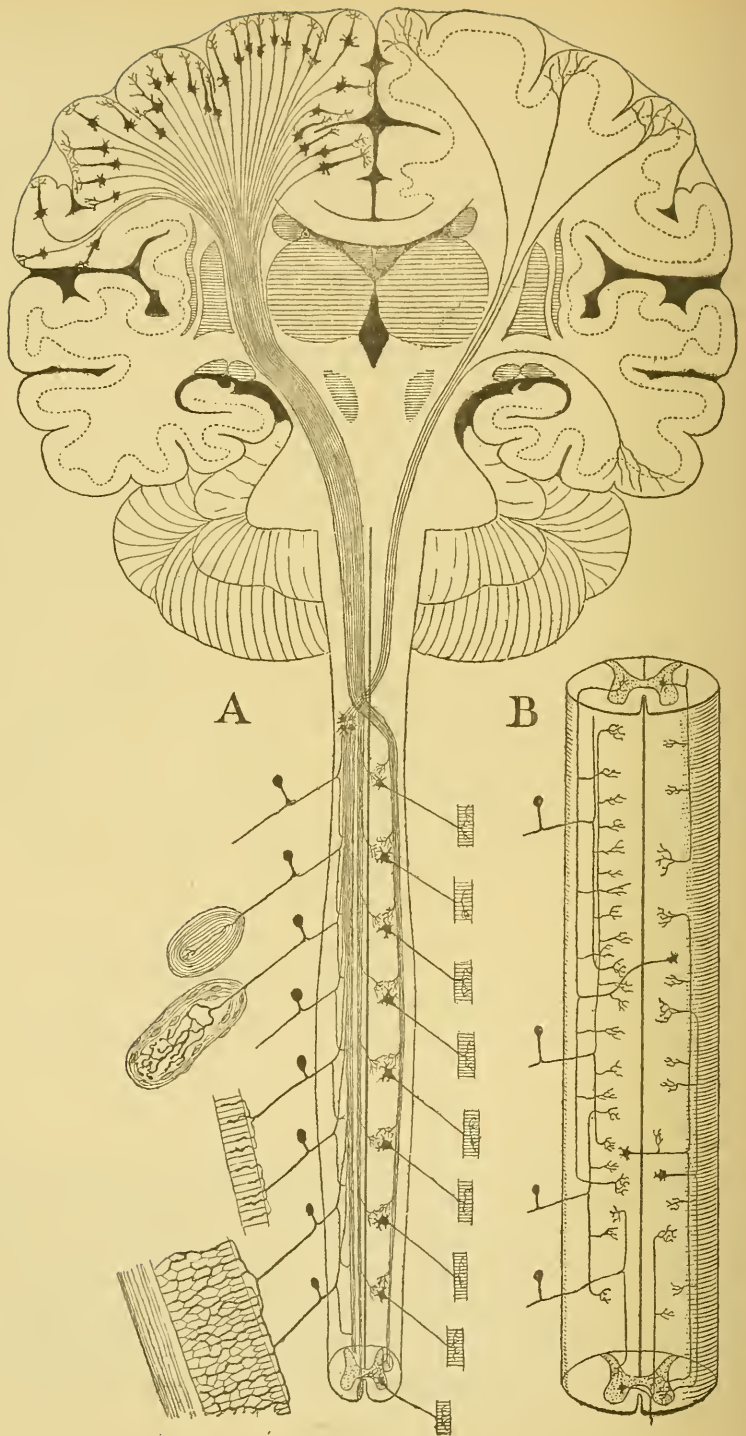


FIG. 417.

A. Schéma des voies longues à travers tout l'axe cérébro-spinal.

B. Schéma des voies courtes ou fibres commissurales longitudinales de la moelle épinière.

Substance blanche.

La substance blanche de tout l'axe cérébro-spinal est formée de fibres nerveuses.

Les fibres nerveuses qui entrent dans la constitution de la substance blanche constituent des *voies longues* ou bien des *voies courtes*.

Voies longues. Parmi les voies longues, il y en a deux qui ont une importance toute spéciale, FIG. 417, A : l'une commence dans l'écorce grise du cerveau antérieur et va se terminer dans les muscles périphériques, c'est la *voie motrice*, la *voie pyramidale*, appelée encore *voie cortico-musculaire*, nom qui a l'avantage d'indiquer à la fois et son origine dans l'écorce et sa terminaison dans les muscles. Les fibres qui constituent cette voie possèdent la conduction centrifuge. L'autre commence dans les organes périphériques : soit dans les épithéliums de la peau ou des muqueuses, soit dans les os, les muscles, le périoste, les séreuses, etc. Elle traverse tout l'axe cérébro-spinal et va se terminer dans les centres nerveux supérieurs, dans l'écorce grise des hémisphères cérébraux : c'est la *voie sensitive*, la *voie des fibres du ruban de Reil*, le *Schleife* des auteurs allemands. Les fibres de cette voie sensitive jouissent de la conduction centripète.

Dans le groupe des voies longues, on peut ranger encore :

1° Les fibres constitutives des *pédoncules cérébelleux inférieurs*. Chacun de ces pédoncules comprend :

a) le faisceau cérébelleux du cordon latéral reliant les différents niveaux de la moelle épinière à une des masses grises centrales du cervelet ;

b) les fibres unissant les noyaux des cordons de GOLL et de BURDACH aux masses grises cérébelleuses, et

c) les fibres qui relient l'olive bulbaire d'un côté à l'olive cérébelleuse du côté opposé.

2° Les fibres des *pédoncules cérébelleux supérieurs* partant des olives cérébelleuses pour se terminer dans le noyau rouge et la couche optique.

3° Les fibres des *faisceaux cortico-protubérantiels* étendus entre les hémisphères cérébelleux et les hémisphères cérébraux.

Voies courtes. Toutes les autres voies peuvent être considérées comme des *voies courtes*. Elles forment, dans la moelle épinière, le *faisceau fondamental* du cordon antérieur, du cordon latéral et du cordon postérieur, reliant l'un à l'autre les différents étages de la moelle, FIG. 417, B. On range encore dans ce groupe les fibres du *faisceau longitudinal postérieur*.

Nous avons rencontré tous ces faisceaux dans les différentes coupes de l'axe nerveux que nous avons étudiées. Nous allons les reprendre l'un après l'autre, poursuivre leur trajet et étudier leurs rapports à travers tout l'axe cérébro-spinal.

Les voies longues.

La voie cortico-musculaire, voie pyramidale
ou voie des fibres motrices.

Cette voie est destinée à transmettre les excitations motrices de l'écorce cérébrale jusque dans les muscles périphériques.

Considérée dans sa forme la plus simple, la voie cortico-musculaire est constituée de deux neurones superposés, dont l'un est *central* et l'autre est *périphérique*.

Le *neurone central* prend son origine dans l'écorce grise des hémisphères cérébraux et va se terminer dans un des noyaux d'origine réelle des nerfs moteurs périphériques. Il a sa cellule d'origine dans les parties grises supérieures, ses prolongements protoplasmiques sont ascendants, son prolongement cylindraxil est descendant et va se terminer dans une masse grise située plus bas. Il ne sort pas de l'axe-nerveux; aussi l'appelle-t-on pour ce motif

neurone moteur cérébro-spinal. Tous les neurones moteurs cérébro-spinaux réunis constituent la *voie motrice centrale*.

Le *neurone périphérique* a sa cellule d'origine dans une des différentes masses grises qui constituent les noyaux d'origine réelle des nerfs moteurs et va se terminer dans les muscles périphériques. Sa cellule d'origine est centrale, ses prolongements protoplasmiques se terminent également dans l'axe nerveux, tandis que son prolongement cylindraxil sort de cet axe pour se terminer dans les organes périphériques. On pourrait l'appeler *neurone moteur centro-musculaire*.

L'ensemble des neurones moteurs périphériques ou centro-musculaires constitue la *voie motrice périphérique*.

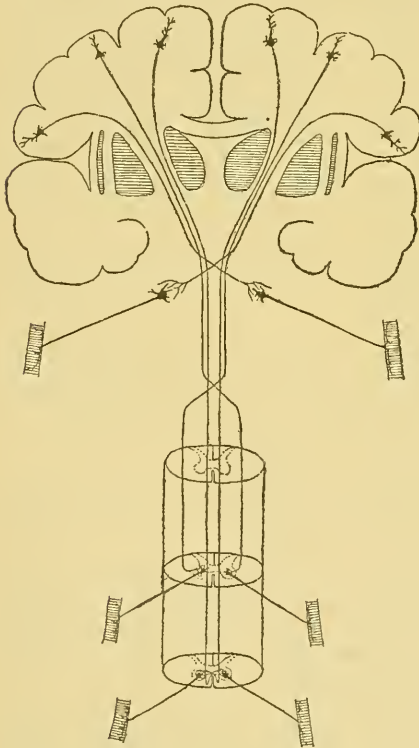


FIG. 418.

Schéma montrant le mode de superposition des neurones moteurs. Le neurone central est croisé; le neurone périphérique est direct.

L'ensemble des neurones moteurs périphériques ou centro-musculaires constitue la *voie motrice périphérique*.

Ces deux éléments nerveux sont superposés l'un à l'autre de telle façon que le neurone central vient en contact, par ses ramifications cylindraxiles, avec les prolongements protoplasmiques et avec le corps cellulaire du neurone périphérique, FIG. 418.

Un fait de la plus haute importance mérite tout spécialement d'attirer votre attention. Tous les *neurones moteurs centraux* ou *cérébro-spinaux* ont leurs cellules d'origine dans l'écorce grise d'un hémisphère cérébral et envoient leurs prolongements cylindraxils dans les noyaux d'origine des nerfs moteurs périphériques qui proviennent du côté opposé de l'axe cérébro-spinal. *Les prolongements cylindraxils des éléments nerveux moteurs des*

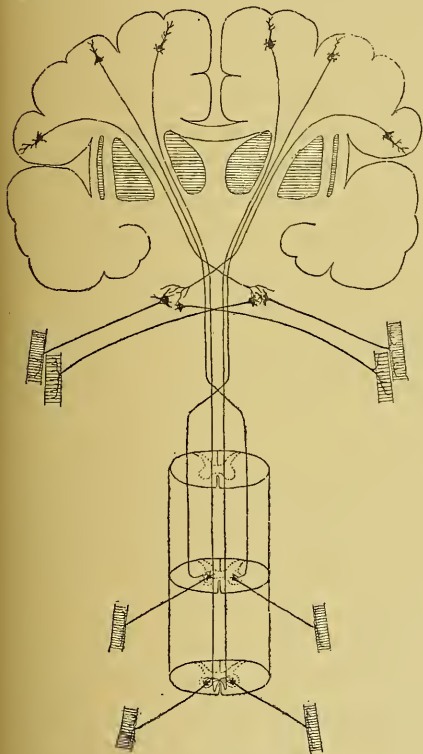


FIG. 419.

Schéma montrant le mode de superposition des neurones moteurs.

Les neurones centraux sont toujours *croisés*, les neurones périphériques spinaux sont toujours *directs*; les neurones périphériques de quelques nerfs crâniens sont les uns *croisés* et les autres *directs*.

du centre à la périphérie sans passer par la ligne médiane. La voie motrice périphérique est directe.

centres passent donc la ligne médiane en un point quelconque de l'axe nerveux et s'y entrecroisent avec les prolongements cylindraxils des neurones cérébro-spinaux du côté opposé. La voie motrice centrale est croisée. C'est là une disposition générale à laquelle on ne connaît aucune exception. L'hémisphère cérébral du côté gauche est en connexion avec les noyaux moteurs des nerfs périphériques du côté droit, et l'hémisphère cérébral du côté droit agit sur les noyaux moteurs des nerfs périphériques du côté gauche.

Pour les *neurones moteurs périphériques* ou *centro-musculaires*, la disposition n'est pas la même. Ces éléments nerveux ont au contraire, au moins dans l'immense majorité des cas, leurs cellules d'origine dans les noyaux gris d'une moitié de l'axe nerveux et ils se mettent en connexion, par leurs prolongements cylindraxils, avec les muscles périphériques de la même moitié du corps. *Les prolongements cylindraxils des éléments nerveux centro-musculaires se rendent donc directement*

Cette disposition se trouve réalisée pour tous les neurones moteurs périphériques qui dépendent de la moelle épinière.

On la retrouve encore pour les neurones moteurs des nerfs crâniens, mais ici elle présente des exceptions importantes :

1^o Les fibres radiculaires du nerf oculo-moteur commun, du nerf trijumeau, du nerf facial et du nerf grand hypoglosse présentent un entrecroisement partiel, en ce sens, que la plus grande partie de leurs fibres viennent du noyau d'origine situé dans la moitié correspondante du tronc cérébral, tandis qu'une faible partie de ces mêmes fibres passent par la ligne médiane et viennent du noyau d'origine du côté opposé, FIG. 419.

Vous le savez ; les nerfs oculo-moteurs communs innervent tous les muscles des cavités orbitaires et des globes oculaires à l'exception du muscle grand oblique et du muscle droit externe ; les deux nerfs trijumeaux apportent la motilité à tous les muscles de la mastication ; le nerf facial innerve, de chaque côté, tous les muscles superficiels de la face et du cou et les deux nerfs hypoglosses se terminent dans les muscles intrinsèques de la langue. Or, tous ces muscles périphériques, dans les conditions ordinaires de la vie, travaillent toujours ensemble des deux côtés du corps. Ce travail d'ensemble trouve en grande partie son explication dans la disposition anatomique que nous venons de signaler.

Il nous est facile de mouvoir certains de nos muscles du membre supérieur ou du membre inférieur d'un côté du corps, sans que la moindre contraction musculaire se produise dans les muscles correspondants du membre du côté opposé, et cela, parce que toutes les fibres nerveuses, qui innervent les muscles d'un membre du côté gauche par exemple, proviennent de cellules nerveuses situées dans la corne grise antérieure de la moitié correspondante de la moelle.

Il nous serait moins facile, au contraire, de ne contracter que les muscles d'un seul globe oculaire, d'une seule moitié de la langue ou de la face, ou d'un seul de nos deux groupes de muscles masticateurs, sans qu'une contraction ne se produise dans l'un ou l'autre muscle du groupe du côté opposé, et cela, parce que, en agissant sur les cellules radiculaires d'un seul de ces nerfs périphériques, nous amenons des contractions musculaires, non seulement dans les muscles périphériques du côté correspondant au noyau excité, mais encore dans les muscles du côté opposé. Les fibres radiculaires qui proviennent de ce noyau se rendent, en effet, d'une façon inégale il est vrai, dans les muscles des deux moitiés du corps.

C'est là le fait anatomique.

Quant à la raison d'être de cet entrecroisement partiel des fibres radiculaires de certains nerfs craniens, nous ne pouvons émettre que des hypothèses. Peut-être cet entrecroisement a-t-il pour but de régulariser d'une façon plus précise les mouvements d'ensemble des muscles des deux globes oculaires, des muscles de la face, de la langue et de la mastication.

2° Outre ces quatre paires de nerfs craniens pour lesquelles un entrecroisement partiel des fibres radiculaires a pu être constaté directement par des recherches anatomiques, il y a d'autres nerfs qui ont absolument le même mode de distribution périphérique, c'est-à-dire qui sont destinés à innerver les muscles d'organes médians ne se contractant, dans les circonstances ordinaires de la vie, que sous l'influence des nerfs des deux côtés du corps : tels le nerf pneumo-gastrique, qui innerve principalement les muscles du pharynx, du larynx, de l'œsophage et de l'estomac ; le nerf glosso-pharyngien donnant des fibres d'innervation aux muscles du pharynx et la portion bulbaire du nerf accessoire de WILLIS, laquelle se jette tout entière dans le nerf pneumo-gastrique. Des recherches physiologiques ont seules pu établir que les fibres motrices du nerf pneumo-gastrique qui innervent le muscle constricteur supérieur du pharynx, qui se rendent, par le nerf laryngé inférieur, dans les muscles du larynx et celles qui exercent une action d'arrêt sur le cœur, proviennent en réalité du nerf spinal.

Pour ces trois paires de nerfs craniens, on n'a pas encore signalé d'entrecroisement partiel de leurs fibres constitutives. Il est cependant plus que probable qu'un pareil entrecroisement existe.

3° Le nerf oculo-moteur externe et le nerf pathétique occupent à eux deux une place tout à fait distincte dans la série des nerfs craniens.

Le nerf oculo-moteur externe ne renferme que des fibres radiculaires directes.

Le nerf pathétique, au contraire, semble ne renfermer que des fibres radiculaires croisées.

En résumé donc, les fibres constitutives des *nerfs spinaux* ont leurs cellules d'origine dans la substance grise de la *moitié correspondante* de la moelle ; les fibres constitutives des *nerfs craniens* proviennent, pour la plus grande partie, des noyaux d'origine du *même côté* du tronc cérébral, pour une faible partie des noyaux d'origine du *côté opposé*. Il n'y a d'exception, à cette disposition générale, que pour le nerf pathétique, où toutes les fibres sont croisées, et pour le nerf oculo-moteur externe, dont toutes les fibres semblent directes.

La voie cortico-musculaire se compose donc, dans sa forme la plus simple, d'un neurone cérébro-spinal toujours croisé appartenant à la voie motrice centrale et d'un neurone centro-musculaire le plus souvent direct appartenant à la voie motrice périphérique.

Pour connaître cette voie, il nous suffira de décrire :

1° Les neurones moteurs centraux, c'est-à-dire la place exacte occupée dans l'écorce grise du cerveau antérieur par les cellules d'origine des neurones cérébro-spinaux et le trajet que suivent leurs prolongements cylindraxils pour aller de l'écorce grise aux noyaux d'origine des nerfs périphériques. C'est la voie motrice centrale.

2° Les neurones moteurs périphériques ou centro-musculaires, c'est-à-dire l'endroit où les éléments nerveux qui constituent les nerfs moteurs périphériques ont leurs cellules d'origine dans l'axe cérébro-spinal et le trajet que suivent leurs prolongements cylindraxils pour se rendre de l'axe nerveux dans les muscles périphériques. C'est la voie motrice périphérique.

Voie motrice périphérique ou neurones moteurs centro-musculaires.
Nous commencerons par les neurones moteurs périphériques. Vous les connaissez. Nous avons vu en détail le trajet périphérique des différents nerfs qui dépendent de l'axe cérébro-spinal et nous avons vu également la position exacte des masses grises dans lesquelles ces nerfs périphériques ont leurs cellules d'origine.

Vous savez que les *nerfs spinaux* proviennent de la moelle épinière. Ils sont au nombre de 31 paires. Leurs cellules radiculaires sont tellement nombreuses que les noyaux d'origine des différents nerfs se fusionnent les uns avec les autres et forment, sur toute la longueur de la moelle épinière, la corne antérieure ou colonne antérieure grise. De ces cellules radiculaires partent des prolongements cylindraxils, dont les uns, le plus grand nombre, sortent par le sillon collatéral ventral de la moelle et deviennent cylindre-axes des fibres des racines antérieures; dont les autres, en nombre beaucoup plus faible, sortent par le sillon collatéral dorsal de la moelle et deviennent cylindre-axes de quelques fibres des racines postérieures.

Les *nerfs cérébraux*, au nombre de 12 paires, proviennent tous de l'encéphale. Il y a trois nerfs exclusivement sensitifs : le nerf olfactif, le nerf optique et le nerf acoustique (1), qui n'ont aucun rapport avec les fibres de la voie motrice. Il y a six nerfs exclusivement moteurs :

(1) On devrait y ajouter le nerf intermédiaire de WRISBERG, s'il se confirme que ce nerf constitue une paire crânienne indépendante.

le nerf oculo-moteur commun, le nerf pathétique, le nerf oculo-moteur externe, le nerf facial, le nerf accessoire de WILLIS et le nerf grand hypoglosse. Enfin, il y a 3 paires de nerfs mixtes : les nerfs trijumeaux, les nerfs glosso-pharyngiens et les deux nerfs pneumo-gastriques. Nous devons donc étudier l'origine réelle et le trajet périphérique des six nerfs moteurs et de la partie motrice des trois nerfs mixtes. Cette origine et ce trajet périphérique vous les connaissez. Contrairement à ce que l'on observe dans la moelle épinière, où les noyaux moteurs sont tellement nombreux qu'ils se fusionnent en une masse grise unique, nous trouvons, pour les nerfs crâniens, des noyaux d'origine indépendants les uns des autres et situés à des endroits différents de la moelle allongée, de la protubérance annulaire et du cerveau moyen, FIG. 420.

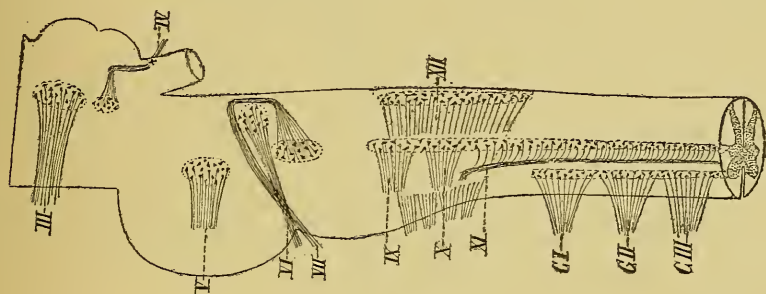


FIG. 420.

Schéma montrant l'origine réelle des nerfs crâniens moteurs.

Le *nerf oculo-moteur commun* a son origine réelle dans une masse grise volumineuse située dans le cerveau moyen, au-devant de l'aqueduc de SYLVIVS, au niveau des éminences antérieures des tubercles quadrijumeaux. Il sort de l'axe nerveux par la face interne du pédoncule cérébral. Ses fibres radiculaires sont en grande partie des fibres directes ; quelques-unes seulement sont croisées.

Le *nerf pathétique* provient également du cerveau moyen, d'une petite masse grise située au-devant de l'aqueduc de SYLVIVS, au niveau des éminences postérieures des tubercles quadrijumeaux. Ses fibres s'entrecroisent dans la valvule de VIEUSSENS et sortent de l'axe cérébro-spinal par la face postérieure du cerveau moyen de chaque côté du frein de cette valvule.

Les cellules radiculaires du *nerf oculo-moteur externe* sont situées profondément dans la protubérance annulaire, dans le voisinage immédiat du plancher du quatrième ventricule, au niveau des éminences rondes. Les fibres radiculaires directes qui constituent ce nerf sortent du tronc

cérébral au-dessus des pyramides antérieures du bulbe, dans le sillon horizontal qui sépare le bulbe de la protubérance annulaire.

Les cellules radiculaires du *nerf facial* forment un noyau volumineux dans la profondeur de la protubérance annulaire. Ses fibres radiculaires, en majeure partie directes, contournent le noyau d'origine du nerf de la sixième paire et sortent par le sillon horizontal séparant la protubérance annulaire de la moelle allongée.

Le *nerf accessoire de Willis* a son noyau d'origine, pour les fibres de la portion bulbaire, dans la partie inférieure du noyau ambigu. Il quitte le tronc cérébral par la partie inférieure du sillon collatéral dorsal du bulbe. Ses fibres spinales naissent de la corne latérale de la moelle épinière.

Les fibres du *nerf grand hypoglosse* proviennent d'une masse grise volumineuse située au-devant du canal central, dans la partie moyenne de la moelle allongée, et de chaque côté du raphé dans le triangle inférieur du plancher du quatrième ventricule. Les fibres radiculaires, en grande partie directes et en petite partie croisées, sortent de la moelle allongée par le sillon longitudinal qui sépare la pyramide antérieure de l'olive.

La partie motrice du *nerf trijumeau* provient de la protubérance annulaire. Elle renferme des fibres directes et des fibres croisées. Elle quitte l'axe nerveux sur la partie latérale de la face antérieure de la protubérance annulaire.

Le *nerf glosso-pharyngien* et le *nerf pneumo-gastrique* renferment tous les deux des fibres motrices provenant de la partie supérieure et de la partie moyenne du noyau ambigu. Elles sortent du bulbe par la partie supérieure du sillon collatéral dorsal.

Voie motrice centrale ou neurones moteurs cérébro-spinaux. Les neurones moteurs périphériques étant connus, il nous reste encore à étudier les neurones moteurs des centres, c'est-à-dire les éléments nerveux moteurs qui ont pour fonction de relier l'écorce grise des hémisphères cérébraux aux cellules radiculaires des neurones moteurs périphériques.

Ces éléments nerveux moteurs cérébro-spinaux ont leurs cellules d'origine dans l'écorce grise des hémisphères cérébraux. Leurs prolongements cylindraxils deviennent les cylindre-axes de fibres nerveuses constitutives de la substance blanche de l'axe cérébro-spinal. Ils traversent la substance blanche de chaque hémisphère cérébral, passent par la capsule interne, parcourent le pied du pédoncule cérébral, la partie ventrale de la protubérance annulaire et la face antérieure de la moelle allongée, pour pénétrer dans la moelle épinière dans laquelle on peut les poursuivre

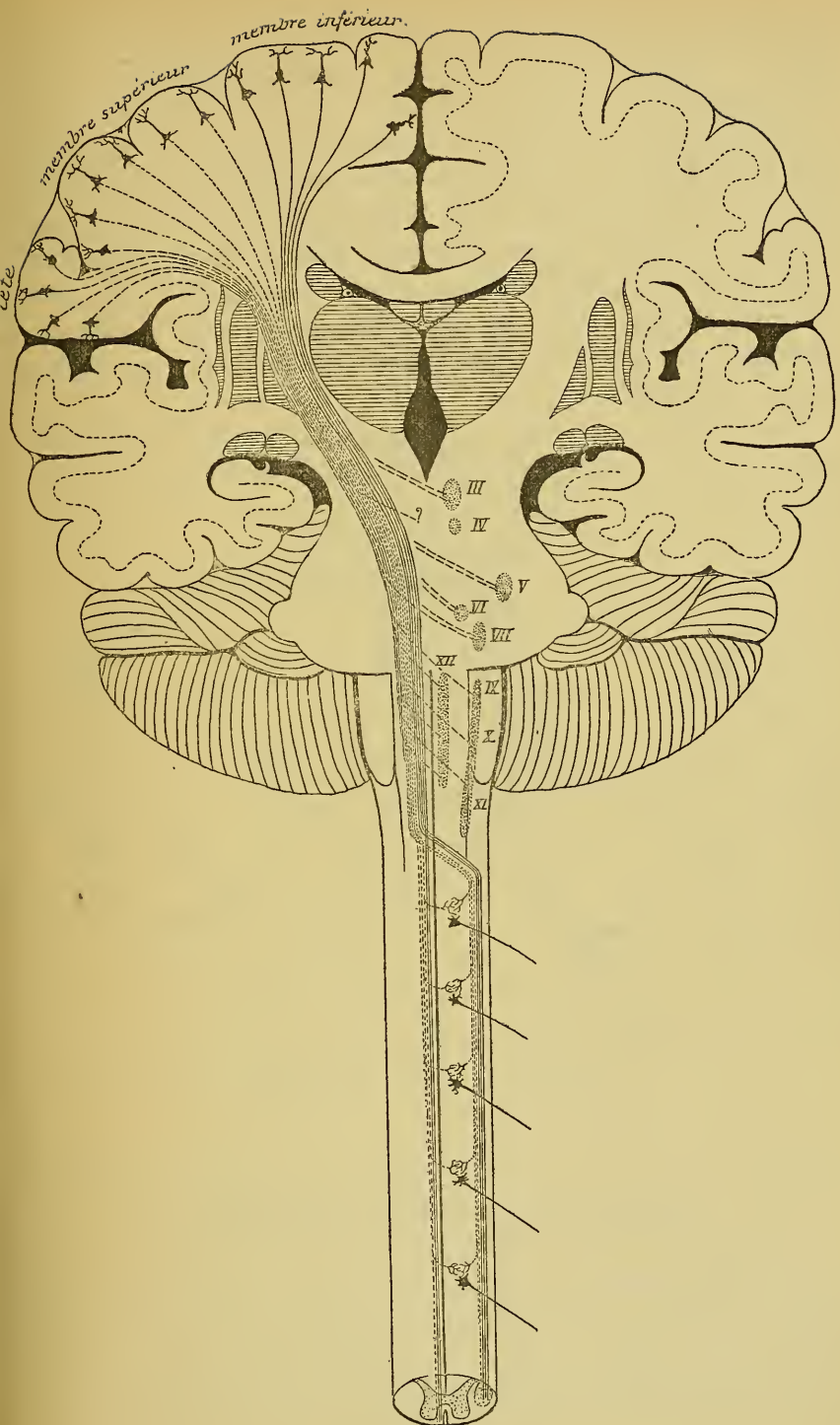


FIG. 421.

Schéma des voies pyramidales.

jusque dans la région lombaire. Pendant ce trajet dans l'axe cérébro-spinal, ce faisceau de fibres nerveuses porte plus spécialement le nom de *voie pyramidale*, FIG. 421.

Ce faisceau moteur conserve le même volume depuis l'écorce cérébrale jusqu'au commencement du cerveau moyen. Au contraire, en traversant les pédoncules cérébraux, la protubérance annulaire, la moelle allongée et la moelle épinière, ce faisceau diminue rapidement de volume de haut en bas, parce que, au fur et à mesure qu'il descend dans l'axe nerveux, il rencontre les noyaux d'origine des nerfs moteurs périphériques, auxquels il abandonne successivement toutes ses fibres constitutives, FIG. 421.

Nous devons rechercher maintenant d'une façon plus précise la position exacte de cette voie pyramidale dans les différentes régions de l'axe nerveux.

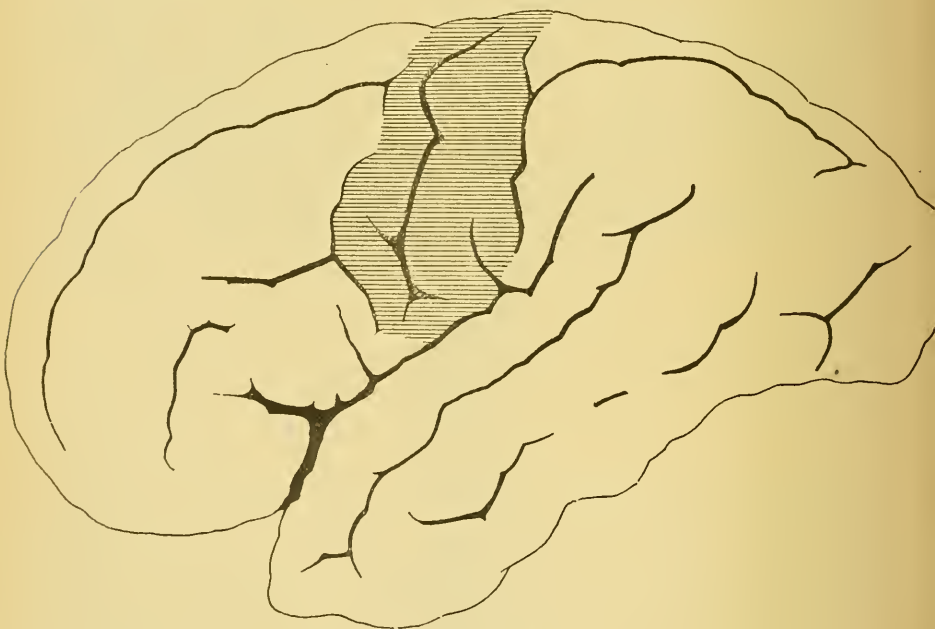

FIG. 422.

La face externe de l'hémisphère cérébral gauche.
La partie ombrée indique la situation de la zone motrice.

Cerveau antérieur et cerveau intermédiaire. Les fibres motrices centrales ont donc leurs cellules d'origine dans l'écorce grise des hémisphères cérébraux. Ces cellules occupent, dans cette couche corticale, une zone nettement déterminée, appelée *zone motrice*. Celle-ci est située autour de la scissure de ROLANDO et correspond à l'écorce grise de la circonvolution

centrale antérieure, de la circonvolution centrale postérieure et du lobule paracentral, FIG. 422 et 423. Vous savez que l'écorce grise de tout l'hémisphère cérébral est formée essentiellement de cellules triangulaires ou pyramidales. Les prolongements cylindraxils des cellules pyramidales de la zone motrice deviennent, en majeure partie, les cylindre-axes des fibres constitutives de la voie pyramidale.

Cette zone motrice elle-même se laisse subdiviser en zones plus restreintes, qui n'ont guère de limites précises et qui se continuent insensiblement l'une dans l'autre : le tiers inférieur de la circonvolution centrale antérieure sert de centre aux fibres pyramidales qui vont se terminer dans le noyau du facial inférieur et dans le noyau de l'hypoglosse ;

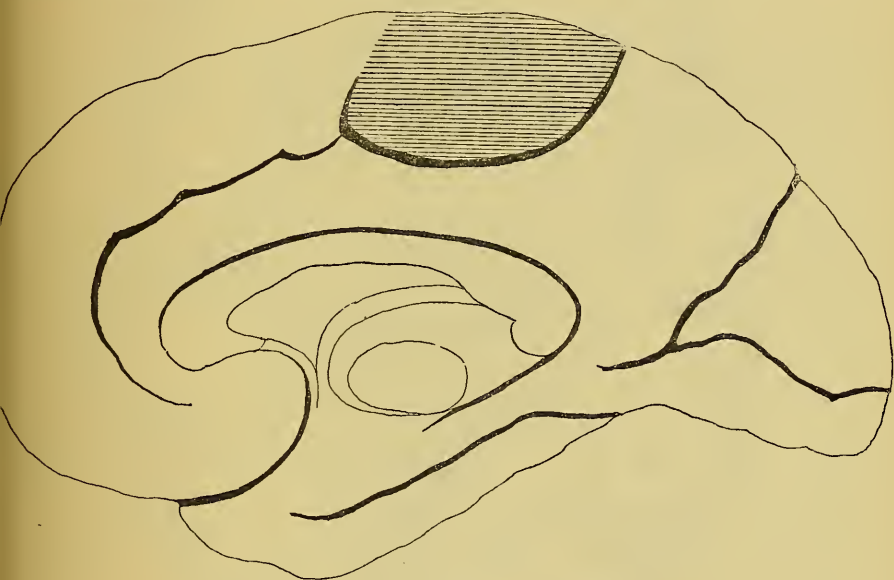


FIG. 423.

La face interne de l'hémisphère cérébral droit; la partie ombrée indique la position du lobule paracentral.

dans le tiers moyen des deux circonvolutions centrales se trouvent les cellules d'origine des fibres pyramidales destinées à se mettre en connexion avec les noyaux d'origine des nerfs du membre supérieur. Enfin, de l'écorce grise qui recouvre la partie supérieure des deux circonvolutions centrales et le lobule paracentral partent les fibres pyramidales qui se terminent dans la corne antérieure de la moelle lombo-sacrée, d'où partent les nerfs des membres inférieurs.

De la zone motrice de chaque hémisphère cérébral partent donc les fibres constitutives de la voie pyramidales.

Ces fibres traversent la substance blanche du centre ovale en convergant toutes les unes vers les autres et se réunissent bientôt en un petit faisceau compact qui passe par la *capsule interne*. Pendant ce trajet, elles forment une partie des *fibres de la couronne rayonnante* et appartiennent au groupe des *fibres de projection* de la substance blanche du cerveau antérieur.

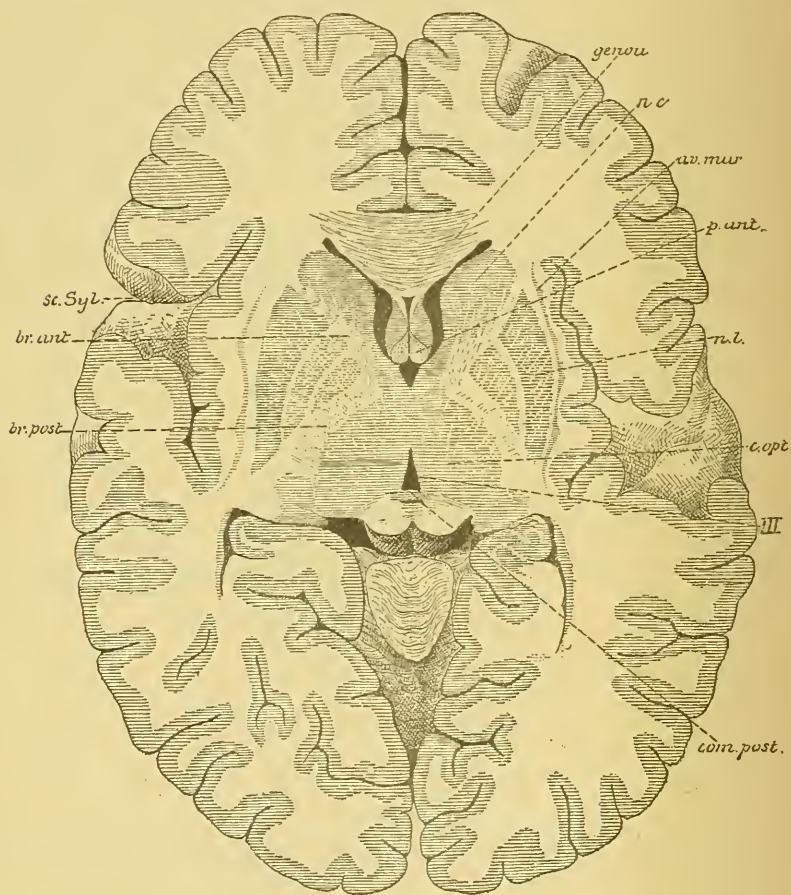


Fig. 424.

Section horizontale du cerveau antérieur montrant la position de la capsule interne et ses rapports avec les ganglions de la base. Gr. nat. 2/3.

Vous savez que la *capsule interne* est la lame épaisse de substance blanche comprise entre le noyau lenticulaire d'une part, la couche optique et le noyau caudé d'autre part, FIG. 424. Sur des coupes horizontales qui passent par ces trois ganglions de la base, la capsule interne est formée de deux branches réunies de façon à décrire un angle

obtus ouvert en dehors. La branche antérieure est comprise entre la tête du noyau caudé et la face antérieure du noyau lenticulaire, tandis que la branche postérieure est limitée par la couche optique en dedans

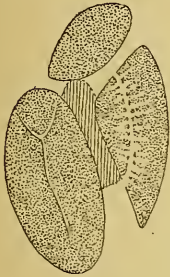


FIG. 425.

La position des fibres motrices dans la capsule interne de l'hémisphère cérébral droit.

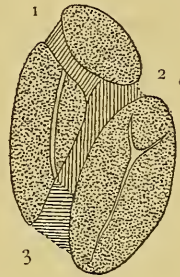


FIG. 426.

La position des différents faisceaux de fibres qui constituent la capsule interne de l'hémisphère cérébral gauche.

1. Faisceaux cortico-protubérantiels.
2. Fibres motrices.
3. Fibres sensibles.

et par la face postérieure du noyau lenticulaire en dehors. Le point de réunion de ces deux branches s'appelle le *genou* de la capsule interne. En passant par cette capsule interne, les nombreuses fibres qui forment

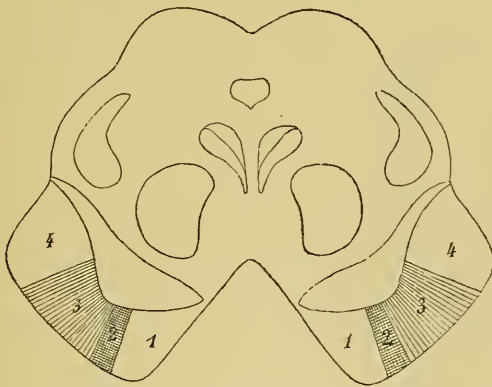


FIG. 427.

La position des fibres motrices dans le pied du pédoncule cérébral.

- 1 : Faisceau cortico-protubérantiell antérieur.
- 2 et 3 : Fibres motrices.
- 2 : Fibres destinées au noyau du facial inférieur et au noyau de l'hypoglosse.
- 4 : Faisceau cortico-protubérantiell postérieur.

les voies pyramidales sont réunies en un faisceau compact occupant les deux tiers antérieurs de la branche postérieure, FIG. 425. Les fibres du nerf hypoglosse et du facial inférieur sont situées tout à fait à

l'extrémité antérieure de cette branche, au niveau du genou. Elles forment ensemble un petit faisceau désigné quelquefois sous le nom de *faisceau géniculé*. Dans cette capsule interne, les fibres pyramidales sont situées entre les fibres sensibles qui occupent le tiers postérieur de la branche postérieure et les fibres des faisceaux cortico-protubérantiels qui forment la substance blanche de la branche antérieure, FIG. 426.

Cerveau moyen. De la capsule interne, les fibres pyramidales passent dans le *cerveau moyen*. Ici, on les trouve dans la substance blanche qui constitue le *piéd* du pédoncule cérébral. Elles forment environ le tiers moyen des fibres constitutives de ce piéd, FIG. 427 et 428, étant comprises

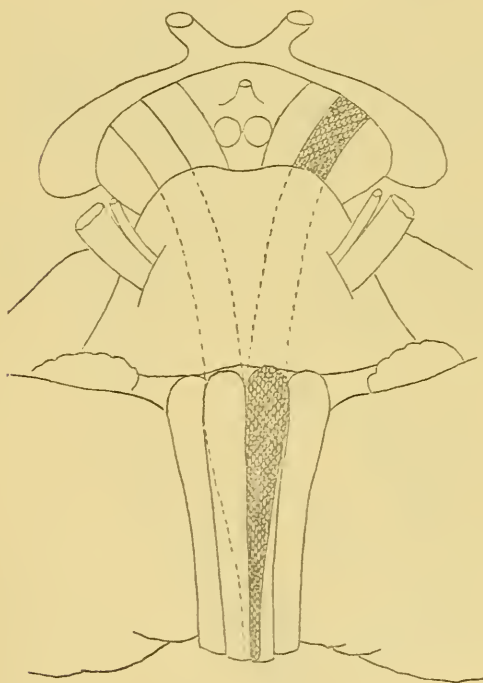


FIG. 428.

La position des voies motrices dans le cerveau moyen, le cerveau postérieur et l'arrière-cerveau.

entre le faisceau cortico-protubérantiel antérieur qui est en dedans et le faisceau cortico-protubérantiel postérieur qui occupe le tiers externe de la substance blanche de ce piéd, FIG. 427. Ce faisceau pyramidal peut encore se décomposer en une partie interne renfermant les fibres destinées au noyau du facial inférieur et au noyau du nerf hypoglosse FIG. 427, 2, et une partie externe plus volumineuse destinée aux noyaux d'origine de tous les autres nerfs moteurs FIG. 427, 3.

En traversant les pédoncules cérébraux, le faisceau des fibres pyramidales diminue quelque peu de volume de haut en bas. Il abandonne en effet, dans cette région

les fibres nerveuses destinées aux noyaux d'origine du nerf oculo-moteur commun et du nerf pathétique. Ces fibres quittent la voie pyramidale pénètrent dans la région de la calotte, où elles deviennent probablement des fibres arciformes internes, gagnent la ligne médiane, où elles s'entrecroisent dans le raphé, pour se rendre dans les masses grises des deux

nerfs périphériques du côté opposé. Là, elles se divisent, se subdivisent et se terminent par des ramifications libres qui viennent se mettre en contact avec les prolongements protoplasmiques et le corps cellulaire des cellules radiculaires. Toutes ces fibrilles nerveuses entrelacées les unes dans les autres et entremêlées aux prolongements protoplasmiques des cellules radiculaires donnent naissance, dans ces masses grises, à un plexus inextricable.

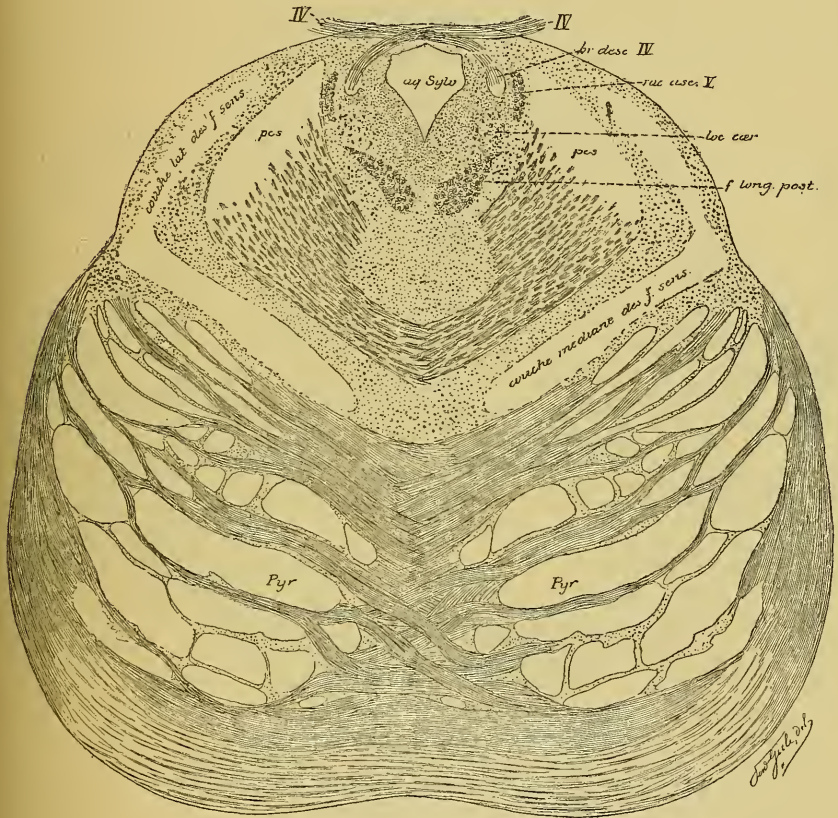


FIG. 429.

La position des fibres motrices entremêlées aux fibres des faisceaux cortico-protubérantiels dans la partie supérieure de la protubérance annulaire.

Cerveau postérieur. Les fibres des voies pyramidales arrivent alors dans la *protubérance annulaire*. Vous savez qu'on les trouve dans la moitié antérieure de cette protubérance, entre les nombreux faisceaux de fibres transversales. Elles traversent cette portion de l'axe nerveux de haut en bas, FIG. 428. Dans sa partie supérieure, les fibres pyramidales sont réunies aux fibres des

faisceaux cortico-protubérantiels; aussi, sur les coupes transversales de cette région trouve-t-on, entre les fibres protubérantielles, des masses compactes de fibres nerveuses à direction longitudinale, FIG. 429. Au fur et à mesure que l'on descend dans cette partie ventrale du cerveau postérieur, les fibres des faisceaux cortico-protubérantiels s'arrêtent, soit qu'elles se terminent dans les noyaux du pont, soit qu'elles deviennent elles-mêmes fibres transversales de la protubérance. Tout près du bord inférieur du cerveau postérieur, on retrouve, entre les fibres transversales, un faisceau unique de fibres longitudinales appartenant toutes à la voie pyramidale, FIG. 430.

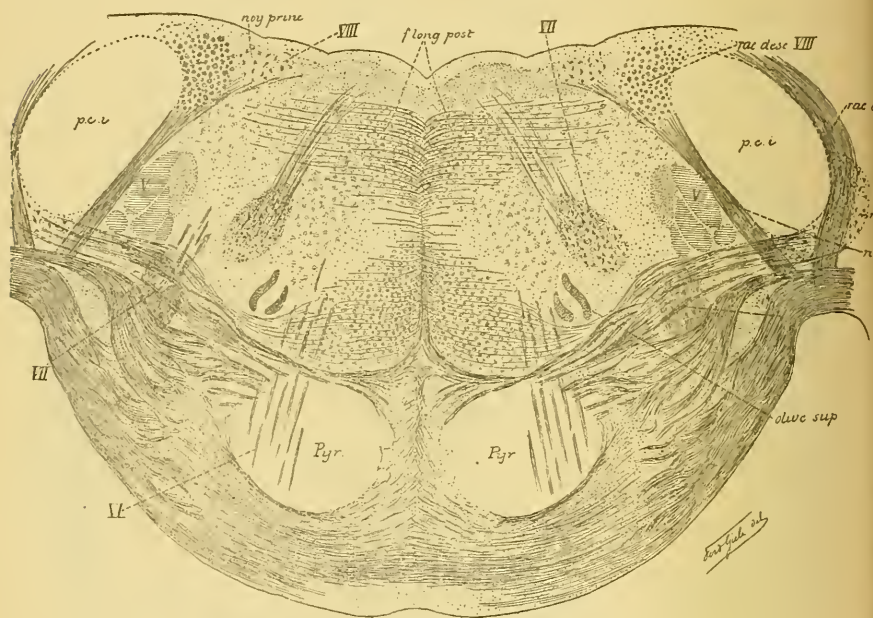


FIG. 430.

Position des fibres motrices à la partie inférieure de la protubérance annulaire.

Pendant son passage à travers la protubérance annulaire, chaque faisceau pyramidal a diminué de volume de haut en bas. Nous trouvons, en effet, dans la profondeur du cerveau postérieur, le noyau d'origine de la partie motrice du nerf trijumeau et les noyaux d'origine du nerf oculo-moteur externe et du nerf facial. En traversant la protubérance, les fibres destinées à relier ces noyaux moteurs à l'écorce grise cérébrale ont donc dû quitter les faisceaux pyramidaux. Elles sont devenues des fibres horizontales dans la partie profonde de la protubérance annulaire,

fibres arciformes internes, se sont entrecroisées dans le raphé pour se terminer, par des ramifications libres, dans les masses grises qui consti-

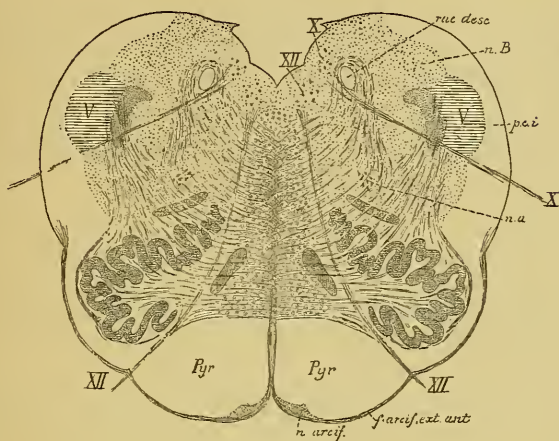


FIG. 431.

Position des fibres motrices à la partie supérieure de la moelle allongée.

nB : Noyau du cordon de BURDACH.

rac. desc. : Racine descendante du glosso-pharyngien et du vague.

pci : Pédoncule cérébelleux inférieur.

X : Nervef pneumo-gastrique.

na : Noyau ambigu.

n. arcif. : Noyau arciforme.

XII : Nervef grand hypoglosse.

tuent les noyaux d'origine des nerfs moteurs de la protubérance. Les fibres venues du faisceau pyramidal d'un côté se terminent naturellement dans les noyaux moteurs du côté opposé.

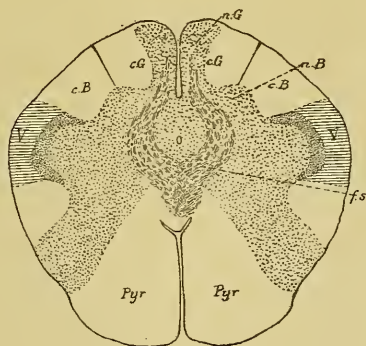


FIG. 432.

Position des fibres motrices à la partie moyenne de la moelle allongée.

cG : Cordon de GOLL.

nG : Noyau du cordon de GOLL.

cB : Cordon de BURDACH.

nB : Noyau du cordon de BURDACH.

V : Racine descendante du nerf trijumeau.

fs : Entrecroisement des fibres sensibles ou fibres du ruban de REIL.

Pyr : Pyramide antérieure.

Arrière-cerveau. De la protubérance annulaire, les fibres de la voie pyramidale passent dans la *moelle allongée*. Ici, elles occupent un faisceau épais de fibres nerveuses situé, de chaque côté de la ligne médiane, sur la face antérieure du bulbe et connu sous le nom de *pyramide antérieure*, FIG. 428, 431 et 432. C'est à cette pyramide antérieure que les fibres motrices des centres nerveux doivent leur nom de *fibres pyramidales*. Les fibres motrices s'appellent, en effet, fibres pyramidales, non pas parce qu'elles proviennent des cellules pyramidales de la zone motrice de l'écorce cérébrale — on trouve des cellules pyramidales dans n'importe quelle région de l'écorce cérébrale — mais parce qu'elles constituent le long de la moelle allongée ces deux faisceaux arrondis connus sous le nom de *pyramides antérieures* longtemps avant qu'on était parvenu à établir que ces pyramides étaient constituées par les fibres motrices.

En passant par la moelle allongée, chaque faisceau pyramidal diminue encore de volume de haut en bas. Il abandonne, en effet, dans ce trajet, les fibres destinées au noyau de l'hypoglosse et au *noyau ambigu* ou noyau d'origine moteur pour le nerf glosso-pharyngien, le nerf pneumogastrique et la partie bulbaire du nerf spinal. Pour se rendre dans ces masses grises, les fibres motrices quittent le faisceau pyramidal et passent par le raphé, où elles s'entrecroisent avec les fibres du côté opposé.

TRENTE-TROISIÈME LEÇON.

La structure générale du système nerveux cérébro-spinal. (*Suite.*)

Les voies longues et les voies courtes. — La voie motrice (*Suite.*)

La voie sensitive.

La voie-motrice ou voie cortico-musculaire. (*Suite.*)

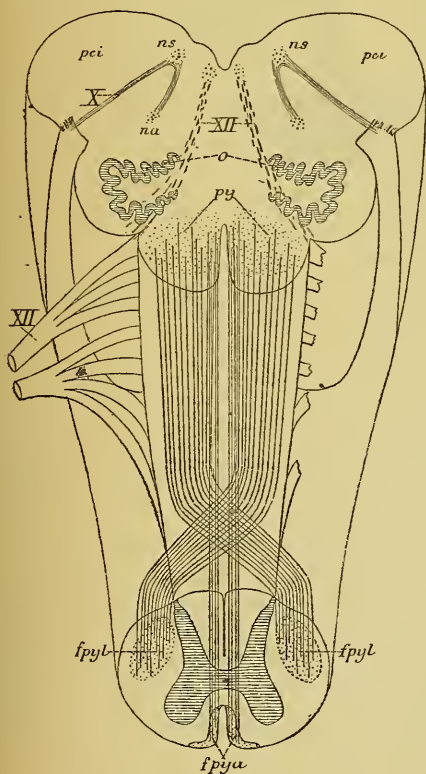
Nous avons poursuivi, dans la dernière leçon, le trajet des fibres motrices depuis l'écorce cérébrale jusqu'à la partie inférieure de la moelle allongée. Il nous reste encore à examiner comment ces fibres motrices passent de la moelle allongée dans la moelle épinière, la position qu'elles occupent dans la substance blanche de cette dernière partie de l'axe nerveux et la façon dont elles se terminent dans la substance grise de la corne antérieure.

Moelle épinière. Arrivées à la partie inférieure de la moelle allongée, les fibres motrices présentent la *décussation des pyramides*, FIG. 433. La plus grande partie des fibres

FIG. 433.

Schéma montrant l'entrecroisement des pyramides à la partie inférieure de la moelle allongée.

- X : Fibres radiculaires
- ns : Noyau sensitif terminal, et
- na : Noyau ambigu ou noyau d'origine moteur du nerf pneumo-gastrique.
- pci : Pédoncule cérébelleux inférieur.
- XII : Fibres radiculaires du nerf hypoglosse.
- py : Pyramides antérieures de la moelle allongée.
- spyl : Faisceau pyramidal du cordon latéral de la moelle épinière.
- fpya : Faisceau pyramidal du cordon antérieur.



constitutives de chaque pyramide antérieure s'infléchissent en avant et en dedans, s'entrecroisent sur la ligne médiane, au fond du sillon médian longitudinal antérieur, avec les fibres du côté opposé, traversent la substance grise à la base de la corne antérieure et arrivent ainsi dans le cordon latéral de la moelle épinière. Là, elles reprennent la direction longitudinale et constituent le *faisceau pyramidal du cordon latéral* ou *faisceau pyramidal croisé*, FIG. 434 et 435. Cet entrecroisement des fibres pyramidales n'est cependant pas complet; une petite partie des fibres nerveuses conservent leur direction longitudinale et passent de la moelle allongée dans le cordon antérieur de la moelle épinière, où elles constituent le *faisceau pyramidal du cordon antérieur*, appelé encore *faisceau de Türck* ou *faisceau pyramidal direct*, FIG. 433, 434 et 435.

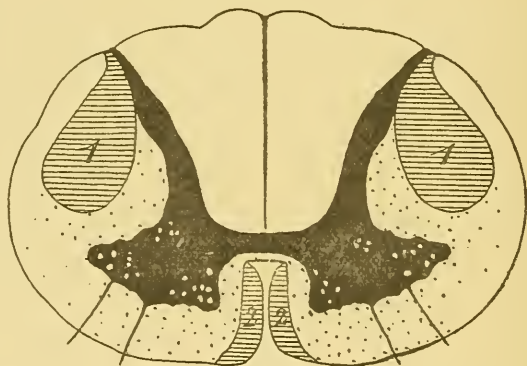

Fig. 434.

Coupe transversale de la moelle montrant la position des fibres motrices.

- 1 : Faisceau pyramidal du cordon latéral.
2 : Faisceau pyramidal du cordon antérieur ou faisceau de Türck.

Le *faisceau pyramidal du cordon antérieur* descend, dans la moelle épinière, jusque vers la partie inférieure de la moelle dorsale; le *faisceau pyramidal du cordon latéral* peut être poursuivi jusque vers la partie inférieure de la moelle lombaire. Ces deux faisceaux diminuent de volume de haut en bas, parce que, au fur et à mesure qu'ils descendent dans la moelle, ils abandonnent des fibres nerveuses qui doivent se rendre dans la substance grise des cornes antérieures de la moelle épinière, où elles viennent se mettre en contact, par leurs ramifications terminales, avec les prolongements protoplasmiques et les corps des cellules radiculaires, FIG. 435.

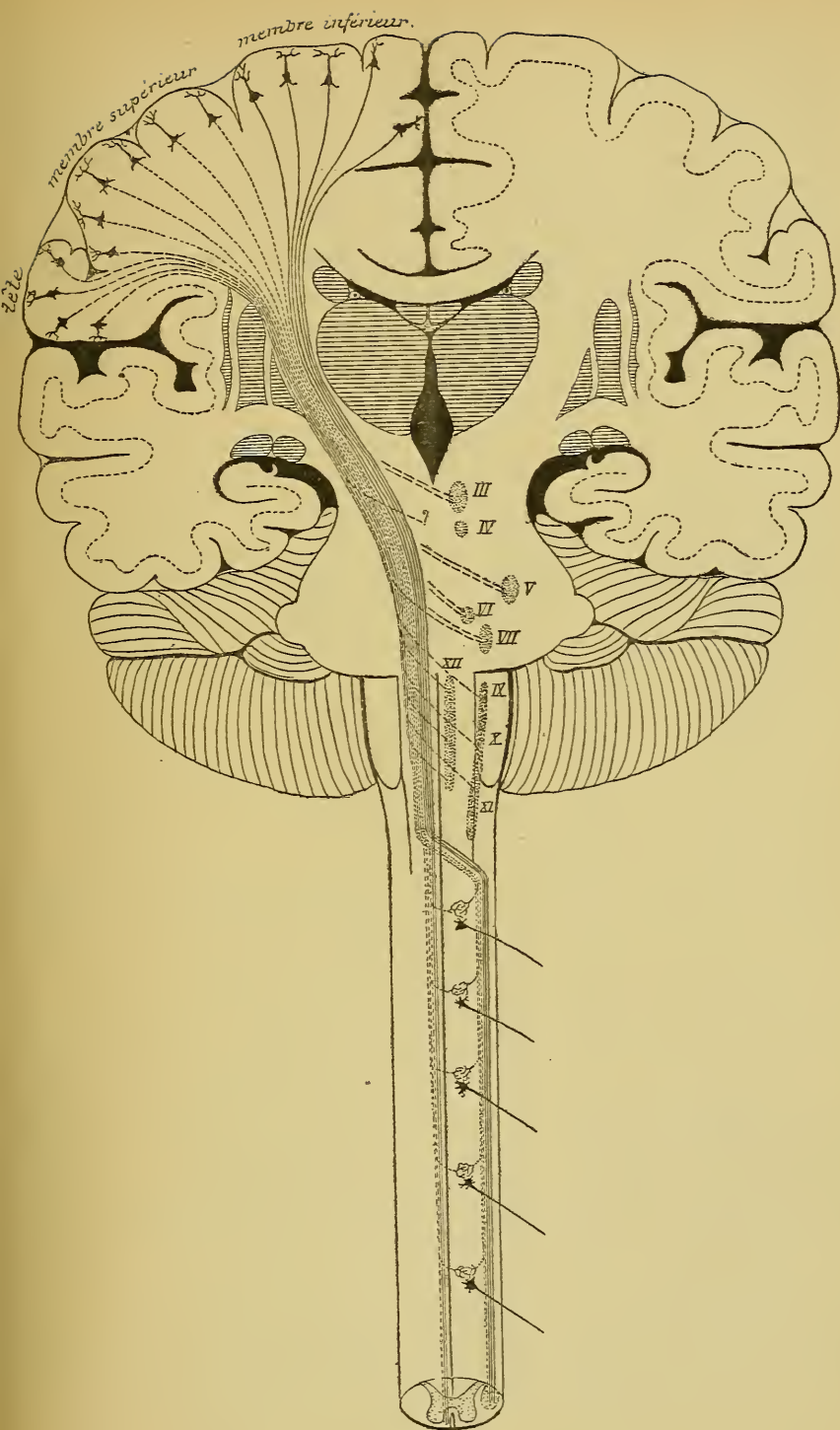


FIG. 435.

Schéma des voies pyramidales.

Les fibres du *faisceau pyramidal du cordon latéral* sont des fibres déjà *entrecroisées*; elles se terminent dans la corne antérieure de la *moitié correspondante* de la moelle. Au contraire, les fibres du *faisceau pyramidal du cordon antérieur* sont des *fibres directes*; elles traversent la ligne médiane en passant par la commissure blanche antérieure de la moelle pour se terminer dans la substance grise de la corne antérieure du *côté opposé*.

De cette façon, toutes les fibres pyramidales venues d'un hémisphère cérébral se sont terminées dans les noyaux d'origine des nerfs périphériques du côté opposé, FIG. 435. L'entrecroisement de ces fibres pyramidales se fait *successivement* le long du tronc cérébral pour toutes les fibres motrices destinées aux nerfs craniens. Il se fait *en bloc*, à la partie

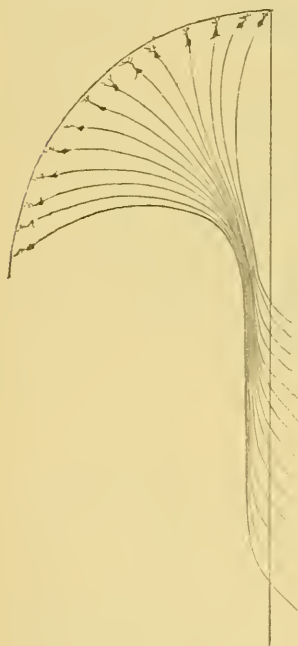


FIG. 436.

La forme générale des voies pyramidales. La ligne verticale indique le plan médian.

inférieure de la moelle allongée, pour les fibres pyramidales destinées aux noyaux d'origine des nerfs spinaux. Un petit faisceau de fibres nerveuses échappe seulement à cet entrecroisement en bloc, qui a lieu au niveau de la décussation des pyramides. Ce faisceau occupe la partie interne du cordon antérieur de la moelle; l'entrecroisement de ces fibres pyramidales se fait dans la commissure blanche au fur et à mesure que ces fibres se rendent dans la corne antérieure du côté opposé.

Dans son ensemble la voie pyramidale ou voie motrice centrale a donc la forme de deux triangles se touchant par leur sommet, FIG. 436. La base du triangle supérieur correspond à la zone motrice de l'écorce cérébrale d'un hémisphère, tandis que le sommet passe par les deux tiers antérieurs du bras postérieur de la capsule interne. Le sommet du triangle inférieur correspond également à la capsule interne, tandis que sa base très étendue touche les noyaux d'origine de tous les nerfs moteurs périphériques du *côté opposé*.

L'entrecroisement des pyramides à la partie inférieure de la moelle allongée peut être variable d'individu à individu, ainsi que cela résulte des recherches de FLECHSIG. La disposition la plus commune est celle que nous venons de décrire : *l'entrecroisement est symétrique et incomplet*;

chaque pyramide antérieure de la moelle allongée fournit, dans la moelle épinière, un faisceau pyramidal croisé et un faisceau pyramidal direct, comparables entre eux pour la situation et pour le volume. Ce cas s'observe environ 75 fois sur 100.

Dans 25 cas sur 100, la disposition est différente.

Chez quelques individus, la décussation des pyramides reste *symétrique*; mais elle est *complète*, elle intéresse à la fois toutes les fibres constitutives, FIG. 437. Dans ce cas, les deux faisceaux pyramidaux croisés sont très développés et il n'existe pas de faisceau pyramidal direct ou faisceau pyramidal du cordon antérieur, FIG. 438.

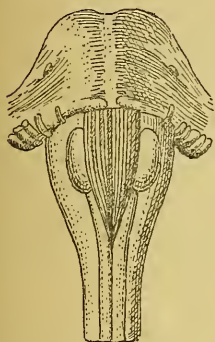


FIG. 437.

Moelle allongée présentant un entrecroisement complet des fibres pyramidales (d'après FLECHSIG).

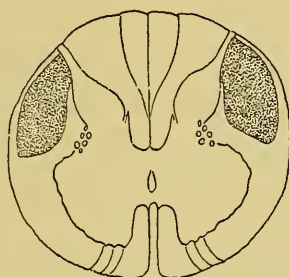


FIG. 438.

Coupe transversale de la moelle cervicale appartenant à l'axe nerveux de la FIG. 437, et présentant une absence totale de faisceau pyramidal antérieur (d'après FLECHSIG).

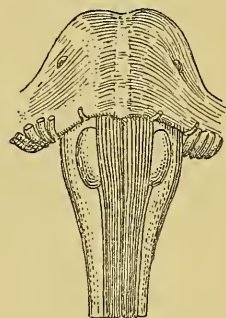


FIG. 439.

Moelle allongée présentant une décussation très incomplète des fibres pyramidales (d'après FLECHSIG).

Chez d'autres individus, l'entrecroisement des fibres pyramidales reste toujours *symétrique*, mais au lieu de produire un faisceau pyramidal croisé très volumineux et un faisceau pyramidal direct très grêle, on trouve, au contraire, dans le cordon antérieur, un faisceau compact de fibres pyramidales, tandis que le faisceau du cordon latéral est peu développé, FIG. 439. Dans ce cas donc, la majeure partie des fibres de la pyramide antérieure du bulbe passent directement dans le cordon antérieur de la moelle et doivent s'y entrecroiser successivement dans la commissure antérieure, tandis qu'une petite partie seulement des fibres subissent l'entrecroisement en bloc pour passer dans le cordon latéral, FIG. 440, 441 et 442.

Enfin, la décussation des pyramides peut être *asymétrique*. Dans la moelle à laquelle appartient la coupe de la FIG. 443, le faisceau pyramidal direct et le faisceau pyramidal croisé du côté gauche sont plus développés que les faisceaux correspondants du côté droit. Ici donc, la pyramide antérieure *gauche* du bulbe n'a pas subi un entrecroisement aussi complet que la pyramide du côté droit.

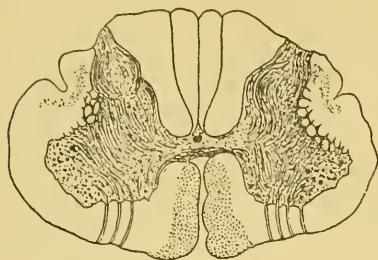


FIG. 440.

Coupe transversale de la moelle cervicale au niveau du cinquième nerf.

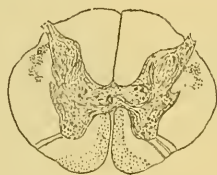

FIG. 441.

Coupe transversale de la moelle dorsale au niveau du neuvième nerf.

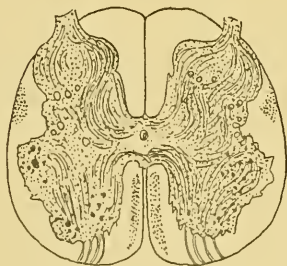


FIG. 442.

Coupe transversale de la moelle lombaire au niveau du quatrième nerf.

Ces trois figures appartiennent à l'axe cérébro-spinal dont la FIG. 438 représente la moelle allongée. On y trouve un faisceau pyramidal antérieur très développé et un faisceau pyramidal latéral très grêle (d'après FLECHSIG).

de la moelle. Dans les trois cas,

Il arrive même des cas où les fibres d'une pyramide antérieure du bulbe s'entrecroisent complètement à la partie inférieure de la moelle allongée, produisant ainsi un faisceau pyramidal croisé volumineux sans faisceau pyramidal direct, tandis que la pyramide du côté opposé donne les deux faisceaux typiques de la moelle, FIG. 444.

Quelle que soit d'ailleurs la façon dont se comportent les fibres des voies pyramides du bulbe au niveau de la décussation, que l'entrecroisement soit symétrique ou asymétrique, qu'il soit complet ou incomplet, une chose est certaine : leurs fibres constitutives doivent, en un point quelconque de leur trajet, s'entrecroiser sur la ligne médiane pour se rendre dans la corne antérieure du côté opposé. Cet entrecroisement peut se faire en bloc à la partie inférieure de la moelle allongée ; il peut se faire successivement sur toute la longueur de la moelle épinière ; il peut se faire encore partiellement à la partie inférieure du bulbe et le long

elle est symétrique ou asymétrique.

L'entrecroisement des fibres pyramidales existe aussi chez les autres mammifères, mais nulle part on n'a pu constater un faisceau pyramidal direct, de sorte que chez tous l'entrecroisement est complet et symétrique à la partie inférieure du bulbe. Les fibres entrecroisées occupent

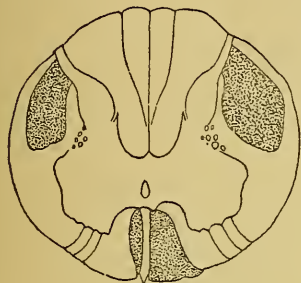


FIG. 443.

Coupe transversale d'une moelle (région cervicale) dans laquelle les faisceaux pyramidaux ont subi, à la partie inférieure de la moelle allongée, un entrecroisement asymétrique (d'après FLECHSIG).

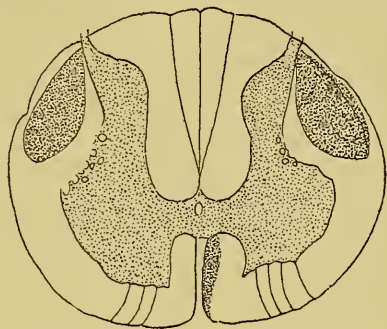


FIG. 444.

Coupe transversale d'une moelle (région cervicale) dans laquelle il n'existe pas de faisceau pyramidal direct du côté droit. Les fibres de la pyramide antérieure droite du bulbe ont subi un entrecroisement total (d'après FLECHSIG).

le *cordon latéral* de la moelle chez le chien, le chat, le lièvre et le lapin. Elles se rendent, au contraire, dans la partie ventrale des *cordons postérieurs* chez le cobaye, la souris et le rat. Ces faits sont importants à signaler. Ils nous montrent que l'on ne saurait appliquer avec trop de réserves à l'homme les résultats de l'expérimentation physiologique ou de l'étude des dégénérescences secondaires obtenus chez les animaux.

La voie sensitive.

Les fibres qui constituent cette voie longue ont pour fonction de recueillir les impressions qui se produisent à la surface du corps et dans la profondeur des organes et de les transmettre jusque dans les parties grises les plus élevées de l'axe cérébro-spinal.

Considérée dans sa forme la plus simple, la voie sensitive est constituée de deux éléments nerveux superposés, dont l'un est *périphérique*, reliant les différents organes à l'axe nerveux, et dont l'autre est *central*, unissant les parties inférieures de l'axe cérébro-spinal, dans lesquelles se terminent les neurones périphériques, aux éléments de la couche corticale grise du cerveau antérieur.

Contrairement à la disposition des neurones moteurs cérébro-spinaux, tous les neurones sensitifs des centres nerveux ont leurs cellules en bas, leurs prolongements protoplasmatiques sont descendants, tandis que leurs prolongements cylindraxils sont ascendants. Les neurones sensitifs périphériques ont également une disposition inverse de celle des neurones

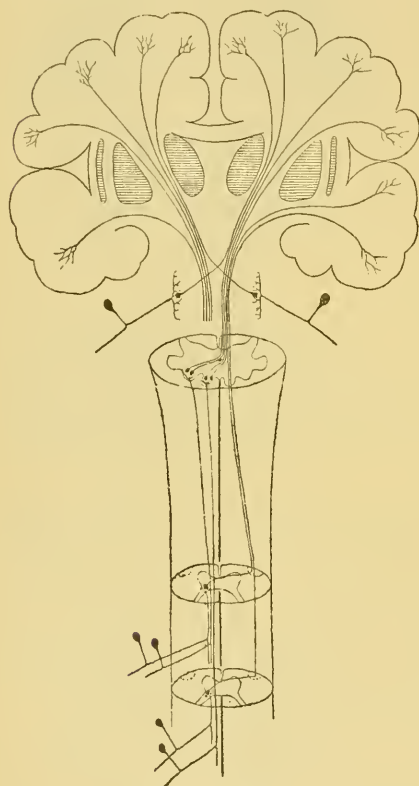


FIG. 445.

Schéma montrant la disposition et le mode de superposition des neurones sensitifs. Le neurone périphérique est toujours direct. Le neurone central est toujours croisé.

moteurs correspondants. Leurs cellules d'origine sont toujours situées *en dehors* de l'axe cérébro-spinal, leurs prolongements protoplasmatiques se terminent dans les organes périphériques, tandis que leurs prolongements cylindraxils trouvent leur terminaison dans les masses grises inférieures des centres nerveux, FIG. 445.

Ces éléments nerveux sont disposés de telle façon qu'ils recueillent les excitations par leurs prolongements protoplasmatiques, ou mieux prolongements à conduction cellulipète, et qu'ils les transmettent l'un à l'autre par leur prolongements cylindraxils, ou prolongements à conduction cellulifuge. Aussi sont-ils superposés de telle manière que le prolongement cylindraxil de l'un vienne en contact, par ses ramifications terminales, avec les prolongements protoplasmatiques et avec le corps cellulaire de l'élément nerveux immédiatement supérieur.

Les excitations ou les impressions qui viennent d'une moitié du corps sont perçues, au moins en majeure partie, par les éléments de la couche corticale grise de l'hémisphère cérébral du côté opposé. C'est là un fait d'observation indiscutable. Il s'en suit nécessairement que les éléments de la voie sensitive qui transmettent ces impressions de la périphérie à l'écorce cérébrale doivent, en un point quelconque de l'axe nerveux, passer la

ligne médiane et s'entrecroiser avec les éléments de la voie sensitive du côté opposé. Cet entrecroisement ne se fait pas par le neurone sensitif périphérique. Celui-ci envoie toujours son prolongement cylindraxil dans la substance grise de la moitié correspondante de l'axe cérébro-spinal.

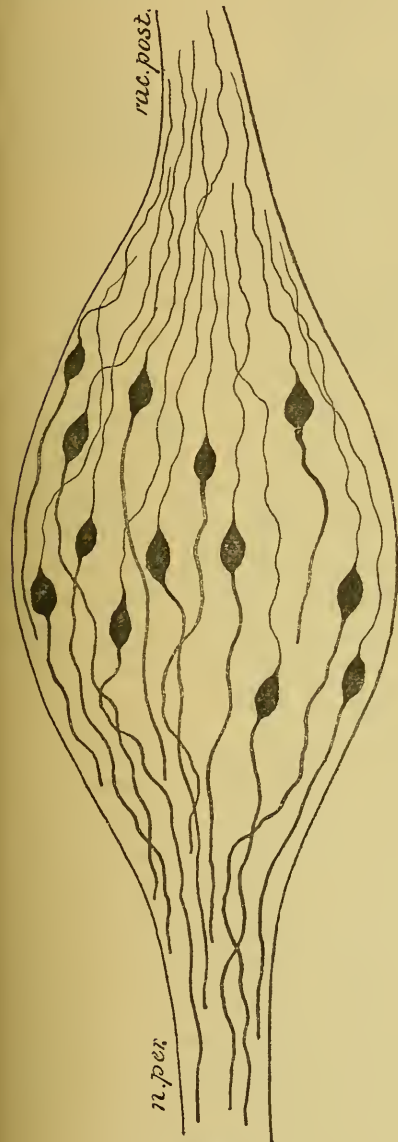


FIG. 446.

Ganglion spinal d'un embryon de canard.

Mais cet entrecroisement a lieu par le prolongement cylindraxil du neurone sensitif central. Celui-ci a sa cellule d'origine dans une des masses grises qui constituent les noyaux terminaux des nerfs sensitifs périphériques : les différentes régions de la substance grise de la moelle et les noyaux des cordons de GOLL et de BURDACH pour les neurones sensitifs périphériques des nerfs spinaux; les trigones des nerfs glosso-pharyngiens et des nerfs vagues pour les fibres sensitives de ces deux nerfs; les différents noyaux gris du tronc cérébral en rapport avec les éléments constitutifs du nerf acoustique; le noyau sensitif terminal du nerf trijumeau et la substance grise voisine de ses racines ascendante et descendante pour les fibres sensitives de la cinquième paire. C'est dans ces masses grises que le neurone central se met en contact avec les ramifications cylindraxiales terminales du neurone périphérique correspondant. Le prolongement cylindraxil du neurone central, au contraire, passe la ligne médiane, où il s'entrecroise avec le prolongement cylindraxil du neurone du côté opposé, et va se terminer dans l'écorce cérébrale de l'hémisphère du côté opposé. Cet entrecroisement se fait le long de la moelle épinière

ou à la partie inférieure de la moelle allongée, au niveau de l'entre-croisement des fibres du ruban de REIL, pour les neurones qui naissent dans la moelle épinière; le long du tronc cérébral pour les neurones qui viennent de plus haut.

Pour décrire la voie sensitive dans son ensemble, il nous suffit donc d'étudier les deux parties qui la constituent : les neurones sensitifs périphériques et les neurones sensitifs centraux.

Voie sensitive périphérique ou neurones sensitifs périphériques.

a) *Neurones spinaux.* Les neurones sensitifs périphériques qui se terminent dans la substance grise de la moelle épinière ont leurs cellules d'origine dans les ganglions spinaux.

Nous avons vu que, pendant les premiers jours du développement, les ganglions spinaux de tous les vertébrés sont formés de cellules nerveuses bipolaires, FIG. 446. Ces cellules conservent définitivement la forme bipolaire chez la plupart des poissons, tandis que chez tous les autres vertébrés la forme bipolaire n'est que temporaire : les cellules bipolaires se transforment en cellules unipolaires par le rapprochement et la fusion intime sur une longueur variable des deux prolongements primitivement indépendants, FIG. 447 et 448.

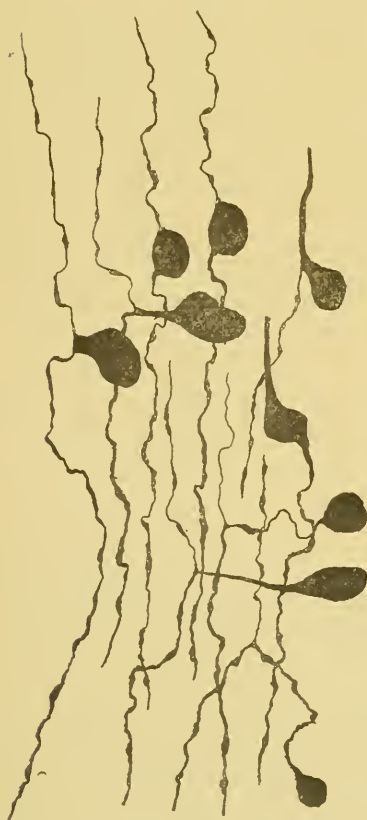

FIG. 447.

Transformation des cellules bipolaires en cellules unipolaires dans le ganglion de GASSER d'un embryon de cobaye.

Le prolongement unique de ces cellules unipolaires a un diamètre équivalent aux diamètres réunis des deux prolongements qui en partent (AXEL KEY, RETZIUS, V. LENHOSSEK, RAMON Y CAJAL et VAN GEHUCHTEN). Ce fait prouve que, de la cellule d'origine jusqu'au point de bifurcation, il n'y a pas une fusion véritable, mais un simple accollement, une simple juxtaposition des deux prolongements primitifs. Il en résulte que si, chez l'adulte, les cellules des ganglions spinaux se présentent comme des cellules unipolaires, elles n'en restent

pas moins, par leur structure interne et par leur valeur physiologique, les cellules bipolaires du stade embryonnaire.

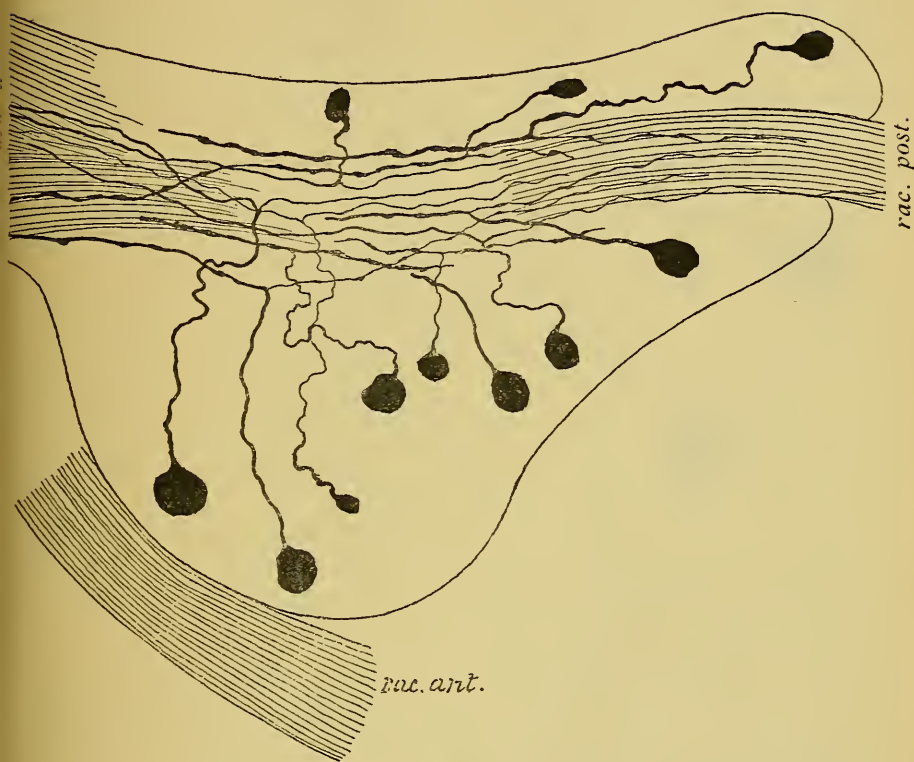


FIG. 448.

Ganglion spinal d'une souris blanche nouveau-née.

rac. post. : Racine postérieure.

rac. ant. : Racine antérieure.

n pér. : Nerf périphérique.

Des deux prolongements qui naissent de ces cellules ganglionnaires, l'un est externe et l'autre est interne. Le prolongement externe est généralement le plus gros (v. LENHOSSEK, RAMON Y CAJAL et VAN GEHUCHTEN), FIG. 449. Il devient le cylindre-axe d'une fibre nerveuse périphérique. Arrivé dans la profondeur des organes ou dans les épithéliums périphériques, il se divise et se subdivise pour s'y terminer par des ramifications libres.

Le prolongement interne ou central est généralement plus grêle

que le prolongement périphérique. Devenu le cylindre-axe d'une fibre des racines postérieures des nerfs spinaux, il pénètre avec celles-ci jusque

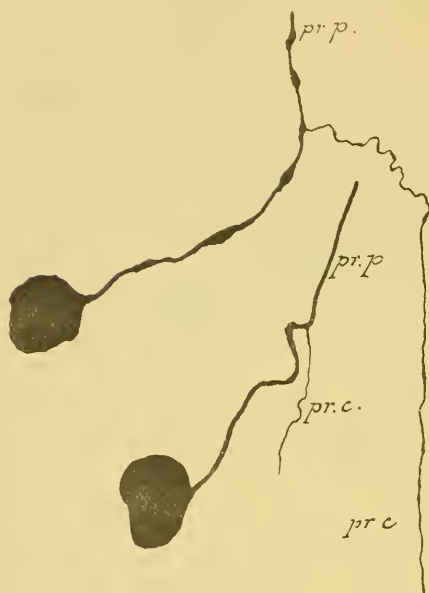

FIG. 449

Deux cellules du ganglion plexiforme d'un chat nouveau né.

pr. p. : Prolongement protoplasmatique.

pr. c. : Prolongement cylindraxil.

dans le cordon postérieur de la moelle. Là, il se bifurque en une branche ascendante et une branche descendante qui deviennent des fibres constitutives de la substance blanche du cordon postérieur, FIG. 450. Ces fibres émettent sur leur trajet de nombreuses collatérales, qui pénètrent dans la substance grise où elles finissent par des ramifications libres; elles se terminent elles-mêmes soit dans la substance grise de la moelle, soit dans les masses grises qui apparaissent dans les cordons postérieurs, vers la partie moyenne de la moelle allongée, et qui sont connues sous le nom de noyaux des cordons de GOLL et de BURDACH.

b) *Neurones cérébraux.* Les

éléments nerveux sensitifs périphériques qui se terminent dans la moelle allongée ou dans la protubérance annulaire se comportent comme les neurones périphériques en connexion avec la moelle épinière. Ils forment la partie sensitive du nerf glosso-pharyngien, du nerf pneumo-gastrique et du nerf trijumeau et constituent à eux seuls toutes les fibres du nerf acoustique. Ces neurones ont leurs cellules d'origine dans des ganglions périphériques : ganglions pétreux et plexiforme pour le nerf pneumo-gastrique, ganglions jugulaire et pétreux dépendant du nerf glosso-pharyngien, ganglion de GASSER situé sur le trajet du nerf trijumeau et ganglions de SCARPA et de CORTI pour les deux branches périphériques du nerf acoustique.

Les ganglions des nerfs pneumo-gastrique, glosso-pharyngien et trijumeau sont formés de cellules unipolaires identiques aux cellules des ganglions spinaux, FIG. 452. Le prolongement unique de ces cellules nerveuses résulte de l'accollement des deux prolongements primitivement

indépendants. Ce prolongement se bifurque en deux branches dont l'une va se terminer, par des ramifications libres, dans les organes et les épithéliums

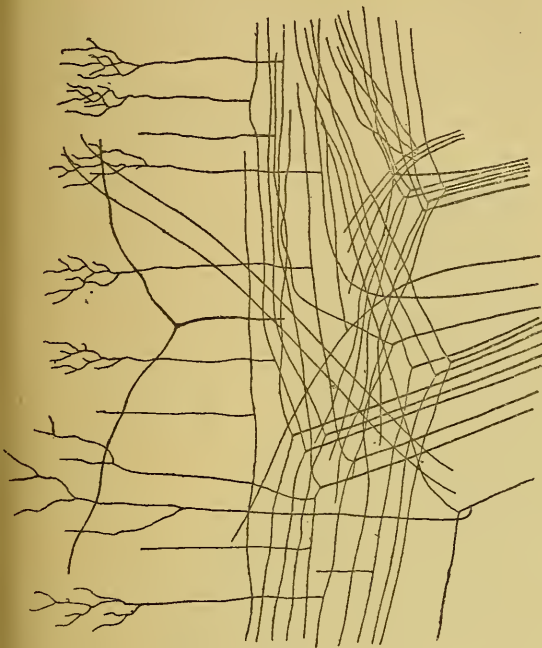


FIG. 450.

Entrée des fibres des racines postérieures dans le cordon postérieur.

periphériques, tandis que l'autre pénètre dans l'axe cérébro-spinal, s'y bifurque en une branche ascendante et une branche descendante qui se terminent librement, ainsi que leurs collatérales, dans la substance grise voisine : trigone du vague et du glosso-pharyngien et noyau sensitif terminal du nerf trijumeau.

Les ganglions situés sur le trajet du nerf acoustique ont conservé, chez l'adulte, la forme embryonnaire de leurs cellules constitutives, FIG. 451. Celles-ci ont deux prolongements in-

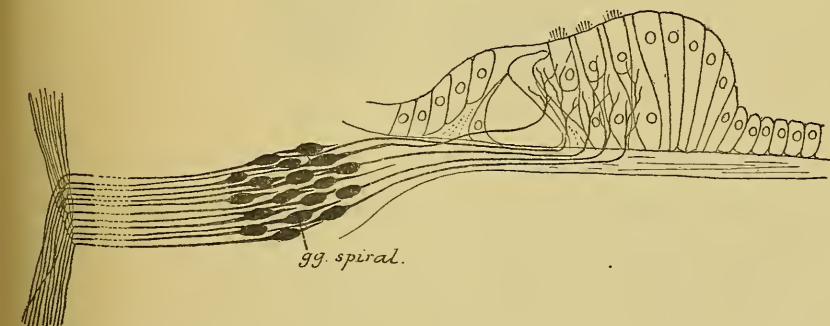


FIG. 451.

Schéma montrant l'origine et la terminaison des fibres du nerf acoustique.

des embryons de poulet et chez la souris blanche âgée de quelques jours. Le prolongement interne ou central pénètre dans le tronc cérébral, s'y bifurque en branches qui finissent par des ramifications libres dans des masses grises de l'axe nerveux : le noyau accessoire et le tubercule latéral pour les fibres du nerf cochléaire, le noyau à grosses cellules et le noyau principal pour les fibres du nerf vestibulaire.

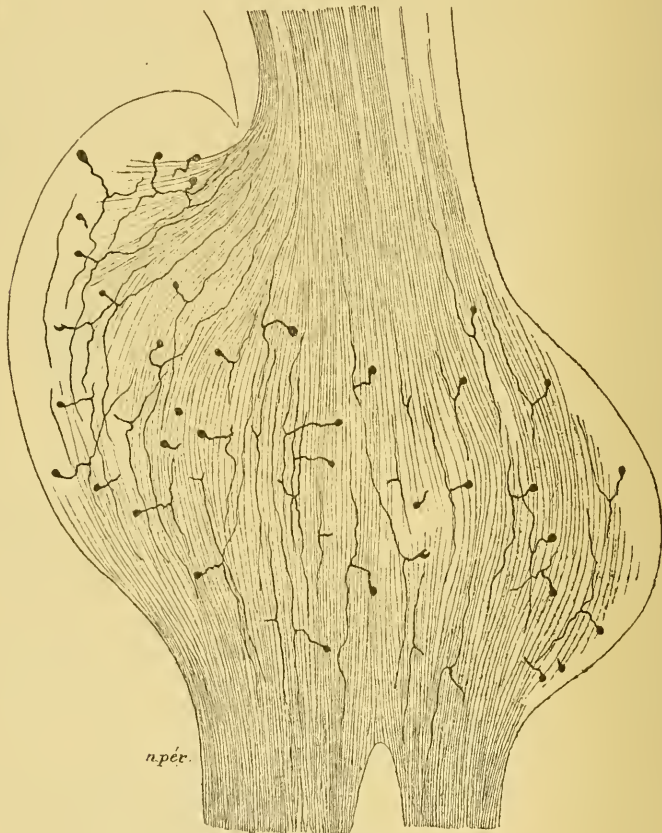


FIG. 452.

Le ganglion de GASSER d'un embryon de cobaye presque à terme.

c) *Neurones optiques.* Les éléments nerveux sensitifs périphériques du nerf optique occupent une position spéciale, FIG. 453. Nous avons vu que les cellules ganglionnaires de la rétine avec les fibres du nerf optique qui en dépendent doivent être considérées, au moins embryologiquement, comme des parties de l'axe cérébro-spinal ou comme des neurones sensitifs des centres. Il resterait alors, comme neurones périphériques,

les cellules visuelles et les cellules bipolaires, deux neurones superposés qui tous deux ont conservé la forme bipolaire. La cellule visuelle envoie un prolongement à la surface externe de la rétine où il se termine

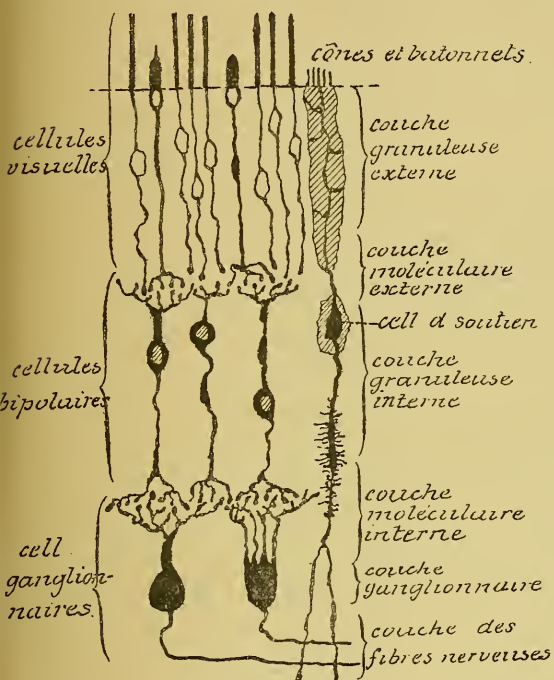


FIG. 453.

Les éléments essentiels de la rétine du chien.

Leurs cellules d'origine sont situées dans l'épithélium olfactif; le prolongement périphérique de chacune de ces cellules bipolaires se termine librement à la surface de la muqueuse tandis que le prolongement central pénètre dans le bulbe olfactif, où il se termine par des ramifications libres.

Les éléments nerveux sensitifs périphériques ont donc tous la même structure et la même disposition qu'il soit en rapport avec la moelle épinière, la moelle allongée, la protubérance annulaire, le nerf optique ou le bulbe olfactif. Ce sont des éléments nerveux embryologiquement bipolaires, situés en dehors de l'axe cérébro-spinal, dont les prolongements périphériques se terminent soit à la surface du corps, soit dans la profondeur des organes, pour y recueillir les impressions internes ou

librement, soit comme cône, soit comme bâtonnet; elle possède aussi un prolongement central se terminant soit par un bout libre (cônes) soit par une touffe de ramifications indépendantes (bâtonnets). La cellule bipolaire (qui seule mérite d'être comparée aux cellules des ganglions cérébro-spinaux) possède aussi un prolongement périphérique et un prolongement central se terminant tous les deux par des ramifications libres.

d) *Neurones olfactifs.*

Enfin, les neurones sensitifs périphériques qui constituent les nerfs olfactifs, FIG. 454, ont conservé également la forme bipolaire.

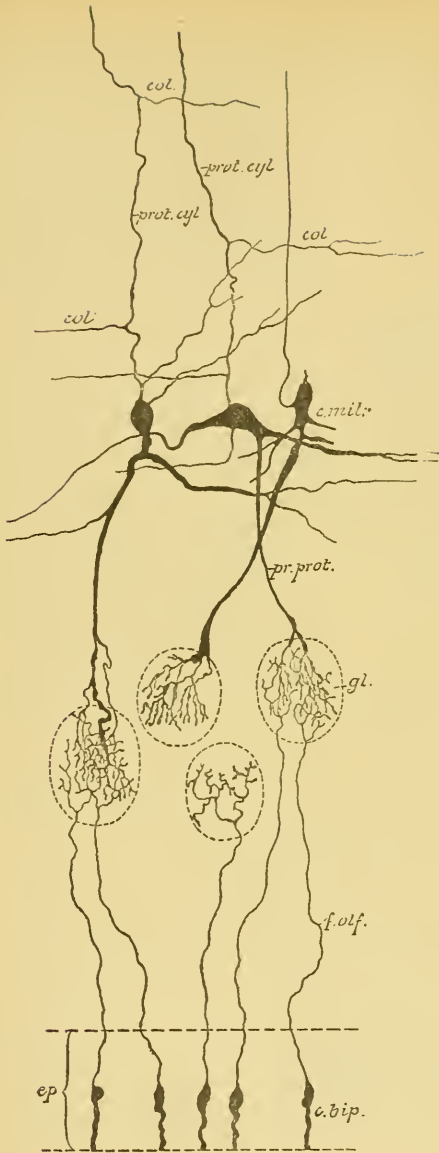


FIG. 454.

Schéma montrant le trajet des filets olfactifs et leur contact dans les glomérules du bulbe avec un prolongement protoplasmique d'une cellule mitrale, chez les mammifères.

- ep.* : Épithélium de la muqueuse olfactive
c. bip. : Cellules bipolaires olfactives.
f. olf. : Filets olfactifs.
gl. : Glomérules du bulbe olfactif
c. m. : Cellules mitrales.
pr. prot. : Prolongements protoplasmiques.
prol cyl. : Prolongements cylindraxils avec, *col.*, leurs branches collatérales.

externes et dont les prolongements centraux se terminent dans l'axe cérébro-spinal pour y transmettre l'ébranlement nerveux aux neurones sensitifs des centres.

Ces neurones sensitifs périphériques sont tellement nombreux, qu'il n'y a pas un point de la surface libre de la peau ou des muqueuses, pas un organe interne quelque petit qu'il soit où n'arrivent leurs prolongements périphériques. Toutes ces ramifications périphériques sont constamment ébranlées et excitées par les moindres modifications qui se produisent autour d'elles, et tous ces ébranlements sont conduits par elles vers l'axe cérébro-spinal où ils sont transmis à toutes les cellules nerveuses avec lesquelles les ramifications cylindraxiles des neurones sensitifs périphériques viennent en contact: cellules radiculaires motrices qui transmettent l'ébranlement à nos fibres motrices périphériques et par là maintiennent tous nos muscles dans un état permanent de demi-contraction connu sous le nom de *tonicité musculaire*; cellules des cordons qui conduisent l'ébranlement reçu à des cellules placées plus haut ou plus bas dans l'axe nerveux; cellules sensitives des centres nerveux qui portent ces excitations vers les parties supérieures de l'axe cérébro-spinal, soit vers le cervelet,

centre de coordination de nos mouvements externes, soit vers le cerveau, centre supérieur où se fait la perception consciente des excitations du dehors.

Tous ces éléments nerveux sensitifs périphériques remplissent donc les mêmes fonctions physiologiques, non seulement dans leur ensemble mais aussi dans leurs diverses parties constitutives : leur prolongement périphérique jouit de la conduction cellulipète, leur prolongement central possède la conduction cellulifuge, la cellule nerveuse interposée entre les deux prolongements reçoit l'ébranlement périphérique et le transmet au prolongement central.

Morphologiquement cependant ces éléments présentent entre eux des différences, en apparence au moins, assez importantes :

1° Les uns ont conservé, chez l'adulte, la forme bipolaire qu'ils avaient chez l'embryon, tels les cellules olfactives, les cellules visuelles et bipolaires de la rétine et les cellules acoustiques; les autres se sont transformés en cellules unipolaires.

2° Les prolongements des cellules olfactives ont des caractères nettement tranchés : le prolongement périphérique est de nature protoplasmique, tandis que le prolongement central est un véritable prolongement cylindraxil.

Les prolongements des cellules des ganglions cérébro-spinaux ne présentent guère de différences sensibles; l'externe est un peu plus gros que l'interne, mais tous les deux deviennent cylindre-axes de fibres nerveuses. Ils semblent donc être tous deux aussi de nature cylindraxile. Ces éléments seraient donc dépourvus de prolongements protoplasmiques.

Enfin, les prolongements des cellules visuelles et des cellules bipolaires de la rétine semblent être de nature protoplasmique; ces cellules seraient privées de prolongements cylindraxils.

Ces différences morphologiques, en apparence si profondes, ne résistent pas cependant à un examen plus attentif.

La forme de la cellule nerveuse redevient partout la même, puisque les cellules unipolaires des ganglions cérébro-spinaux sont de véritables cellules bipolaires à prolongements accolés sur une certaine étendue de leur trajet.

L'étude comparée des différents éléments nerveux sensitifs périphériques prouve que ce sont tous des éléments homologues non seulement dans leur ensemble, mais dans chacune de leurs parties, de telle sorte que, si le prolongement périphérique des cellules olfactives est manifestement un prolongement protoplasmique et le prolongement central un

prolongement cylindraxil, il doit en être de même, sinon morphologiquement, du moins fonctionnellement, des prolongements de tous les autres neurones périphériques : cellules visuelles et cellules bipolaires de la rétine, cellules bipolaires du ganglion de SCARPA et du ganglion de CORTI du nerf acoustique, cellules unipolaires des ganglions cérébro-spinaux.

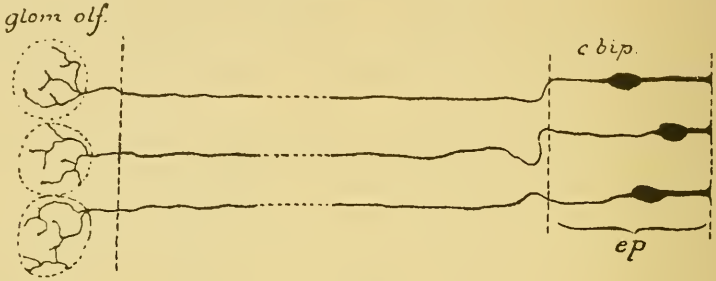


FIG. 455.

Disposition des éléments nerveux olfactifs périphériques chez tous les vertébrés.

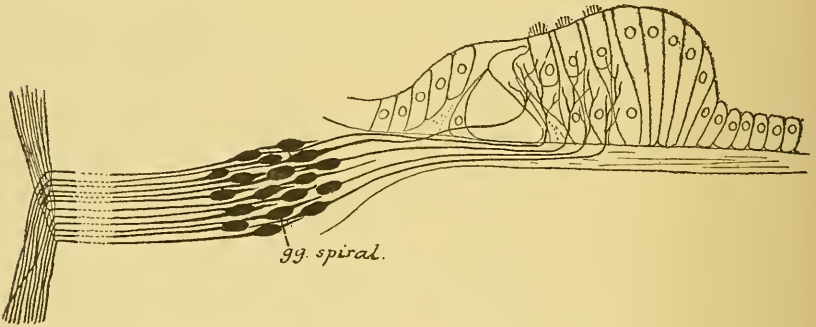


FIG. 456.

Disposition des éléments nerveux acoustiques chez tous les vertébrés.




FIG. 457.

Disposition des éléments nerveux sensitifs périphériques chez les poissons.

Cette façon de considérer les cellules nerveuses des ganglions cérébro-spinaux fait rentrer dans le même type tous les éléments nerveux sensitifs périphériques.




FIG. 458.

Disposition des éléments nerveux sensitifs périphériques chez les autres vertébrés.



FIG. 459.

Disposition des éléments nerveux sensitifs périphériques chez le ver de terre (d'après v. LENHOSSEK).



FIG. 460.

Disposition des éléments nerveux sensitifs périphériques chez les mollusques (d'après RETZIUS).

Il n'existe pas, bien qu'on l'ait crû pendant longtemps, différents modes de terminaisons nerveuses sensibles périphériques : les uns par des ramifications libres et les autres par des cellules spéciales. Tous les éléments nerveux sensitifs périphériques se comportent d'une façon identique, tous se réduisent à des cellules bipolaires pourvues d'un prolongement central à conduction cellulifuge et d'un prolongement périphérique à conduction cellulipète. La seule et unique différence que ces neurones présentent entre eux réside dans la place qu'occupe la cellule de l'élément nerveux. Pour l'olfaction le corps cellulaire se trouve dans la muqueuse olfactive, FIG. 455, pour l'appareil auditif il est situé plus profondément dans le ganglion spiral ou dans le ganglion de SCARPA, FIG. 456, pour les éléments des nerfs cérébro-spinaux il se trouve plus profondément encore dans les ganglions cérébro-spinaux, FIG. 457 et 458.

Mais cette différence est sans grande valeur et disparaît complètement si l'on considère que, chez les lombriciens, les cellules qui correspondent aux cellules spinales des vertébrés se trouvent éparpillées entre les cellules épithéliales de l'épiderme, FIG. 459, comme les cellules olfactives des animaux supérieurs (v. LENHOSSEK et RETZIUS) et que, chez les vers polychètes et chez les mollusques, ces cellules se trouvent dans les couches sous-épidermiques, FIG. 460, comme les cellules auditives des animaux supérieurs (RETZIUS).

TRENTE-QUATRIÈME LEÇON.

La structure générale du système nerveux cérébro-spinal. (*Suite*).

Les voies longues et les voies courtes. (*Suite*).

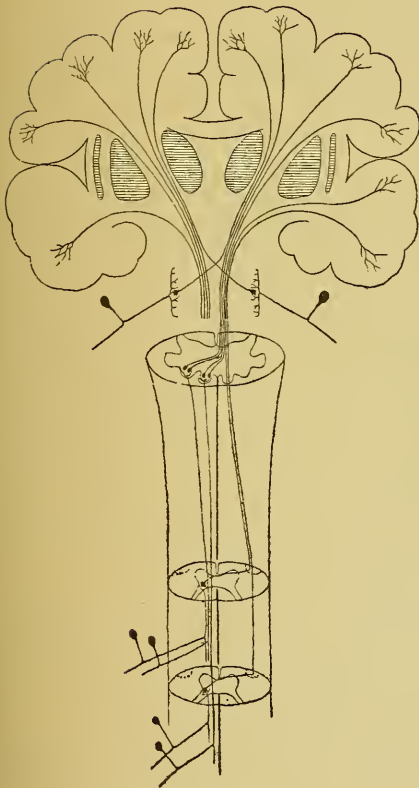


FIG. 461.

Schéma montrant la disposition et le mode de superposition des neurones sensitifs. Le neurone périphérique est toujours direct. Le neurone central est toujours croisé.

La voie sensitive. (*Suite*).

Nous avons vu que la voie sensitive, considérée dans sa forme la plus simple, est constituée de deux éléments nerveux superposés : un élément périphérique et un élément central, FIG. 461. L'élément périphérique est *direct*, c'est-à-dire qu'il relie un organe périphérique d'une moitié du corps à la masse grise centrale de la moitié correspondante de l'axe cérébro-spinal. L'élément nerveux central est *croisé* (1), c'est-à-dire qu'il relie les masses grises inférieures d'une moitié de l'axe cérébro-spinal à l'écorce grise de l'hémisphère cérébral du côté opposé.

Pour connaître la voie sensitive

(1) L'élément nerveux sensitif central n'est pas *croisé* d'une manière absolue; quelques éléments sont aussi directs. Nous en faisons abstraction pour le moment, afin de ne pas compliquer la description. Nous y reviendrons plus tard,

dans son ensemble, nous devons rechercher l'origine et le trajet de tous les neurones sensitifs périphériques, puis l'origine et le trajet de tous les neurones sensitifs des centres.

Nous avons étudié, dans la dernière leçon, les neurones sensitifs périphériques spinaux, cérébraux, optiques et olfactifs. Nous avons vu que ce sont des éléments nerveux bipolaires dont les prolongements externes, à conduction cellulipète, se terminent dans les organes et les épithéliums périphériques et dont les prolongements internes, à conduction cellulifuge, se terminent, par des ramifications libres, dans les différentes masses grises de l'axe cérébro-spinal appelées *noyaux sensitifs terminaux*. C'est dans ces noyaux que les neurones périphériques arrivent en contact avec les corps cellulaires et avec les prolongements protoplasmiques des éléments sensitifs cérébro-spinaux.

Nous allons étudier aujourd'hui l'origine des neurones sensitifs cérébro-spinaux, le trajet que suivent leurs prolongements cylindraxils et les masses grises supérieures dans lesquelles ces prolongements trouvent leur terminaison.

Voie sensitive centrale ou neurones sensitifs cérébro-spinaux.

Tout neurone sensitif central a sa cellule d'origine dans une des masses grises de l'axe cérébro-spinal où viennent se terminer les ramifications cylindraxiles des neurones sensitifs périphériques. Ses prolongements protoplasmiques se terminent dans le voisinage immédiat du corps cellulaire, tandis que son prolongement cylindraxil monte dans l'axe cérébro-spinal pour aller se terminer dans l'écorce grise de l'hémisphère cérébral du *côté opposé*. Le trajet que suivent, dans l'axe nerveux, les prolongements cylindraxils de tous les neurones sensitifs des centres, pour aller des cellules d'origine à la couche corticale grise du cerveau antérieur, constitue la *voie sensitive centrale*, FIG. 462.

Cette voie commence dans les parties inférieures de l'axe nerveux; elle traverse toute l'étendue de la moelle épinière, parcourt la moelle allongée, la protubérance annulaire et le cerveau moyen, passe ensuite par la capsule interne pour aller se terminer dans l'écorce cérébrale.

Les fibres constitutives de cette voie centrale proviennent des cellules nerveuses que l'on trouve dans les noyaux sensitifs terminaux d'une moitié de l'axe nerveux; elles se terminent dans l'écorce cérébrale de l'hémisphère du *côté opposé*. Pendant leur trajet ascendant, ces fibres doivent donc, en un point quelconque de l'axe nerveux, passer la ligne médiane et *s'entrecroiser* avec les fibres du côté opposé.

Cette voie sensitive centrale augmente de volume de bas en haut, parce que, au fur et à mesure qu'elle monte dans l'axe cérébro-spinal, de nouvelles fibres nerveuses, venant des noyaux sensitifs terminaux près desquels elle passe, viennent s'y ajouter, FIG. 462.

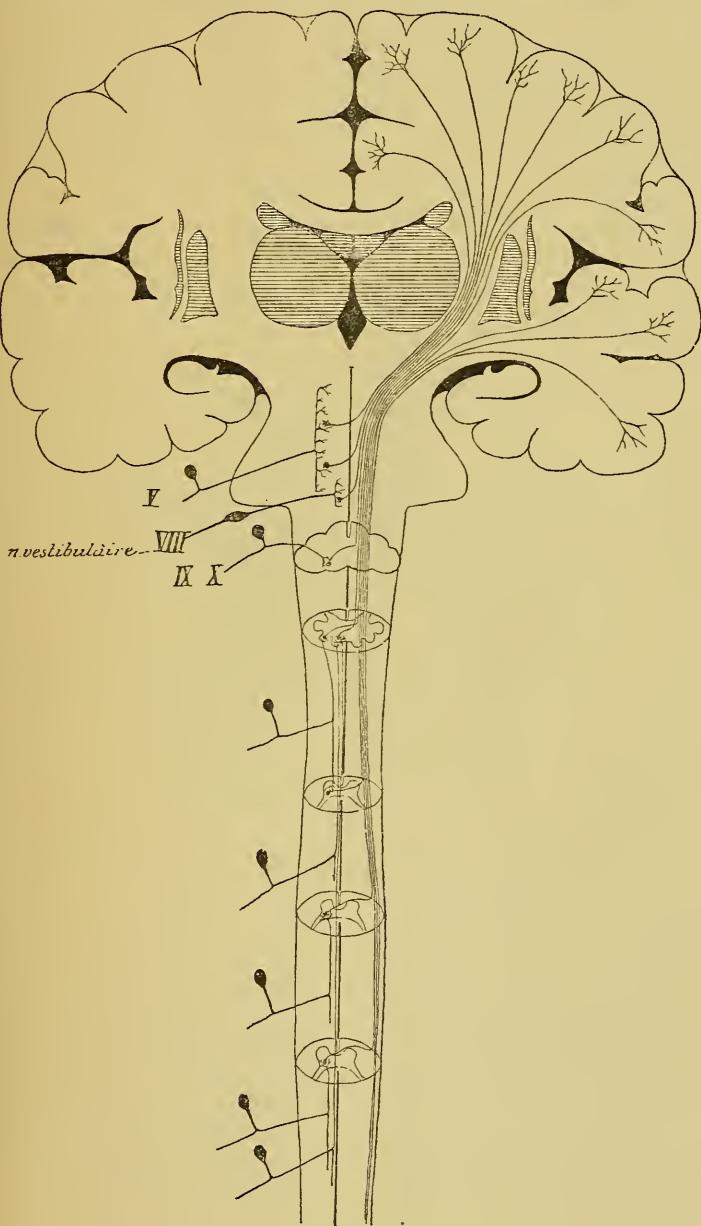


FIG. 462.

Schéma des voies sensibles.

Nous allons étudier en détail l'origine et le trajet des fibres qui constituent cette voie centrale dans les différentes parties de l'axe nerveux.

Moelle épinière. Les masses grises de la moelle qui donnent origine aux neurones sensitifs des centres ne sont pas nettement circonscrites. On peut dire, d'une manière générale, qu'elles correspondent à toutes les régions de la substance grise de la moelle. C'est dans cette substance grise que viennent se terminer, en effet, par leurs ramifications collatérales et terminales, les fibres courtes des cordons postérieurs, FIG. 463.

Nous faisons abstraction pour le moment de toutes les collatérales des fibres des cordons postérieurs qui viennent se ramifier jusque dans

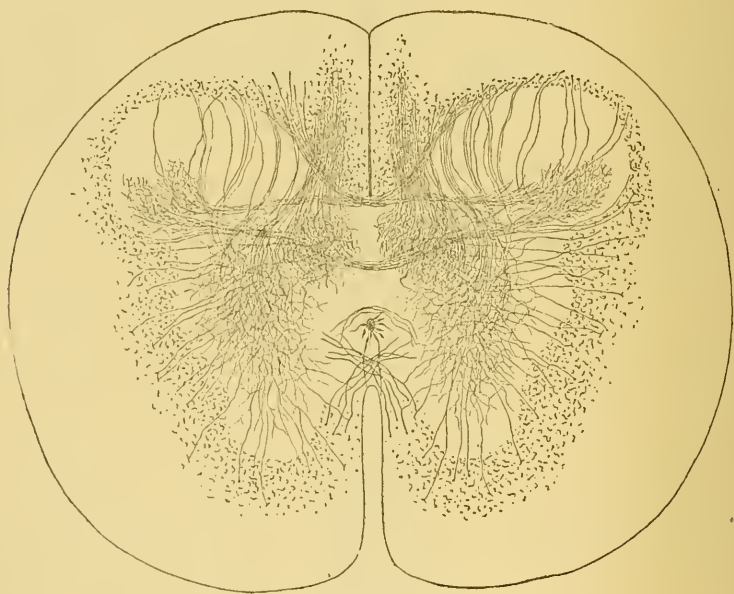

FIG. 463.

Coupe transversale de la moelle dorsale d'un embryon de vache.

les cornes antérieures ou collatérales sensitivo-motrices de RAMON Y CAJAL. Elles n'appartiennent pas à la voie sensitive centrale, puisqu'elles ne viennent pas en contact avec des cellules des cordons; mais elles ont pour fonction de se mettre en connexion avec les cellules radiculaires des fibres motrices et appartiennent ainsi aux *voies réflexes*.

Vous vous rappelez que les fibres des cordons postérieurs représentent, au moins en majeure partie, — abstraction faite des fibres de la zone ventrale ou faisceau fondamental de ce cordon — les prolongements cylindraxils des cellules des ganglions spinaux. Ces fibres se divisent en deux groupes : des *fibres courtes* et des *fibres longues*. Les fibres courtes se terminent dans la substance grise de la moelle elle-même. Les fibres longues se poursuivent à travers toute la longueur de la moelle jusque dans la partie inférieure de la moelle allongée, où elles se terminent dans les noyaux des cordons de GOLL et de BURDACH.

Nous nous occuperons séparément des connexions centrales des fibres courtes et des fibres longues.

Fibres courtes. Les ramifications collatérales et terminales des fibres courtes des cordons postérieurs se terminent dans toutes les régions de la substance grise de la moitié correspondante de la moelle ; elles viennent s'y mettre en connexion avec les prolongements protoplasmiques et avec le corps cellulaire de toutes les cellules nerveuses constitutives de cette substance grise. En dehors des cellules nerveuses à cylindre-axe court — dont on ignore encore la fonction physiologique — et en dehors des cellules radiculaires, dont nous parlerons plus tard en traitant des voies réflexes, on trouve, dans cette substance grise, de nombreuses cellules des cordons. Parmi celles-ci, les unes envoient leurs prolongements cylindraxils dans la substance blanche de la moitié correspondante de la moelle (neurones des cordons tautomères), tandis que les prolongements cylindraxils des autres passent par la commissure antérieure pour devenir des fibres constitutives de la substance blanche du côté opposé (neurones des cordons hétéromères). On ne sait pas encore lesquelles de ces cellules des cordons constituent les éléments nerveux sensitifs des centres ayant pour fonction de transmettre aux cellules de l'écorce cérébrale les ébranlements nerveux reçus des neurones sensitifs périphériques. Ce qui est certain, c'est que les prolongements cylindraxils d'un grand nombre de cellules des cordons constituent des voies courtes ou des fibres commissurales longitudinales : telles les fibres de la zone ventrale des cordons postérieurs et une partie au moins des fibres du faisceau fondamental du cordon antéro-latéral. Ces fibres courtes servent aux *voies réflexes*.

Le faisceau fondamental du cordon antéro-latéral doit cependant renfermer des fibres longues. EDINGER a pu poursuivre, dans ce faisceau,

des fibres dégénérées jusque dans la couche interolivaire de la moelle allongée. De plus, beaucoup d'auteurs admettent l'existence, dans ce faisceau fondamental, d'un groupe de fibres nerveuses présentant la dégénérescence secondaire ascendante et auquel ils donnent le nom de *faisceau de Gowers*, FIG. 464.

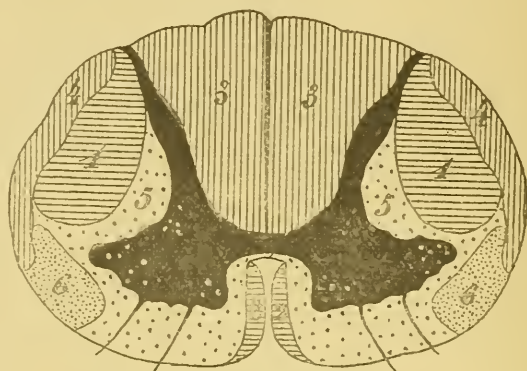


FIG. 464.

Schéma indiquant la position des différents faisceaux de fibres nerveuses de la moelle épinière.

- | | |
|---|--|
| 1 : Faisceau pyramidal du cordon latéral. | 4 : Faisceau cérébelleux du cordon latéral. |
| 2 : Faisceau pyramidal du cordon antérieur. | 5 : Faisceau fondamental du cordon antéro-latéral. |
| 3 : Cordon postérieur. | 6 : Faisceau de GOWERS. |

Il semble donc établi, au moins dans l'état actuel de nos connaissances, que le faisceau fondamental du cordon antéro-latéral renferme des fibres longues présentant la dégénérescence secondaire ascendante. Ces fibres longues seraient des fibres sensibles. On les trouve en partie disséminées entre les fibres commissurales longitudinales de ce faisceau fondamental (EDINGER), en partie réunies en un petit groupe de fibres nerveuses situé à la périphérie du cordon latéral, au-devant du faisceau cérébelleux (faisceau de GOWERS).

D'après EDINGER, ces fibres sensibles proviennent de cellules nerveuses situées dans la corne postérieure du *côté opposé* de la moelle. Ce sont les prolongements cylindraxils de cellules des cordons commissurales ou hétéromères, qui, pour arriver dans le faisceau fondamental auquel ils sont destinés, s'entrecroisent, dans la commissure blanche antérieure, avec les prolongements cylindraxils venant des cellules de la corne postérieure du côté opposé.

Ces fibres sensibles renfermées dans le faisceau fondamental du cordon antéro-latéral constituent donc un *faisceau sensitif croisé*. Ce faisceau croisé appartient à la voie sensitive centrale. Il monte dans la moelle épinière en augmentant constamment de volume, parce que, à chaque instant, de nouvelles fibres venues de la substance grise du côté opposé viennent s'y ajouter.

Fibres longues. Les fibres longues des cordons postérieurs se terminent dans les noyaux des cordons de GOLL et de BURDACH. Ce faisceau augmente de volume en montant dans la moelle épinière, parce que la racine postérieure de chaque nerf périphérique lui amène un certain nombre de fibres constitutives.

Il constitue dans la moelle épinière le *faisceau sensitif direct*. Ce faisceau direct appartient à la voie sensitive périphérique.

Dans les masses grises de la *clava*, nous trouvons l'origine des neurones sensitifs cérébro-spinaux en connexion avec les fibres longues du cordon postérieur.

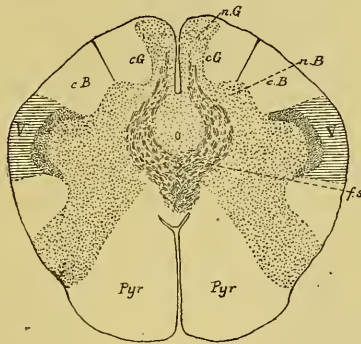


FIG. 465.

Entrecroisement des fibres sensibles ou fibres du ruban de REIL à la partie moyenne de la moelle allongée.

cG : Cordon de GOLL.

nG : Noyau du cordon de GOLL

cB : Cordon de BURDACH.

nB : Noyau du cordon de BURDACH.

V : Racine descendante du nerf trijumeau.

fs : Entrecroisement des fibres sensibles ou fibres du ruban de REIL.

Pyr : Pyramide antérieure.

Nous avons vu que quelques-unes des cellules nerveuses, qui constituent les noyaux des cordons de GOLL et de BURDACH, envoient leurs prolongements cylindraxils dans le cervelet par les pédoncules cérébelleux inférieurs. Nous en parlerons plus tard. Les prolongements cylindraxils des autres cellules nerveuses se dirigent en avant et en dedans; ils gagnent

la ligne médiane un peu au-devant du canal central et s'y entrecroisent avec les prolongements cylindraxils des cellules du côté opposé. Cet entrecroisement de fibres nerveuses est connu sous le nom d'*entrecroisement des fibres du ruban de Reil* ou *entrecroisement des fibres sensibles* (Scheifenkreuzung des auteurs allemands), FIG. 465 et 467.

Après entrecroisement, ces fibres se recourbent en haut pour devenir verticales. A ce niveau, les fibres du faisceau sensitif croisé de la moelle épinière se réunissent avec les fibres venues de l'entrecroisement du ruban de REIL, FIG. 467, et toutes ensemble constituent, de chaque côté du raphé, entre les pyramides antérieures qui sont en avant et la masse grise voisine du canal central qui est en arrière (I), un faisceau

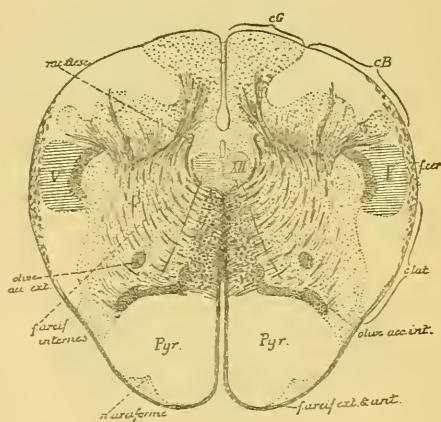


FIG. 466.

Position des fibres sensibles centrales à la partie inférieure de la moelle allongée.

cG : Cordon de GOLL.

cB : Cordon de BURDACH.

V : Rac. desc. du nerf trijumeau

f. cer. : Faisceau cérébelleux.

c. lat. : Cordon latéral.

XV : Noyau d'origine du nerf hypoglossique

rac. desc. : Racine descendante du glosso-pharyngien et du vague.

volumineux, FIG. 466, formé par les prolongements cylindraxils de tous les éléments nerveux sensitifs cérébro-spinaux qui sont en connexion avec les éléments nerveux sensitifs périphériques de la moelle épinière.

(I) Ces fibres sensibles se trouvent mélangées, à ce niveau, avec les fibres des voies courtes qui représentent la continuation du faisceau fondamental du cordon antéro-latéral. Ces fibres courtes forment la partie de ce faisceau la plus voisine du canal central. Nous avons vu, en étudiant la structure interne de l'arrière-cerveau, p. 310, que le faisceau fondamental du cordon antérieur, d'abord placé en dehors du faisceau de TÜRK, a été refoulé en arrière par l'entrecroisement des fibres motrices. Après entrecroisement, les fibres sensibles viennent se placer immédiatement derrière les fibres motrices refoulant les fibres du faisceau fondamental jusque dans le voisinage du canal central.

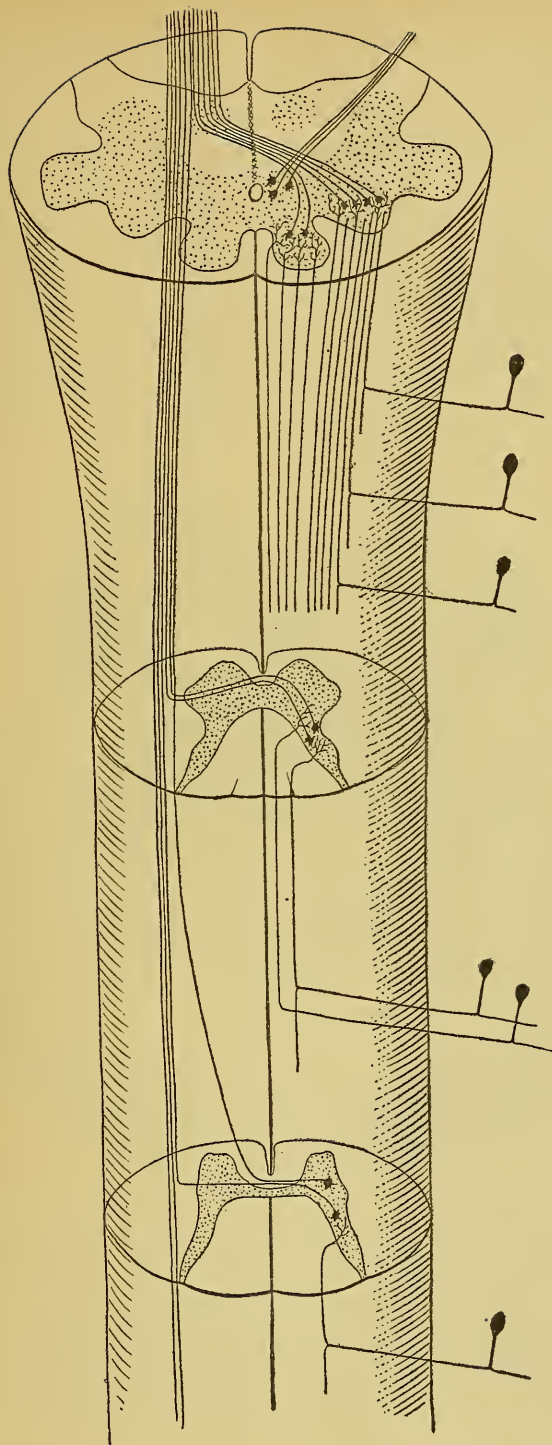


FIG. 467.

Schéma montrant l'origine et le trajet de la voie sensitive centrale dans la moelle épinière.

Dans la moitié gauche de la figure on voit le *faisceau sensitif central croisé*; dans la moitié droite, le *faisceau sensitif périphérique direct*. A la partie inférieure de la moelle allongée, les fibres centrales venant des noyaux des cordons de GOLL et de BURDACH s'entre-croisent également et se joignent aux fibres centrales croisées de la moelle.

A la partie inférieure de la moelle allongée, toutes les fibres sensitives centrales sont donc des *fibres croisées*, FIG. 467, dont les unes ont subi l'entrecroisement dans la commissure blanche de la moelle et dont les autres ont subi l'entrecroisement *en bloc* à la partie inférieure de la moelle allongée, un peu au-dessus de l'entrecroisement des pyramides.

Moelle allongée. Les fibres de la voie sensitive centrale traversent ensuite de bas en haut toute l'étendue de la moelle allongée conservant toujours leur position de chaque côté du raphé, en arrière des fibres de la voie motrice centrale ou voie pyramidale. En longeant la face interne des olives du bulbe, le faisceau compact des fibres sensitives prend le nom de *couche interolivaire*, FIG. 468.

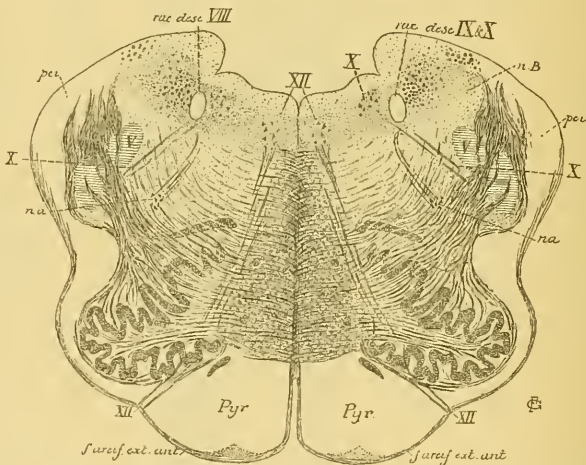


FIG. 468.

Coupe montrant la position de la couche interolivaire à la partie supérieure de la moelle allongée.

XII : Noyau d'origine et fibres radiculaires du nerf hypoglosse.

X : Noyau terminal sensitif et fibres radiculaires du nerf pneumo-gastrique.

nB : Noyau du cordon de BURDACH.

pci : Pédoncule cérébelleux inférieur.

na : Noyau ambigu.

Pendant son passage à travers la moelle allongée, la voie sensitive centrale augmente de volume par l'adjonction de nouvelles fibres sensitives. Nous trouvons, en effet, dans le bulbe les noyaux terminaux pour les fibres sensitives des deux nerfs pneumo-gastriques et des deux nerfs glosso-pharyngiens. Ces noyaux forment, dans chaque moitié du bulbe, une masse grise volumineuse qui apparaît librement sur le plan-

cher du quatrième ventricule, où on la désigne sous le nom de *trigone du glosso-pharyngien et du vague*.

Les cellules nerveuses qui constituent ces masses grises envoient leurs prolongements cylindraxils en avant et en dedans. On n'a pas encore pu les poursuivre sur une longueur suffisante pour pouvoir déterminer leur trajet ultérieur, mais on suppose que ces prolongements cylindraxils se comportent comme les fibres sensibles centrales de la moelle, c'est-à-dire qu'ils passent la ligne médiane pour s'y entrecroiser avec les prolongements cylindraxils venus des cellules du côté opposé, puis se recourbent en haut en se joignant aux fibres de la couche interolivaire.

Protubérance annulaire. La voie sensitive centrale parcourt alors la protubérance annulaire. Elle s'y trouve, de chaque côté du raphé, immédiatement en arrière des fibres transversales de la protubérance, FIG. 469. En montant dans cette partie ventrale du cerveau postérieur,

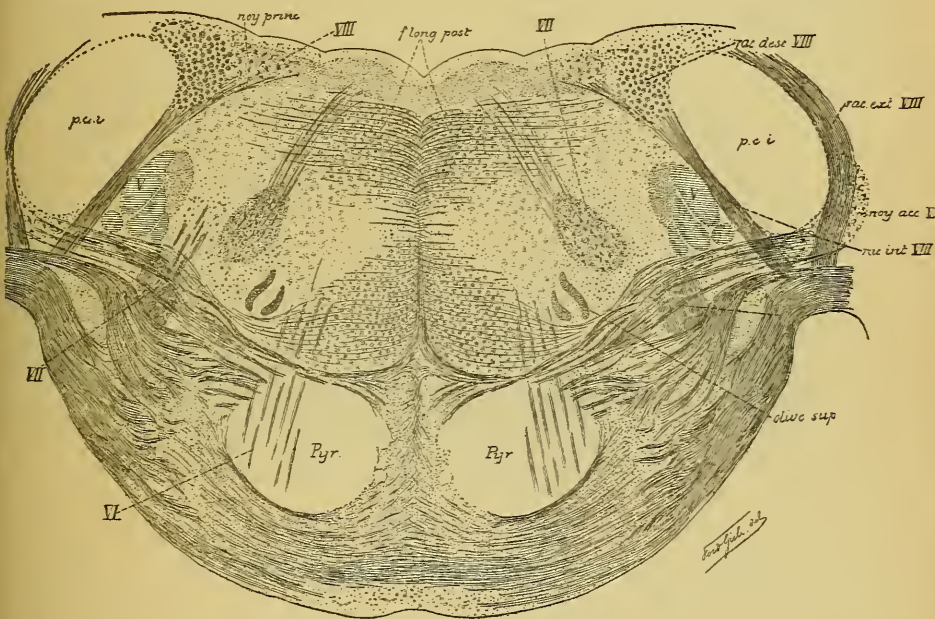


FIG. 469.

Coupe montrant la position des fibres sensibles centrales à la partie inférieure de la protubérance annulaire.

le faisceau des fibres sensibles centrales s'aplatit dans le sens antéro-postérieur, s'élargit dans le sens transversal et s'écarte insensiblement de la ligne médiane, FIG. 470.

Ce faisceau augmente encore de volume en passant par la protubérance, parce qu'il reçoit des fibres sensibles venant des masses grises

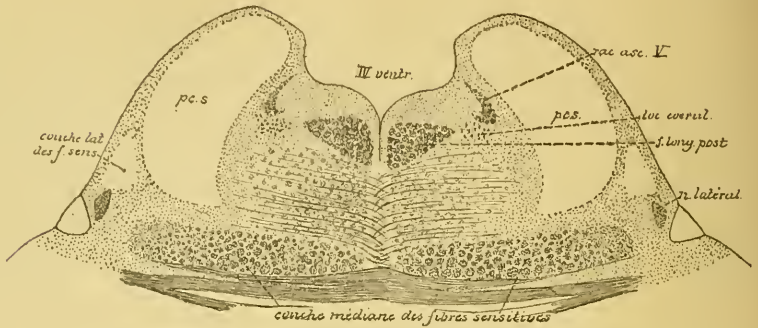


FIG. 470

Coupe montrant la position des fibres sensibles centrales à la partie supérieure de la protubérance annulaire.

volumineuses dans lesquelles se terminent les fibres du nerf acoustique et celles de la grosse racine ou racine sensitive du nerf trijumeau.

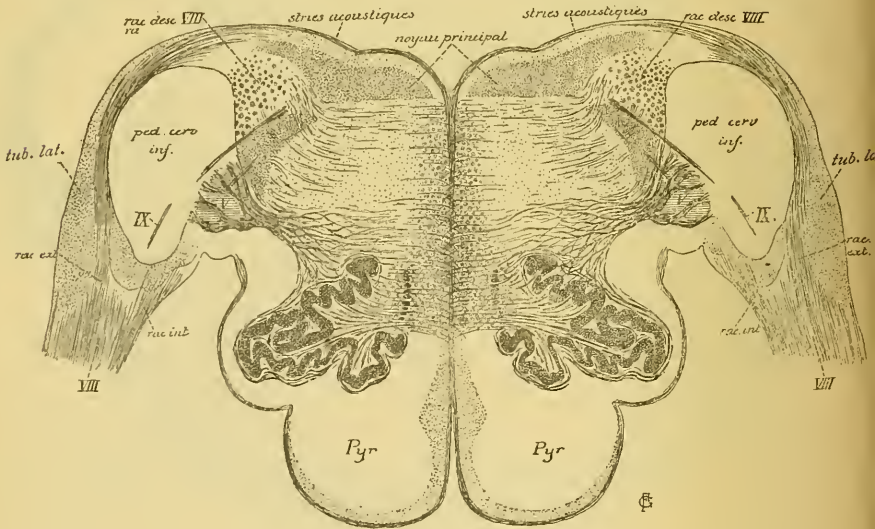


FIG. 471.

Coupe montrant les deux racines du nerf acoustique.

Nerf acoustique. En étudiant le nerf acoustique, nous avons vu que ses fibres constitutives, arrivées au tronc cérébral, se divisent en deux faisceaux appelés *racines*, FIG. 471. L'une contourne en dehors le pédoncule cérébelleux inférieur; c'est la *racine externe* appelée encore *racine cochléaire* ou *nerf cochléaire*, parce qu'elle renferme toutes les fibres venant de l'organe de CORTI.

L'autre racine pénètre dans le tronc cérébral, entre le pédoncule cérébelleux inférieur et la racine descendante du nerf trijumeau, c'est la *racine interne* appelée encore *racine vestibulaire* ou *nerf vestibulaire*, parce qu'elle renferme toutes les fibres de la branche vestibulaire du nerf de la huitième paire.

Les fibres de la racine externe se terminent dans le *noyau accessoire* et dans le *tubercule latéral*. Les éléments nerveux acoustiques centraux venant de ces masses grises ne prennent pas part à la constitution de la voie sensitive générale; nous en parlerons plus tard.

Les fibres de la racine interne se terminent dans les masses grises qui constituent le *noyau principal* et le *noyau de Deiters* ou *noyau à grosses cellules* et dans la substance grise voisine de la racine descendante. Les cellules nerveuses de ces noyaux envoient leurs prolongements cylindraxils directement en dedans sans qu'on ait pu les poursuivre sur une longueur suffisante pour juger de leur trajet ultérieur. On suppose qu'ils se comportent comme les fibres sensibles centrales venues de la moelle, c'est-à-dire qu'ils s'entrecroisent dans le raphé avec les fibres du côté opposé, puis se recourbent dans la couche des fibres de la voie sensitive centrale.

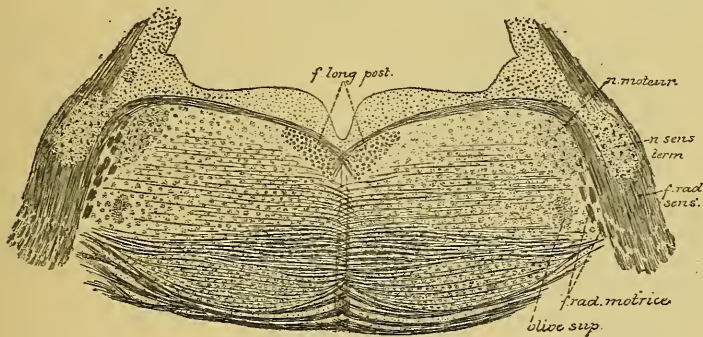


FIG. 472.

Coupe montrant le noyau sensitif terminal du nerf trijumeau.

Nerf trijumeau. La masse grise terminale de la grosse racine du nerf trijumeau ne forme pas seulement le noyau gris que l'on trouve dans la profondeur de la protubérance annulaire au niveau de l'entrée du nerf de la cinquième paire, FIG. 472, mais encore toute la masse grise voisine de la racine ascendante et de la racine descendante de ce nerf. On ne connaît rien de certain sur le trajet des prolongements cylindraxils des cellules nerveuses qui forment ces masses grises.

On pense que ces prolongements se dirigent directement en dedans, s'entrecroisent dans le raphé et qu'ils vont se joindre aux fibres de la voie sensitive centrale et remonter avec elles jusque dans le cerveau antérieur.

Cerveau moyen. Les fibres de la voie sensitive centrale traversent alors le cerveau moyen étant situées dans la partie latérale de la région de la calotte, FIG. 473.

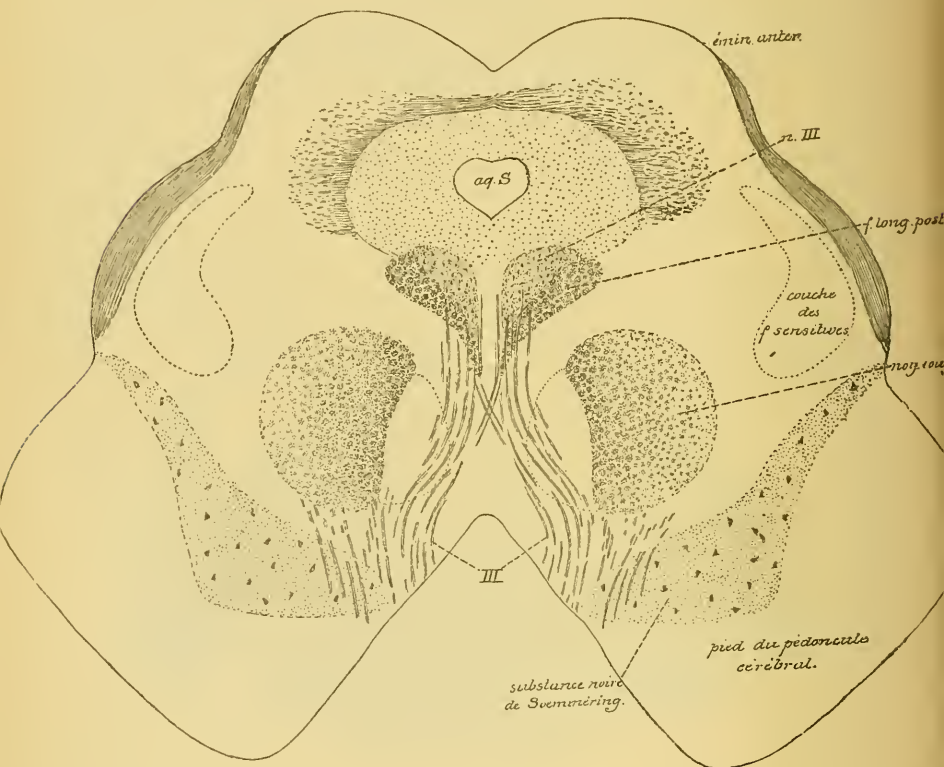


FIG. 473.

Coupe montrant la position des fibres sensibles centrales dans le cerveau moyen.

Cerveau intermédiaire et cerveau antérieur. Elles passent ensuite par la *capsule interne*, étant renforcées par un faisceau de fibres optiques et un faisceau de fibres acoustiques, ainsi que nous le verrons en étudiant la voie centrale de ces deux nerfs.

Dans la capsule interne, les fibres sensibles occupent le tiers postérieur du bras postérieur, FIG. 474, ou *carrefour sensitif* (CHARCOT); elles

y sont situées immédiatement en arrière des fibres motrices, FIG. 475. De la capsule interne, les fibres passent dans le centre ovale et s'écartent en rayonnant les unes des autres; elles deviennent ainsi des fibres de la substance blanche des hémisphères cérébraux, appartenant aux fibres

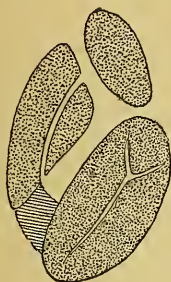


FIG. 474.

La position des fibres sensibles dans la capsule interne de l'hémisphère cérébral gauche.

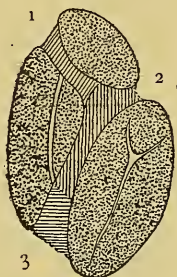


FIG. 475.

La position des différents faisceaux de fibres qui constituent la capsule interne de l'hémisphère cérébral gauche.

1. Faisceaux cortico-protubérantiels.
2. Fibres motrices.
3. Fibres sensibles.

de la couronne rayonnante et au groupe des fibres de projection, pour se terminer finalement, par des ramifications libres, entre les éléments de la couche des cellules pyramidales et de la couche moléculaire de l'écorce cérébrale, FIG. 476.

On a cru de tout temps que les fibres sensibles centrales se terminent dans l'écorce grise du lobe occipital, du lobe pariétal et du lobe temporal. D'après FLECHSIG et HÖSEL, la plus grande partie de ces fibres se termineraient, au contraire, dans l'écorce grise des circonvolutions centrales et du lobule paracentral, c'est-à-dire précisément dans la région de l'écorce cérébrale d'où partent les fibres motrices centrales.

On admet cependant que les fibres optiques centrales trouvent leurs terminaisons dans l'écorce grise qui recouvre la face interne du lobe occipital, dans le voisinage de la scissure calcarine, et que les fibres acoustiques centrales viennent se terminer dans l'écorce grise des circonvolutions temporales, ainsi que nous le verrons en étudiant la voie centrale de ces deux nerfs.

En résumé donc, la voie sensitive s'étend depuis les organes périphériques d'une moitié du corps jusque dans l'écorce grise de l'hémisphère cérébral du côté opposé. Elle est formée de deux groupes de

neurones superposés. Les neurones périphériques relient *directement* les organes périphériques aux masses grises inférieures de la moitié correspondante de l'axe cérébro-spinal; ils constituent la *voie sensitive périphérique*. *Cette voie est directe*. Les neurones centraux relient les masses grises

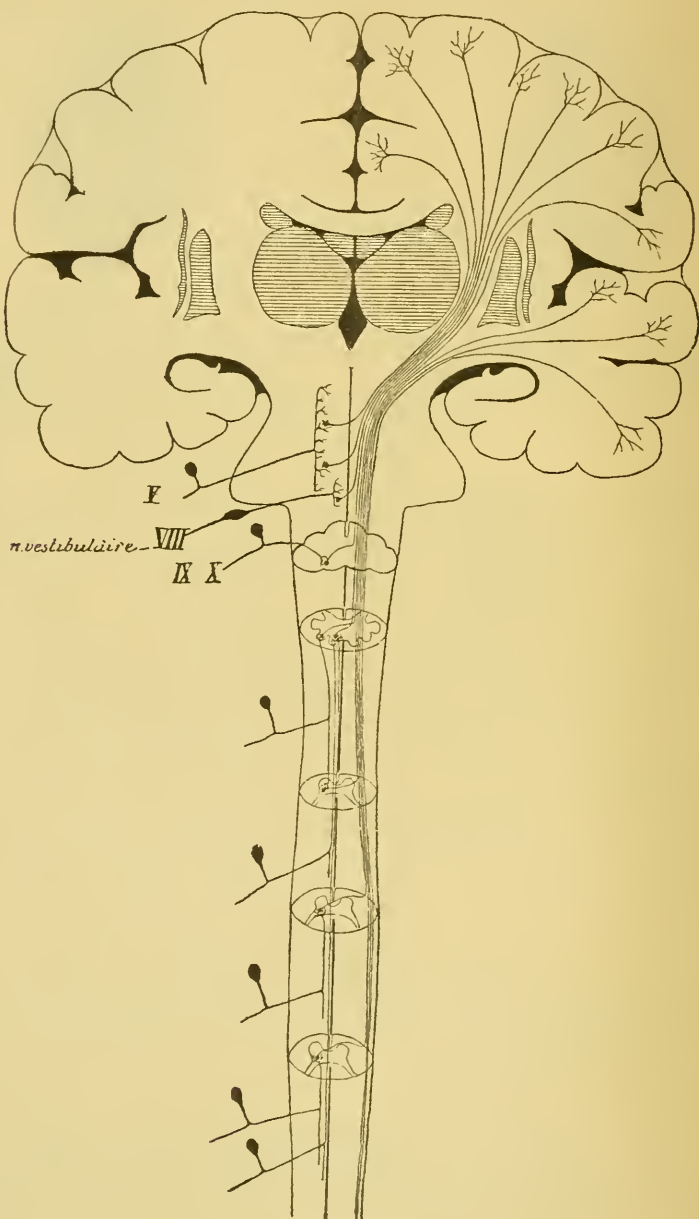


FIG. 476

Schéma des voies sensibles.

inférieures, servant de noyaux terminaux aux neurones périphériques d'une moitié du corps, à l'écorce grise de l'hémisphère cérébral du côté opposé; ils constituent la *voie sensitive centrale*. Cette voie est croisée. Les fibres de cette voie doivent passer la ligne médiane en un point quelconque de l'axe nerveux et s'y entrecroiser avec les fibres du côté opposé. Cet entrecroisement se fait, FIG. 476 :

a) pour les fibres de la moelle épinière : soit *successivement* le long de la moelle épinière, dans la commissure blanche antérieure; soit *en bloc* à la partie inférieure de la moelle allongée;

b) pour les fibres de la moelle allongée et de la protubérance annulaire, dans le voisinage immédiat des masses grises qui leur donnent origine.

Considérée dans son ensemble, la voie sensitive centrale a la même forme que la voie motrice centrale; elle est constituée par deux triangles se touchant par leurs sommets, FIG. 477 et 478.

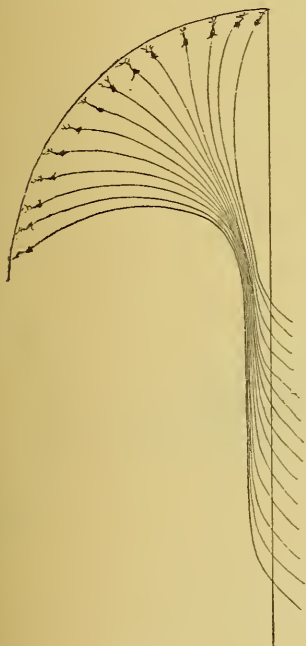


FIG. 477.

La forme générale des voies pyramidales. La ligne verticale indique le plan médian.

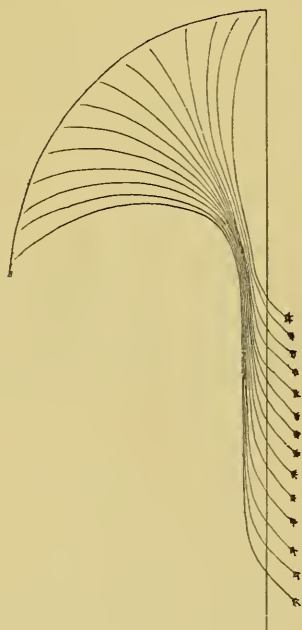


FIG. 478.

La forme générale de la voie sensitive centrale. La ligne verticale indique le plan médian.

La base du triangle inférieur correspond aux masses grises inférieures dans lesquelles se terminent les neurones sensitifs périphériques d'une moitié du corps.

La base du triangle supérieur correspond à l'écorce cérébrale de l'hémisphère de la moitié opposée du corps.

Les sommets réunis de ces deux triangles passent par le tiers postérieur du bras postérieur de la capsule interne.

La voie motrice centrale et la voie sensitive centrale comparées l'une à l'autre ne présentent qu'une seule différence : les fibres de la voie motrice ont leurs cellules d'origine dans l'écorce cérébrale et leurs terminaisons dans les masses grises inférieures de l'axe nerveux, tandis que les fibres de la voie sensitive ont leurs cellules d'origine dans les masses grises inférieures et leurs terminaisons dans l'écorce cérébrale.

La voie motrice centrale et la voie sensitive centrale sont toutes les deux des *voies croisées*.

TRENTE-CINQUIÈME LEÇON.

La structure générale du système nerveux cérébro-spinal. (*Suite.*)

Les voies longues et les voies courtes. (*Suite.*)

La voie sensitive. (*Suite.*)

Pour terminer l'étude de la voie sensitive centrale, il nous reste encore à rechercher la voie centrale des fibres acoustiques en connexion avec les ramifications terminales des fibres du nerf cochléaire, la voie centrale des fibres optiques et la voie centrale des fibres olfactives.

Voie centrale des fibres acoustiques.

Nous avons vu que les fibres du nerf cochléaire représentent les prolongements cylindraxils des cellules bipolaires qui constituent le ganglion spiral, FIG. 479. Ces fibres acoustiques se terminent, par des

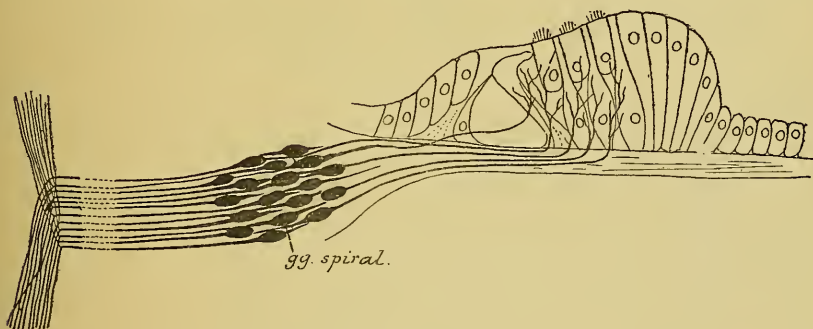


FIG. 479.

Schéma montrant l'origine et la terminaison des fibres du nerf acoustique.

ramifications libres, dans un amas de substance grise situé, en partie, en avant et, en partie, en dehors du pédoncule cérébelleux inférieur. Nous avons désigné cet amas gris, dans l'étude que nous avons faite de la structure interne du cerveau postérieur, sous le nom de *noyau accessoire*. Cette masse grise ne forme cependant pas un noyau unique;

elle comprend deux parties assez nettement distinctes dont l'une est située sur la face externe du pédoncule cérébelleux inférieur et porte le nom de *tubercule latéral*, FIG. 480 et 481, tandis que l'autre se trouve en avant et un peu en dedans de ce pédoncule et forme à proprement parler le *noyau accessoire*.

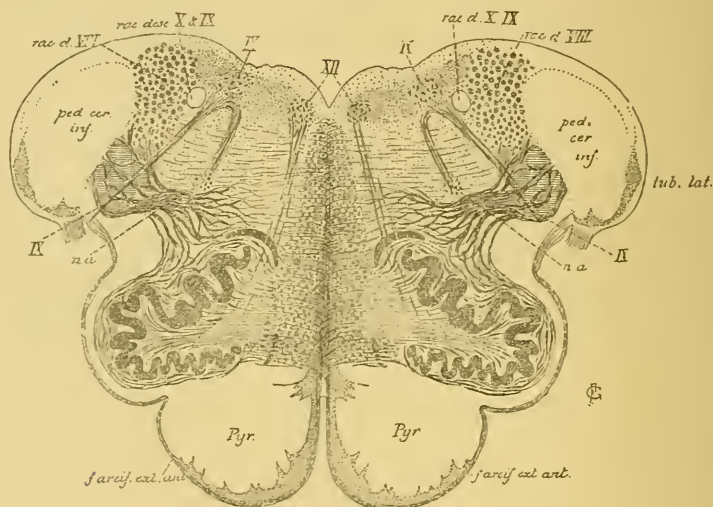


FIG. 480.

Coupe transversale faite au niveau de la partie supérieure du bulbe et passant par l'extrémité inférieure du tubercule acoustique latéral.

Ces deux masses grises ne sont pas situées exactement au même niveau. Le tubercule latéral se trouve plus bas que le noyau accessoire; aussi, dans une série de coupes frontales faites de bas en haut dans le tronc cérébral, tombe-t-on d'abord sur le tubercule latéral, FIG. 480. C'est seulement quand ce tubercule a atteint son plus grand développement qu'apparaît insensiblement le *noyau accessoire*, FIG. 481.

C'est dans le tubercule latéral et dans le noyau accessoire que se terminent les fibres du nerf cochléaire; c'est là aussi que nous trouvons les cellules d'origine des éléments qui constituent la voie acoustique centrale.

Cette voie acoustique est d'une étude très difficile. Les auteurs qui, pour poursuivre le trajet complexe des fibres constitutives de cette voie, ont eu recours soit à la *méthode de Gudden* ou méthode expérimentale des dégénérescences secondaires (FOREL, ONUFROWICZ, v. MONAKOW, BAGINSKY), soit à la *méthode de Flechsig* basée sur l'époque d'apparition

de la myéline dans les faisceaux de fibres nerveuses physiologiquement différentes (FLECHSIG, BECHTEREW, EDINGER), n'ont pas obtenu de résultats concordants.

On croit généralement que, parmi les cellules nerveuses qui constituent le noyau accessoire et le tubercule latéral, les unes envoient leurs prolongements cylindraxils directement en arrière, tandis que les autres envoient leurs prolongement cylindraxils en dedans. Ceux-ci passent au-devant de l'olive supérieure, traversent la couche formée par les fibres

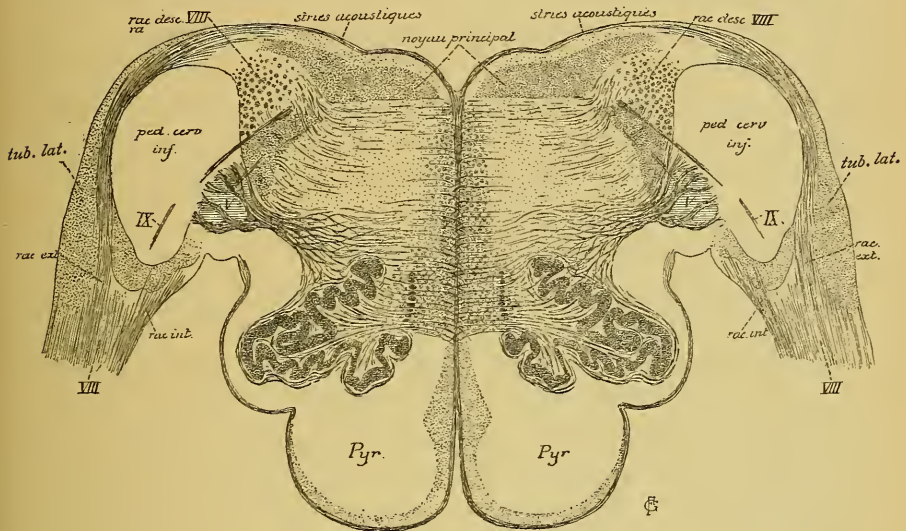


FIG. 481.

Coupe prise un peu plus haut que celle de la FIG. 480; elle passe par le milieu du tubercule acoustique latéral et montre le commencement du noyau accessoire.

de la voie sensitive centrale, et s'entrecroisent dans le raphé avec les prolongements cylindraxils venus des cellules nerveuses du côté opposé. Cet ensemble de fibres transversales est connu sous le nom de *corps trapézoïde*. D'après FLECHSIG et BECHTEREW, ce corps trapézoïde est formé de fibres acoustiques centrales qui, en se recourbant en haut, vont constituer la *couche latérale du ruban de Reil* et se terminer dans les éminences postérieures des tubercules quadrijumeaux.

Pour FOREL, ONUFROWICZ et v. MONAKOW, au contraire, les fibres du corps trapézoïde n'appartiennent pas à la voie acoustique centrale. EDINGER partage encore une autre opinion. Pour lui, les fibres du corps trapézoïde proviennent du noyau accessoire du nerf acoustique, mais elles ne se rendent pas dans la couche latérale des fibres sensibles.

Ces fibres seraient en connexion avec l'olive supérieure et, par là, avec le cervelet et les noyaux des nerfs moteurs des globes oculaires.

Les fibres qui, venant du tubercule latéral et du noyau accessoire, se dirigent en arrière contournent le pédoncule cérébelleux inférieur; elles deviennent les fibres constitutives des *stries médullaires* ou *stries acoustiques* et parcourent avec celles-ci transversalement le plancher du quatrième ventricule jusqu'au niveau du raphé. Là, elles s'entrecroisent avec les fibres des stries acoustiques du côté opposé pour s'enfoncer profondément dans la partie postérieure de la protubérance annulaire. Tous les auteurs admettent que les fibres des stries médullaires appartiennent à la voie centrale des fibres acoustiques. Mais, tandis que pour FOREL, ONUFROWICZ et v. MONAKOW, ces stries médullaires constituent la *seule voie centrale* du nerf cochléaire, FLECHSIG et BECHTEREW admettent que ces stries ne forment qu'une partie de la voie centrale, l'autre partie étant représentée par les fibres du corps trapézoïde.

La voie centrale des fibres acoustiques a été étudiée tout récemment par HANS HELD au moyen de la méthode au chromate d'argent de GOLGI.

D'après HELD, la voie acoustique centrale est constituée à la fois et par les fibres du corps trapézoïde qui proviennent toutes du noyau accessoire et par les fibres des stries médullaires qui ont leurs cellules d'origine dans le tubercule latéral. Les fibres du corps trapézoïde aussi bien que les fibres des stries médullaires passent, en majeure partie, la ligne médiane où elles s'entrecroisent avec les fibres du côté opposé, pour se réunir ensemble en un faisceau compact, la *couche latérale du ruban de Reil*, et aller se terminer, en partie, dans les masses grises centrales des éminences antérieures et des éminences postérieures des tubercules quadrijumeaux, en partie, dans l'écorce grise de l'hémisphère cérébral.

Les fibres du corps trapézoïde forment une *voie acoustique ventrale* et les fibres des stries médullaires une *voie acoustique dorsale*.

Nous allons étudier en détail l'origine et le trajet des fibres constitutives de ces deux voies.

Corps trapézoïde ou voie acoustique ventrale. Cette voie est formée à la fois d'éléments nerveux à cylindre-axes ascendants et d'éléments nerveux à cylindre-axes descendants. Nous ne parlerons pour le moment que des éléments nerveux à cylindre-axes ascendants.

La plupart des fibres ascendantes du corps trapézoïde ont leurs cellules d'origine dans le noyau accessoire. Celui-ci renferme quelques

cellules à cylindre-axe court, mais il est formé essentiellement d'éléments nerveux à cylindre-axe long, dont les uns envoient leurs prolongements cylindraxils horizontalement en dedans, tandis que les prolongements cylindraxils des autres se dirigent en arrière, traversent le pédoncule cérébelleux inférieur, puis se recourbent en avant pour venir se joindre aux fibres horizontales, FIG. 482.

Quelques-unes des fibres ascendantes du corps trapézoïde représentent, d'après HANS HELD, des *fibres radiculaires directes*, c'est-à-dire des fibres du nerf cochléaire qui ne se sont pas terminées dans le noyau accessoire, mais qui sont devenues directement des fibres constitutives du corps trapézoïde.

Les fibres du corps trapézoïde se dirigent en dedans, elles traversent horizontalement les fibres de la voie sensitive générale pour s'entrecroiser dans le raphé avec les fibres du côté opposé.

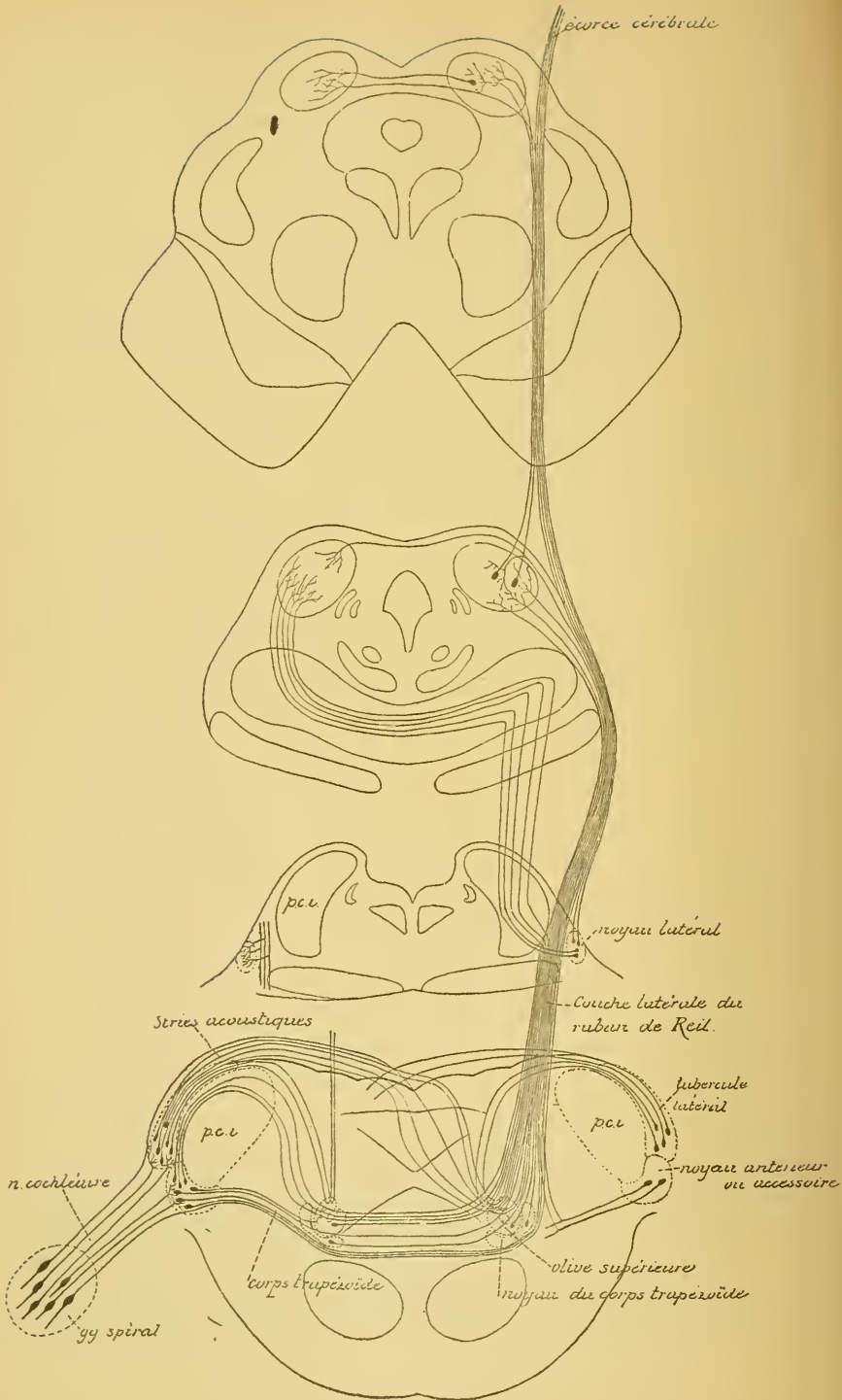
Dans ce trajet, le corps trapézoïde rencontre une masse grise assez volumineuse connue sous le nom de *olive supérieure*. Cette masse est formée de deux parties assez bien distinctes : une partie antérieure à laquelle FLECHSIG a donné le nom de *noyau du corps trapézoïde* et une partie postérieure formant l'*olive supérieure*. HELD subdivise encore celle-ci en deux masses distinctes : l'*olive supérieure* et l'*olive accessoire interne*.

En traversant ces masses grises, les fibres du corps trapézoïde abandonnent un grand nombre de branches collatérales qui viennent s'y ramifier ; quelques-unes mêmes de ses fibres s'y terminent complètement. Par contre, ces masses grises sont formées de cellules nerveuses dont un grand nombre envoient leurs prolongements cylindraxils en dedans pour se joindre aux fibres du corps trapézoïde.

Entre l'olive supérieure et le raphé, le corps trapézoïde se trouve donc constitué :

- 1° de fibres radiculaires directes venant du nerf cochléaire,
- 2° de fibres venant du noyau accessoire, et
- 3° de fibres venant de l'olive supérieure et du noyau du corps trapézoïde, FIG. 482. Toutes ces fibres constituent un *faisceau acoustique croisé*.

Après entrecroisement dans le raphé, le corps trapézoïde passe par l'olive supérieure du côté opposé. Il abandonne à ces masses grises un grand nombre de collatérales, et même quelques-unes de ses fibres constitutives. Il reçoit de ces masses grises de nouvelles fibres nerveuses ayant leurs cellules d'origine dans l'olive supérieure et dans le noyau



du corps trapézoïde. Il reçoit encore, comme fibres constitutives, des branches de bifurcation venant des fibres du corps trapézoïde du *côté opposé*. Ces fibres forment un *faisceau acoustique direct*.

Toutes les fibres du corps trapézoïde se recourbent alors en haut pour devenir fibres longitudinales. Ce sont ces fibres à direction longitudinale qui constituent une partie de la *couche latérale du ruban de Reil* ou *couche latérale des fibres sensibles*.

A ce niveau, cette couche latérale est donc constituée :

- 1° de *fibres croisées* venant du noyau accessoire du nerf acoustique, de l'olive supérieure et du noyau du corps trapézoïde du *côté opposé* ;
- 2° de *fibres directes* venant de l'olive supérieure, du noyau du corps trapézoïde et des fibres du corps trapézoïde du *même côté*, FIG. 482.

Stries médullaires ou voie acoustique dorsale. Cette voie est formée également d'éléments nerveux à cylindre-axes ascendants et d'éléments nerveux à cylindre-axes descendants. Pour ne pas compliquer la description, nous ne parlerons que des fibres ascendantes.

Les stries médullaires, comme le corps trapézoïde, renferment quelques *fibres radiculaires directes* provenant du nerf cochléaire. Toutes les autres fibres ascendantes de ces stries ont leurs cellules d'origine dans le tubercule latéral. Celui-ci renferme quelques cellules à cylindre-axe court. Il est cependant formé essentiellement de cellules à cylindre-axe long. Tous les prolongements cylindraxils nés de ces cellules nerveuses se dirigent en arrière, contournent le pédoncule cérébelleux inférieur et deviennent fibres constitutives des stries acoustiques. Sur le plancher du quatrième ventricule, ces fibres se divisent en deux groupes : les unes, en petit nombre, s'enfoncent directement dans la protubérance annulaire : elles traversent le noyau principal du nerf acoustique, croisent la branche radiculaire externe du nerf facial et se rendent dans l'olive supérieure du *même côté*. Là, elles vont se recourber et devenir fibres constitutives de la couche latérale. Ce sont des *fibres acoustiques directes*.

Les autres, en plus grand nombre, croisent transversalement le plancher du quatrième ventricule, s'entrecroisent dans le raphé avec les fibres du côté opposé, puis s'enfoncent dans la protubérance annulaire pour se rendre à l'olive supérieure du *côté opposé*. Là, ces fibres des stries médullaires se recourbent en haut, deviennent fibres longitudinales et prennent part à la constitution de la couche latérale, FIG. 482. Ce sont des *fibres acoustiques croisées*.

Couche latérale des fibres sensibles. La couche latérale des fibres sensibles se trouve donc constituée par les fibres du corps trapézoïde et par les fibres des stries médullaires. La plus grande partie des fibres de cette couche sont des *fibres croisées* venant du tubercule latéral (fibres des stries médullaires), du noyau accessoire, de l'olive supérieure et du noyau du corps trapézoïde du côté opposé (fibres du corps trapézoïde).

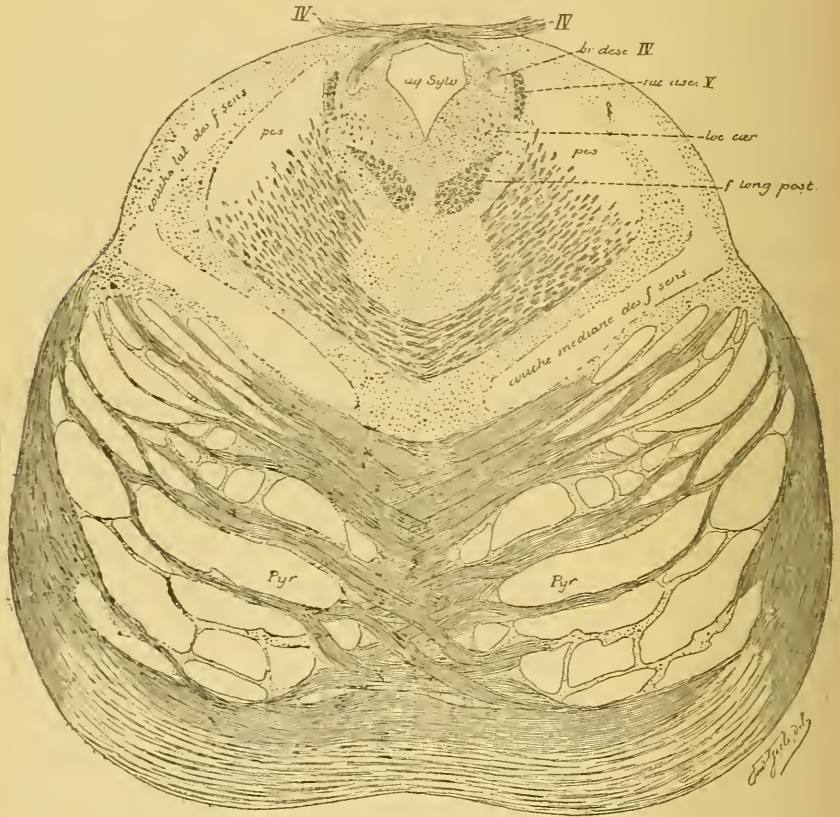


FIG. 483.

Coupe faite dans la partie supérieure de la protubérance annulaire et montrant la division des fibres sensibles centrales en fibres de la couche latérale et fibres de la couche médiane.

La petite partie des fibres de cette couche latérale sont des *fibres directes* venant soit du tubercule latéral du même côté (fibres des stries médullaires), soit du noyau accessoire, de l'olive supérieure et du noyau du corps trapézoïde du même côté (fibres du corps trapézoïde).

Par le corps trapézoïde et par les stries médullaires s'opère donc un entrecroisement partiel des fibres acoustiques centrales comparable en tous points à l'entrecroisement partiel que subissent les fibres optiques dans le chiasma (H. HELD).

La couche latérale ainsi constituée d'une petite partie de fibres directes et d'une grande partie de fibres croisées monte dans la protubérance annulaire. Elle occupe la partie la plus externe de la voie générale des fibres sensibles. Arrivée au commencement du cerveau moyen, elle rencontre une masse grise nouvelle appelée *noyau latéral*. Ses fibres constitutives abandonnent à cette masse grise un grand nombre de branches collatérales; quelques-unes de ses fibres y trouvent même leur terminaison. C'est à ce niveau que les fibres acoustiques quittent la voie sensitive pour constituer le faisceau distinct appelé *couche latérale* (*untere* ou *laterale Schleife* des auteurs allemands). Les fibres de la voie sensitive générale prennent, à partir de ce point, le nom de *couche médiane* (*mediale* ou *obere Schleife*), FIG. 483.

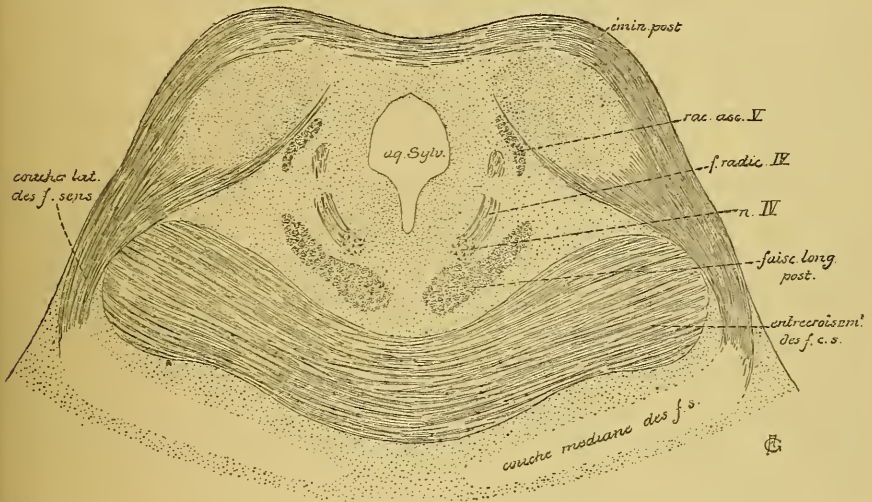


FIG. 484.

Coupe passant par les éminences postérieures des tubercules quadrijumeaux; les fibres de la couche latérale se terminent en grande partie dans le noyau de ces tubercules.

Le noyau latéral est formé de cellules nerveuses à cylindre-axe long. Quelques-unes envoient leurs prolongements cylindraxils en bas. Nous en parlerons plus loin. Les autres envoient leurs prolongements cylindraxils en dedans. Ils se rendent dans le pédoncule cérébelleux supérieur voisin avec quelques-unes des fibres constitutives de la couche latérale, s'entrecroisent sur la ligne médiane, un peu en dessous des éminences postérieures, et finalement se terminent dans la masse grise centrale de cette éminence, FIG. 482.

Le plus grand nombre des cellules constitutives du noyau latéral envoient leurs prolongements cylindraxils en haut pour aller renforcer le faisceau des fibres nerveuses de la couche latérale. Arrivées au niveau du bourd supérieur de la protubérance annulaire, les fibres de la couche latérale se divisent en deux faisceaux : un interne et un externe. Le faisceau interne contourne la face externe du pédoncule cérébelleux supérieur et pénètre dans les éminences postérieures des tubercules quadrijumeaux, où un grand nombre de ses fibres nerveuses trouvent leur terminaison, FIG. 482 et 484; quelques-unes de ces fibres passent la ligne médiane, en arrière de l'aqueduc de SYLVIVS, et se terminent dans l'éminence postérieure du côté opposé.

Quelques fibres de la couche latérale montent même plus haut dans le cerveau moyen et viennent se terminer, par des ramifications libres, dans les couches superficielles des éminences antérieures des tubercules quadrijumeaux. Elles constituent, avec les ramifications terminales des fibres du nerf optique, la zone blanche superficielle de ces tubercules, FIG. 486.

Le faisceau externe des fibres acoustiques, renforcé par des fibres venues des éminences postérieures, passe par le bras postérieur des tubercules quadrijumeaux, arrive ainsi dans la région sous-optique, traverse le tiers postérieur du bras postérieur de la capsule interne avec les fibres de la voie sensitive générale pour pénétrer dans la substance blanche de l'hémisphère cérébral. Ici, les fibres de ce faisceau s'écartent les unes des autres et vont se terminer dans l'écorce grise des circonvolutions temporales supérieure et moyenne : c'est la *voie acoustique centrale corticale* de H. HELD.

En résumé donc, la couche latérale du ruban de REIL, par ses fibres ascendantes, constitue une voie acoustique centrale reliant les fibres acoustiques qui se terminent dans le noyau accessoire et le tubercule latéral du nerf acoustique d'un côté, en partie avec les masses grises des tubercules quadrijumeaux et avec l'écorce grise du lobe temporal du même côté; en partie avec les mêmes masses grises des tubercules quadrijumeaux et du lobe temporal du côté opposé. Les fibres en rapport avec les tubercules quadrijumeaux sont des *voies courtes*; elles servent aux mouvements réflexes; tandis que les fibres destinées à l'écorce cérébrale du lobe temporal sont des *voies longues*; elles représentent les véritables fibres acoustiques centrales.

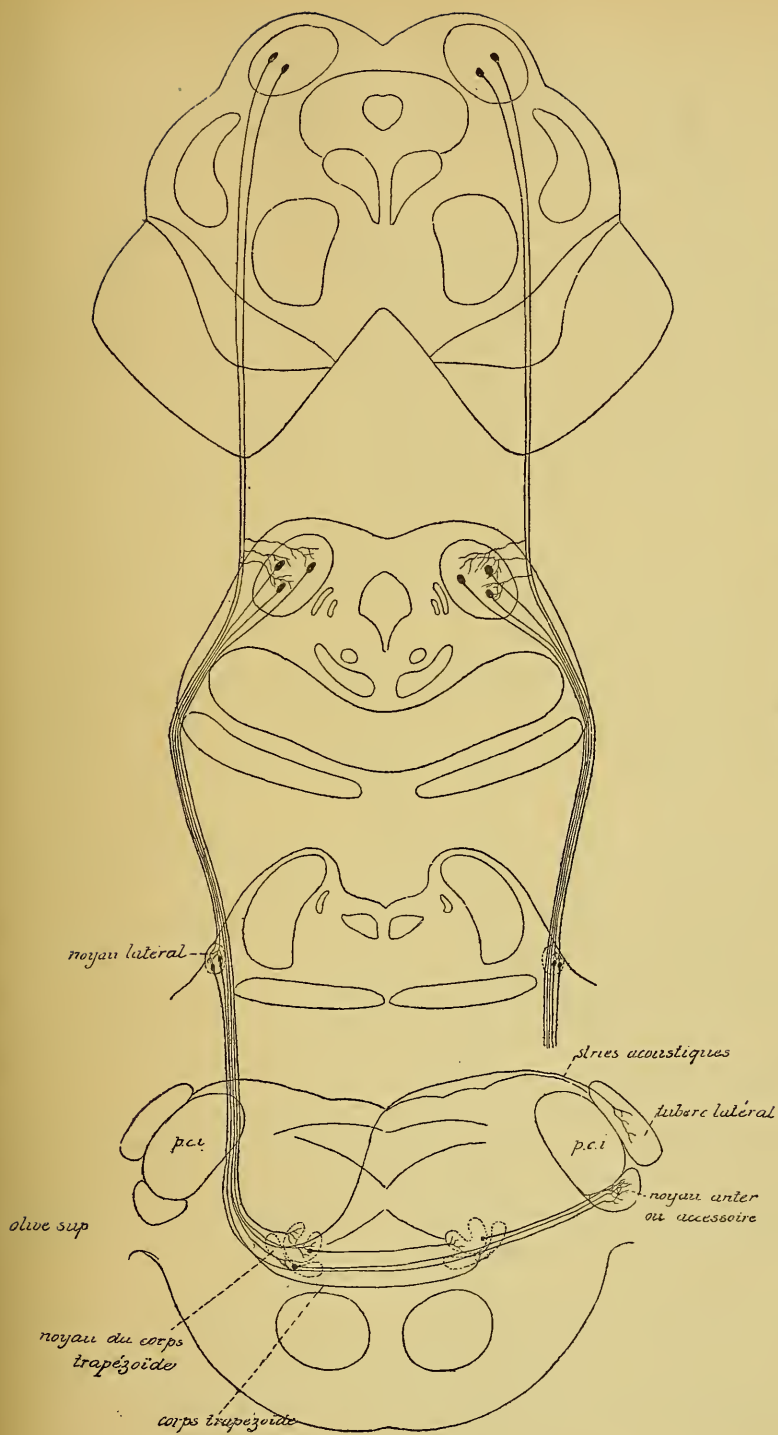


Fig. 485.
Schéma montrant l'origine et le trajet des fibres nerveuses descendantes qui entrent dans la constitution de la voie acoustique centrale (construit d'après la description de H. HELD).

En montant de la moelle allongée jusque dans le cerveau moyen et dans le cerveau antérieur, cette couche est renforcée par des fibres venant successivement de l'olive supérieure, du noyau du corps trapézoïde, du noyau latéral et du noyau central des éminences postérieures des tubercules quadrijumeaux.

Mais la couche latérale du ruban de REIL n'est pas seulement formée de fibres *ascendantes* reliant le noyau accessoire et le tubercule latéral à des masses grises supérieures : olive supérieure, noyau du corps trapézoïde, noyau latéral, noyaux des tubercules quadrijumeaux et écorce grise du lobe temporal. Elle renferme encore des éléments nerveux à *cylindre-axes descendants*. Ces éléments ont leurs cellules d'origine dans les masses grises supérieures — éminences antérieures et postérieures des tubercules quadrijumeaux, noyau latéral, noyau du corps trapézoïde et olive supérieure — pour se terminer, après un trajet plus ou moins long, dans les masses grises inférieures — éminences postérieures des tubercules quadrijumeaux, noyau latéral, olive supérieure, noyau du corps trapézoïde, tubercule latéral ou noyau accessoire, FIG. 485.

On ne connaît pas la signification physiologique de ces fibres descendantes à origine centrale. Elles sont comparables aux fibres à origine centrale que renferment les deux nerfs optiques et qui vont se terminer, par des ramifications libres, dans les couches profondes de la rétine.

Nous verrons plus tard, en traitant des voies réflexes, que les fibres acoustiques qui se terminent dans les éminences antérieures des tubercules quadrijumeaux viennent s'y mettre en contact avec des éléments nerveux à cylindre-axes descendants qui relient ces fibres acoustiques centrales aux noyaux d'origine des nerfs moteurs des globes oculaires et des nerfs qui dépendent de la partie supérieure de la moelle épinière, FIG. 486.

Un détail qui mérite encore d'être signalé, c'est qu'en traversant le corps trapézoïde, les fibres acoustiques centrales abandonnent des collatérales qui vont se ramifier dans le noyau du nerf facial et établir ainsi une voie réflexe entre le nerf acoustique et le nerf de la septième paire, ainsi que nous le verrons plus tard.

Par les fibres du corps trapézoïde et par les fibres des stries médullaires, les fibres acoustiques centrales présentent donc un entrecroisement partiel. Cet entrecroisement intéresse la plus grande partie des fibres acoustiques, de telle sorte que la couche latérale du ruban

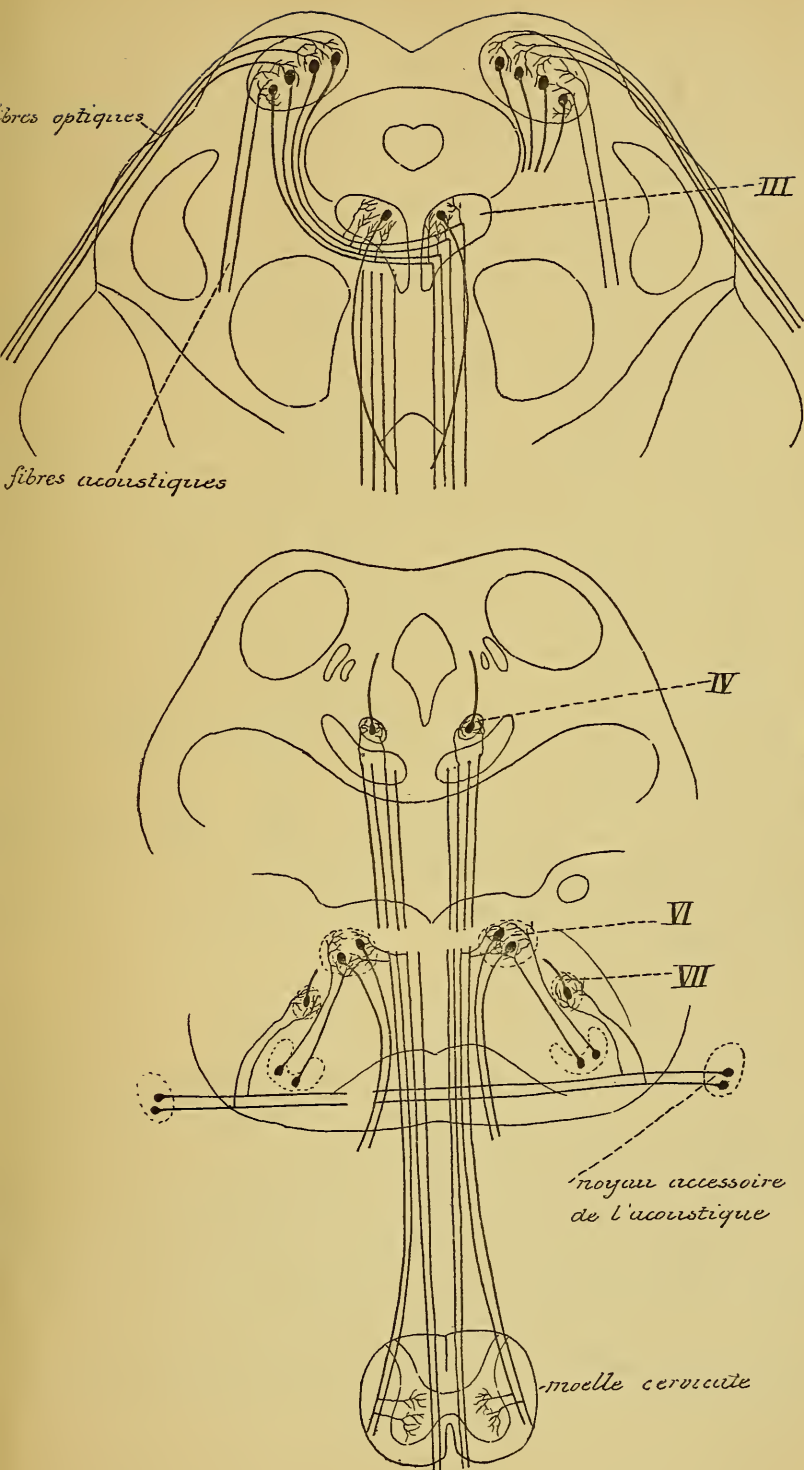


Fig. 486.

Schéma montrant l'origine et le trajet des fibres de la voie réflexe reliant les ramifications terminales des fibres optiques et des fibres acoustiques aux noyaux d'origine du nerf oculo-moteur commun, du nerf pathétique et du nerf oculo-moteur externe et à la corne antérieure de la moelle cervicale (construit d'après les descriptions de HANS HELD).

de REIL est formée, dans chaque moitié du tronc cérébral, d'un *faisceau croisé* très volumineux et d'un *faisceau direct* très grêle. Le corps trapézoïde et les stries médullaires constituent donc, pour les fibres acoustiques centrales, un *chiasma* analogue à celui des fibres optiques, et les couches latérales du ruban de REIL sont comparables en tous points aux bandelettes optiques.

Arrivées dans les masses grises du cerveau moyen, ces couches latérales se comportent comme les bandelettes optiques : elles se divisent en un faisceau externe se rendant directement dans l'écorce cérébrale, et un faisceau interne se terminant dans les masses grises du cerveau moyen et servant aux *voies réflexes*.

La voie acoustique centrale est donc formée :

1^o De *fibres ascendantes* et de *fibres descendantes*. Les fibres ascendantes ont leurs cellules d'origine dans les masses grises inférieures ; les fibres descendantes ont leurs cellules d'origine dans les masses grises supérieures.

2^o Les fibres ascendantes sont ou des *fibres courtes* ou des *fibres longues*. Les fibres courtes se terminent dans les masses grises inférieures (olive supérieure, noyau du corps trapézoïde, noyau latéral, éminences des tubercules quadrijumeaux) ; elles servent aux *voies réflexes* et constituent la *voie acoustique centrale réflexe*. Les fibres longues se terminent dans l'écorce cérébrale ; elles servent à la perception consciente et constituent la *voie acoustique centrale corticale*.

3^o Des *fibres directes* et des *fibres croisées*. Les fibres directes relient les ramifications terminales des neurones périphériques d'un nerf cochléaire aux masses grises supérieures de la moitié correspondante du corps. Les fibres croisées relient ces mêmes neurones périphériques aux masses grises supérieures du côté opposé.

Voie centrale des fibres optiques.

La voie centrale des fibres optiques vous est connue. Elle est constituée par les nerfs optiques, le chiasma des nerfs optiques et les bandelettes optiques (1). Nous avons vu, en effet, que les nerfs optiques ne sont pas formés d'éléments nerveux périphériques comme tous les autres nerfs cérébro-spinaux, mais de neurones sensitifs centraux. Ils représentent des prolongements de l'axe nerveux et ont la même structure histologique que la substance blanche de cet axe.

(1) Nous faisons abstraction ici des fibres de la racine interne ou fibres de la commissure de GUDDEN.

L'élément nerveux périphérique est représenté ici par la cellule bipolaire de la couche moyenne de la rétine, tandis que l'élément nerveux central se trouve dans les cellules ganglionnaires de la couche profonde de cette membrane nerveuse, FIG 487. Les prolongements cylindraxils de ces cellules nerveuses deviennent des fibres constitutives des nerfs optiques. Vous vous rappelez que dans le chiasma les fibres optiques subissent un

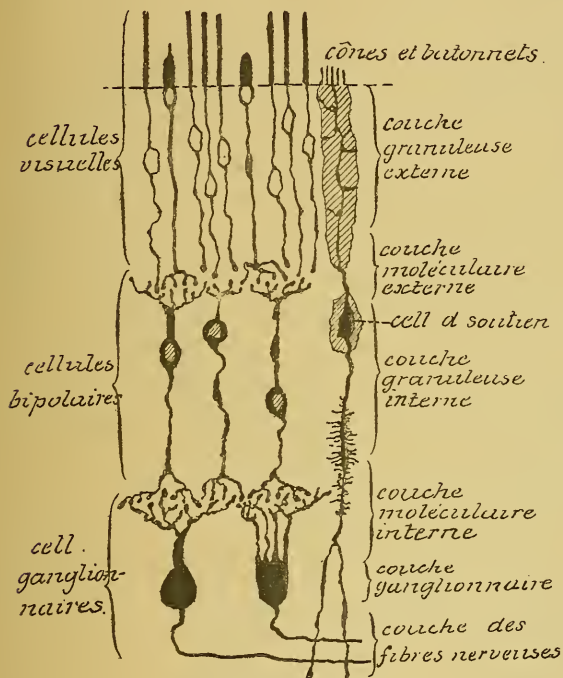


FIG. 487.

Les éléments essentiels de la rétine du chien.

entrecroisement partiel, en ce sens qu'un petit faisceau de fibres passe directement dans la bandelette optique correspondante, *faisceau direct*, tandis que la plus grande partie des fibres de chaque nerf passent dans la bandelette optique du côté opposé, *faisceau croisé*, FIG. 488. Par la bandelette optique, les fibres optiques arrivent au cerveau intermédiaire et au cerveau moyen. Elles se séparent ici en deux faisceaux : l'un pénètre directement dans la substance blanche de l'axe cérébro-spinal, se mêle aux fibres du tiers postérieur du bras

postérieur de la capsule interne pour aller se terminer, pense-t-on, dans l'écorce grise de la face interne du lobe occipital dans le voisinage de la scissure calcarine. Les fibres de l'autre faisceau se terminent, par des ramifications libres, dans les masses grises du cerveau moyen et du cerveau intermédiaire : corps genouillés externes, éminences antérieures des tubercules quadrijumeaux et extrémité postérieure des couches optiques.

On croyait généralement que dans ces masses grises se trouvaient de nouvelles cellules nerveuses dont les prolongements cylindraxils se rendaient également dans l'écorce cérébrale, FIG. 488. D'après les recher-

ches de H. HELD cependant, il n'existerait, au moins dans les masses grises des éminences antérieures des tubercules quadrijumeaux, que des cellules nerveuses à cylindre-axes descendants, c'est-à-dire des éléments nerveux servant aux *voies réflexes*, et ayant pour fonctions d'établir, ainsi que nous le verrons plus loin, des connexions entre les fibres optiques

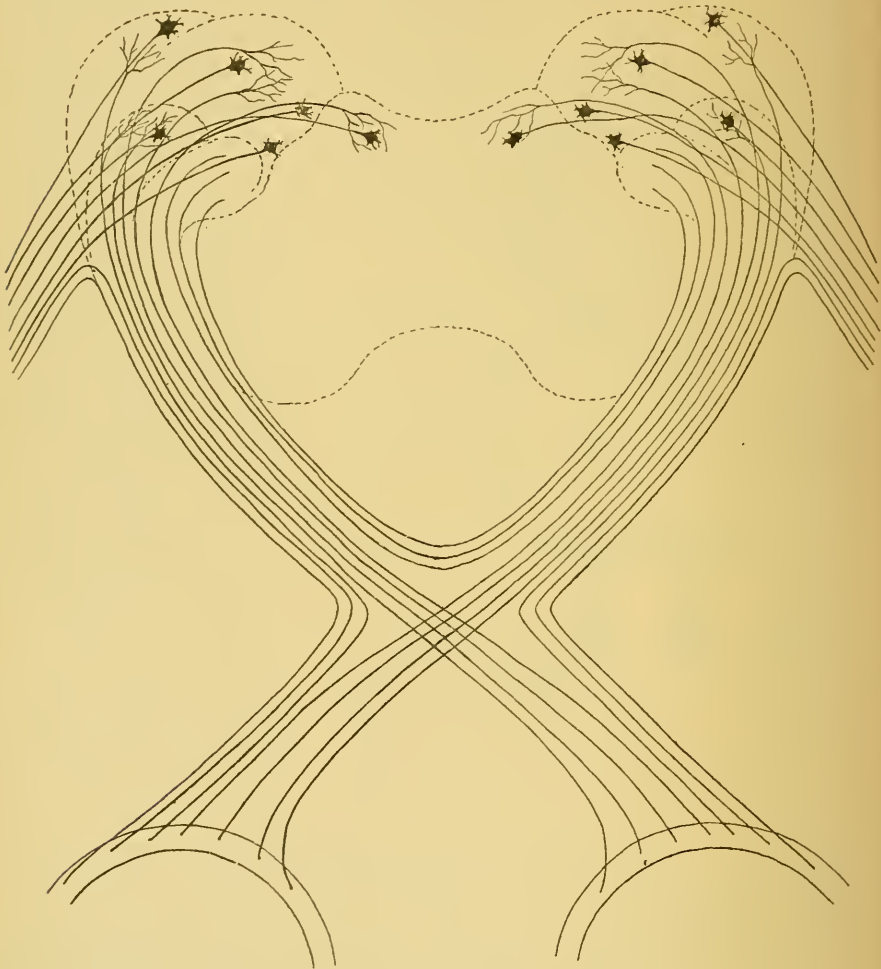


FIG. 488.

Schéma montrant la constitution du chiasma des nerfs optiques et des bandelettes optiques.

et les fibres acoustiques d'une part, les cellules radiculaires des nerfs moteurs des muscles de la cavité orbitaire et les cellules radiculaires de la corne antérieure de la moelle cervicale d'autre part.

Vous vous rappelez que, d'après les observations de RAMON Y CAJAL et les nôtres, toutes les fibres des deux nerfs optiques n'ont pas leurs cellules d'origine dans la rétine. Un certain nombre d'entre elles ont une origine centrale et viennent finir par leurs ramifications terminales entre les cellules ganglionnaires de la couche rétinienne profonde.

La voie centrale des fibres optiques présente donc la même constitution que la voie centrale des fibres acoustiques. On y trouve :

1° Des *fibres ascendantes* et des *fibres descendantes*. Les premières, les plus nombreuses, ont leurs cellules d'origine dans la rétine; les autres proviennent des masses grises centrales.

2° Des *fibres directes* et des *fibres croisées*. Celles-ci sont les plus nombreuses. L'entrecroisement se fait dans le chiasma des nerfs optiques.

3° Parmi les fibres ascendantes, on trouve des *fibres courtes* et des *fibres longues*. Les fibres courtes se terminent dans les éminences antérieures des tubercules quadrijumeaux, les corps genouillés internes et les couches optiques. Elles servent aux voies réflexes et constituent la *voie optique centrale réflexe*.

Les fibres longues se rendent directement dans l'écorce cérébrale et constituent la *voie optique centrale corticale*, FIG. 489.

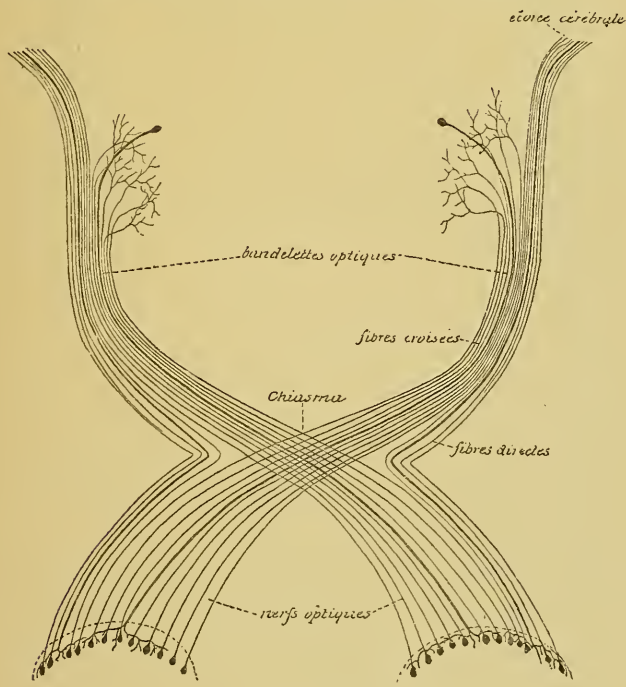


FIG. 489.

Schéma montrant l'origine et le trajet des fibres qui constituent la voie optique centrale.

Voie centrale des fibres olfactives.

Cette voie nerveuse commence, de chaque côté, dans le bulbe olfactif. Les cellules mitrales de la couche moyenne de ce bulbe représentent les *éléments olfactifs cérébro-spinaux* venant en contact, par leurs prolongements protoplasmiques, avec les ramifications cylindraxiles des

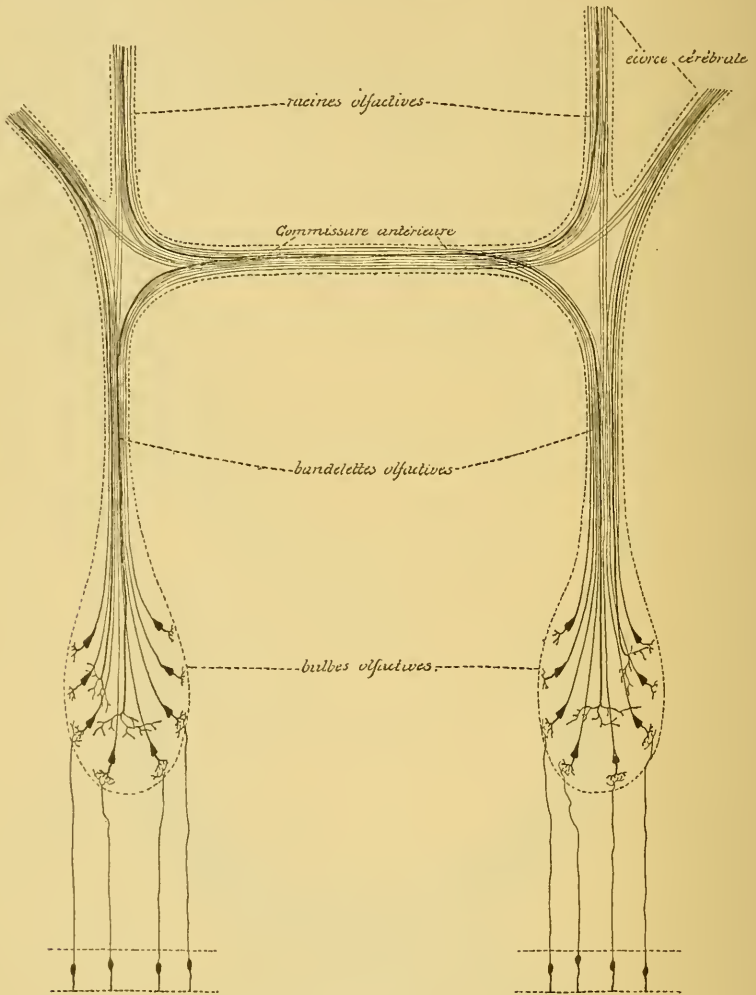


FIG. 490.

Schéma montrant l'origine et le trajet des fibres qui constituent la voie olfactive centrale.

éléments olfactifs périphériques. Les prolongements cylindraxiles de ces cellules mitrales vont constituer la bandelette olfactive. Celle-ci est comparable, pour sa structure, au nerf optique ou aux fibres acoustiques centrales constituant les stries médullaires et le corps trapézoïde.

On ne connaît pas très bien le trajet ultérieur de ces fibres olfactives centrales. On sait qu'elles vont se terminer dans l'écorce grise de la circonvolution de l'hippocampe et du repli unciforme et dans la substance grise de la corne d'AMMON. Nous croyons que, arrivées au niveau de la commissure blanche antérieure, les fibres de la bandelette olfactive se comportent comme les fibres de chaque nerf optique, c'est-à-dire qu'elles se divisent en deux faisceaux : un faisceau externe se rendant directement dans les racines olfactives du même côté — *faisceau direct* — et un faisceau interne passant par la commissure blanche antérieure pour se rendre dans les racines olfactives du côté opposé — *faisceau croisé* — FIG. 490.

La commissure blanche antérieure serait donc, pour la voie olfactive centrale, au moins par une partie de ses fibres, ce que le chiasma des nerfs optiques est pour la voie optique centrale et ce que le corps trapézoïde et les stries médullaires sont pour les fibres acoustiques centrales.

Par les racines olfactives, les prolongements cylindraxils des cellules mitrales du bulbe sont conduits jusque dans l'écorce grise qui recouvre la circonvolution de l'hippocampe et le repli unciforme et jusque dans la substance grise de la corne d'AMMON, soit directement par une des racines qui se rendent dans l'extrémité antérieure du lobe temporal, soit indirectement en passant par la voûte à trois piliers (faisceau olfactif de ZUCKERKANDL) pour se terminer dans la corne d'AMMON.

D'après GOLGI et RAMON Y CAJAL, la voie olfactive centrale, ainsi formée d'éléments nerveux à origine périphérique, renfermerait aussi, comme les voies centrales optique et acoustique, des éléments nerveux à origine centrale venant se terminer par leurs ramifications cylindraxiles dans la couche moyenne du bulbe.

D'après OBERSTEINER, les fibres de chaque bandelette olfactive sont, au moins chez les animaux à bulbe olfactif très développé, des *fibres courtes* et des *fibres longues*. Les fibres courtes se terminent dans la substance grise de la bandelette elle-même, tandis que les fibres longues se rendent dans la corne d'AMMON ou dans l'écorce grise temporale. Nous pensons que ces fibres courtes servent aux voies réflexes et peuvent être considérées comme les éléments constitutifs d'une *voie olfactive centrale réflexe*. Les fibres longues servent, au contraire, à la perception consciente et constituent la *voie olfactive centrale corticale*.

TRENTE-SIXIÈME LEÇON.

La structure générale du système nerveux cérébro-spinal (*Suite*).
Les voies longues et les voies courtes (*Suite*).

La voie sensitive (*Suite*).

Les connaissances que nous avons acquises dans la dernière leçon par l'étude des voies centrales optique, acoustique et olfactive, nous obligent de revenir encore pendant quelques instants sur la voie générale des fibres sensitives centrales.

La voie sensitive centrale (abstraction faite des voies acoustique, optique et olfactive que l'on pourrait appeler les *voies sensorielles*) est encore peu connue. Vous vous rappelez que nous l'avons décrite comme constituée d'un faisceau de fibres croisées naissant dans les cornes postérieures de la substance grise de la moelle, dans les noyaux des cordons de GOLL et de BURDACH et dans les noyaux sensitifs terminaux des nerfs pneumo-gastrique, glosso-pharyngien, vestibulaire et trijumeau d'une moitié de l'axe nerveux, pour aller se terminer dans l'écorce grise de l'hémisphère cérébral du côté opposé, FIG. 491.

L'origine de cette voie est cependant loin d'être connue; elle se retrouve, en effet, difficilement au sein de cette complexité de structure que présentent les parties inférieures de l'axe nerveux.

La voie centrale optique, située en dehors de l'axe nerveux, est plus accessible à l'observation directe. Aussi connaît-on depuis longtemps et d'une façon certaine la manière spéciale dont se comportent les fibres optiques pour aller de leurs cellules d'origine dans la rétine à leurs terminaisons dans l'axe nerveux.

La voie centrale acoustique a été l'objet de nombreuses recherches. Les observations récentes de H. HELD tendent à prouver qu'elle se comporte comme la voie centrale optique.

La voie centrale optique et la voie centrale acoustique présentent exactement la même structure, FIG. 492 et 493. On y trouve :

1° Des fibres à cellules d'origine périphérique ou éléments nerveux à cylindre-axes ascendants et des fibres à cellules d'origine centrale ou éléments

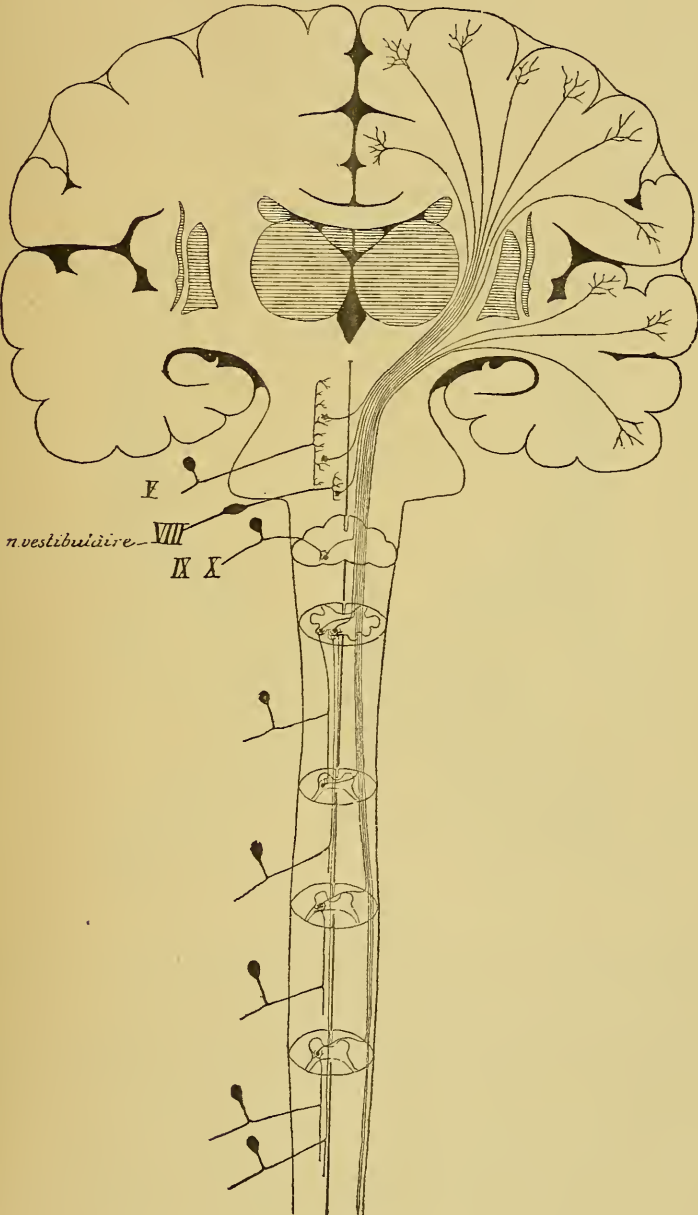


FIG. 491.

Schéma des voies sensibles

nerveux à cylindre-axes descendants. Les fibres à origine périphérique sont les plus nombreuses.

2° Des *fibres croisées* et des *fibres directes*. L'entrecroisement partiel de ces fibres se fait dans le chiasma des nerfs optiques pour les unes, et dans le corps trapézoïde et les stries médullaires pour les autres. Il est tel que la plus grande partie des fibres se rendent dans les masses grises du côté opposé à celui où se trouvent les cellules d'origine — *faisceau croisé*, — tandis qu'une petite partie seulement des fibres se rendent dans les masses grises de la moitié correspondante de l'axe nerveux — *faisceau direct*, — FIG. 492 et 493.

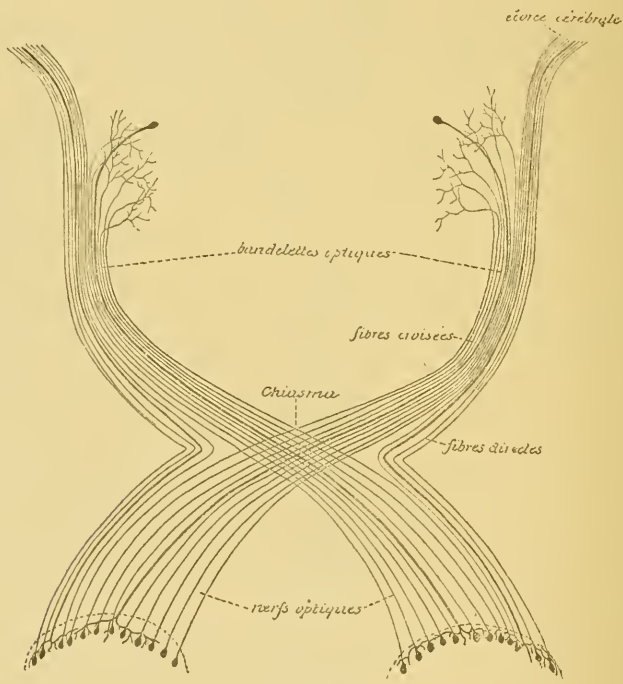


FIG. 492.

Schéma montrant l'origine et le trajet des fibres qui constituent la voie optique centrale.

3° Des *fibres courtes* et des *fibres longues*. Les fibres courtes se terminent dans les masses grises inférieures : olives supérieures, noyaux du corps trapézoïde, noyau latéral, éminences postérieures et antérieures des tubercules quadrijumeaux pour la voie acoustique; éminences antérieures des tubercules quadrijumeaux, corps genouillés externes et couches optiques pour la voie optique. Les fibres longues se rendent directement dans l'écorce cérébrale.

Les fibres courtes servent aux mouvements réflexes; elles forment la *voie optique centrale réflexe* et la *voie acoustique centrale réflexe*. Les fibres longues servent à la perception consciente; elles constituent la *voie optique centrale corticale* et la *voie acoustique centrale corticale*.

Les masses grises dans lesquelles se terminent les voies courtes ne servent cependant pas *uniquement* de *centres réflexes*. Toutes ces masses grises sont encore reliées à l'écorce cérébrale par des éléments nerveux qui, à leur tour, peuvent servir de voie centrale corticale soit pour les fibres optiques, soit pour les fibres acoustiques.

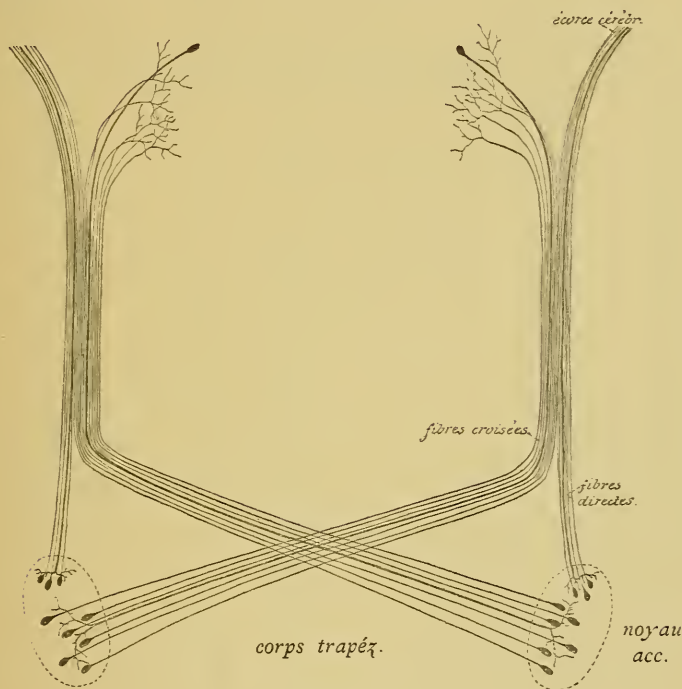


FIG. 493.

Schéma montrant l'origine et le trajet des fibres constitutives de la voie acoustique centrale.

Cette homologie de structure de la voie des fibres optiques et de la voie des fibres acoustiques apparaît nettement dans le tableau suivant :

TABLEAU COMPARATIF

montrant la constitution des voies optique et acoustique et leurs parties homologues.

Voie des fibres acoustiques.

Cellules ciliées de l'organe de Corti.
 Cellules bipolaires du ganglion spiral.
 Cellules nerveuses du tubercule latéral et du noyau accessoire.
 Corps trapézoïde et stries médullaires.
 Couche latérale du ruban de REIL.

Chaque couche latérale se divise en un faisceau interne ou voies courtes et un faisceau externe ou voies longues.

LES VOIES COURTES
se rendent aux :

LES VOIES LONGUES
se rendent au :

Olives supérieures.
 Noyaux du corps trapézoïde, (Écorce cérébrale du lobe temporal).
 Noyau latéral.
 Éminences postérieures.
 Éminences antérieures.

Elles forment la
Voie acoustique centrale
corticale.

VOIE
 SENSITIVE
 PÉRIPHÉRIQUE

Cellules ganglionnaires de la rétine.

Nerf optique avec le chiasma.

Bandelette optique.

Chaque bandelette optique se divise en un faisceau interne ou voies courtes et un faisceau externe ou voies longues.

LES VOIES COURTES
se rendent aux :

LES VOIES LONGUES
se rendent au :

Éminences antérieures
 Corps gen. externes.
 Couches optiques.

Cerveau antérieur.
 (Écorce cérébrale du lobe occipital).

Elles forment la
Voie optique centrale
réflexe.
corticale.

SENSITIVE

CENTRALE

Ces connaissances certaines acquises sur la constitution de la voie centrale des fibres optiques et sur la voie centrale des fibres acoustiques, nous les avons appliquées à la constitution de la voie centrale des fibres olfactives, FIG. 494.

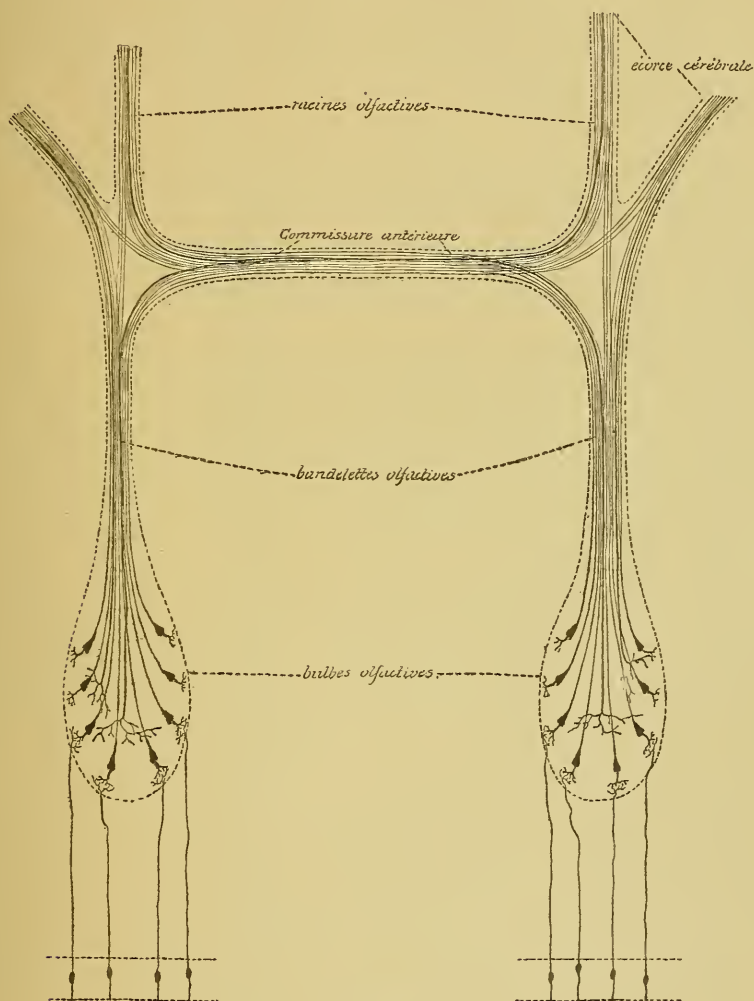


FIG. 494.

Schéma montrant l'origine et le trajet des fibres qui constituent la voie olfactive centrale

Nous avons vu qu'en parcourant les bandelettes olfactives, les fibres de cette voie centrale subissent probablement un entrecroisement partiel dans la commissure blanche antérieure. La voie olfactive centrale se trouve donc constituée par un faisceau de *fibres directes* et un faisceau de *fibres croisées*. La commissure blanche antérieure du cerveau est donc l'homologue, au moins par une partie de ses fibres, du chiasma des nerfs optiques, du corps trapézoïde et des stries médullaires des fibres acoustiques.

La voie centrale des fibres olfactives renferme des *fibres courtes* se terminant dans la substance grise de la bandelette (OBERSTEINER) — *voie olfactive centrale réflexe* — et des *fibres longues* destinées à l'écorce cérébrale — *voie olfactive centrale corticale*.

La majeure partie de ses fibres constitutives ont leurs cellules d'origine dans le bulbe olfactif. Quelques-unes cependant ont une origine centrale (GOLGI et RAMON Y CAJAL).

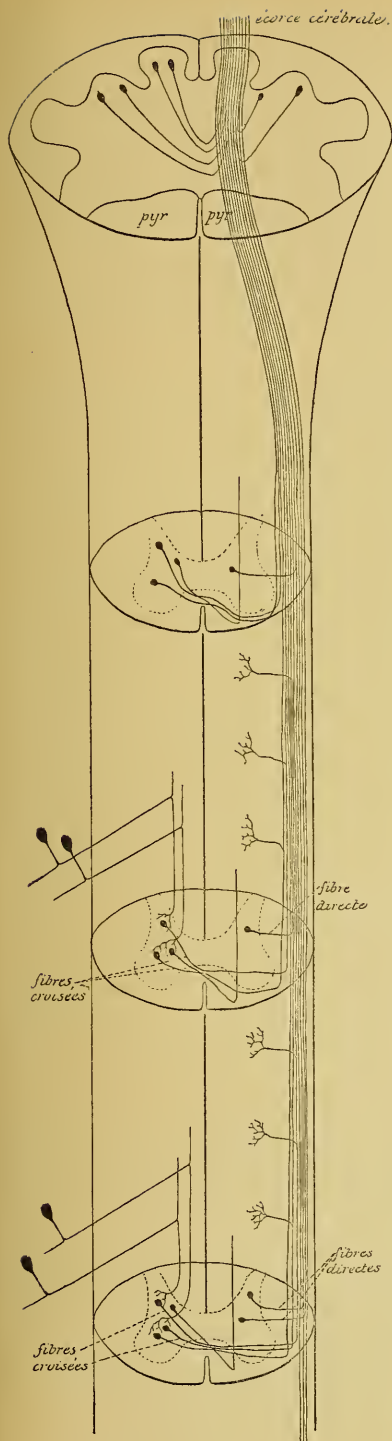
Tout nous porte à croire que la même disposition fondamentale doit se retrouver dans la voie sensitive centrale qui est en connexion avec les neurones sensitifs périphériques qui se terminent dans la moelle épinière, la moelle allongée et la protubérance annulaire. Là aussi nous devons admettre :

1° Des *fibres courtes* et des *fibres longues*. Les fibres courtes se terminent dans les masses grises inférieures de l'axe cérébro-spinal et servent aux voies réflexes; c'est la *voie sensitive centrale réflexe*. Les fibres longues transmettent directement les impressions amenées par les neurones périphériques jusque dans l'écorce grise des hémisphères cérébraux; c'est la *voie sensitive centrale corticale*.

2° Un *faisceau direct* et un *faisceau croisé*. Le faisceau croisé est celui que nous avons décrit en traitant de la voie sensitive centrale. Il renferme le plus grand nombre des fibres sensitives. Le faisceau direct proviendrait de cellules nerveuses placées dans les substances grises d'une moitié de l'axe nerveux pour se joindre au faisceau croisé venu des masses grises du côté opposé.

3° Des *fibres à origine périphérique* et des *fibres à origine centrale*. Les premières constituent l'élément principal de la voie sensitive centrale. Elles proviennent de cellules nerveuses situées dans les masses grises inférieures et suivent un trajet ascendant pour aller se terminer soit dans une masse grise placée plus haut, soit directement dans l'écorce cérébrale. Les fibres à origine centrale proviendraient de masses grises supérieures pour se terminer dans les masses grises inférieures.

Si ces prévisions se réalisent, la structure de la moelle épinière, de la moelle allongée et de la protubérance annulaire gagnera considérablement en clarté et en simplicité. On devra considérer, dans cette hypothèse, les trois faisceaux fondamentaux de chaque moitié de la moelle épinière comme appartenant à la voie sensitive centrale.



On trouve, en effet, dans ces faisceaux fondamentaux, les trois groupes de fibres nerveuses qui caractérisent la voie centrale optique, la voie centrale acoustique et la voie centrale olfactive, FIG. 495.

1^o Des *fibres courtes* et des *fibres longues*. Les fibres courtes sont représentées par les fibres commissurales longitudinales que l'on trouve dans le faisceau fondamental du cordon postérieur et du cordon antéro-latéral. Elles relient entre eux les différents points de la substance grise de la moelle épinière et doivent servir aux voies réflexes.

Les fibres longues constituent la voie sensitive centrale que nous avons décrite dans le cordon antéro-latéral (fibres du faisceau de GOWERS). Elles relient directement les neurones sensitifs périphériques aux éléments constitutifs de l'écorce grise des hémisphères cérébraux.

2^o Des *fibres directes* et des *fibres croisées*. Nous avons vu que les cellules des cordons se divisent en deux grands groupes : les cellules dont les prolongements cylindraxils se rendent dans la substance blanche de la moitié correspondante de la moelle, ou neurones des cordons tautomères, et les cellules dont les prolongements cylindraxils passent par la commissure

FIG. 495.

Schéma montrant l'origine et le trajet probables des fibres constitutives de la partie de la voie sensitive centrale qui est en connexion avec les neurones sensitifs périphériques de la moelle épinière.

blanche antérieure pour se rendre dans la substance blanche de la moitié opposée de la moelle, ou neurones des cordons hétéromères. Or, ces cellules des cordons représentent les cellules d'origine des fibres constitutives des trois faisceaux fondamentaux. Dans le faisceau fondamental du cordon postérieur n'arrivent que les prolongements cylindraxils de neurones tautomères, tandis que dans le faisceau fondamental du cordon antéro-latéral arrivent à la fois les prolongements cylindraxils de neurones des cordons tautomères et hétéromères. Ce faisceau fondamental est donc constitué d'un faisceau de fibres directes et d'un faisceau de fibres croisées, FIG. 495.

Pour les fibres nerveuses venant des noyaux des cordons de GOLL et de BURDACH, on admet l'existence d'un entrecroisement complet. Peut-être ne s'agit-il là que d'un entrecroisement partiel, de telle sorte que la plus grande partie des fibres se rendraient dans le faisceau opposé, et une petite partie dans le faisceau du côté correspondant, FIG. 495.

3° Enfin, le faisceau fondamental du cordon antéro-latéral semble formé d'*éléments nerveux à cylindre-axes ascendants* et d'*éléments nerveux à cylindre-axes descendants*. Les éléments nerveux à cylindre-axes ascendants proviennent de la substance grise de la moelle. Les éléments nerveux à cylindre-axes descendants doivent avoir leur origine dans les masses grises supérieures. Ils viennent d'être décrits, au moins en partie, par HANS HELD dans le faisceau longitudinal postérieur. Ces éléments auraient leurs cellules d'origine dans les éminences antérieures des tubercules quadrijumeaux et pourraient être poursuivis jusque dans la moelle cervicale. Nous verrons plus tard, en étudiant les fibres des pédoncules cérébelleux inférieurs, que, d'après MARCHI, ces pédoncules renferment également des fibres nerveuses à dégénérescence secondaire descendante. Ces fibres auraient leurs cellules d'origine dans le cervelet et descendraient dans le faisceau fondamental du cordon antéro-latéral.

Pour la partie de la voie sensitive centrale en connexion avec les nerfs glosso-pharyngiens, pneumo-gastriques, vestibulaires et trijumeaux, la constitution serait la même.

Dans les masses grises qui servent de noyaux terminaux à ces nerfs, on trouve de nombreuses cellules des cordons. Parmi celles-ci, les unes iraient rejoindre, par leurs prolongements cylindraxils, le faisceau des fibres sensibles de la moitié correspondante de l'axe nerveux : ce

sont les *fibres directes*. Les autres envoient leurs prolongements cylindraxils horizontalement en dedans — fibres arciformes internes —; ils s'entrecroisent dans le raphé, puis vont se joindre aux fibres du faisceau sensitif du côté opposé. Ce sont les *fibres croisées*. Parmi ces fibres ascendantes, les unes se terminent dans les masses grises voisines placées au-dessus ou en dessous, ce sont les *fibres courtes* servant aux voies réflexes. Les autres vont se terminer dans l'écorce cérébrale du cerveau antérieur; ce sont les *fibres longues* servant à la perception consciente.

En comparant alors la voie des nerfs sensitifs spinaux et la voie des nerfs sensitifs craniens (pneumo-gastrique, glosso-pharyngien, vestibulaire et trijumeau) aux voies des fibres optiques, des fibres acoustiques et des fibres olfactives, comme nous l'avons fait dans le tableau ci-contre, on voit que toutes ces voies sont formées de parties homologues.

Voie sensitive périphérique. Il y a d'abord, dans chaque voie, des *neurones sensitifs périphériques*; ils constituent ce qu'on appelle la *voie sensitive périphérique*. Ce sont :

- Les cellules bipolaires de la rétine pour la voie optique ;
- Les cellules bipolaires du ganglion spiral pour la voie acoustique ;
- Les cellules bipolaires de la muqueuse olfactive pour la voie olfactive ;
- Les cellules bipolaires (unipolaires) des ganglions cérébro-spinaux pour la voie des nerfs sensitifs spinaux et cérébraux.

Le prolongement périphérique de chacune de ces cellules bipolaires arrive à la surface libre de la muqueuse (nerf olfactif), ou dans la profondeur des organes et des épithéliums périphériques. Ces épithéliums servent d'intermédiaire entre les excitations externes et les ramifications terminales des fibres sensitives. Pour les nerfs de la sensibilité générale, les cellules épithéliales interposées ne servent que de conducteurs indifférents et passifs. Pour les fibres optiques et acoustiques, au contraire, ces cellules épithéliales interposées prennent des caractères particuliers; elles deviennent des éléments actifs, des *cellules neuro-épithéliales*, telles les cônes et les bâtonnets de la rétine et les cellules ciliées de l'organe de Corti.

Voie sensitive centrale. Chaque voie sensitive présente ensuite des *neurones cérébro-spinaux*; ceux-ci constituent la *voie sensitive centrale*.

Ces éléments nerveux des centres ont leurs cellules d'origine dans les parties inférieures de l'axe cérébro-spinal :

- Les cellules ganglionnaires de la couche profonde de la rétine pour la voie optique ;

montrant la constitution des différentes

	Voie des fibres optiques.		Voie des fibres acoustiques.	
VOIE SENSITIVE PÉRIPHÉRIQUE	Cellules visuelles de la rétine.		Cellules ciliées de l'organe de CORTI.	
	Cellules bipolaires de la rétine.		Cellules bipolaires du ganglion spiral.	
	Cellules ganglionnaires de la couche profonde de la rétine.		Cellules multipolaires du tubercule latéral et du noyau accessoire.	
	Nerfs optiques avec le chiasma.		Corps trapézoïde et stries multiples.	
VOIE SENSITIVE CENTRALE	Bandelettes optiques se divisant en		Couches latérales du ruban optique se divisant en	
	VOIES COURTES.	VOIES LONGUES.	VOIES COURTES.	VOIES LONGUES.
	destinées aux éminences antérieures.	destinées au cerveau antérieur. (Écorce cérébrale du lobe occipital).	destinées aux olives supérieures. Noyaux du s trapézoïde. Noyau latéral. Eminences postérieures. Eminences antérieures.	destinées au cerveau antérieur. (Écorce cérébrale des circonvolutions temporales)
	<i>Voie optique centrale réflexe.</i>	<i>Voie optique centrale corticale.</i>	<i>Voie acoustique centrale réflexe.</i>	<i>Voie acoustique centrale corticale.</i>

COMPARATIF

Voies sensibles et leurs parties homologues.

Voie des fibres olfactives.	Voie des fibres sensitives spinales.	Voie des fibres sensitives cérébrales.			
Cellules bipolaires de la muqueuse olfactive.	Cellules épithéliales de la peau et des muqueuses.	Cellules épithéliales de la peau et des muqueuses.			
Cellules mitrales de la couche moyenne du bulbe olfactif.	Cellules morphologiquement unipolaires, mais embryologiquement et physiologiquement bipolaires des ganglions spinaux.	Cellules morphologiquement unipolaires, mais embryologiquement et physiologiquement bipolaires des ganglions cérébraux.			
Commissure antérieure du cerveau antérieur.	Cellules des cordons de la substance grise de la moelle.	Cellules des noyaux terminaux sensitifs des nerfs craniens.			
Cellules olfactives se divisant en	Commissure antérieure de la moelle et entrecroisement des fibres du ruban de REIL à la partie moyenne de la moelle allongée.	Une parties des fibres arciformes internes.			
	Faisceau fondamental du cordon postérieur et faisceau fondamental du cordon antérolatéral de la moelle épinière; couche des fibres sensibles du tronc cérébral. Toutes ces fibres se divisent en	Couche interolivaire dans la moelle allongée et couche des fibres sensibles dans la protubérance annulaire se divisant en			
~~~~~					
VOIES COURTES.	VOIES LONGUES.	VOIES COURTES.	VOIES LONGUES.	VOIES COURTES.	VOIES LONGUES.
destinées aux masses grises de la bandelette (OBERSTEINER).	destinées au cerveau antérieur. (Écorce cérébrale de la corne d'AMMON, de la circonvolution de l'hippocampe et du repli unciforme).	destinées aux différents étages de la moelle épinière.	destinées au cerveau antérieur. (Écorce cérébr. de la zone motrice (FLECHSIG et HÖSEL), du lobe pariétal, du lobe occipital et du lobe temp.).	destinées aux masses grises du bulbe et de la protubér.	destinées au cerveau antérieur. (Écorce cérébr. de la zone motrice (FLECHSIG et HÖSEL), du lobe pariétal, du lobe occipital et du lobe temp.).
<i>Voie olfactive centrale réflexe.</i>	<i>Voie olfactive centrale corticale.</i>	<i>Voie sensitive spinale centrale réflexe.</i>	<i>Voie sensitive spinale centrale corticale.</i>	<i>Voie sensitive cérébrale centrale réflexe.</i>	<i>Voie sensitive cérébrale centrale corticale.</i>

Les cellules multipolaires du tubercule latéral et du noyau accessoire pour la voie acoustique ;

Les cellules mitrales de la couche moyenne du bulbe olfactif pour la voie olfactive ;

Les cellules des cordons de la substance grise de la moelle et les cellules constitutives des noyaux des cordons de GOLL et de BURDACH pour la voie sensitive spinale ;

Les cellules constitutives des noyaux terminaux sensitifs des nerfs cérébraux pour la voie sensitive cérébrale.

Ces neurones cérébro-spinaux envoient leurs prolongements cylindriques vers les parties supérieures de l'axe cérébro-spinal. Parmi ces prolongements, les uns restent dans la même moitié de l'axe nerveux, les autres s'entrecroisent sur la ligne médiane et se rendent dans la moitié opposée de cet axe.

Les *fibres directes* se rendent dans la substance blanche de la *moitié correspondante* de l'axe nerveux :

La bandelette optique ;

La couche latérale du ruban de REIL ;

Les racines olfactives ;

Le faisceau fondamental du cordon postérieur et du cordon antéro-latéral et la couche interolivaire ;

La couche médiane des fibres sensitives.

Les *fibres croisées* se rendent dans la substance blanche de la *moitié opposée* de l'axe nerveux :

La bandelette optique ;

La couche latérale du ruban de REIL ;

Les racines olfactives ;

Le faisceau fondamental du cordon antéro-latéral et la couche interolivaire ;

La couche médiane des fibres sensitives.

L'entrecroisement partiel de toutes ces fibres centrales se fait dans :

Le chiasma des nerfs optiques ;

Le corps trapézoïde et les stries médullaires ;

La commissure antérieure du cerveau antérieur ;

La commissure blanche antérieure de la moelle et au niveau de l'entrecroisement des fibres du ruban de REIL à la partie inférieure de la moelle allongée ;

Le tronc cérébral par une partie des fibres arciformes internes.

Après entrecroisement, les *fibres directes* réunies aux *fibres croisées* constituent, dans chaque moitié de l'axe nerveux :

La bandelette optique ;

La couche latérale du ruban de REIL ;

Les racines olfactives ;

Le faisceau fondamental du cordon antéro-latéral et la couche interolivaire de la moelle allongée ;

La couche interolivaire dans la moelle allongée et la couche des fibres sensibles dans la protubérance annulaire et le cerveau moyen.

Le faisceau de fibres directes et de fibres croisées renferme, pour chacune des voies sensibles, des *fibres courtes* et des *fibres longues*.

A un point quelconque de leur trajet ascendant, les *fibres courtes* se terminent dans une substance grise supérieure :

Les éminences antérieures des tubercules quadrijumeaux, les corps genouillés externes et les couches optiques pour les fibres courtes des voies optiques.

Les olives supérieures, les noyaux du corps trapézoïde, les noyaux latéraux, les éminences postérieures et antérieures des tubercules quadrijumeaux pour les fibres courtes des voies acoustiques.

La substance grise des bandelettes olfactives pour les fibres courtes des voies olfactives (OBERSTEINER).

La substance grise de la moelle épinière, de la moelle allongée, de la protubérance annulaire, du cerveau moyen et du cerveau intermédiaire (1) (même les substances grises du cervelet, ainsi que nous le verrons plus tard) pour les fibres courtes des voies sensibles spinales.

Les divers amas de substance grise de la moelle allongée, de la protubérance annulaire, du cerveau moyen et du cerveau intermédiaire (1) pour les fibres courtes des voies sensibles cérébrales.

---

(1) Quelques auteurs, notamment v. MONAKOW et ses élèves, admettent qu'une grande partie des fibres sensibles centrales se terminent dans les couches optiques. Là, elles se mettraient en connexion avec d'autres éléments nerveux reliant chaque couche optique à l'écorce cérébrale de l'hémisphère correspondant.

Ces fibres servent aux voies réflexes et constituent des *voies sensitives centrales réflexes*.

Les *fibres longues* continuent leur trajet ascendant pour aller se terminer dans l'écorce grise des hémisphères cérébraux :

La face interne du lobe occipital pour les fibres optiques ;

Les circonvolutions temporales supérieure et moyenne pour les fibres acoustiques ;

La corne d'AMMON, la circonvolution de l'hippocampe et le repli unciforme pour les fibres olfactives ;

Le lobe pariétal, le lobe occipital et le lobe temporal et, d'après FLECHSIG et HÖSEL, les circonvolutions centrales et le lobule paracentral pour les fibres sensitives cérébro-spinales.

Ces fibres longues servent à la perception consciente et constituent des *voies sensitives centrales corticales*.

Toutes ces fibres longues des diverses voies sensitives, réunies en un petit faisceau compact, passent par le tiers postérieur du bras postérieur de la capsule interne, puis elles s'écartent en rayonnant les unes des autres avant de se terminer dans l'écorce grise cérébrale.

Ces considérations que nous venons de développer sur la constitution *probable* de la voie sensitive centrale des nerfs cérébro-spinaux ne sont, dans l'état actuel de nos connaissances, que de pures hypothèses. En dehors des voies centrales optiques, olfactives et acoustiques, on ne connaît pour ainsi dire rien de certain, rien de parfaitement établi concernant la voie sensitive centrale des nerfs cérébro-spinaux, si ce n'est que les fibres constitutives de cette voie s'entrecroisent, au moins en grande partie, avant de se terminer dans l'écorce cérébrale et que cet entrecroisement a lieu, pour une partie des fibres en connexion avec les nerfs spinaux, au niveau de l'entrecroisement des fibres du ruban de REIL.

### Les pédoncules cérébelleux inférieurs.

Nous avons vu que le cervelet est considéré généralement comme le centre de coordination des mouvements. Pour qu'il puisse remplir cette fonction importante, il faut qu'il soit en connexion, d'une part avec les fibres sensitives périphériques qui se terminent dans la profondeur

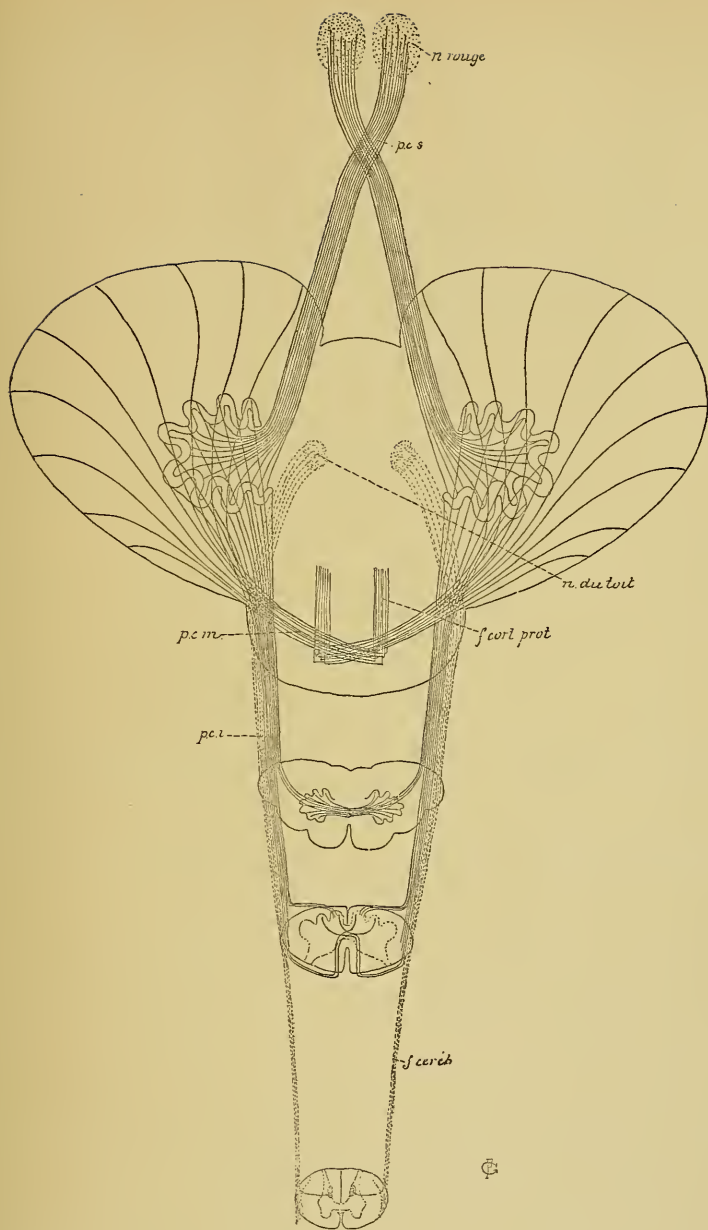


FIG 496.

Schéma montrant le mode de constitution des pédoncules cérébelleux.

*f. céréb.* : Faisceau cérébelleux.

*pci* : Pédoncules cérébelleux infér.

*pcm* : Pédoncules cérébelleux moyens.

*f. cort.* : Faisceaux cortico-protuberantiels.

*pcs* : Pédoncules cérébelleux sup..

de nos muscles et qui lui transmettent les impressions du sens musculaire, et d'autre part avec les cellules radiculaires des fibres motrices périphériques pour modifier et régulariser les excitations venues des cellules de la zone motrice du cerveau.

Le cervelet est relié à la moelle épinière et à la partie inférieure de la moelle allongée par les pédoncules cérébelleux inférieurs. Chacun de ces pédoncules devrait donc renfermer des fibres ascendantes conduisant les impressions sensibles et des fibres descendantes conduisant les excitations motrices.

A. *Fibres ascendantes.* Nous avons vu que chaque pédoncule se constitue, à la partie inférieure de la moelle allongée, par la réunion de trois espèces de fibres nerveuses ascendantes, FIG. 496.

1° Les fibres du faisceau cérébelleux du cordon latéral de la moelle épinière;

2° Les fibres venant des noyaux des cordons de GOLL et de BURDACH du même côté et du côté opposé du tronc cérébral;

3° Les fibres venues de l'olive bulbaire du côté opposé.

On ne connaît pas la fonction physiologique des fibres venant de l'olive. Quant aux fibres du faisceau cérébelleux et aux fibres qui viennent des noyaux des cordons de GOLL et de BURDACH, on doit les considérer comme des *fibres sensibles* ayant pour fonction de relier les neurones sensitifs périphériques de la moelle aux masses grises centrales ou périphériques des hémisphères cérébelleux.

*Faisceau cérébelleux du cordon latéral de la moelle épinière.* Vous savez que ce faisceau est formé de fibres nerveuses ascendantes ayant leurs cellules d'origine dans la substance grise de la moelle. Le long de la moelle dorsale ces cellules nerveuses sont réunies en un petit amas distinct situé sur la face interne des cornes postérieures de la substance grise et appelé *colonne de Clarke*. Le long de la moelle lombaire et le long de la moelle cervicale, ces cellules se trouvent disséminées dans la substance grise de la corne postérieure.

Dans la colonne de CLARKE de la moelle dorsale et dans la corne postérieure de la substance grise de la moelle cervicale et de la moelle lombaire, les cellules d'origine des fibres du faisceau cérébelleux viennent en contact avec un grand nombre de ramifications collatérales et terminales des fibres du cordon postérieur, c'est-à-dire avec les ramifica-

tions cylindraxiles des éléments nerveux sensitifs périphériques de la moelle, FIG. 497.

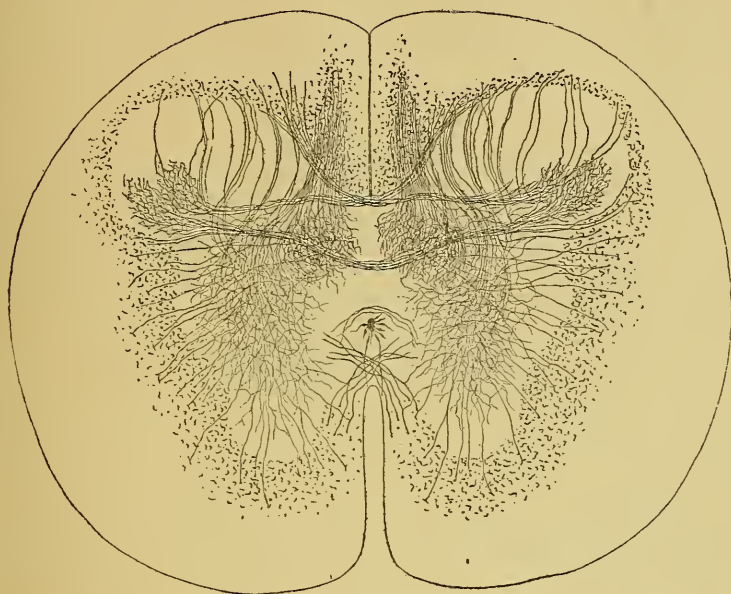

FIG. 497.

Coupe transversale de la moelle dorsale d'un embryon de vache montrant les collatérales des cordons postérieurs qui se ramifient abondamment dans la colonne de CLARKE.

Ces cellules d'origine du faisceau cérébelleux rentrent dans le groupe des *cellules des cordons*, dont les prolongements cylindraxils se rendent horizontalement dans la substance blanche du cordon latéral. Arrivés dans la couche périphérique de ce cordon, FIG. 498, ces prolongements cylindraxils se recourbent en haut pour devenir des fibres longitudinales ascendantes.

Au fur et à mesure qu'il monte dans la moelle épinière, ce faisceau augmente de volume par l'adjonction constante de nouvelles fibres nerveuses, FIG. 499. A la partie inférieure du bulbe, les fibres du faisceau cérébelleux quittent le cordon latéral; elles se dirigent en arrière et en dedans, en contournant la racine descendante du nerf trijumeau. Elles prennent ensuite part à la constitution du pédoncule cérébelleux inférieur, pénètrent avec ce pédoncule dans la substance blanche du cervelet, pour aller se terminer, croit-on, dans la substance grise qui constitue les *noyaux du toit* ou noyaux de STILLING.

*Fibres venant des noyaux des cordons de Goll et de Burdach.*

Nous avons vu que les masses grises qui apparaissent dans le cordon postérieur, à la partie inférieure de la moelle allongée, constituent des noyaux sensitifs terminaux pour les fibres longues des cordons postérieurs.

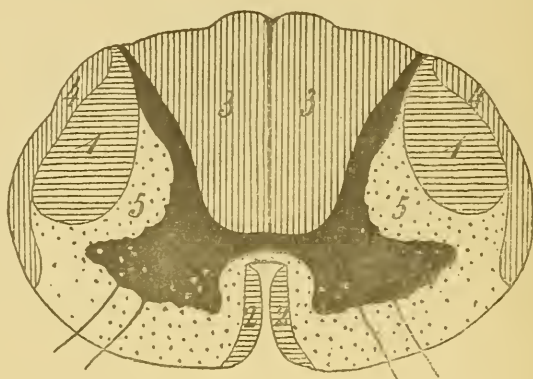


FIG. 498.

Schéma indiquant la position des différents faisceaux de fibres nerveuses qui constituent la substance blanche de la moelle épinière.

- 1 : Faisceau pyramidal du cordon latéral.
- 2 : Faisceau pyramidal du cordon antérieur.
- 3 : Cordon postérieur.
- 4 : Faisceau cérébelleux du cordon latéral.
- 5 : Faisceau fondamental du cordon antéro-latéral.

Parmi les cellules nerveuses qui constituent ces masses grises, un grand nombre envoient leurs prolongements cylindraxils en avant et en dedans pour se rendre dans la voie sensitive centrale corticale. Les prolongements cylindraxils de quelques-unes de ces cellules nerveuses se rendent dans le cervelet par les pédoncules cérébelleux inférieurs.

Ils viennent ou bien de cellules nerveuses placées dans les masses grises de la moitié correspondante de la moelle, ou bien des masses grises du côté opposé. Dans le pédoncule cérébelleux inférieur, ils se joignent aux fibres du faisceau cérébelleux et aux fibres de l'olive pour aller se terminer, soit dans l'olive cérébelleuse, soit dans les noyaux du toit, soit peut-être dans l'écorce cérébelleuse, FIG. 499.

Dans les masses grises qui existent au niveau de la *clava*, dans la partie inférieure de la moelle allongée, les cellules d'origine de ces fibres centrales arrivent en contact avec les ramifications cylindraxiles des fibres longues des cordons postérieurs.



Les fibres du faisceau cérébelleux et les fibres des noyaux des cordons de GOLL et de BURDACH relient donc les neurones sensitifs périphériques de la *moelle épinière* aux masses grises du cervelet. Ces fibres ne forment

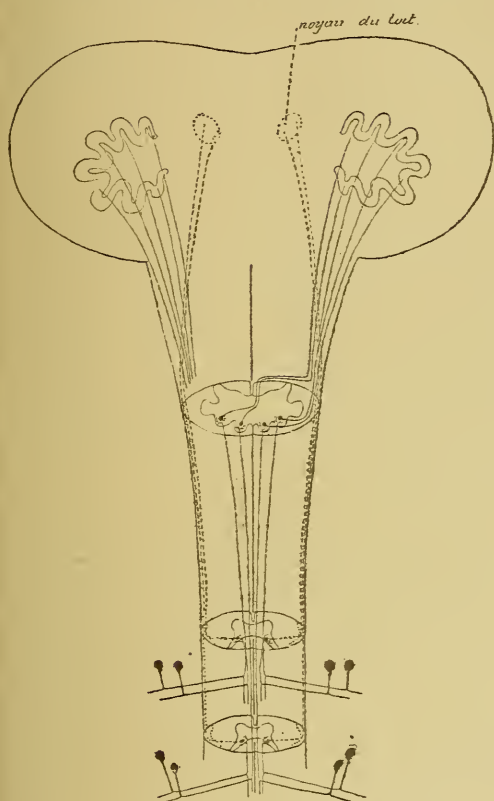


FIG. 499.

Schéma montrant le trajet des fibres sensitives centrales reliant les neurones périphériques sensitifs spinaux aux masses grises cérébelleuses.

pas une voie centrale distincte, mais constituent une *partie de la voie sensitive centrale*. Nous avons vu, en effet, que la voie sensitive centrale est formée, le long de la moelle épinière, de fibres courtes et de fibres longues ayant toutes leurs cellules d'origine dans les cellules des cordons de la substance grise de la moelle. Les fibres longues se rendent dans l'écorce cérébrale; elles servent à la perception consciente. Les fibres courtes se terminent dans les masses grises inférieures; elles servent aux voies réflexes. Les fibres courtes se terminent en partie dans la substance grise de la moelle; ces fibres constituent la zone ventrale des cordons postérieurs et le faisceau fondamental du cordon antéro-latéral; en partie, dans la substance

grise du cervelet : ces fibres constituent le faisceau cérébelleux et le faisceau des fibres nerveuses allant de la *clava* au cervelet.

On admet que le faisceau qui relie les noyaux des cordons de GOLL et de BURDACH aux masses grises cérébelleuses est formé de fibres directes et de fibres croisées; tandis que le faisceau cérébelleux ne serait formé que de fibres directes, FIG. 499. Les fibres de ces deux faisceaux devraient cependant se comporter d'une façon identique, puis-

qu'elles établissent une connexion entre le cervelet et les ramifications terminales des neurones sensitifs périphériques de la moelle. Peut-être les fibres du faisceau cérébelleux subissent-elles cet entrecroisement partiel dans la substance blanche du cervelet lui-même, de telle sorte qu'une partie de ces fibres se rendraient dans le noyau du toit du même côté, tandis que les autres passeraient par la commissure supérieure pour se rendre dans le noyau gris de l'hémisphère cérébelleux opposé.

Les éléments nerveux sensitifs périphériques qui se terminent dans la moelle épinière se trouvent ainsi reliés, par les fibres du faisceau cérébelleux et par les fibres venues des noyaux des cordons de GOLL et de BURDACH, aux masses grises des hémisphères cérébelleux, en partie aux masses grises de l'hémisphère cérébelleux correspondant, en partie aussi aux masses grises de l'hémisphère cérébelleux du côté opposé.

On admet généralement que ces fibres centrales conduisent au cervelet les *impressions de la sensibilité musculaire*.

**B. Fibres descendantes.** Pour que le cervelet puisse agir à ces impressions de la sensibilité musculaire et influencer d'une façon quelconque la contraction de nos muscles, on devrait observer nécessairement des fibres descendantes allant du cervelet jusque dans les cornes antérieures de la substance grise de la moelle. Jusqu'ici l'existence de ces fibres est loin d'être prouvée. MARCHI est le seul auteur qui ait signalé l'existence d'un faisceau de fibres à dégénérescence secondaire descendante dans les couches périphériques du cordon antérieur chez le singe, après une extirpation expérimentale du cervelet. Ces fibres proviendraient, d'après MARCHI, des masses grises cérébelleuses; elles descendraient par les pédoncules cérébelleux inférieurs jusque dans le faisceau fondamental du cordon antéro-latéral de la moelle. Si l'existence de ces fibres se confirme, on devra les considérer comme des *fibres motrices* ayant pour fonction de relier le cervelet aux cellules radiculaires des nerfs moteurs périphériques.

Les éléments nerveux sensitifs périphériques, qui se terminent dans la substance grise de la moelle épinière, sont donc reliés aux masses grises cérébelleuses par le faisceau cérébelleux du cordon latéral et par les fibres venues des noyaux des cordons de GOLL et de BURDACH.

Ces fibres amènent au cervelet les impressions de la sensibilité musculaire pour tous les muscles innervés par les nerfs spinaux. Le cervelet se trouve donc en état d'exercer la fonction de centre de coordination des mouvements qu'on lui attribue pour autant que ces mouvements dépendent des nerfs spinaux. Mais on admet aussi que le cervelet est le centre de coordination pour les mouvements des muscles innervés par les nerfs craniens moteurs. On doit donc se demander si les nerfs sensibles qui viennent de la profondeur de ces muscles ne sont pas en connexion avec le cervelet.

EDINGER a recherché si cette connexion n'existait pas entre les neurones sensitifs périphériques des nerfs craniens (pneumo-gastrique, glosso-pharyngien, vestibulaire et trijumeau) et les masses grises cérébelleuses.

Il a décrit, sous le nom de *voie sensitive directe du cervelet*, un faisceau de fibres nerveuses venant de la substance blanche du cervelet et se mettant en rapport, dans chaque moitié du tronc central, avec la partie sensitive du nerf trijumeau, avec le nerf acoustique et avec la partie sensitive des nerfs pneumo-gastrique et glosso-pharyngien. Mais il n'a pu établir où ces fibres nerveuses avaient leurs cellules d'origine, ni où elles se terminaient, ni quelles étaient les connexions existant entre ces fibres et les ramifications terminales des fibres sensibles des nerfs craniens.

En décrivant la façon dont les nerfs sensibles craniens se comportent à leur entrée dans le tronc cérébral, nous avons vu que ces fibres se bifurquent en branches ascendantes et en branches descendantes. Les branches descendantes vont constituer les fibres de la racine descendante des nerfs glosso-pharyngien, pneumo-gastrique, vestibulaire et trijumeau; les branches ascendantes des nerfs pneumo-gastrique, glosso-pharyngien et vestibulaire ne forment pas de racine ascendante, mais prennent directement une direction horizontale. Le nerf trijumeau seul possède une racine ascendante, mais celle-ci est beaucoup moins volumineuse que la racine descendante. Nous en avons conclu que, parmi les branches de bifurcation supérieures, quelques-unes seulement devaient prendre une direction ascendante, tandis que les autres devaient pénétrer horizontalement dans le tronc cérébral. Pour le nerf trijumeau et pour le nerf vestibulaire, nous avons vu qu'une partie de ces branches horizontales se rendent manifestement dans le cervelet.

Il en est peut-être de même pour une partie des branches de bifurcation supérieures des nerfs pneumo-gastrique et glosso-pharyngien.

Les nerfs sensibles craniens seraient donc reliés aux masses grises cérébelleuses comme les nerfs sensibles spinaux; mais, tandis que pour les nerfs spinaux la connexion est médiate, puisqu'elle se fait au moyen d'un élément nerveux interposé, la connexion entre le cervelet et les nerfs sensibles craniens serait directe, puisqu'elle se fait uniquement par une des branches de bifurcation provenant du neurone sensitif périphérique.

Les fibres motrices descendantes qui devraient relier le cervelet aux cellules radiculaires des nerfs moteurs craniens n'ont pas encore été observées.

## TRENTE-SEPTIÈME LEÇON.

La structure générale de l'axe cérébro-spinal. (Suite.)

Les voies courtes et les voies longues. (Suite.)

Pour terminer l'étude des voies longues, il nous reste encore à rechercher l'origine et le trajet des fibres qui constituent les pédoncules cérébelleux supérieurs et les faisceaux cortico-protubérantiels.

### Pédoncules cérébelleux supérieurs.

Vous savez que les pédoncules cérébelleux supérieurs sont deux faisceaux compacts de fibres nerveuses sortant de la substance blanche des hémisphères cérébelleux. On les trouve sur la face postérieure de

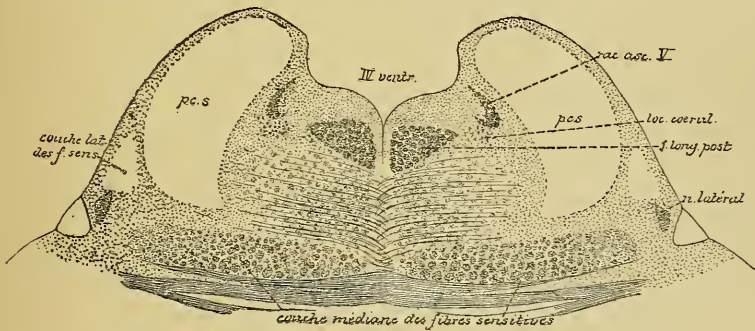


FIG. 500.

Coupe montrant la position des pédoncules cérébelleux supérieurs à la partie supérieure de la protubérance annulaire.

la protubérance annulaire, où ils forment les limites antérieures du plancher du quatrième ventricule, FIG. 500. Ils s'enfoncent ensuite dans le cerveau moyen en passant en dessous des éminences postérieures des tubercules quadrijumeaux. Là, les fibres de chaque pédoncule s'entrecroisent avec celles du côté opposé en formant l'entrecroisement des

fibres des pédoncules cérébelleux supérieurs, FIG. 501. Entre les fibres constitutives de ces faisceaux apparaissent alors des cellules nerveuses. A ce mélange de fibres et de cellules nerveuses on donne le nom de *noyau rouge*.

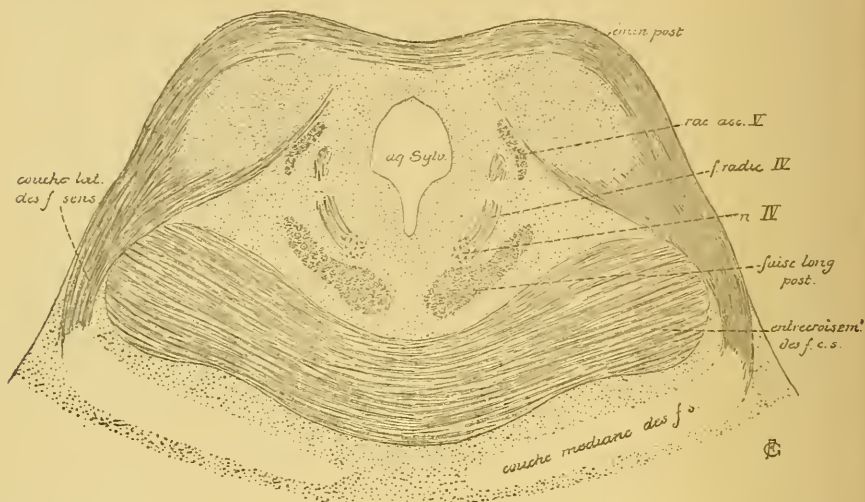

FIG. 501.

Coupe passant par les éminences postérieures des tubercules quadrijumeaux et montrant l'entrecroisement des pédoncules cérébelleux supérieurs.

On admet généralement que les fibres de chaque pédoncule cérébelleux supérieur relie l'olive cérébelleuse d'un hémisphère cérébelleux au noyau rouge et peut-être à la couche optique du côté opposé. On ne sait pas encore exactement où ces fibres nerveuses ont leurs cellules d'origine et quelle valeur physiologique il faut leur attribuer. Quelques auteurs pensent qu'un grand nombre de ces fibres nerveuses ont leurs cellules d'origine dans les noyaux rouges. FOREL et LAUFER ont observé, après la section expérimentale d'un pédoncule, la disparition complète des cellules du noyau rouge du côté opposé.

### Faisceaux cortico-protubérantiels.

Ces faisceaux sont formés de fibres nerveuses qui relie, d'une façon croisée, l'écorce grise des hémisphères cérébelleux à l'écorce grise des hémisphères cérébraux, FIG. 502. On ne sait pas encore où ces fibres ont leurs cellules d'origine. Pour décrire leur trajet, on peut donc commencer soit par les hémisphères cérébraux, soit par les hémisphères cérébelleux.

On distingue un *faisceau cortico-protubérantiel antérieur* et un *faisceau cortico-protubérantiel postérieur*. Le faisceau antérieur est en connexion avec l'écorce grise du lobe frontal. Le faisceau postérieur provient de l'écorce grise du lobe occipital et du lobe temporal.

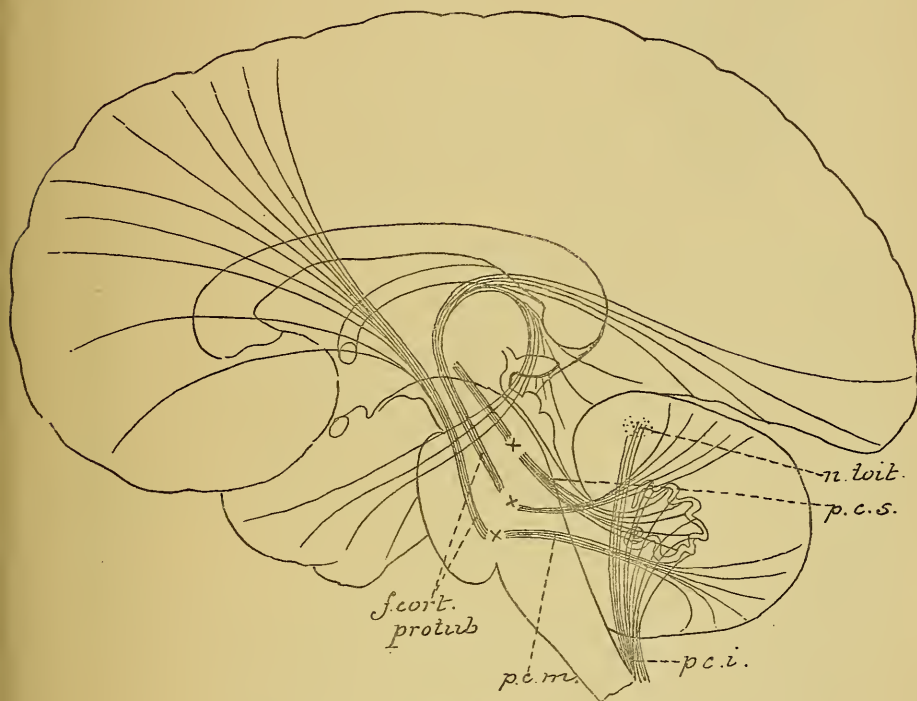


FIG. 502

Schéma indiquant les relations du cervelet avec les autres parties de l'axe cérébro-spinal.

*n. toit* : Noyau du toit.

*p.c.s.* : Péduncule cérébelleux supérieur.

*p.c.i.* : Péduncule cérébelleux inférieur.

*f. cort. protub.* : Faisceaux cortico-protubérantiels.

*p.c.m.* : Pédonc. cérébell. moyen

Les X indiquent l'endroit où se fait l'entrecroisement des fibres des différents faisceaux venant du cervelet.

En venant de la couche corticale grise, ces fibres rayonnent vers la capsule interne. Dans cette partie de leur trajet, ils prennent part à la constitution de la substance blanche des hémisphères cérébraux et appartiennent aux fibres de la couronne rayonnante ou fibres de projection.

En passant par la capsule interne, ces fibres occupent toute l'étendue du bras antérieur de cette capsule, étant situées entre la tête du noyau caudé qui est en dedans et la face antérieure du noyau lenticulaire qui est en dehors, FIG. 503.

De la capsule interne, les faisceaux cortico-protubérantiels passent dans le *cerveau moyen*. Ici, on les trouve dans le pied du pédoncule cérébral. Le faisceau cortico-protubérantiel antérieur occupe le tiers interne de ce pied, tandis que dans le tiers externe

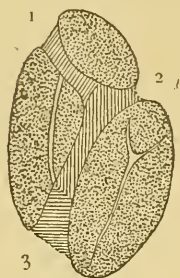


FIG. 503.

La position des différents faisceaux de fibres qui constituent la capsule interne de l'hémisphère cérébral gauche.

1. Faisceaux cortico-protubérantiels.
2. Fibres motrices.
3. Fibres sensibles.

passent les fibres du faisceau cortico-protubérantiel postérieur. Ces deux faisceaux sont séparés l'un de l'autre par les fibres motrices ou fibres des voies pyramidales, FIG. 504.

Les faisceaux cortico-protubérantiels pénètrent ensuite dans la protubérance annulaire, où on les trouve mêlés aux fibres pyramidales. Sur des coupes transversales faites dans la partie supérieure de cette protubérance, on voit, dans la

partie ventrale de la coupe, des faisceaux compacts de fibres à direction longitudinale, FIG. 505. Elles représentent les faisceaux cortico-protubérantiels unis aux voies pyramidales. Au fur et à mesure que les fibres

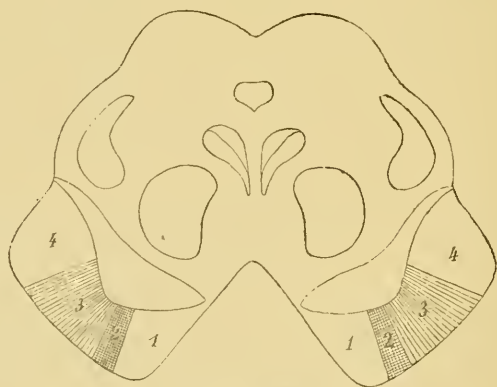

FIG. 504.

La position des fibres motrices dans le pied du pédoncule cérébral.

1. Faisceau cortico-protubérantiel antérieur.
- 2 et 3. Fibres motrices.
2. Fibres destinées au noyau du facial inférieur et au noyau de l'hypoglosse.
4. Faisceau cortico-protubérantiel postérieur.

des faisceaux cortico-protubérantiels descendent dans la protubérance, elles quittent la partie ventrale du cerveau postérieur. On croit que ces fibres se terminent dans les *noyaux du pont*, d'où partiraient alors de



nouvelles fibres nerveuses à direction horizontale. Celles-ci s'entrecroisent sur la ligne médiane avec les fibres du côté opposé, entrent dans la constitution des pédoncules cérébelleux moyens, deviennent fibres de la

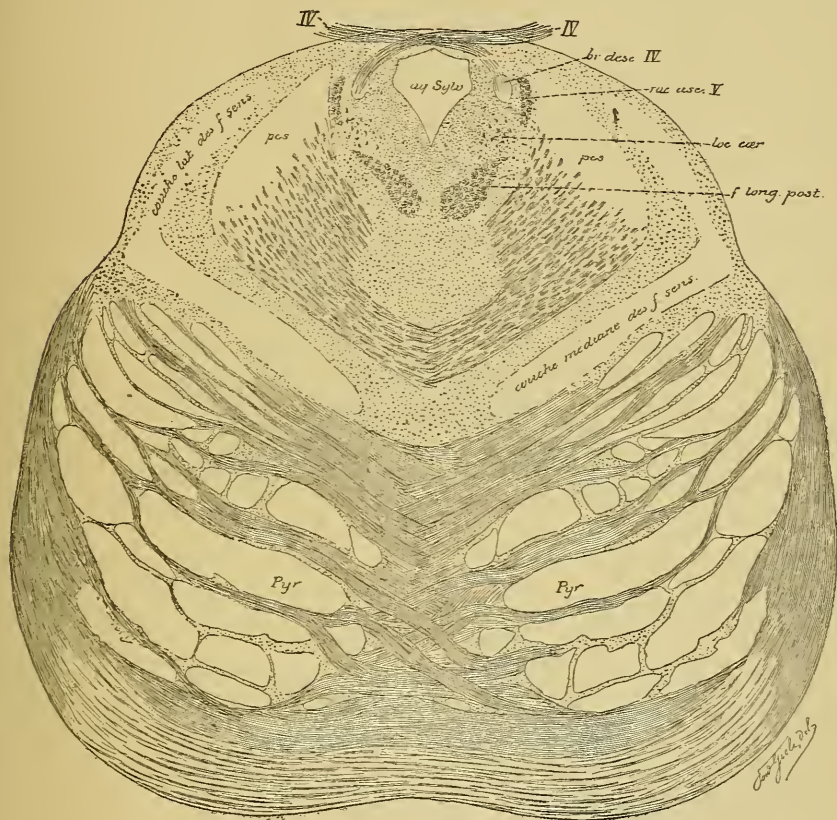


FIG. 505.

Coupe faite dans la partie supérieure de la protubérance annulaire; les gros faisceau de fibres longitudinales sectionnés dans la moitié antérieure de la coupe représentent les fibres des faisceaux cortico-protubérantiels et les fibres des voies pyramidales.

substance blanche du cervelet, puis se rendent dans l'écorce cérébelleuse, FIG. 502, soit pour y trouver leurs cellules d'origine, soit pour y présenter leurs ramifications terminales. On ignore encore complètement la valeur physiologique des fibres qui constituent ces faisceaux cortico-protubérantiels.

### Les voies courtes.

Les voies courtes existent en nombre considérable dans les différentes parties de l'axe nerveux.

## Les voies courtes de la moelle épinière.

Dans la *moelle épinière*, les fibres qui constituent les voies courtes occupent la zone ventrale ou faisceau fondamental du cordon postérieur et une grande partie du faisceau fondamental du cordon antéro-latéral, FIG. 506. Nous avons vu, en effet, qu'une partie des fibres de ce dernier faisceau (fibres formant le faisceau de GOWERS) sont en réalité des voies longues appartenant à la voie sensitive centrale corticale.

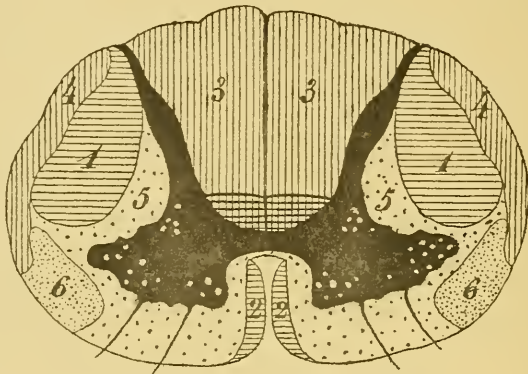


FIG. 506.

Position des différents faisceaux de fibres nerveuses qui constituent la substance blanche de la moelle.

1. Faisceau pyramidal du cordon latéral.
2. Faisceau pyramidal du cordon antérieur.
3. Cordon postérieur; le sommet de chaque cordon est occupé par les fibres de la zone ventrale des cordons postérieurs.
4. Faisceau cérébelleux.
5. Faisceau fondamental du cordon antéro-latéral.
6. Faisceau de GOWERS.

Ces fibres courtes ou fibres commissurales longitudinales ont leurs cellules d'origine dans la substance grise de la moelle elle-même, soit dans la substance grise de la moitié de la moelle correspondante au faisceau, soit dans celle de la moitié opposée. Ces voies courtes sont donc formées de neurones des cordons tautomères et hétéromères. Les prolongements cylindraxils de ces cellules des cordons deviennent, dans la substance blanche, des fibres longitudinales à la fois ascendantes et descendantes; elles quittent bientôt cette substance blanche, après un trajet plus ou moins long, pour se terminer dans la substance grise.

Ces fibres commissurales longitudinales ou voies courtes ne forment pas un système indépendant; elles appartiennent en réalité à la *voie*

*sensitive centrale* et servent aux mouvements réflexes. Ces fibres courtes constituent une partie de la *voie sensitive centrale réflexe*. Nous avons vu, en effet, que les fibres de la voie sensitive centrale de la moelle ont leurs cellules dans les différentes régions de la substance grise et que ces fibres montent dans la substance blanche de la moelle en partie comme faisceau direct et en partie comme faisceau croisé.

Nous avons vu encore que ces fibres sensibles centrales comprennent des fibres courtes et des fibres longues. Les fibres longues seules se rendent jusque dans l'écorce cérébrale; elles constituent la voie sensitive centrale corticale. Les fibres courtes se terminent dans une masse grise inférieure, soit celle de la moelle épinière — fibres de la zone ventrale des cordons postérieurs et une partie des fibres du faisceau fondamental du cordon antéro-latéral, — soit dans celle du cervelet — fibres du faisceau cérébelleux du cordon latéral.

#### Les voies courtes de la moelle allongée, de la protubérance annulaire et du cerveau moyen.

Les voies courtes du tronc cérébral nous sont encore peu connues.

Nous savons que les fibres courtes de la voie optique centrale se terminent dans les éminences antérieures des tubercules quadrijumeaux, et que les fibres courtes de la voie acoustique centrale se terminent dans une des masses grises situées sur le trajet de la couche latérale du ruban de REIL et principalement dans les éminences postérieures et les éminences antérieures des tubercules quadrijumeaux. Ces fibres courtes forment la voie optique centrale réflexe et la voie acoustique centrale réflexe.

On ignore encore le trajet que suivent, dans le tronc cérébral, les voies courtes en connexion avec la partie sensitive du nerf trijumeau, du nerf glosso-pharyngien et du nerf pneumo-gastrique et avec les fibres constitutives du nerf vestibulaire.

Nous pouvons supposer que ces nerfs sensitifs craniens doivent présenter les mêmes connexions centrales que les nerfs sensitifs spinaux. S'il en est ainsi, la voie centrale des fibres sensibles en connexion avec ces quatre nerfs craniens doit renfermer, comme la voie centrale des fibres sensibles en connexion avec les nerfs spinaux, des fibres courtes et des fibres longues. Les fibres longues se rendent directement à l'écorce cérébrale; elles constituent la *voie sensitive centrale des nerfs cra-*

*niens*. On suppose que ces fibres se réunissent aux fibres longues venues de la moelle pour constituer ensemble la couche interolivaire et, plus haut, la couche médiane des fibres sensibles.

Les fibres courtes sont destinées à relier les nerfs sensitifs craniens à des masses grises voisines situées au-dessus ou en dessous des noyaux terminaux de ces nerfs. Elles constituent la *voie sensitive centrale réflexe des nerfs craniens*. On peut supposer que ces fibres forment une partie au moins de ces nombreux faisceaux que l'on trouve sectionnés dans toutes les coupes du tronc cérébral, entre la masse grise du plancher du quatrième ventricule et l'aqueduc de SYLVIVS d'une part et la coupe de la couche des fibres sensibles d'autre part.

Toutes ces fibres courtes de la moelle épinière, de la moelle allongée, de la protubérance annulaire et du cerveau moyen dont nous venons de parler appartiennent donc à la *voie sensitive centrale*; ce sont des *voies courtes sensibles*.

Il existe encore, dans l'axe cérébro-spinal, des *voies courtes motrices*. Ces voies motrices ne sont presque pas connues. On commence seulement à soupçonner leur existence.

Nous avons dit plus haut que, s'il est vrai que le cervelet est le centre de coordination de nos mouvements, il ne peut exercer cette fonction qu'à la condition d'être relié par des fibres à dégénérescence secondaire descendante aux cellules radiculaires des nerfs moteurs périphériques. Or, d'après MARCHI, un certain nombre de ces fibres existeraient dans les pédoncules cérébelleux inférieurs et dans le faisceau fondamental de chaque cordon antéro-latéral de la moelle. Ces fibres auraient leurs cellules d'origine dans les masses grises cérébelleuses — peut-être les cellules de PURKINJE dont on ignore la destinée du prolongement cylindraxil — et se termineraient dans la substance grise de la corne antérieure de la moelle.

Si l'existence de ces fibres se confirme, on devra les considérer comme des *fibres motrices*; elles constitueraient une *voie motrice centrale* servant aux mouvements réflexes.

Un exemple plus frappant encore de ces voies motrices courtes existe dans le *faisceau longitudinal postérieur*.

*Faisceau longitudinal postérieur*. Vous vous rappelez que l'on trouve ce faisceau de chaque côté de la ligne médiane, un peu au-devant du canal central, depuis l'extrémité supérieure du cerveau moyen jusque

dans la moelle allongée, où il se continue avec le faisceau fondamental du cordon antéro-latéral. On a cru pendant longtemps que les fibres qui constituent ce faisceau sont des fibres commissurales longitudinales ayant pour fonction de relier entre eux les noyaux moteurs des nerfs craniens. Et, en fait, nous avons vu, sur des coupes transversales, que les fibres constitutives de ce faisceau abandonnent de nombreuses branches collatérales qui se ramifient et se terminent entre les cellules radiculaires des nerfs moteurs craniens.

On ignorait encore, jusque dans ces derniers temps, où ces fibres avaient leurs cellules d'origine. D'après les recherches de H. HELD, ce faisceau longitudinal serait formé, au moins en partie, de fibres motrices servant aux voies réflexes, FIG. 507. Ces fibres auraient leurs cellules d'origine dans les éminences antérieures des tubercules quadrijumeaux, et là se mettraient en contact avec les ramifications cylindriques terminales des fibres courtes de la voie optique centrale et des fibres courtes de la voie acoustique centrale. En descendant dans le faisceau longitudinal postérieur, ces fibres abandonneraient des collatérales destinées aux cellules radiculaires des nerfs moteurs craniens et pourraient être poursuivies jusque dans le faisceau fondamental du cordon antéro-latéral de la moelle cervicale.

Si ces observations se confirment, une partie au moins des fibres du faisceau longitudinal postérieur doivent être considérées comme des *fibres motrices* et comme appartenant à *une voie motrice centrale courte* ou *voie motrice centrale réflexe*.

### Voies courtes du cerveau antérieur.

Les fibres commissurales du corps calleux, les fibres commissurales qui forment une partie de la commissure blanche antérieure et toutes les fibres d'association longues et courtes, que nous avons décrites dans les hémisphères cérébraux, doivent rentrer aussi dans le groupe des voies courtes.

Si nous reprenons maintenant la structure interne de la moelle épinière, telle que nous l'avons exposée en nous basant sur l'étude des dégénérescences secondaires, et si nous la comparons à la structure interne de la moelle, telle que nous pouvons la construire avec les idées que nous venons de développer sur la constitution de la voie centrale sensitive et de la voie centrale motrice, cette structure nous apparaîtra avec une remarquable simplicité.

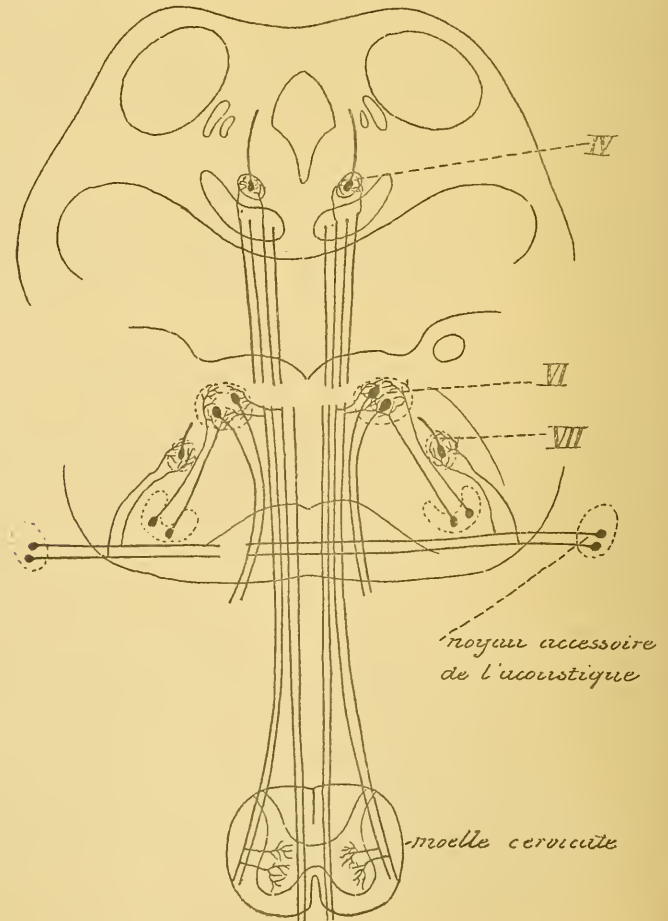
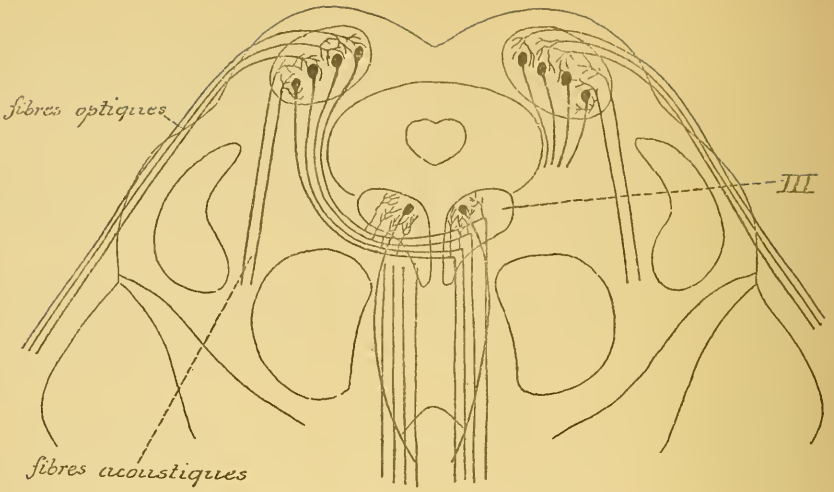


FIG. 507.

Vous vous rappelez qu'en nous basant sur les résultats obtenus par l'étude des dégénérescences secondaires, nous avons divisé la substance blanche de la moelle en un grand nombre de faisceaux. Nous avons distingué, en effet, FIG. 508 :

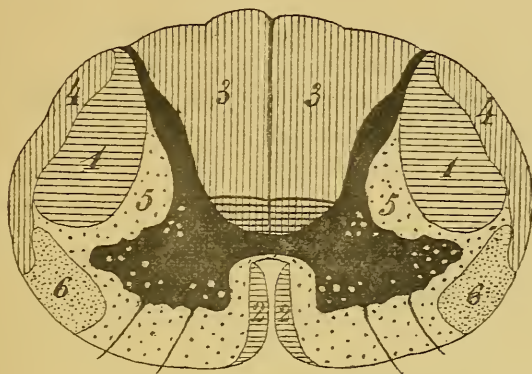


FIG. 508.

Position des différents faisceaux de fibres nerveuses qui constituent la substance blanche de la moelle.

1. Faisceau pyramidal du cordon latéral.
2. Faisceau pyramidal du cordon antérieur.
3. Cordon postérieur; le sommet de chaque cordon est occupé par les fibres de la zone ventrale des cordons postérieurs.
4. Faisceau cérébelleux.
5. Faisceau fondamental du cordon antéro-latéral.
6. Faisceau de GOWERS.

1° Dans chaque cordon antérieur :

- a) le faisceau pyramidal du cordon antérieur, dont les fibres proviennent de l'écorce cérébrale de l'hémisphère du côté correspondant, et
- b) le faisceau fondamental du cordon antérieur, dont les fibres ont leurs cellules d'origine dans la substance grise de la moelle.

2° Dans chaque cordon latéral :

- a) le faisceau pyramidal du cordon latéral, dont les fibres constitutives ont leurs cellules d'origine dans l'écorce de l'hémisphère cérébral du côté opposé;
- b) le faisceau cérébelleux et
- c) le faisceau fondamental. Ces deux derniers faisceaux ont leur origine dans la substance grise de la moelle elle-même.

Certains auteurs subdivisent le faisceau fondamental du cordon antéro-latéral en

- a) faisceau de GOWERS et
- b) faisceau fondamental.

D'après FLECHSIG, ce faisceau se subdivise en :

- a) couche limitante latérale de la substance grise et
- b) zone mélangée antérieure du cordon latéral.

· 3° Dans le cordon postérieur :

- a) la zone ventrale ou le faisceau fondamental du cordon postérieur, dont les fibres proviennent des cellules des cordons;
- b) le cordon postérieur proprement dit ou le *faisceau des fibres sensibles périphériques*, dont toutes les fibres représentent les prolongements cylindriques des cellules des ganglions spinaux.

Cette structure de la moelle paraît donc assez complexe.

L'idée de considérer les fibres du faisceau cérébelleux et celles des voies courtes ou les fibres commissurales longitudinales comme appartenant à la voie centrale des fibres sensibles simplifie considérablement la structure de la moelle épinière. Elle nous permet, en effet, de considérer la moelle comme formée exclusivement de deux espèces de fibres nerveuses, FIG. 509 :

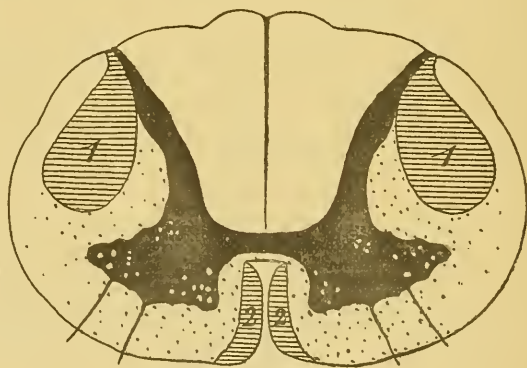

FIG. 509.

Position des fibres sensibles et des fibres motrices dans la substance blanche de la moelle épinière.

Les parties ombrées indiquent la position des fibres motrices.

Les parties laissées en blanc indiquent la position des fibres sensibles.

a) Des *fibres motrices* occupant principalement le faisceau pyramidal du cordon antérieur et le faisceau pyramidal du cordon latéral et comprenant aussi quelques fibres du faisceau fondamental du cordon antéro-latéral.

b) Des *fibres sensibles* occupant tout le reste de la substance blanche.



A. *Fibres sensitives*. Les fibres sensitives de la moelle épinière appartiennent en partie à la *voie sensitive périphérique* et en partie à la *voie sensitive centrale*.

Les fibres de la *voie sensitive périphérique* occupent presque toute l'étendue des cordons postérieurs. Pour les distinguer des fibres de la zone ventrale des cordons postérieurs qui appartiennent à la voie sensitive centrale, on pourrait leur donner le nom de *faisceau des fibres sensitives périphériques*. Toutes ces fibres ont leurs cellules d'origine dans les ganglions spinaux et se terminent dans la substance grise de la moelle depuis l'extrémité inférieure du cône médullaire jusqu'aux masses grises qui forment la *clava*.

Les fibres de la *voie sensitive centrale* occupent la plus grande partie de la substance blanche de la moelle. Elles constituent, dans chaque moitié de la moelle épinière, la zone ventrale du cordon postérieur, le faisceau cérébelleux, le faisceau de GOWERS et une grande partie des fibres du faisceau fondamental du cordon antéro-latéral. Toutes ces fibres ont leur origine dans les cellules des cordons de la substance grise de la moelle, soit dans la substance grise de la moitié correspondante de la moelle — *faisceau direct* — soit dans la substance grise de la moitié opposée — *faisceau croisé* —.

Parmi les fibres de cette voie sensitive centrale, quelques-unes peuvent être poursuivies à travers tout l'axe cérébro-spinal jusque dans la substance grise de l'écorce cérébrale. Elles appartiennent à la *voie sensitive centrale corticale*. Elles occupent principalement le faisceau de GOWERS dans le cordon latéral.

Les autres n'arrivent pas jusque dans le cerveau antérieur, mais se terminent dans des masses grises placées plus bas. Elles appartiennent à la *voie sensitive centrale réflexe*.

Les fibres qui constituent cette voie réflexe peuvent se terminer :

a) Dans la substance grise de la moelle elle-même; elles occupent la zone ventrale des cordons postérieurs et une partie au moins du faisceau fondamental du cordon antéro-latéral.

b) Dans les masses grises cérébelleuses; les fibres qui ont cette destination constituent le faisceau cérébelleux du cordon latéral de la moelle.

c) Peut-être dans les masses grises de la moelle allongée, de la protubérance annulaire, du cerveau moyen et du cerveau intermédiaire. Ces fibres forment une partie du faisceau fondamental du cordon antéro-latéral. Arrivé dans le tronc cérébral, ce faisceau se continue avec le faisceau longitudinal postérieur et peut-être aussi avec la couche médiane des fibres sensitives.

Toutes les fibres sensibles de la moelle épinière ne semblent pas remplir les mêmes fonctions physiologiques.

Vous verrez plus tard, en pathologie nerveuse, qu'il existe une maladie spéciale des centres nerveux caractérisée par la formation de lacunes souvent très étendues, creusées dans la substance grise de la moelle dans le voisinage du canal central, et appelée la syringomyélie.

Chez ces malades, la *sensibilité tactile* est intacte, tandis que la *sensibilité thermique et douloureuse* est supprimée.

Dans ces maladies, les cordons postérieurs de la moelle paraissent intacts. Cela se comprend d'ailleurs, puisque la destruction de la substance grise ne peut avoir aucune influence sur les fibres des cordons postérieurs, si ce n'est sur celles qui constituent la zone ventrale de ces cordons. Nous pouvons tirer de ce fait cette conclusion importante : c'est que, selon toutes les probabilités, ce sont les *fibres longues* des cordons postérieurs qui servent à la conduction de la *sensibilité tactile*, c'est-à-dire les fibres des racines postérieures qui ne se terminent pas dans la substance grise de la moelle, mais qui remontent directement dans le cordon postérieur pour se terminer dans les masses grises qui forment la *clava*. Vous vous rappelez que ces fibres sont toujours directes; à la partie inférieure de la moelle allongée, elles arrivent en contact avec le second élément nerveux; celui-ci est croisé.

La formation de lacunes dans la substance grise doit nécessairement amener la destruction des cellules nerveuses voisines. Or, nous avons vu que toutes ces cellules sont des cellules des cordons, c'est-à-dire les cellules d'origine des fibres sensibles du cordon antéro-latéral de la moelle. Nous pouvons en tirer la conclusion que, selon toutes les probabilités, les impressions de la *sensibilité douloureuse et thermique* sont conduites au cerveau par les fibres sensibles du faisceau fondamental du cordon antéro-latéral et spécialement par les fibres longues qui constituent le faisceau de GOWERS. Vous savez que ces fibres sont en majeure partie *croisées*.

Quant aux impressions de la *sensibilité musculaire*, on pense généralement qu'elles sont conduites au cervelet par les *fibres du faisceau cérébelleux*. On doit cependant admettre que les fibres longues des cordons postérieurs participent aussi à cette fonction. La sensibilité musculaire est, en effet, conservée intacte dans la syringomyélie. Vous savez que, conduites jusqu'aux masses grises de la *clava*, ces impressions de la sensibilité musculaire peuvent encore être transmises au cervelet par les fibres qui partent des noyaux des cordons de GOLL et de BURDACH pour pénétrer dans le pédoncule cérébelleux inférieur.

B. *Fibres motrices.* Les fibres motrices de la moelle épinière appartiennent toutes à la voie motrice centrale.

Nous avons vu, en décrivant cette voie, que les fibres qui la constituent sont toutes des fibres longues reliant la zone motrice de l'écorce cérébrale aux cellules radiculaires des nerfs moteurs périphériques.

Nous avons cru jusqu'ici que ce sont là les seules fibres motrices centrales qui entrent dans la constitution de l'axe nerveux. Elles occupent, dans la moelle épinière, le faisceau pyramidal du cordon latéral et le faisceau pyramidal du cordon antérieur.

Nous devons compléter maintenant nos connaissances. Nous avons vu, en effet, que des fibres motrices proviennent également de la masse grise qui occupe le centre des éminences antérieures des tubercules quadrijumeaux, et que, très probablement aussi, des fibres motrices doivent venir du cervelet pour se mettre en connexion avec les noyaux d'origine des nerfs périphériques.

Les fibres motrices qui viennent des tubercules quadrijumeaux descendent, par le faisceau longitudinal postérieur, à travers tout le tronc cérébral et arrivent jusque dans le faisceau fondamental du cordon antéro-latéral de la moelle épinière.

Les fibres motrices qui viennent du cervelet descendent, d'après MARCHI, par les pédoncules cérébelleux inférieurs jusque dans le faisceau fondamental du cordon antéro-latéral.

La voie motrice centrale, comme la voie sensitive centrale, se trouve donc formée de deux parties :

1° De *fibres longues* provenant de l'écorce cérébrale : c'est la *voie motrice centrale corticale*.

2° De *fibres courtes* provenant des masses grises inférieures : c'est la *voie motrice centrale réflexe*.

Les *fibres longues de la voie sensitive centrale*, celles qui relient les neurones sensitifs périphériques d'une moitié de l'axe nerveux, en majeure partie au moins, à l'écorce cérébrale de l'hémisphère opposé, servent à la perception consciente.

Les *fibres longues de la voie motrice centrale*, celles qui relient les cellules pyramidales de la zone motrice de l'écorce cérébrale d'un hémisphère aux cellules radiculaires des nerfs périphériques du côté opposé, servent à la conduction des excitations motrices conscientes.

Les *fibres courtes de la voie sensitive centrale* servent aux mouvements réflexes.

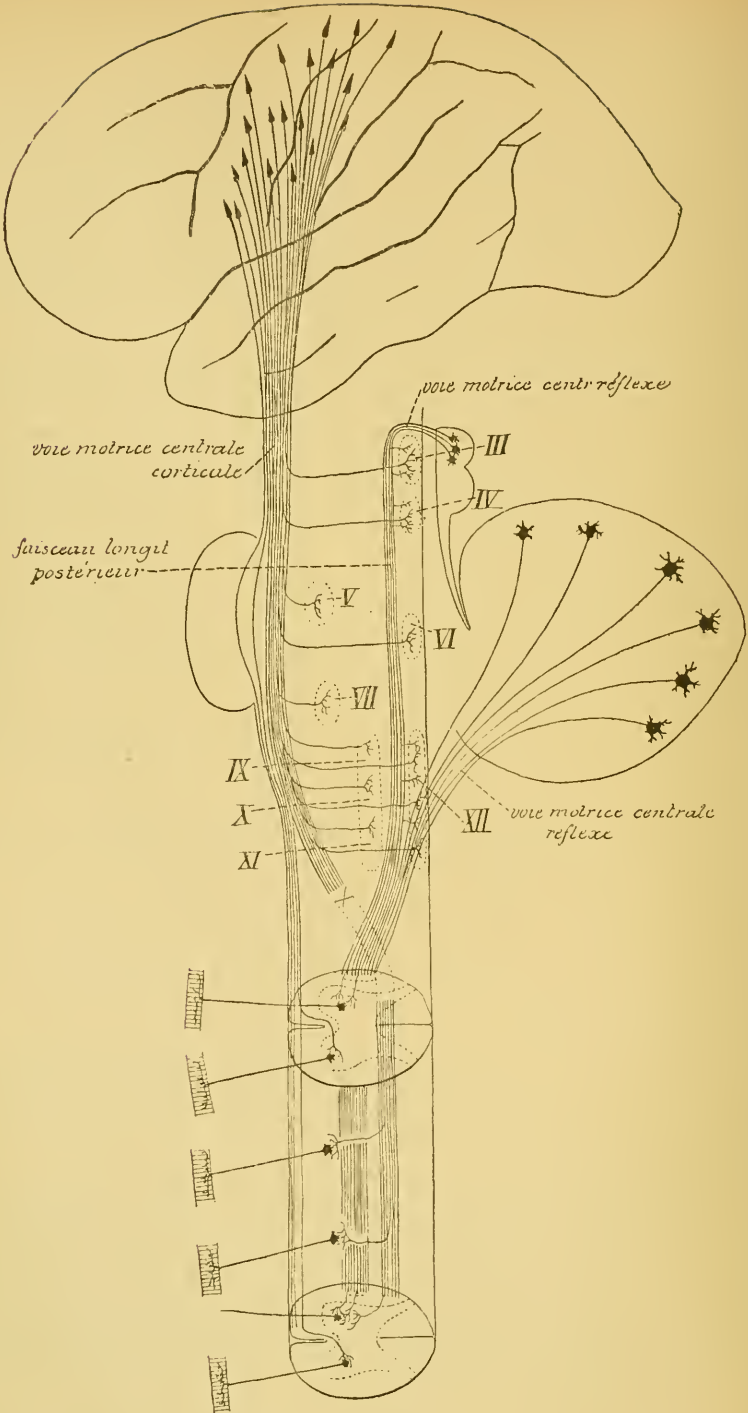


FIG. 510.

Schéma montrant l'origine et le trajet probables des fibres de la voie motrice centrale dont l'existence semble devoir être admise dans l'état actuel de nos connaissances.

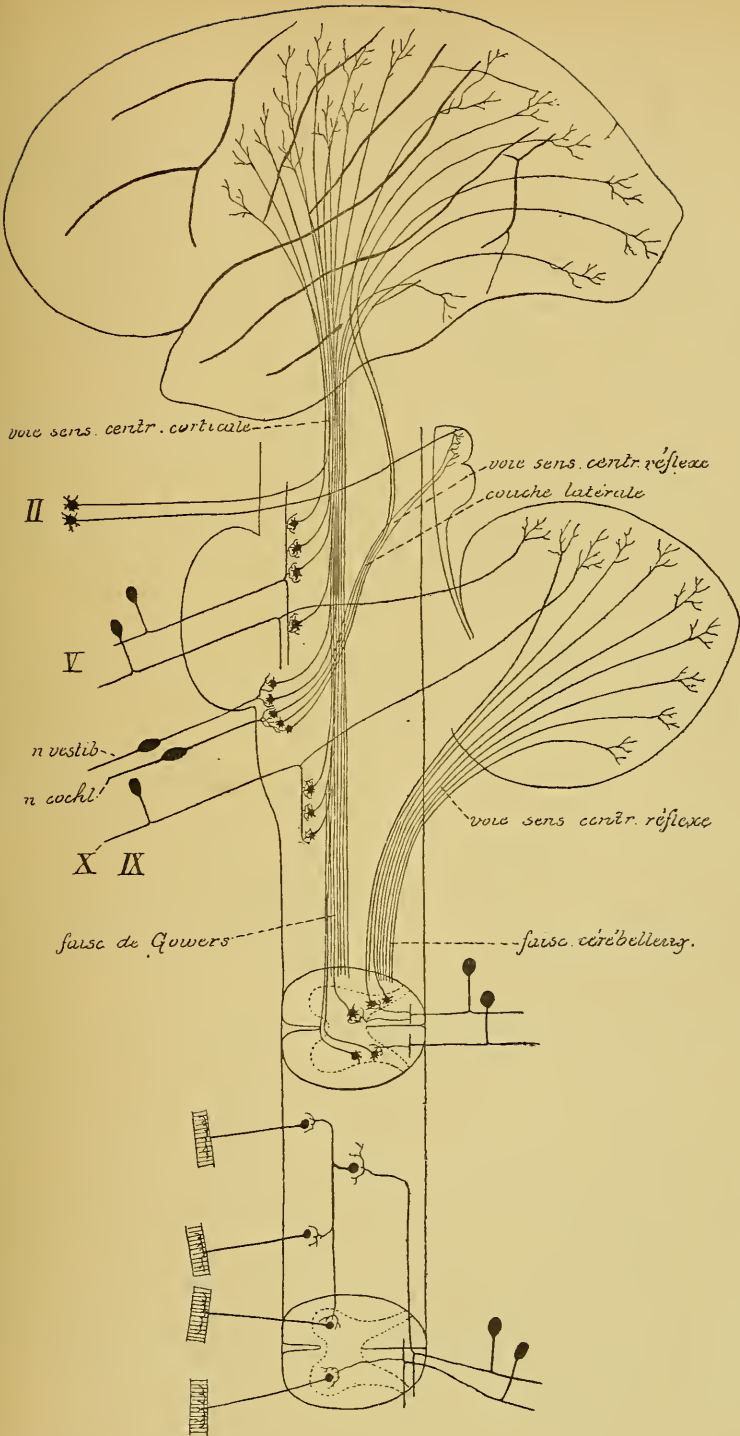


Fig. 511.

Schéma montrant l'origine et le trajet probables des fibres de la voie sensitive centrale dont l'existence semble devoir être admise dans l'état actuel de nos connaissances.

Les *fibres courtes de la voie motrice centrale* servent également aux mouvements réflexes.

Les deux schémas des voies centrales sensibles et des voies centrales motrices que nous avons construits dans les FIG. 510 et 511, comparés entre eux, montrent une disposition importante qui doit vous frapper au premier coup d'œil : les fibres de la voie sensitive centrale se terminent presque toujours dans les régions de l'axe nerveux, où elles arrivent en connexion immédiate avec les cellules d'origine des fibres de la voie motrice. C'est ainsi que :

a) Les fibres courtes de la moelle épinière se terminent dans la substance grise de la corne antérieure, dans le voisinage immédiat des cellules radiculaires;

b) Les fibres du faisceau cérébelleux se rendent dans les masses grises cérébelleuses pour y transmettre l'ébranlement nerveux aux cellules motrices dont les prolongements cylindraxils redescendent jusque dans la moelle épinière;

c) Un grand nombre des fibres de la couche latérale du ruban de REIL, de même qu'une bonne partie des fibres de la voie optique, se terminent dans les éminences antérieures des tubercles quadrijumeaux. Nous avons vu que, d'après H. HELD, ces éminences renferment les cellules d'origine d'une partie au moins des fibres descendantes du faisceau longitudinal postérieur;

d) Une partie des fibres de la voie centrale sensitive se terminent encore, d'après certains auteurs, dans la couche optique. Malheureusement, on ignore encore quelles sont les connexions des cellules nerveuses qui constituent ces masses grises volumineuses. Il est plus que probable que les couches optiques servent, au moins en partie, de centre réflexe supérieur et qu'un grand nombre des cellules qui les constituent envoient leurs prolongements cylindraxils dans les parties inférieures de l'axe nerveux;

e) Enfin, une partie encore des fibres sensibles se terminent, d'après FLECHSIG et HÖSEL, dans la zone motrice de l'écorce cérébrale.

Il n'y a d'exception que pour les fibres de la voie sensitive centrale qui se rendent dans l'écorce grise du lobe temporal, du lobe occipital et du lobe pariétal. Peut-être ce dernier groupe de fibres sert-il seul à la perception consciente. On pourrait considérer alors toutes les autres fibres constitutives de la voie sensitive centrale comme servant aux voies réflexes.

Ces considérations nous amènent à dire quelques mots des voies réflexes.

## Les voies réflexes.

Pour qu'un mouvement réflexe puisse se produire, il faut absolument qu'une fibre sensitive périphérique arrive en connexion médiate ou immédiate avec la cellule d'origine d'une fibre motrice périphérique, à laquelle elle puisse transmettre l'ébranlement nerveux reçu. Le trajet parcouru par l'ébranlement nerveux depuis l'extrémité périphérique de la fibre sensitive où se produit l'impression jusqu'à l'extrémité périphérique de la fibre motrice où s'opère la contraction ou le mouvement réflexe, s'appelle un *arc nerveux réflexe*.

Cet arc nerveux réflexe peut avoir une structure plus ou moins complexe.

Dans la généralité des cas, il n'est constitué que de deux éléments nerveux ou des deux neurones : un neurone sensitif et un neurone

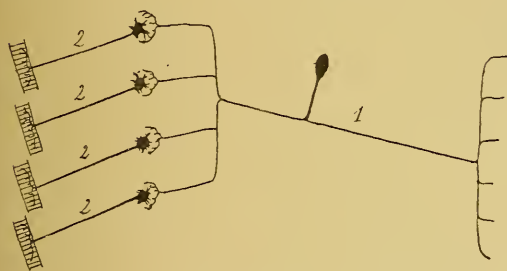


FIG. 512.

Arc nerveux réflexe simple.

1. Neurone sensitif périphérique.
2. Neurone moteur périphérique.

moteur appartenant l'un, à la voie sensitive périphérique, et l'autre, à la voie motrice périphérique, FIG. 512. La connexion ou l'articulation de ces deux neurones se fait directement dans la substance grise de la partie inférieure de l'axe nerveux. On peut trouver ces arcs réflexes à tous les niveaux de la moelle épinière, de la moelle allongée, de la

protubérance annulaire et du cerveau moyen, c'est-à-dire dans les parties de l'axe nerveux où les ramifications terminales d'une fibre sensitive périphérique peuvent venir en contact immédiat avec les cellules radiculaires des nerfs moteurs périphériques.

Nous avons vu que les fibres des cordons postérieurs envoient dans la substance grise de la moelle des collatérales *courtes* et *longues*. Les collatérales courtes se terminent dans la substance grise de la corne postérieure ou des régions moyennes. Les collatérales longues, au contraire, traversent d'arrière en avant toute l'épaisseur de la substance grise; elles viennent se mettre directement en connexion avec les cellules radiculaires; ce sont les collatérales sensitivo-motrices de RAMON Y CAJAL, FIG. 513.

Les fibres sensibles du nerf pneumo-gastrique et du nerf glosso-pharyngien peuvent venir en contact, d'une façon analogue, avec les

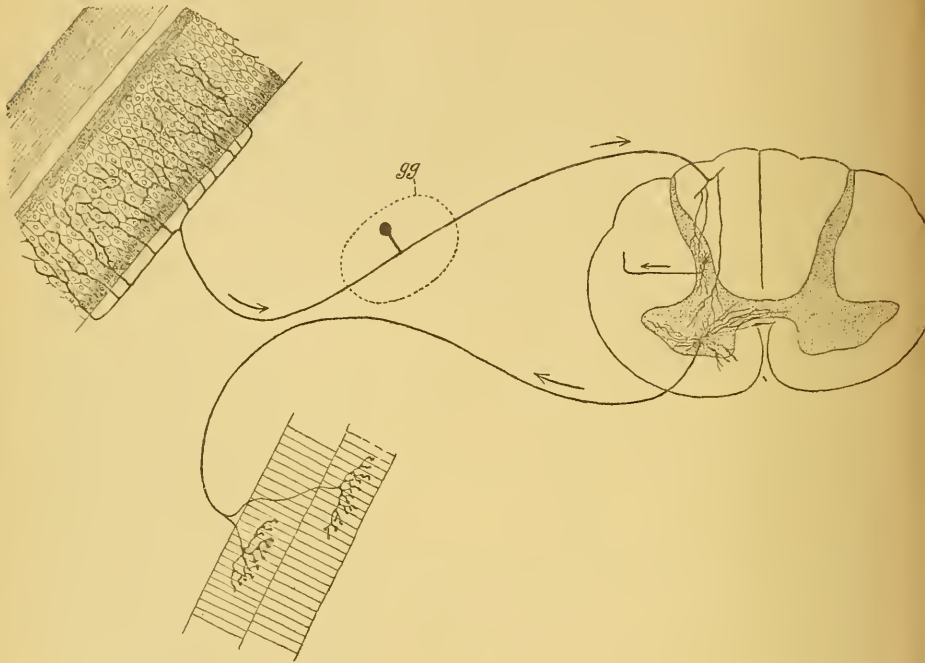


FIG. 513.

✓ Schéma montrant la constitution d'un arc nerveux réflexe simple dans la moelle épinière.

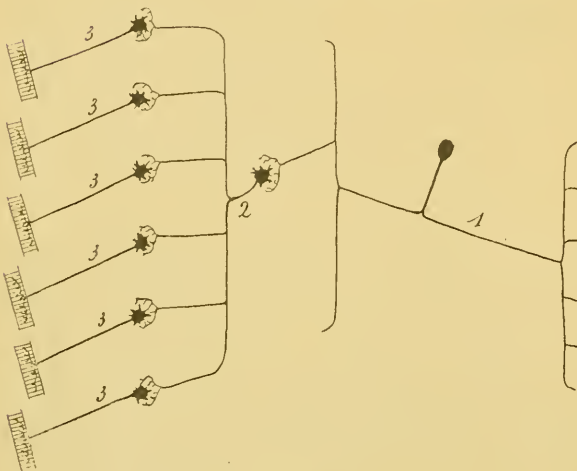


FIG. 514.

Arc nerveux réflexe complexe.

1. Neurone sensitif périphérique.
2. Neurone sensitif central.
3. Neurones moteurs périphériques.

cellules radiculaires des fibres motrices de ces mêmes nerfs et avec les cellules d'origine du nerf hypoglosse.

Les fibres sensibles du nerf trijumeau peuvent envoyer des branches collatérales dans le noyau moteur du nerf trijumeau, de même que les fibres de la racine descendante et celles de la racine ascendante peuvent se mettre en connexion immédiate



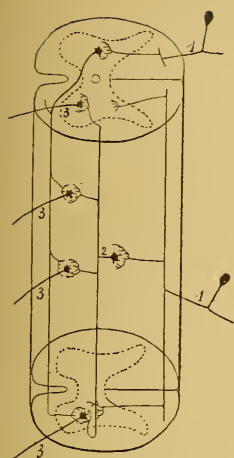


FIG 515.

Schéma montrant la constitution d'un arc nerveux réflexe complexe de la moelle épinière.

1. Neurone sensitif périphérique.
2. Neurone sensitif central.
3. Neurones moteurs périphériques.

avec les noyaux moteurs du cerveau moyen, aussi bien qu'avec ceux de la protubérance annulaire, de la moelle allongée et de la partie supérieure de la moelle épinière.

Un arc nerveux plus complexe est celui qui résulte de l'articulation de trois neurones superposés, FIG. 514 :

- un neurone sensitif périphérique, 1,
- un neurone sensitif central, 2, et
- un ou plusieurs neurones moteurs périphériques, 3.

On retrouve ces arcs réflexes, en nombre considérable, sur toute l'étendue de la moelle épinière.

L'élément nerveux sensitif périphérique est représenté par une fibre des cordons postérieurs, FIG. 515, 1. Celle-ci envoie ses collatérales courtes dans la substance grise de la moelle, où elles viennent en connexion avec une ou plusieurs cellules des cordons. La cellule des cordons représente l'élément nerveux sensitif central, 2. Le prolongement cylindraxil de cette cellule nerveuse monte ou descend dans la substance blanche de la moelle épinière, soit dans la moitié correspondante, soit dans la moitié opposée, et envoie dans la substance grise ses ramifications collatérales et terminales pour s'y mettre en contact avec un grand nombre de cellules radiculaires.

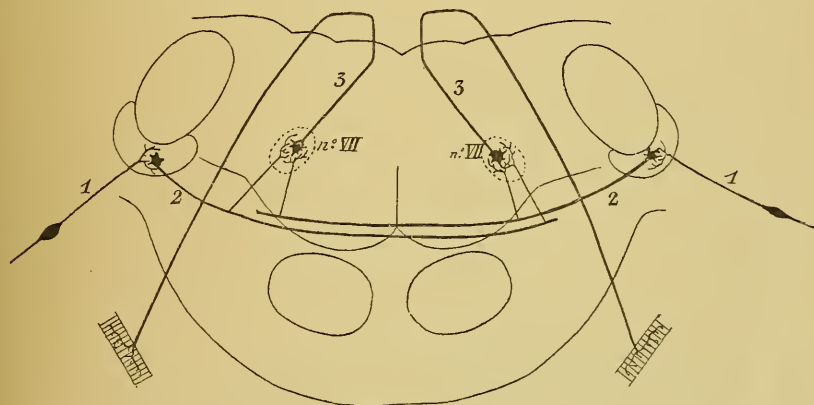


FIG. 516.

Schéma montrant un arc nerveux réflexe complexe existant entre le nerf acoustique et le nerf facial (construit d'après la description de H. HELD).

1. Neurone acoustique périphérique.
2. Neurone acoustique central.
3. Neurone moteur périphérique.

Les cellules radiculaires excitées représentent les neurones moteurs périphériques, FIG. 515, 3.

On peut trouver ces arcs réflexes complexes dans toute l'étendue du tronc cérébral. Un exemple nous en est offert par les relations qui existent, d'après H. HELD, entre le nerf acoustique et le nerf facial, FIG. 516.

Ici, le neurone sensitif périphérique est la cellule bipolaire du ganglion spiral se terminant dans le noyau accessoire. Le neurone sensitif central a sa cellule d'origine dans ce noyau, tandis que son prolongement cylindraxil devient une fibre du corps trapézoïde. En passant au-devant du

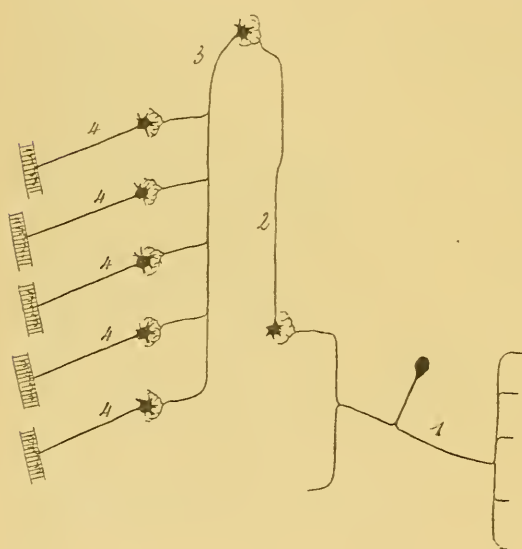


FIG. 517.

Arc nerveux réflexe très complexe.

1. Neurone sensitif périphérique.
2. Neurone sensitif central.
3. Neurone moteur central.
4. Neurones moteurs périphériques.

noyau d'origine du nerf facial, cette fibre envoie dans ce noyau des ramifications collatérales qui viennent en contact avec le neurone moteur périphérique représenté par une cellule radiculaire du nerf facial.

La voie réflexe la plus complexe est constituée de quatre neurones superposés, FIG. 517 :

- un neurone sensitif périphérique, 1,
- un neurone sensitif central, 2,
- un neurone moteur central, 3, et
- un neurone moteur périphérique, 4.

On retrouve cette disposition pour certains réflexes de la moelle remontant jusque dans le cervelet.

Le neurone sensitif périphérique vient se terminer dans la substance grise de la corne postérieure de la moelle.

Le neurone sensitif central commence dans cette corne par une cellule des cordons qui envoie son prolongement cylindraxil dans le faisceau cérébelleux et par là jusque dans les masses grises cérébelleuses.

Dans le cervelet se trouve la cellule d'origine du neurone moteur central dont le prolongement cylindraxil descend par le pédoncule cérébelleux inférieur et le faisceau fondamental du cordon antéro-latéral de la moelle pour se mettre en connexion, par ses ramifications collatérales et terminales, avec un nombre plus ou moins grand de cellules radiculaires. La coordination de nos mouvements par le cervelet se fait uniquement par ces voies réflexes.

L'exemple le plus remarquable de cette voie réflexe complexe existe cependant dans la voie décrite par HELD sous le nom de *voies réflexes optique et acoustique*, FIG. 518.

*Neurone sensitif périphérique* : C'est la cellule bipolaire de la rétine pour le réflexe optique et la cellule bipolaire du ganglion spiral pour le réflexe acoustique.

*Neurone sensitif central* : C'est une des fibres du nerf optique qui se terminent dans les éminences antérieures des tubercules quadrijumeaux ou une des fibres du corps trapézoïde ou de la voie centrale acoustique se terminant également dans les tubercules quadrijumeaux antérieurs.

*Neurone moteur central* : Pour les deux réflexes il est représenté par une des cellules volumineuses qui constituent la masse grise du noyau des éminences antérieures et dont le prolongement cylindraxil, en descendant dans le faisceau longitudinal postérieur, se met en contact par ses ramifications collatérales et terminales avec le nerf oculo-moteur commun (réflexe pupillaire), avec le nerf pathétique, le nerf oculo-moteur externe, peut-être avec l'hypoglosse et, dans la partie supérieure de la moelle, avec les cellules radiculaires des nerfs cervicaux.

*Neurone moteur périphérique* : Ce sont les cellules radiculaires des nerfs périphériques avec lesquelles le neurone central arrive en contact.

On peut admettre aussi l'existence de voies réflexes allant des nerfs sensitifs périphériques jusque dans la zone motrice de l'écorce cérébrale pour redescendre par les fibres de la voie pyramidale jusqu'aux cellules radiculaires des nerfs moteurs périphériques. Nous avons vu, en effet, que, d'après FLECHSIG et HÖSEL, un grand nombre des fibres de la voie sensitive centrale se terminent directement dans la zone motrice.

Nous sommes arrivé à la fin de cet aperçu général sur la structure de l'axe nerveux, par lequel nous avons voulu terminer l'étude du système nerveux cérébro-spinal.

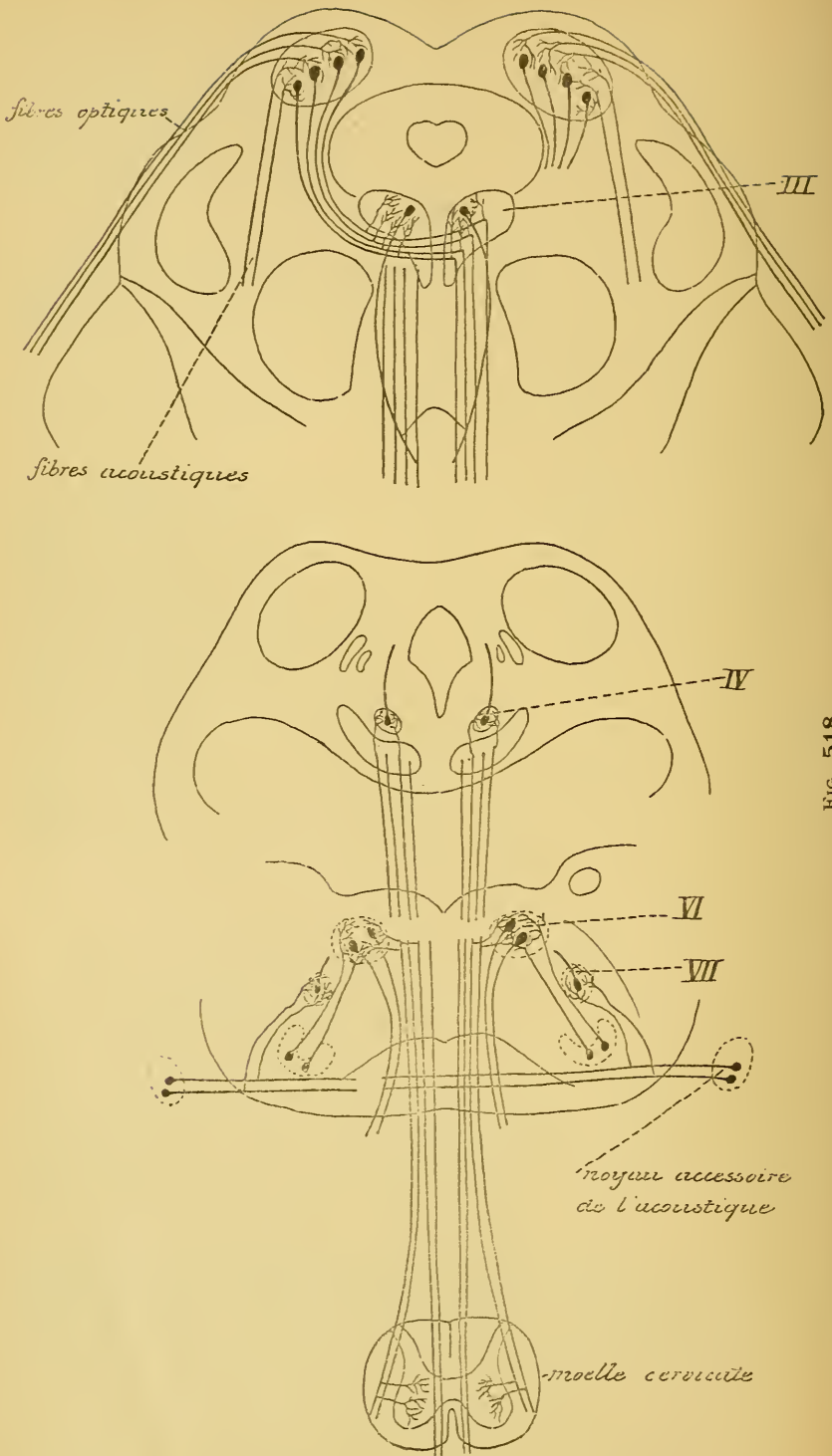


FIG. 518.

Schéma montrant l'origine et le trajet des fibres de la voie motrice centrale réflexe reliant les ramifications terminales des fibres optiques et des

Dans ces dernières leçons, nous avons dû abandonner bien souvent le terrain des faits. La structure interne de l'axe cérébro-spinal présente, en effet, encore tant de lacunes que pour pouvoir nous faire une idée générale de l'ensemble, nous nous trouvons dans la nécessité de devoir suppléer quelquefois aux faits précis qui nous manquent encore par des hypothèses plus ou moins probables. Ces hypothèses nous ont servi à construire un certain nombre de schémas destinés à mieux vous faire saisir l'origine, le trajet, la terminaison et les connexions multiples de ces nombreux faisceaux de fibres nerveuses qui servent à édifier l'axe cérébro-spinal.

Avant de finir, nous tenons cependant à vous déclarer que toutes ces figures schématiques construites sur des hypothèses ne doivent et ne peuvent avoir à vos yeux d'autre valeur que celle que scientifiquement on peut attribuer à des schémas.

« Un schéma, dit EDINGER dans ses leçons sur le système nerveux central, un schéma est toujours un édifice fragile. On doit l'améliorer tantôt dans un endroit, tantôt dans un autre. Très souvent même on est obligé de détruire de fond en comble quelques-unes de ses parties et de les réédifier complètement. On a contesté l'utilité de construire des schémas dans un domaine qui offre encore tant de lacunes comme celui de la structure interne du système nerveux central. Comme réponse à ces critiques, nous pouvons répéter ici les paroles que le vieux BURDACH écrivait en 1819. « La science ne consiste pas seulement dans une collection de faits isolés. Chaque fois que l'on a acquis un certain nombre de faits nouveaux, on est en droit de leur donner une place dans l'édifice total. Ce n'est pas par là que l'on peut enrayer les progrès de la science. Au contraire, c'est seulement quand nous sommes mis en état de contempler l'édifice dans son ensemble, que nous pouvons apercevoir, au premier coup d'œil, les lacunes de nos connaissances et les directions dans lesquelles nous devons pousser nos recherches ultérieures. Puissent de pareilles tentatives se renouveler souvent. Aucun schéma n'est détruit, sans avoir été de quelque utilité à la science ».

# SYSTÈME NERVEUX SYMPATHIQUE.

## TRENTE-HUITIÈME LEÇON

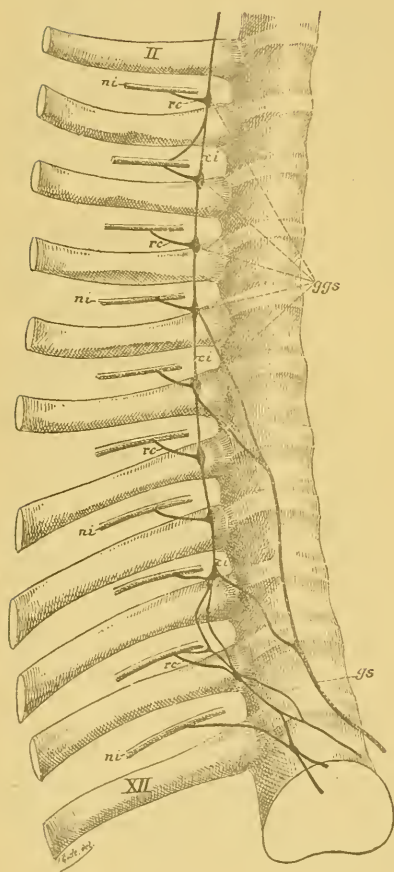


FIG. 519.

Portion thoracique de la chaîne ganglionnaire du sympathique. Gr. nat. 1/2.

*ggs* : Ganglions thoraciques.

*ci* : Cordons intermédiaires.

*ni* : Nerfs intercostaux.

*rc* : Rameaux communicants.

*gs* : Nerf grand splanchnique.

*II* : Deuxième côte.

*XII* : Douzième côte.

Le système nerveux sympathique ou système nerveux de la vie végétative comprend une partie centrale et une partie périphérique.

La partie centrale est formée par une série de ganglions située de chaque côté de la colonne vertébrale depuis la base du crâne jusqu'à l'extrémité inférieure de la région sacrée. Ces ganglions sont reliés les uns aux autres par des faisceaux de fibres nerveuses connus sous le nom de *cordons intermédiaires*. Il en résulte, de chaque côté de la colonne vertébrale, une chaîne continue appelée *chaîne sympathique*, FIG. 519.

La partie périphérique est représentée par les fibres nerveuses qui partent de la chaîne sympathique pour se terminer dans les viscères (*nerfs viscéraux*), dans la paroi des vaisseaux (*nerfs vasculaires*), ou dans la profondeur des glandes.

La chaîne sympathique, avec les nerfs périphériques qui en dépendent, ne constitue cependant pas un système indépendant. Elle est reliée au système nerveux cérébro-spinal par un nombre considérable de faisceaux de fibres nerveuses qui partent des nerfs cérébro-spinaux pour se rendre dans les ganglions sympathiques. Ces faisceaux de fibres nerveuses sont connus sous le nom de *rameaux communicants*.

Le système nerveux sympathique comprend donc trois parties :  
 1° Les ganglions sympathiques avec les cordons intermédiaires.  
 2° Les nerfs périphériques viscéraux, vasculaires et glandulaires.  
 3° Les rameaux communicants.

*Ganglions sympathiques.* Les ganglions sympathiques existent en nombre variable sur les faces latérales de la colonne vertébrale. Théoriquement, on devrait y rencontrer autant de ganglions qu'il y a de nerfs périphériques dépendant de la moelle épinière, puisque chaque nerf spinal s'anastomose par un rameau communicant avec le ganglion voisin du sympathique. Cette disposition s'est maintenue le long de la région dorsale, où l'on rencontre communément douze ganglions sympathiques.

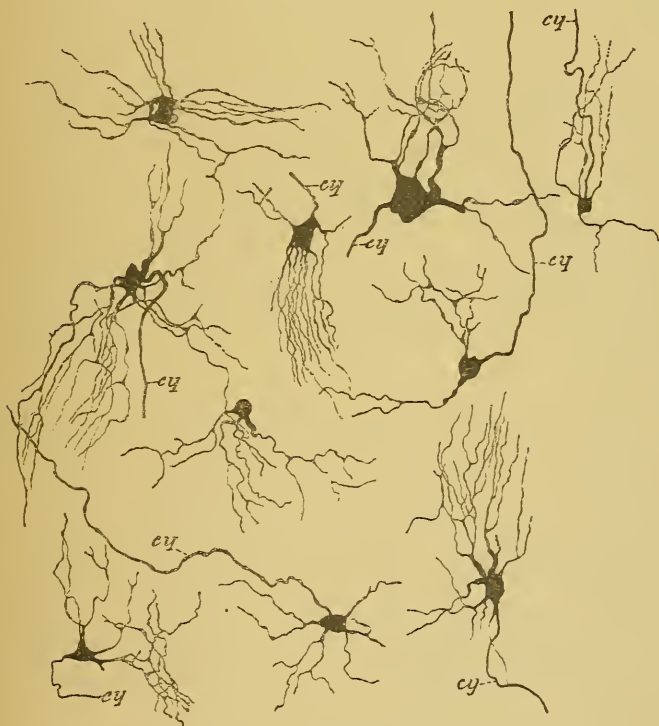

FIG. 520.

Quelques cellules nerveuses du ganglion cervical supérieur d'un chat nouveau-né

Ailleurs, elle s'est modifiée en ce sens que deux ou plusieurs ganglions voisins se sont fusionnés en un seul ganglion plus volumineux. C'est ainsi que le long de la colonne cervicale on ne compte généralement

que trois (quelquefois deux) ganglions sympathiques en connexion avec les huit nerfs cervicaux. Cette fusion de plusieurs ganglions en un seul est moins fréquente dans la partie inférieure de la chaîne sympathique, où l'on compte communément quatre ganglions lombaires, quatre ganglions sacrés et un seul ganglion coccygien.

Les ganglions sympathiques éminemment variables de forme et de volume présentent tous la même structure interne : ils sont formés de cellules nerveuses et de fibres nerveuses.

A. *Cellules nerveuses.* On sait depuis longtemps que les cellules nerveuses qui entrent dans la constitution des ganglions du sympathique appartiennent au type multipolaire, mais on pensait que chacun de leurs prolongements devenait le cylindre-axe d'une fibre nerveuse. Les recherches faites, avec la méthode au chromate d'argent, par KÖLLIKER, RAMON Y CAJAL, VAN GEHUCHTEN, RETZIUS et L. SALA, nous ont appris que les cellules nerveuses qui entrent dans la constitution du système nerveux sympathique présentent, chez tous les mammifères, les mêmes caractères que les cellules nerveuses du système cérébro-spinal, FIG. 520. Elles sont pourvues de plusieurs prolongements protoplasmiques plus ou moins longs qui se terminent librement dans le voisinage de la cellule d'origine, et d'un seul prolongement cylindraxil; celui-ci devient le cylindre-axe d'une fibre nerveuse du cordon intermédiaire, du rameau communicant ou du nerf périphérique.

B. *Fibres nerveuses.* Tout ganglion du système nerveux sympathique est traversé par des faisceaux de fibres nerveuses se rendant dans un cordon intermédiaire, un rameau communicant ou un nerf périphérique.

Les fibres nerveuses longitudinales qui passent d'un ganglion dans les cordons intermédiaires ne sont probablement que les prolongements cylindraxils de cellules nerveuses situées dans ce ganglion ou dans un ganglion voisin. Elles représenteraient des fibres commissurales longitudinales ayant pour fonction de relier l'un à l'autre les différents ganglions superposés, FIG. 521.

Les fibres nerveuses qui pénètrent d'un ganglion dans le rameau communicant ou dans le nerf périphérique voisin représentent les prolongements cylindraxils des cellules nerveuses du ganglion lui-même. Quelques-unes d'entre elles cependant sont des fibres du système cérébro-spinal amenées par le rameau communicant et qui traversent le ganglion sympathique pour se rendre dans un nerf sympathique périphérique.



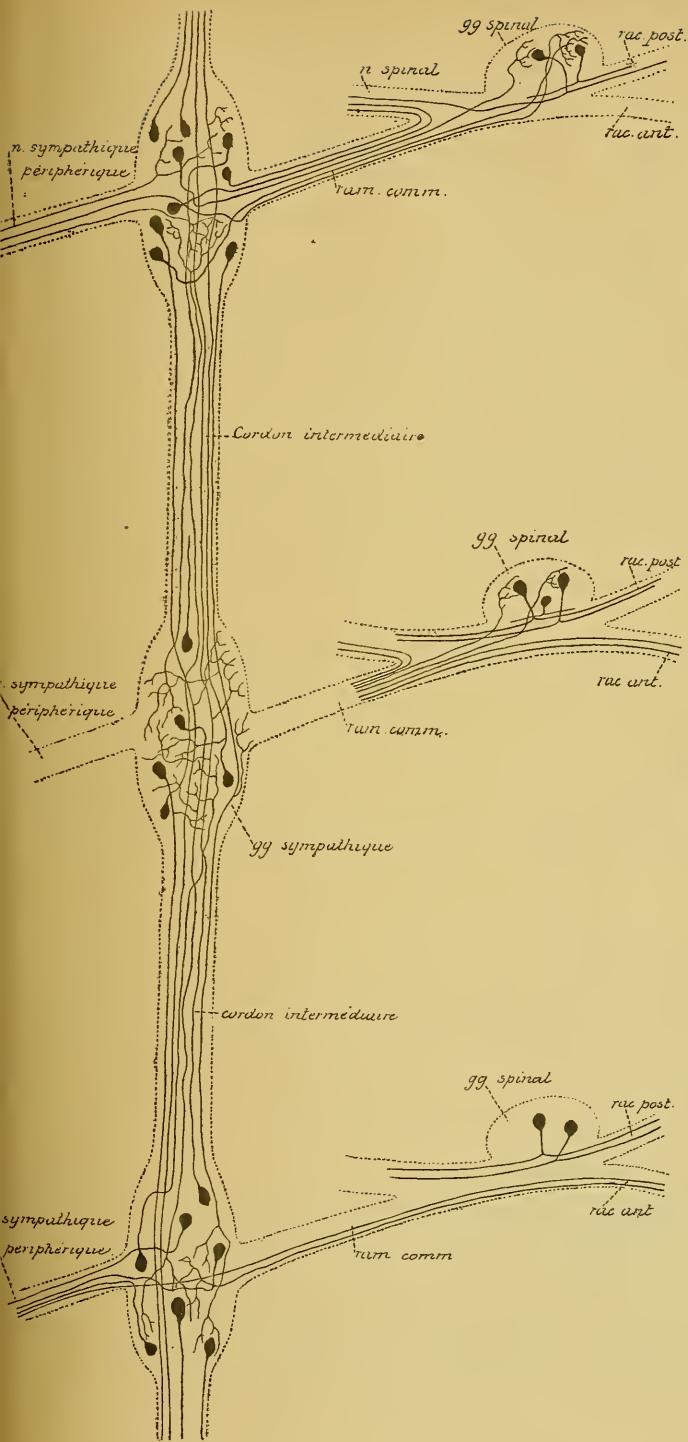


FIG. 521.

Schéma montrant la constitution de la chaîne ganglionnaire du sympathique et ses relations probables avec le système nerveux cérébro-spinal.

Tout rameau communicant renferme des fibres sympathiques et des fibres cérébro-spinales. Nous avons dessiné les premières dans le rameau communicant supérieur et les autres dans le rameau communicant inférieur.

Tout nerf sympathique périphérique renferme : a) Des fibres ayant leurs cellules d'origine dans les ganglions périphériques : nous les avons dessinées dans le voisinage du ganglion supérieur.

b) Des fibres ayant leurs cellules d'origine dans les ganglions de la chaîne, et

c) Des fibres d'origine cérébro-spinale. Nous avons reproduit ces deux espèces de fibres nerveuses dans le nerf périphérique en connexion

En traversant le ganglion sympathique, toutes ces fibres nerveuses abandonnent des branches collatérales qui se terminent, par des ramifications libres, entre les cellules constitutives du ganglion. En dehors des fibres nerveuses qui ont leurs cellules d'origine dans le ganglion lui-même et en dehors des fibres qui ne font que traverser le ganglion pour se rendre dans un cordon intermédiaire, le rameau communicant ou un nerf périphérique, on trouve encore, dans tout ganglion de la chaîne sympathique, un groupe de fibres nerveuses qui viennent s'y terminer : ce sont soit des fibres commissurales longitudinales appartenant à la chaîne sympathique, soit des fibres périphériques provenant de cellules nerveuses situées dans les *ganglions périphériques*, soit des fibres cérébro-spinales amenées par le rameau communicant, FIG. 521.

Toutes ces ramifications collatérales et terminales produisent, dans l'épaisseur de chaque ganglion, un entrelacement inextricable de fibrilles nerveuses enveloppant de toutes parts les prolongements protoplasmatiques et le corps des cellules constitutives du ganglion.

*Les nerfs périphériques.* Les nerfs périphériques du système nerveux sympathique sont formés de fibres nerveuses à myéline et de fibres sans myéline ou fibres de REMAK. Ces dernières forment cependant l'élément constitutif principal des nerfs sympathiques. Ces nerfs se rendent dans les parois des viscères, ou dans les parois des vaisseaux, ou dans la profondeur des glandes annexes du système intestinal et du système uro-génital.

Les nerfs sympathiques périphériques renferment trois groupes de fibres nerveuses :

a) Des *fibres motrices* destinées à innerver les muscles lisses des vaisseaux (nerfs vaso-moteurs) et des viscères. Ces fibres motrices innervent aussi un certain nombre de muscles striés : tels les muscles du cœur, de la partie supérieure de l'œsophage et du pharynx ;

b) Des *fibres sécrétoires* destinées aux glandes annexes du système intestinal et du système uro-génital ;

c) Des *fibres sensibles*. Celles-ci se terminent, par des ramifications libres, soit entre les cellules épithéliales des muqueuses, soit dans la profondeur des parois vasculaires et viscérales, soit entre les éléments constitutifs des glandes. Quelques-unes de ces fibres se terminent entre les deux feuillets du mésentère et y produisent les corpuscules de PACINI.

Les nerfs périphériques du système nerveux sympathique présentent un mode de distribution caractéristique qui les distingue des nerfs cérébro-spinaux. Ils ont une grande tendance à se réunir, à s'entrelacer les uns dans les autres et à former des plexus. Aux nœuds de ces plexus, on rencontre fréquemment des amas plus ou moins volumineux de cellules nerveuses qui constituent les *ganglions périphériques*. Ces cellules nerveuses appartiennent au type multipolaire; elles possèdent plusieurs prolongements protoplasmiques et un seul prolongement cylindraxil, ainsi que nous avons pu nous en convaincre sur les ganglions semi-lunaires de chats et de chiens adultes.

Nos connaissances concernant l'organisation interne du système nerveux sympathique sont encore très incomplètes. On suppose que les nerfs périphériques sont formés à la fois de fibres à conduction centrifuge — fibres représentant les prolongements cylindraxils des cellules

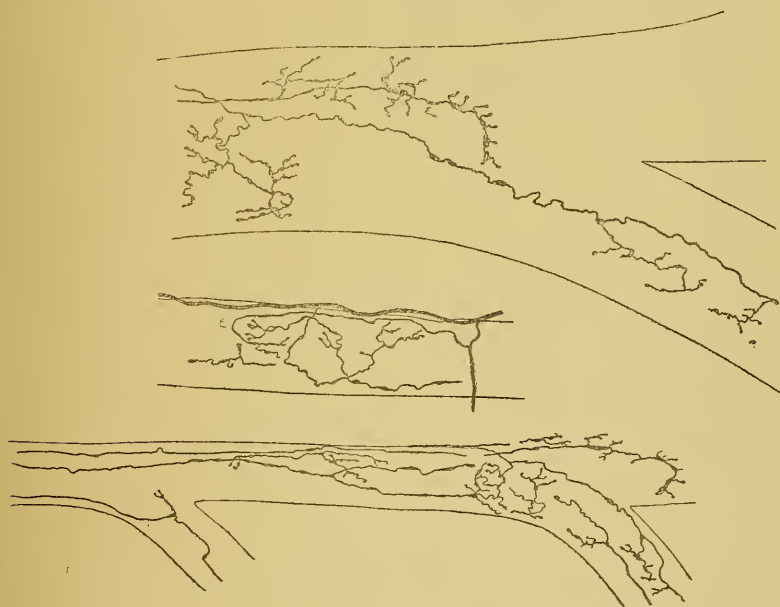


FIG. 522.

Les ramifications terminales des fibres nerveuses sympathiques dans les parois des vaisseaux.  
Réduction obtenue dans le rein de souris blanches nouveau-nées.

nerveuses des ganglions de la chaîne sympathique ou provenant directement du système nerveux cérébro-spinal par les rameaux communicants — et de fibres à conduction centripète, représentant les prolongements cylindraxils des cellules nerveuses des ganglions périphériques.

Les fibres à conduction centrifuge se terminent, par des ramifications libres, dans les organes périphériques : témoins les ramifications terminales que l'on observe avec la plus grande facilité dans les parois des vaisseaux sanguins dans le rein de souris et de rat, FIG. 522 (RETZIUS, VAN GEHUCHTEN et KÖLLIKER).

Les fibres à conduction centripète se terminent probablement dans les ganglions de la chaîne sympathique.

*Les rameaux communicants.* Les rameaux communicants sont des faisceaux de fibres nerveuses reliant les nerfs spinaux aux ganglions de la chaîne sympathique. On admet généralement que ces rameaux communicants renferment des fibres cérébro-spinales et des fibres sympathiques.

On ne connaît encore rien de certain sur le trajet ultérieur de ces deux espèces de fibres nerveuses.

On peut supposer que les fibres d'origine cérébro-spinale, amenées par les rameaux communicants dans les ganglions de la chaîne sympathique, sont des *fibres motrices* destinées à maintenir les cellules nerveuses sympathiques sous la dépendance du système nerveux cérébro-spinal. Ces fibres se termineraient en partie dans les ganglions de la chaîne sympathique, en partie passeraient directement dans les nerfs périphériques pour se rendre dans les ganglions périphériques, FIG. 521.

Les fibres d'origine sympathique qui pénètrent dans les rameaux communicants peuvent s'y comporter de deux façons. Les unes, arrivées au ganglion spinal, se recourbent en dehors et deviennent fibres constitutives du nerf spinal périphérique. Les autres continuent leur trajet vers la moelle pour transmettre à cette partie inférieure de l'axe cérébro-spinal les impressions recueillies dans les organes périphériques. Ces fibres ayant la conduction centripète doivent être considérées comme des *fibres sensibles*. On ne connaît rien de certain sur leur trajet ultérieur. Une chose semble établie, c'est que ces fibres ne pénètrent pas dans la moelle épinière. Nous avons vu, en effet, que toutes les fibres des racines antérieures de la moelle sont des fibres motrices ayant leurs cellules d'origine dans la corne antérieure de la substance grise, et que, parmi les fibres des racines postérieures, quelques-unes, *motrices*, ont également leurs cellules dans la colonne grise antérieure, tandis que toutes les autres représentent les prolongements cylindraxils des cellules des ganglions spinaux.

D'après des recherches de RAMON Y CAJAL, les fibres sympathiques du cordon intermédiaire pénétreraient dans le ganglion spinal pour s'y terminer, par des ramifications libres, autour du corps des cellules nerveuses. Les impressions sensibles recueillies par les fibres du système sympathique seraient donc transmises aux cellules des ganglions spinaux, c'est-à-dire aux éléments sensitifs du système cérébro-spinal. Mais, malgré des recherches très nombreuses que nous avons faites dans le but de contrôler ces observations de RAMON Y CAJAL, nous ne sommes pas encore parvenu à mettre en évidence, dans le ganglion spinal, ces ramifications terminales des fibres sympathiques. Ces observations de RAMON Y CAJAL n'ont, jusqu'à présent, pas encore reçu de confirmation.

Le système nerveux sympathique forme un tout continu s'étendant depuis la face inférieure de l'atlas jusqu'au ganglion coccygien situé au-devant du coccyx, FIG. 523. Pour la facilité de la description des différents ganglions qui le constituent et des nerfs périphériques qui en dépendent, on le divise généralement en quatre parties distinctes :

- 1° la *partie cervicale* ;
- 2° la *partie dorsale* ;
- 3° la *partie lombaire* ;
- 4° la *partie sacrée*.

Pour chacune de ces parties de la chaîne ganglionnaire, nous décrivons le nombre et la position des ganglions qui la constituent, ainsi que les branches qui partent de ces ganglions et que l'on peut ranger en trois groupes :

- 1° des branches anastomotiques ;
- 2° des branches vasculaires ;
- 3° des branches viscérales.

### Le sympathique cervical.

Dans la région cervicale, la chaîne sympathique est située au-devant des apophyses transverses des vertèbres cervicales; elle en est séparée par le muscle long du cou et par le muscle grand droit antérieur de la tête recouverts par l'aponévrose prévertébrale. On la trouve en arrière de la veine jugulaire interne, en arrière et un peu en dehors du nerf pneumo-gastrique, de l'artère carotide interne en haut et de l'artère carotide primitive en bas.



La partie cervicale du grand sympathique ne comprend que deux ou trois ganglions reliés entre eux par des cordons intermédiaires. On désigne ces ganglions sous le nom de *ganglion cervical supérieur*, *ganglion cervical moyen* et *ganglion cervical inférieur*.

*Ganglion cervical supérieur.* Le ganglion cervical supérieur est le plus volumineux de tous les ganglions de la chaîne sympathique. C'est un ganglion fusiforme, mesurant de deux à quatre ou cinq centimètres de longueur, et situé au-devant des apophyses transverses des vertèbres cervicales supérieures, depuis le corps de la deuxième jusqu'à celui de la quatrième et quelquefois de la cinquième vertèbre cervicale. Il est séparé des apophyses transverses de ces vertèbres par le muscle grand droit antérieur de la tête et par l'aponévrose prévertébrale. Il se trouve placé directement en arrière de la carotide interne et est croisé, en dehors, par les nerfs glosso-pharyngien, pneumo-gastrique et hypoglosse.

*Branches anastomotiques.* Le ganglion cervical supérieur du sympathique s'anastomose :

1° Avec les branches antérieures des quatre premiers *nerfs cervicaux*. Ce sont les rameaux communicants qui relient ce ganglion au système nerveux cérébro-spinal.

2° Avec les *nerfs craniens voisins*. Le ganglion supérieur envoie des branches anastomotiques aux nerfs glosso-pharyngien, pneumo-gastrique et grand hypoglosse.

3° Avec le *ganglion cervical moyen*. De l'extrémité inférieure du ganglion part un faisceau de fibres nerveuses qui se dirige verticalement en bas pour s'unir à l'extrémité supérieure du ganglion cervical moyen. C'est le cordon intermédiaire étendu entre les deux premiers ganglions de la chaîne sympathique.

4° Avec les *nerfs craniens supérieurs*. De l'extrémité supérieure de ce ganglion part un filet nerveux assez grêle connu sous le nom de *nerf carotidien*. Il accompagne l'artère carotide interne jusque dans le canal carotidien de l'os temporal, où il se divise en deux rameaux : un rameau interne et un rameau externe; ces rameaux s'anastomosent fréquemment entre eux pour constituer autour de l'artère carotide le *plexus carotidien interne*. Ce plexus accompagne l'artère dans le sinus caverneux, où il prend le nom de *plexus caverneux*.

Du plexus carotidien partent de fines branches collatérales qui vont s'anastomoser :

a) avec un des filets du rameau de Jacobson sur la paroi interne de l'oreille moyenne;

b) avec le *nerf grand pétreux superficiel* pour constituer le *nerf vidien* et se rendre au ganglion sphéno-palatin, dont ces filets sympathiques constituent la *racine ganglionnaire*.

Du plexus caveux partent aussi de nombreux filets très grêles qui vont se rendre :

a) dans le nerf oculo-moteur externe, le nerf pathétique, le nerf oculo-moteur commun et le nerf ophthalmique de WILLIS, pendant le passage de ces nerfs dans la paroi externe du sinus caveux;

b) dans le ganglion ciliaire ou ganglion ophthalmique situé au fond de la cavité orbitaire. Ce filet passe par la fente sphénoïdale et constitue la racine ganglionnaire de ce ganglion;

c) dans l'hypophyse.

De ce plexus caveux se détachent encore des filets vasculaires qui vont former des plexus dans la paroi de toutes les artères qui naissent de l'artère carotide interne : le *plexus de l'artère ophthalmique*, le *plexus de l'artère cérébrale antérieure*, de *l'artère cérébrale moyenne* et de *l'artère communicante postérieure*, ainsi que de toutes les branches collatérales qui naissent de ces troncs artériels.

*Branches vasculaires.* Outre les branches fournies à l'artère carotide interne et à toutes les artères collatérales et terminales de ce tronc artériel, le ganglion cervical supérieur du sympathique fournit encore des rameaux qui vont constituer le *plexus carotidien externe*. Ces rameaux se rendent directement à la partie voisine de la carotide interne, descendent le long de cette artère jusqu'au point de bifurcation de la carotide primitive. Là, ils s'unissent avec des rameaux venus du nerf pneumo-gastrique et du nerf glosso-pharyngien pour former le *plexus intercarotidien*. On trouve souvent dans ce plexus un petit ganglion nerveux, le *ganglion intercarotidien* ou *ganglion d'Arnold*.

Du plexus intercarotidien partent de nombreux filets qui vont entourer l'artère carotide externe, *plexus carotidien externe*, passant successivement sur toutes les branches fournies par la carotide externe et constituant le *plexus thyroïdien inférieur*, le *plexus lingual*, le *plexus facial*, le *plexus occipital*, le *plexus pharyngien inférieur*, le *plexus auriculaire*, le *plexus temporal superficiel* et le *plexus maxillaire interne*.

Dans la paroi de toutes ces artères, ces plexus abandonnent de petites ramilles destinées à innover les muscles de la couche musculaire (nerfs vaso-moteurs).



*Branches viscérales.* Du ganglion cervical supérieur partent encore :

1° Des *rameaux pharyngiens*. Ceux-ci partent du ganglion et se dirigent obliquement en bas et en dedans pour gagner la paroi latérale du pharynx. Là, ils se réunissent avec des branches venues du nerf glosso-pharyngien et du nerf pneumo-gastrique pour constituer le *plexus pharyngien* d'où partent alors les fibres destinées à la muqueuse, aux muscles et aux vaisseaux.

2° Des *rameaux laryngiens*. Ceux-ci s'anastomosent avec des filets du nerf laryngé inférieur pour constituer le *plexus laryngé*.

3° Le *nerf cardiaque supérieur*. Né par deux ou trois filets en partie du ganglion supérieur et en partie du cordon intermédiaire, le nerf cardiaque supérieur se dirige en bas et en dedans, il passe derrière l'artère thyroïdienne supérieure, pénètre dans la cage thoracique et va prendre part à la constitution du *plexus cardiaque*.

*Ganglion cervical moyen.* FIG. 523. Le ganglion cervical moyen est beaucoup plus petit que le ganglion cervical supérieur. Il est situé au niveau de l'apophyse transverse de la sixième vertèbre cervicale, en dedans ou au-devant de l'artère thyroïdienne inférieure, un peu au-dessus de l'artère sous-clavière. Ce ganglion n'est pas constant.

*Branches anastomotiques.* Il s'anastomose :

1° avec les branches antérieures du *cinquième* et du *sixième nerf cervical*, au moyen de deux rameaux communicants;

2° avec le *ganglion cervical supérieur* par un cordon intermédiaire long et grêle;

3° avec le *ganglion cervical inférieur*, au moyen de deux cordons, dont l'un passe devant et l'autre derrière l'artère sous-clavière; ces deux cordons constituent ainsi une anse nerveuse appelée *anse nerveuse de Vieussens*.

*Branches vasculaires.* Il fournit des branches vasculaires à l'artère thyroïdienne inférieure constituant le *plexus thyroïdien inférieur* et s'étendant jusque dans le corps thyroïde.

*Branches viscérales.* Le *nerf cardiaque moyen*. Il naît du ganglion cervical moyen par deux ou plusieurs filets grêles, descend derrière la carotide interne, passe devant ou derrière l'artère sous-clavière et se rend dans le *plexus cardiaque*.

*Ganglion cervical inférieur.* Ce ganglion est situé au niveau de l'espace qui sépare l'apophyse transverse de la septième vertèbre cervicale

et le col de la première côte, en arrière de l'artère sous-clavière. Il a une forme irrégulière.

*Branches anastomotiques.* Il s'anastomose :

1° Avec la branche antérieure du *septième* et du *huitième nerf cervical* au moyen de deux rameaux communicants;

2° Avec le *ganglion cervical moyen* par deux cordons intermédiaires qui forment l'*anse de Vieussens*.

3° Avec le *premier ganglion dorsal* par un cordon intermédiaire très court.

*Branches vasculaires.* Ces branches se jettent en partie sur l'artère sous-clavière pour constituer un plexus nerveux qui va se distribuer dans la paroi musculaire de toutes les artères qui dépendent de l'artère sous-clavière; elles se rendent en partie aussi à l'artère vertébrale constituant le *plexus vertébral* et accompagnant toutes les ramifications de ce tronc artériel.

*Branches viscérales.* Le ganglion cervical inférieur fournit le *nerf cardiaque inférieur*. Ce nerf passe derrière le tronc artériel brachio-céphalique à droite, derrière la crosse de l'aorte à gauche et s'épuise dans le plexus *cardiaque*.

*Le plexus cardiaque.* Le plexus cardiaque est constitué par les trois nerfs cardiaques venant de chaque côté de la chaîne ganglionnaire du sympathique cervical et par de nombreux filets nerveux appartenant aux deux nerfs pneumo-gastriques.

Les nerfs cardiaques gauches passent au-devant de la crosse de l'aorte, tandis que les nerfs cardiaques droits passent derrière cette crosse.

Ce plexus est situé en partie sur la face antérieure et en partie sur la face postérieure de la crosse aortique.

Il présente, sur la face concave de la crosse, un ganglion nerveux assez volumineux appelé *ganglion de Wrisberg*.

De ce plexus cardiaque partent deux groupes de branches : des branches anastomotiques et des branches vasculaires.

*Branches anastomotiques.* Le plexus cardiaque s'anastomose avec les plexus bronchique et pulmonaire droits et avec les plexus bronchique et pulmonaire gauches.

*Branches vasculaires.* Il donne des branches :

- a) A l'artère pulmonaire constituant le *plexus de l'artère pulmonaire* ;
- b) Aux troncs artériels qui partent de la crosse de l'aorte ;
- c) Aux artères coronaires ; ces filets nerveux constituent le *plexus coronaire droit* et le *plexus coronaire gauche*. Ces deux plexus accompagnent les ramifications des deux artères coronaires sur la face antérieure et sur la face postérieure du cœur. Ils abandonnent un grand nombre de filets nerveux qui pénètrent directement dans la substance propre du cœur et qui vont se terminer, par des ramifications indépendantes, sur les fibres musculaires.

Ces plexus coronaires sont riches en ganglions périphériques. On décrit ces ganglions comme situés de préférence sur la face externe du cœur immédiatement en dessous du péricarde. Ils seraient le plus nombreux dans le sillon horizontal qui sépare les oreillettes des ventricules, ainsi qu'au niveau de l'embouchure des veines caves supérieure et inférieure dans l'oreillette droite. On admet aussi qu'il existe de petits ganglions microscopiques entre les fibres musculaires mêmes des parois. Dans les recherches que nous avons faites avec la méthode de GOLGI sur les nerfs du cœur de la souris blanche nouveau-née, nous avons observé un entrelacement très abondant de fibres nerveuses entre les cellules musculaires de la paroi ventriculaire, mais nous n'avons pas eu la bonne fortune d'obtenir réduites les cellules des ganglions périphériques.

### Le sympathique thoracique.

La portion thoracique du système nerveux sympathique est formée de onze ou de douze ganglions, appelés *ganglions thoraciques* et reliés les uns aux autres par des cordons intermédiaires, FIG. 524.

Ces ganglions thoraciques sont situés, de chaque côté de la colonne vertébrale, au-devant des apophyses transverses des vertèbres dorsales, entre les têtes des côtes ; ils sont recouverts immédiatement par la plèvre costale.

De cette chaîne sympathique partent trois groupes de branches nerveuses : des *branches anastomotiques*, des *branches vasculaires* et des *branches viscérales*.

*Branches anastomotiques.* Chaque ganglion thoracique est relié à la branche antérieure du nerf spinal voisin par un, quelquefois par deux *rameaux communicants*. Chaque ganglion est relié encore aux deux ganglions sympathiques voisins par des *cordons intermédiaires*.

*Branches vasculaires.* Les branches vasculaires partent de la chaîne thoracique; les unes se dirigent en dehors et accompagnent les artères intercostales — elles constituent des plexus dans les parois de ces artères; — les autres se dirigent en dedans accompagnant l'artère intercostale jusqu'au tronc aortique et vont prendre part à la constitution du *plexus aortique thoracique*. Ce plexus se continue en haut avec le plexus cardiaque et, en bas, avec le plexus cœliaque.

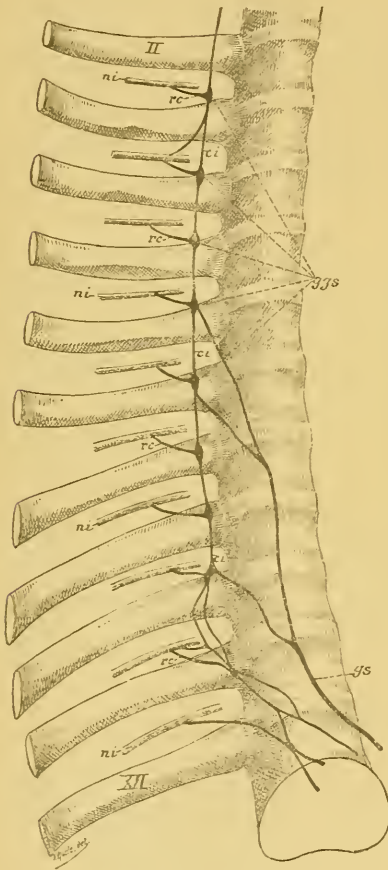


FIG. 524.

Portion thoracique de la chaîne ganglionnaire du sympathique. Gr. nat. 1/2.

- ggs : Ganglions thoraciques.
- ci : Cordons intermédiaires.
- ni : Nerfs intercostaux.
- rc : Rameaux communicants.
- gs : Nerf grand splanchnique.
- II : Deuxième côte.
- XII : Douzième côte.

*Branches viscérales.* Outre les filets nerveux fournis au *plexus œsophagien* et au *plexus pulmonaire*, la portion thoracique du système nerveux sympathique fournit encore deux branches volumineuses appelées *nerf grand splanchnique* et *nerf petit splanchnique*.

Le *nerf grand splanchnique* est formé par des filets nerveux qui, venant du sixième, du septième, du huitième et du neuvième ganglion thoracique, se dirigent obliquement en bas et en dedans pour se réunir en un tronc volumineux sur la face latérale du corps de la douzième vertèbre dorsale. Il traverse alors la partie interne du pilier correspondant du muscle diaphragme, pénètre ainsi dans la cavité abdominale pour se terminer dans le ganglion semi-lunaire du *plexus cœliaque* ou *plexus solaire*.

Le *nerf petit splanchnique* naît des deux ou trois derniers ganglions thoraciques par deux ou trois filets très grêles qui se dirigent obliquement en bas et en dedans pour se réunir en un tronc unique. Celui-ci traverse le muscle diaphragme un peu en dehors de l'endroit par où passe le *nerf grand splanchnique*. Arrivé dans la cavité abdominale, il

se divise en deux ou trois rameaux qui se rendent dans le *plexus solaire* et dans le *plexus rénal*.

### Le sympathique lombaire.

La portion lombaire du système nerveux sympathique est généralement constituée par quatre ganglions appelés *ganglions lombaires* et reliés les uns aux autres par des cordons intermédiaires.

Ces ganglions sont situés sur la face antéro-latérale de la colonne lombaire immédiatement au-devant de l'insertion supérieure du muscle psoas. Les ganglions droits sont recouverts par la veine cave inférieure, tandis que ceux du côté gauche sont en rapport avec l'aorte abdominale.

Le cordon intermédiaire qui relie le premier ganglion lombaire au dernier ganglion dorsal traverse le pilier du muscle diaphragme un peu en dehors des nerfs splanchniques. Celui du côté gauche traverse quelquefois l'ouverture aortique du diaphragme, à gauche de l'aorte.

De ces ganglions lombaires et des cordons intermédiaires qui les réunissent partent des *branches anastomotiques*, des *branches vasculaires* et des *branches viscérales*.

*Branches anastomotiques.* Chaque ganglion lombaire est relié, par un ou par deux rameaux communicants, aux branches antérieures des nerfs lombaires. Ces rameaux communicants se dirigent en haut et en arrière, passent en dessous des arcades aponévrotiques que présente le muscle psoas, à l'endroit où il s'insère sur le corps des vertèbres lombaires, et se jettent dans les branches constitutives du plexus lombaire, dans l'épaisseur même du muscle psoas.

*Branches vasculaires et viscérales.* Des ganglions lombaires partent des filets nerveux destinés aux artères lombaires. Ces filets constituent, dans la paroi de ces artères, un plexus nerveux qui accompagne l'artère en dehors jusque dans ses ramifications terminales et, en dedans, jusqu'à l'aorte abdominale, autour de laquelle ils vont constituer le *plexus aortique abdominal*. Ce plexus entoure toute l'étendue de l'aorte depuis l'orifice aortique du diaphragme jusqu'au point où l'aorte se divise en artères iliaques primitives et artère sacrée moyenne. Il est le plus développé au niveau de l'extrémité supérieure de l'aorte abdominale, où il se continue avec le plexus aortique thoracique. A ce niveau il forme, autour du tronc cœliaque, un plexus volumineux appelé *plexus cœliaque* ou *plexus solaire*.

Le *plexus cœliaque* entoure l'origine du tronc cœliaque et de l'artère mésentérique supérieure. Compris entre les deux capsules surrénales, il s'étend depuis l'orifice aortique du muscle diaphragme jusqu'au point où naissent les artères rénales. Il est situé au-devant de l'aorte abdominale et au-devant de la portion lombaire du muscle diaphragme.

Ce plexus est constitué, de chaque côté, par les deux nerfs splanchniques, par des filets du nerf pneumo-gastrique et par des filets nerveux venant des ganglions lombaires supérieurs. De chaque côté de la colonne vertébrale, appliqué contre le pilier correspondant du muscle diaphragme, au niveau des capsules surrénales, on trouve dans ce plexus un ganglion volumineux à bord externe convexe et à bord interne concave, appelé *ganglion sémi-lunaire*. Les deux ganglions sémi-lunaires sont reliés l'un à l'autre par de nombreux filets passant au-devant de l'aorte. Chaque ganglion reçoit le *nerf grand splanchnique* du côté correspondant et un rameau venu du nerf petit splanchnique; de plus, dans le ganglion semi-lunaire droit se jette encore une branche volumineuse du nerf pneumo-gastrique droit. Ce nerf pneumo-gastrique droit, le ganglion semi-lunaire droit et le nerf grand splanchnique droit forment ainsi une anse volumineuse à concavité supérieure connue sous le nom de *anse mémorable de Wrisberg*.

Le plexus cœliaque renferme encore d'autres petits ganglions irrégulièrement distribués. Il donne naissance à une série de plexus secondaires accompagnant les branches artérielles qui naissent de la partie supérieure de l'aorte abdominale, FIG. 525 :

a) Les *plexus diaphragmatiques inférieurs* accompagnant les artères diaphragmatiques inférieures; ils donnent des filets au diaphragme, aux capsules surrénales et à la partie inférieure de l'œsophage.

b) Le *plexus coronaire stomachique* donnant des filets aux parois de l'estomac dans les parties voisines de la petite courbure.

c) Le *plexus hépatique* destiné au foie et qui abandonne des filets à l'artère pylorique, à l'artère gastro-épiploïque droite et aux artères jumelles ou cystiques. Ce plexus accompagne non seulement les branches de l'artère hépatique, mais il entoure aussi le canal cholédoque, le canal cystique, le canal hépatique et la veine-porte.

d) Le *plexus splénique* destiné au pancréas, à la grande courbure de l'estomac et à la rate.

e) Le *plexus mésentérique supérieur*. Il enlace l'artère du même nom, court entre les deux feuilletts du mésentère et envoie ses filets terminaux

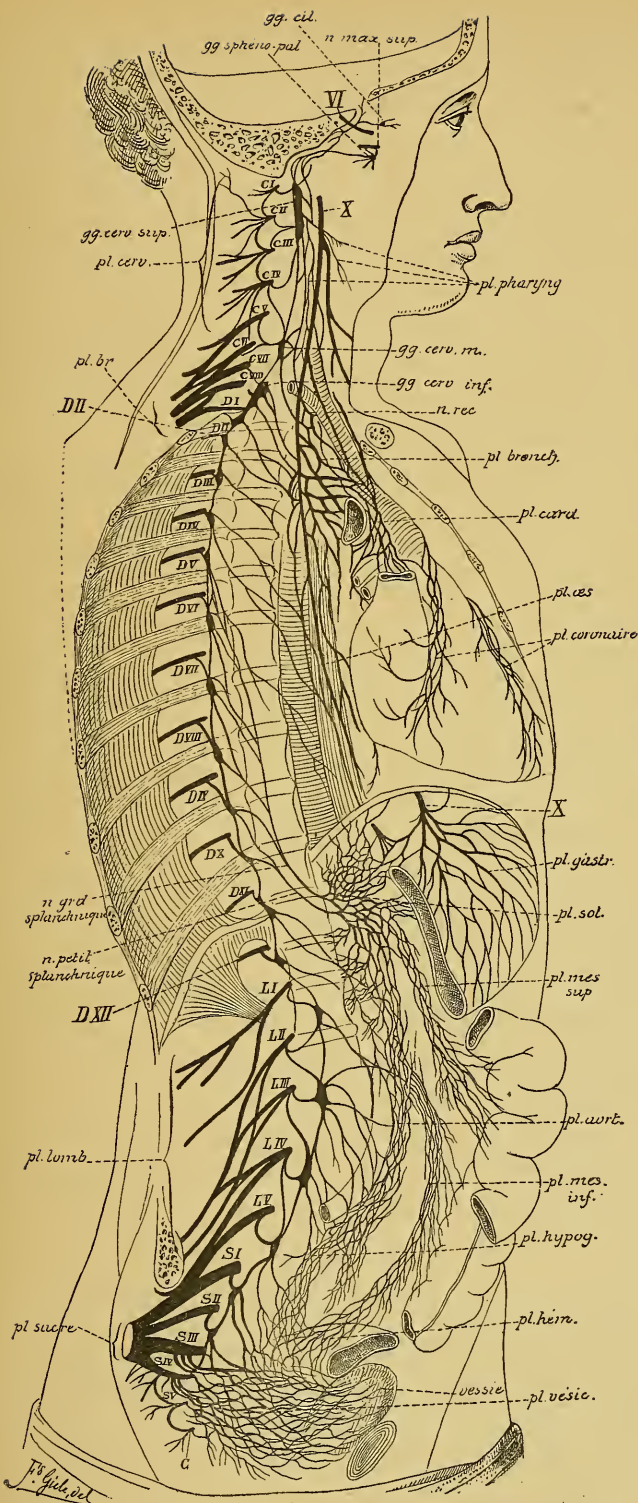


FIG. 525.  
 La chaîne sympathique droite et ses connexions avec les plexus des cavités thoracique, abdominale et pelvienne.  
 (Figure schématique d'après SCHWALBE)

J. Guil. del.

dans les parois de l'intestin grêle et de la moitié droite du gros intestin. Un grand nombre de ces filets s'arrêtent entre les deux feuillettes du mésentère et s'y terminent par un *corpuscule de Pacini*.

f) Les *plexus surrénaux* destinés aux capsules surrénales.

g) Les *plexus rénaux* accompagnant les artères rénales. Ces filets nerveux sont destinés aux reins, mais ils abandonnent un plexus à l'artère capsulaire inférieure et un autre à l'artère spermatique.

h) Les *plexus spermatiques*. Ils viennent en partie du plexus aortique, en partie des plexus rénaux; ils accompagnent l'artère spermatique et se distribuent, de chaque côté, au testicule et à l'épididyme. Chez la femme, ils accompagnent l'*artère ovarique* et sont destinés à l'ovaire et à la partie supérieure de la matrice.

Tous ces plexus renferment de nombreux petits ganglions sympathiques périphériques. Ils sont destinés à innerver non seulement les muscles de la paroi contractile des artères, mais ils doivent encore donner la motilité aux muscles et la sensibilité à la muqueuse de tous les viscères.

La partie inférieure du plexus aortique abdominale, depuis l'origine de l'artère spermatique jusqu'à la division de l'aorte abdominale en artères iliaques primitives, porte le nom de *plexus lombo-aortique*. Celui-ci fournit le *plexus mésentérique inférieur* qui enlace l'artère correspondante pour aller se distribuer à la moitié gauche du gros intestin.

Le *plexus lombo-aortique* se continue, en haut, avec le plexus cœliaque. En bas, il se jette sur les artères iliaques primitives, de là sur l'artère iliaque externe et va fournir les nerfs vaso-moteurs pour toutes les branches collatérales et terminales qui naissent de ces artères, c'est-à-dire pour toutes les artères du petit bassin et du membre inférieur. Au point de bifurcation de l'artère iliaque primitive, une partie du plexus accompagne l'artère iliaque interne et pénètre, de chaque côté, dans le petit bassin pour constituer le *plexus hypogastrique*.

Entre les deux artères iliaques primitives, le plexus lombo-aortique se jette sur l'artère sacrée moyenne, pénètre avec elle dans le petit bassin et va s'unir au *plexus hypogastrique*.

### Le sympathique sacré.

La portion sacrée du système nerveux sympathique est formée, de chaque côté de la ligne médiane, par quatre ganglions irréguliers appelés *ganglions sacrés*, reliés les uns aux autres par des cordons intermédiaires.



Cette chaîne sacrée est située sur la face antérieure du sacrum, tout près de la ligne médiane, en dedans des trous sacrés antérieurs.

Le ganglion sacré supérieur est relié au dernier ganglion lombaire par un cordon intermédiaire. Du quatrième ganglion sacré part de chaque côté un filet nerveux qui descend sur la face antérieure du coccyx pour s'y terminer dans un petit ganglion médian : le *ganglion coccygien*. De ces ganglions sacrés et du ganglion coccygien partent des *branches anastomotiques*, des *branches vasculaires* et des *branches viscérales*.

*Branches anastomotiques.* Chaque ganglion sacré est relié à la branche antérieure du nerf sacré voisin par un rameau communicant.

*Branches vasculaires et viscérales.* Des ganglions sacrés et coccygien partent un grand nombre de filets nerveux qui se dirigent obliquement en haut, en avant et en dehors; ils s'anastomosent fréquemment les uns avec les autres pour constituer le *plexus hypogastrique*.

Le *plexus hypogastrique* est situé dans l'excavation pelvienne, sur les côtés du rectum et de la vessie chez l'homme, sur les côtés du rectum, du vagin et de la vessie chez la femme. Il est formé :

- 1° par des branches nerveuses venant directement des ganglions sacrés et du ganglion coccygien;
- 2° par des filets nerveux émanés directement, de chaque côté, du troisième et du quatrième nerf sacré;
- 3° par la partie du plexus lombo-aortique qui se jette sur l'artère sacrée moyenne et sur l'artère iliaque interne;
- 4° par des filets venant de la partie inférieure du plexus mésentérique inférieur (ou plexus hémorrhoidal).

Le plexus hypogastrique donne naissance à une série de plexus secondaires destinés à innerver les viscères renfermés dans l'excavation pelvienne. Pour atteindre ces viscères, les plexus accompagnent les artères qui leur sont destinées. Le plexus hypogastrique fournit donc de chaque côté :

- 1° le *plexus hémorrhoidal moyen*;
- 2° le *plexus vésical*;
- 3° le *plexus prostatique*;
- 4° le *plexus caverneux* et
- 5° le *plexus séminal*;

Ces trois derniers plexus sont remplacés chez la femme par le *plexus utérin* et le *plexus vaginal*.



## TABLE ALPHABÉTIQUE

<b>A.</b>		
Aile blanche externe,	26, 27	
» blanche interne,	25, 37	
» grise,	25, 37, 350, 359	
Anse mémorable de WRISBERG,	682	
» nerveuse de l'hypoglosse,	344	
» » de WRISBERG,	356	
» » de VIEUSSENS,	678	
Aqueduc de SYLVIVS,	9, 35, 46	
Arachnoïde,	116, 129	
» cranienne,	129	
» spinale,	129	
Arc nerveux réflexe.	659	
Arrière-cerveau,	8, 12, 19, 301, 560	
Artère carotide interne,	510, 511	
» cérébelleuse inférieure,	332, 464	
» » moyenne,	376, 464	
» » supérieure,	376, 464	
» cérébrale antérieure,	513, 517	
» » moyenne,	513, 517	
» » postérieure,	376, 513, 518	
» communicante antérieure,	513, 514	
» » postérieure,	513, 514	
	517	
» de l'hémorrhagie cérébrale,	523	
» ophthalmique,	513	
» sylvienne,	513, 517	
» vertébrale,	330, 510	
Artères choroidiennes,	472, 524	
» des circonvolutions,	521	
» des ganglions de la base,	522	
» des tubercules quadrijumeaux,	439	
» des ventricules latéraux,	524	
» méningées,	120	
» nourricières de la moelle,	238	
» » de la protub. annul.,	376	
» » du bulbe,	333	
		Artères nourricières du cerveau antér., 521
		» » » moyen, 438
		» optiques, 472, 473
		» spinales, 235, 332, 333
		Avant-mur, 84, 85
		Axe cérébro-spinal, 1
<b>B.</b>		
Bandelette olfactive,	83, 500, 616	
» optique,	480	
» sémi-circulaire,	50	
Bourrelet du corps calleux,	104	
Branche radulaire descendante du		nerf pathétique, 372, 433, 441
Branche radulaire du facial,	367, 369	379, 405
Bulbe olfactif,	83, 499	
» rachidien,	8, 12, 19	
<b>C.</b>		
Calamus scriptorius,	25	
Capsule externe,	91, 103, 104	
» extrême,	91, 103, 104	
» interne,	48, 101, 103, 498, 554, 594	
Carrefour sensitif,	594	
Cavités sous-arachnoïdiennes,	116	
» sus-arachnoïdiennes,	116	
Cellules commissurales,	210, 214, 586	
» de DEITERS,	166, 167, 224	
» de neuroglie,	166, 168, 224, 228	
» de PURKINJE,	453	
» des cordons,	208, 212, 586	
» des ganglions spinaux,	158	
» en araignée,	166, 167, 224	
» épendymaires,	166, 224	
» germinatives,	162	
» nerveuses,	135, 207	

Cellules nerveuses à cylindre-axe court,	143	Circulation du cerveau antérieur,	510
» » » long,	143	» » intermédiaire,	472
« radiculaires,	208, 211, 212	» » moyen,	437
Centre fonctionnel,	166	» veineuse de la moelle,	240
» génétique,	165	» » de la protubér.,	377
» ovale,	96	» » du cerveau antér.,	526
» trophique,	165	» » du cervelet,	335, 466
Cercle artériel de WILLIS,	514	Clava,	24, 587, 636
Cerveau antérieur, 8, 12, 54, 485, 552, 594		Cloison transparente,	108
» interméd., 8, 12, 46, 467, 552, 594		Coin,	78
« moyen, 8, 12, 42, 429, 556, 594		Collatérales dans la moelle,	220
» postérieur, 8, 12, 26, 557		Colonne de CLARKE,	173, 217, 634
Cervelet, 5, 26, 30, 449, 632		Commissure antérieure de la moelle,	170
Chiasma des fibres acoustiques,	612	» » du cerveau,	104
» des nerfs olfactifs,	496		108, 495, 617
» » optiques, 50, 479, 613		» blanche postérieure,	53, 472
Chorde du tympan,	388	» de FOREL,	471
Cinquième ventricule,	108	» de GUDDEN,	481
Circonvolutions,	5, 55	» grise ou postérieure de	
Circonvolution centrale antérieure,	63	la moelle,	170
» » postérieure,	68	» molle,	48
» de BROCA,	63	Cône de croissance,	162
» de l'hippocampe,	74	» médullaire,	15, 174
» droite,	66	» terminal,	15, 174
» du corps calleux,	79	Confluent des sinus,	123, 536
» frontale ascendante,	63	Confluents sous-arachnoïdiens,	116
» » inférieure,	63	Confluent sous-arachnoïdien ant. et lat.,	129
» » moyenne,	63	» » ant. et méd.,	130
» » supérieure,	63	» » postér.,	40, 130
» linguale,	73	Cordon antérieur,	15
» occipitale inférieure, 71, 72		» de BURDACH,	16, 24, 203
» » moyenne,	71	» de GOLL,	16, 24, 203
» » supérieure,	71	» intermédiaire,	3, 666
» occipito-temporale externe 73		» latéral,	15
» » interne 73		» » du bulbe,	21
» pariétale ascendante,	68	» postérieur,	15, 585
» » inférieure,	68	Corne d'AMMON,	92, 107, 114
» » supérieure, 68		Corps bordant,	107, 115
» temporale inférieure, 71, 72		» calleux,	55, 104, 494
» » moyenne,	71	» genouillés,	46, 48, 470
» » supérieure,	71	» godronné,	115
Circulation artérielle de la moelle,	235	» mamillaires,	52, 471
» » de la protubérance, 375		» restiforme,	24, 33, 41
» » du cervelet,	464	» strié,	102
Circulation de l'arrière-cerveau,	330	» trapézoïde,	367, 601, 602

Corpuscule de PACINI,	684
Couche corticale grise du cerveau ant.	84, 486
» » » du cervelet	453
» interolivaire,	310, 590
» latérale du ruban de REIL,	310, 372 429, 431, 601, 605, 606
» limitante latérale de la subst.	
grise,	184, 192
» médiane des fibres sensitives,	310 429, 607
» optique,	46, 467
Couronne rayonnante de la couche	
optique,	469

**D.**

Décussation des pyramides,	20, 306, 561, 564
Dégénérescence wallérienne,	165, 177
Dure-mère,	116
» spinale,	117
» cranienne,	119

**E.**

Écorce grise cérébelleuse,	453
» cérébrale,	84, 486
Éléments nerveux,	145
Éminences rondes,	29, 37, 371
Encéphale,	1, 5
Entrecroisement des fibres du ruban	
de REIL,	310, 588
» des fibres sensitives,	310, 588
» des pédoncules cérébelleux supérieurs,	433
» des pyramides,	20, 306, 561 564
Épiphyse,	44, 52, 471
Ergot de MORAND,	95, 113
Espace interpédonculaire,	43

**F.**

Faisceau antéro-latéral ascendant,	193
» cérébelleux,	183, 206, 217, 543, 634
» cortico-protub.,	459, 461, 543, 642
» de GOWERS,	193, 586, 625
» de MEYNERT,	469
» denté,	115
» de VICQ D'AZYR,	471

Faisceau de TÜRK,	182, 562
» fondamental du cordon antéro-latéral,	184, 193, 206, 215 543, 585, 625, 646
» fondamental du cordon postérieur,	205, 216, 543, 625, 646
» géniculé,	556
» longitudinal postérieur,	367, 543 626, 646
» olfact. de la corne d'AMMON,	497, 617
» pyramidal,	20, 193
» » croisé,	194, 562
» » direct,	194, 562
» » du cordon antér.,	182 562, 564
» » » latéral,	182 562, 564
» respiratoire de KRAUSE,	313
» rétrofléxe,	469
» solitaire de MEYNERT,	313, 351, 359
Faux du cerveau,	121, 122
» du cervelet,	31, 121, 124
Fente cérébrale de BICHAT,	82
Fibres arciformes,	22
» » externes et antér.,	312
» » » et postér.,	313
» » internes,	312, 315, 325 367, 374
» commissurales longitudinales,	179 210, 585
» » transversales,	179 493, 494
» d'association,	493, 496
» de projection,	493, 497, 554
» de REMAK,	133, 134
» de la couronne rayonnante,	498, 554
» de neuroglie,	168
» motrices,	181, 655
» nerveuses,	133, 134
» olfactives centrales,	496
» pyramidales,	306, 560
» sensitives,	181, 653
Filet terminal,	12
Fimbria,	107, 115
Frein de la valvule de VIEUSSENS,	44

## G.

Ganglion cervical inférieur,	677
» » moyen,	677
» » supérieur,	675
» ciliaire,	409, 410, 448
» coccygien,	685
» d'ANDERSCH,	359
» de CORTI,	378
» d'EHRENRIEITER,	359
» de l'habénula,	468
» de GASSER,	401
» de SCARPA,	378
» de WRISBERG,	678
» géniculé du facial,	387
» intercarotidien,	676
» interpédonculaire,	468
» jugul. du glosso-phar.,	357, 359
» » du vague,	348, 351
» ophthalmique,	409, 410, 448
» otique,	427
» pétreux,	357, 359
» plexiforme,	348, 351
» sémi-lunaire,	682
» sous-maxillaire,	427
» sphéno-palatin,	416
» spiral,	378

Ganglions cérébraux,	3
» de la base,	48, 85, 486
» lombaires,	681
» thoraciques,	679
» sacrés,	685
» spinaux,	3, 16, 243
» subcorticaux,	87
» sympathiques,	3, 667

Genou de la capsule interne,	101, 104, 555
» du corps calleux.	104
» du facial,	370, 381

Glande pénéale,	44, 52
Granulations de PACCHIONI,	124, 131

## H.

Hémisphères cérébraux,	5
Hypophyse,	52, 471

## I.

Infundibulum,	51, 471
Insula de REIL,	59, 62, 74

## L.

Lacs sanguins,	124, 537
Lame cornée,	50
» grise interpédonculaire,	43, 471
» perforée postérieure,	43, 471
» terminale,	83
Ligament dentelé,	118
Liquide encéphalo-rachidien,	116
Lobe frontal,	62
» médian du cervelet,	31
» occipital,	62, 69
» pariétal,	62, 67
» sphénoïdal,	62, 71
» temporal,	62, 71
Lobule du pneumo-gastrique,	29, 37
» paracentral,	79
» quadrilatère,	79
Locus cœruleus,	29, 37, 372
Lyre,	107

## M.

Membrane obturatrice,	38
Méthode de EHRLICH,	146
» de FLECHSIG,	187
» de GOLGI,	139
» de MARCHI,	181
Moelle allongée, 5, 8, 12, 26, 301, 560, 590	
» cervicale,	169
» dorsale,	173
» épinière, 1, 12, 169, 561, 584	
» lombaire,	174
» sacrée,	174
Mouvement automatique,	231
» réflexe,	231, 232
» volontaire,	231

## N.

Nerf accessoire de WILLIS, 23, 26, 305, 344	
	547, 550
» » du cutané brachial interne,	261
» acoustique,	26, 327, 377, 592
» anal,	285
» ano-coccygien,	300
» auriculaire principal,	250
» auriculo-temporal,	424

Nerf axillaire,	267	Nerf facial supérieur,	382
» buccal,	421	» fessier inférieur,	281
» cardiaque inférieur,	678	» » supérieur,	281
» » moyen,	677	» frontal,	407, 408
» » supérieur,	355, 677	» génito-crural,	277
» carotidien,	675	Nerfs glandulaires,	666, 670
Nerfs cérébraux,	1, 335, 547, 548	Nerf glosso-pharyngien,	23, 26, 357, 547
» cervicaux,	242, 245		550, 590
Nerf circonflexe,	267	» grand abdominal,	274
» clitoridien,	287	» » hypoglosse, 21, 26, 336, 546, 550	
» coccygien,	242, 298	» » splanchnique,	356, 680
» cochléaire,	592	» » pétreux profond,	362, 387
Nerfs collatéraux palmaires,	259, 263	» » » superficiel,	362, 387
» » plantaires,	297, 298	» hémorrhoidal,	285
» craniens,	1, 335, 547, 548	» honteux commun,	285
Nerf crural,	279	» ilio-hypogastrique,	274
» cubital,	261	» ilio-inguinal,	275
» cutané brachial interne,	160	» incisif,	423
» » dorsal externe du pied,	293	» inguinal externe,	276
» » » interne du pied,	293	» » interne,	277
» » du cou,	251	» inguino-cutané,	276
» » externe de la cuisse,	276	Nerfs intercostaux,	269
» » » du radial,	265	Nerf intermédiaire de WRISBERG,	399
» » interne de la cuisse,	280	» interosseux antérieur,	258
» » » du radial,	265	» » postérieur,	266
» » palmaire,	258	» lacrymal,	407
» » péronier,	296	» laryngé inférieur droit,	352
» » postérieur de la cuisse,	288	» » » gauche,	352
» de LANCISI,	96, 104	» » supérieur,	354
» dentaire inférieur,	422	» lingual,	425
» » supér. et antér.,	415	Nerfs lombaires,	242, 272
» » » et postér.,	414	Nerf lombo-dorsal,	274
» dorsal de la verge,	287	» lombo-inguinal,	277
» » du clitoris,	287	» lombo-sacré,	277
Nerfs dorsaux,	242, 268	» massétérin,	421
Nerf du muscle coccygien,	287	» maxillaire inférieur,	407, 420
» » de l'étrier,	388	» » supérieur,	407, 413
» » obturateur interne,	287	» médian,	257
» » ptérygoidien,	421	» mentonnier,	423
» » sous-clavier,	254	» musculo-cutané,	256
» » releveur de l'anus,	287	» » de la jambe,	296
» du quadriceps crural,	280	» » externe de la cuisse,	280
» du triceps brachial et de l'anconé,	265	» nasal,	407, 409
» facial,	26, 380, 546, 550	Nerfs nasaux postérieurs,	418
» » inférieur,	382	Nerf obturateur,	277

Nerf oculo-moteur commun,	44, 442, 546, 549	Nerf spermatique externe,	277
» » externe,	26, 398, 547, 549	Nerfs spinaux,	1, 242, 547, 548
Nerfs œsophagiens,	355	» sphéno-palatins,	414
» olfactifs,	83, 508	» sus-claviculaires,	251
Nerf ophthalmique de WILLIS,	407	Nerf temporal profond moyen,	421
» optique,	473, 495	» temporo-maxillaire,	413
» orbitaire,	413	» thoracique antérieur,	254
Nerfs palatins,	419	» » latéral,	254
Nerf pathétique,	44, 433, 439, 547, 549	» » postérieur,	254
Nerfs pectoraux,	254	» tibial antérieur,	294
Nerf pédieux,	294	» trijumeau,	27, 304, 371, 401, 546 550, 593
» pénien,	287	» tympanique,	361
» périnéal,	285	Nerfs vasculaires,	3, 666, 670
» petit occipital,	250	Nerf vestibulaire,	593
» » pétreux profond,	362	Nerfs viscéraux,	3, 666, 670
» » » superficiel,	362	Nerf vidien,	388, 417
» » sciatique,	287	Neuroblaste,	162, 167
» » splanchnique,	680	Neuroglie,	166, 224
Nerfs pharyngiens,	354, 362	Neurones,	145
Nerf phrénique,	249	» hécatomères,	210, 215
» plantaire externe,	297	» hétéromères,	210, 214, 586
» » interne,	297	» moteurs,	153, 178, 179, 544, 550
» pneumo-gastr.,	23, 26, 347, 547, 550, 590	» sensitifs,	155, 178, 179, 568
» ptérygo-palatin,	417	» tantomères,	209, 212, 586
Nerfs rachidiens,	1, 292	Noyau access. acoustique,	327, 367, 593, 599
Nerf radial,	264	» ambigu,	325, 345
» » profond,	266	» arciforme,	318
» » superficiel,	266	» caudé,	84, 85
« récurrent d'ARNOLD,	125, 407	» central,	367
» » droit,	352	» de DEITERS,	593
» » gauche,	352	» dorsal de STILLING,	173, 217
» respiratoire de Ch. BELL,	254	» du cordon de BURDACH,	308, 321, 636
Nerfs sacrés,	242, 282	» du cordon de GOLL,	308, 321, 631
Nerf saphène externe,	292, 296	» du corps trapézoïde ¹ ,	603
» » interne,	281	» du facial,	382
» » péronier,	292, 296	» latéral,	372, 431, 607
» » tibial,	292, 296	» lenticulaire,	84, 85, 91
» scapulaire supérieur,	254	» principal acoustique,	327, 368, 593
» sciatique,	289	» pyramidal,	314
» » poplité externe,	291	» rouge,	642
» » » interne,	294	» terminal sensitif du nerf vague,	325
» (grand) sous-occipital,	246	Noyaux dentelés,	452
» (petit) »	246	» » accessoires,	452
» sous-orbitaire,	415	» de STILLING,	452, 459
Nerfs sous-scapulaires,	255		



Noyaux du pont,	365, 459	Plexus coccygien,	283, 299
» du toit,	452, 459	» cœliaque,	680, 682
» extra-ventriculaires,	80	» coronaire,	679
» intra-ventriculaires,	86	» diaphragmatique,	682
<b>O.</b>			
Œil pariétal,	44, 52	» hépatique,	682
Olive accessoire interne,	314	» hypogastrique,	685
» » externe,	314	» hémorroïdal,	685
» cérébelleuse,	452	» honteux,	285
» du bulbe,	22, 314, 329	» intercarotidien,	676
» supérieure,	367, 603	» ischiatique,	285, 287
Origine apparente,	244	» laryngé,	677
» des fibres du fais. cérébel.,	217	» lombaire,	273
» » » fondam.		» lombo-aortique,	684
» du cord. antéro-latér.,	206, 215	» mésentérique inférieur,	684
» des fibres du cordon postér.,	194	» » supérieur,	682
» » du fais. fondam.		» œsophagien,	355
» du cordon postérieur,	216	» pharyngien,	362, 677
» des fibres du faisceau pyram.,	193	» prostatique,	685
» réelle,	244	» pulmonaire,	355
<b>P.</b>			
Pédoncules cérébraux,	43, 434	» rénal,	681, 684
» cérébelleux inférieurs,	24, 33	» sacré antérieur,	283
» » moyens,	27, 33, 41	» sacré postérieur,	283, 298
» » supérieurs,	29, 33	» sacro-coccygien,	299
» du corps calleux,	83	» séminal,	685
Petit hippocampe,	95, 113	» solaire,	680
Pied du pédoncule cérébral,	435	» splénique,	682
Pie-mère,	116, 125	» spermatique,	685
Plancher du quatrième ventricule,	24, 35	» surrénal,	684
Plexus aortique abdominal,	681	» utérin,	685
» » thoracique,	680	» vaginal,	685
» brachial,	247, 252	» vésical,	685
» bronchique,	355	Pli courbe,	71
» cardiaque,	355, 677, 678	» de passage,	63
» carotidienne externe,	676	» marginal,	68, 71
» » interne,	675	» sourcilier,	64
» caverneux,	675	» unciforme,	74
» cervical,	247	Polarisation dynam. des élém. nerveux,	149
» choroïde du quatrième ventric.,	40	Pôle frontal,	64
		» occipital,	69
		Polygone artériel de WILLIS,	514
		Précoin,	79
		Protubérance annulaire, 5, 26, 364, 557, 591	
		Processus réticulaire,	171
		Prolongement cellulifuge, 149, 151, 161	
		» cellulipète, 149, 151, 161	

Prolongement cylindraxil,	138, 142, 149
» de DEITERS,	156
» du nerf (WALDEYER),	138
» fonctionnel (GOLGI),	145
» nerveux (GERLACH),	142
» protoplasmatique,	139
	138, 149
	157
Psaltérium,	107
Pulvinar,	50
Pyramide antérieure,	21, 560

## Q.

Quatrième ventricule,	9, 35, 317
Queue de cheval,	17

## R.

Racine antérieure,	243
» ascendante du trijumeau,	305
» cochléaire de l'acoustique,	372
	403, 592
» descendante du trijumeau,	304, 403
» » du glosso-pharyn-	
gien et du vague,	313, 351, 359
» externe de l'acoustique,	592
» interne de l'acoustique,	593
Racines olfactives,	83, 500
» postérieures,	243
Racine vestibulaire de l'acoustique,	593
Rameau auriculaire du vague,	354
Rameaux communicants,	4, 666, 672
» laryngiens,	677
» pharyngiens,	677
Rameau de Jacobson,	361
Raphé,	314, 315
Région de la calotte,	435
» des tubercules quadrijumeaux,	435
	437
» sous-optique,	471
Renflement cervical,	15, 172
» lombaire,	15
Réseau nerveux de GERLACH,	138
Rétine,	474
Ruban de REIL,	46

## S.

Scissures,	55, 57
Scissure calcarine,	60, 61, 77, 113
» centrale,	60
» de ROLANDO,	60
» de l'hippocampe,	62
» de SYLVIVS,	58
» du corps calleux,	62, 77
» interhémisphérique,	5, 55
» occipitale horizontale,	60, 61
» pariéto-occipitale,	60
» perpendiculaire externe,	61
» » interne,	60, 77
Septum lucidum,	108
Sillon calloso-marginal,	79
» central de l'insula de REIL,	75
» crucial,	67
» frontal inférieur,	63
» » supérieur,	63
» interpariétal,	68
» occipital inférieur,	71
» » supérieur,	71
» » transverse,	71
» occipito-temporal,	72
» olfactif,	66
» paracentral,	79
» parallèle,	71
» postcentral,	68
» postrolandique,	68
» précentral,	63, 76
» prérolandique,	63, 76
» temporal inférieur,	72
» » moyen,	71
» » supérieur,	71
Sillons,	5, 55
» atypiques,	55
» complets,	55, 57
» constants,	55
» incomplets,	56
» inconstants,	55
» primaires,	55, 57
» principaux,	55, 57
» secondaires,	56
» tertiaires,	79
» typiques,	55, 62

Sinus caverneux,	533
» coronaire,	536
» de la dure-mère,	533
» droit,	124, 536
» latéral,	122, 533
» longitudinal inférieur,	123, 536
» » supérieur,	122, 535
» occipital latéral,	124, 533
» » transverse,	536
» pétreux inférieur,	534
» » supérieur,	535
Spongioblastes,	167, 476
Stries acoustiques ou médullaires,	25, 37 327, 602, 605
Strie médullaire de la couche optique,	50
Substance blanche,	132
» gélatineuse,	133, 207
» » centrale,	207, 218
» » de ROLANDO,	171, 207
» grise,	133
» interpédonculaire,	43, 471
» noire de SOEMMERING,	435
» perforée antérieure,	83
» » postérieure,	43, 471
» spongieuse,	207
» réticulaire grise,	309
Sympathique,	3, 666
» cervical,	671
» lombaire,	681
» sacré,	685
» thoracique,	679

## T.

Tente du cervelet,	30, 121
Tige pituitaire,	52
Tissu nerveux,	133
» neuroglitique,	133
Tœnia tecti,	96
Toile choroïdienne du 3 ^e ventricule,	53, 128
» » du 4 ^e ventricule,	38
Trigone cérébral,	89, 104, 106, 497
» de l'hypoglosse,	25, 37
» du vague et du glosso-pharyngien,	25, 37, 350, 359, 591
Troisième ventricule,	48, 50

Tronc basilaire,	28, 332, 375, 510, 513
Trou de MAGENDIE,	40
» de MONRO,	10, 50, 53
Tubercule acoustique,	26, 27
» latéral,	593, 600
Tubercules quadrijumeaux,	44

## V.

Valvule de TARIN,	34
» de VIEUSSENS,	33, 34, 37
Veine anastomotique de TROLARD,	530, 534
» basilaire,	528
Veines cérébelleuses,	467
» cérébrales,	526
Veine de GALIEN,	473, 532
» de la cloison transparente,	532
» des plexus choroïdes,	532
Veines diploïques,	537
Veine du corps strié,	50, 532
» émissaire de SANTORINI,	539
Veines méningées,	120, 536
Ventricule latéral,	10, 84, 108
» médian,	48, 50
Ver inférieur,	32
» supérieur,	31
Vésicules cérébrales primitives,	8
» hémisphériques,	9, 59
Voie cortico-musculaire,	543, 552
» centrale des fibres acoustiques,	599, 628
» » » olfact.,	616, 623, 628
» » » optiques,	612, 619 622, 628
» » » sensibles,	543, 567 624, 628
» des fibres du ruban de REIL,	543
» motrice,	20, 306, 543, 552
» pyramidale,	20, 306, 543, 552
» sensitive directe du cervelet,	306, 368 379, 405, 630
Voies courtes,	179, 184, 543, 645
» » motrices,	648
» » sensibles,	648
» longues,	179, 543, 544
» réflexes,	659
Voûte à trois piliers,	89, 104, 106, 497

**Z.**

Zone marginale de LISSAUER, 171, 219, 303

- mélangée antérieure du cordon  
latéral, 189, 192

Zone motrice, 552  
» ventrale des cordons postérieurs, 646



# Table des Matières.

	PAG.
Préface . . . . .	v
Errata . . . . .	xv
Plan général . . . . .	xvi

## LA GROSSE ANATOMIE DU SYSTÈME NERVEUX CENTRAL.

### PREMIÈRE LEÇON.

Système nerveux cérébro-spinal . . . . .	1
Système nerveux sympathique . . . . .	3
Division générale du système nerveux cérébro-spinal . . . . .	5
La moelle épinière . . . . .	12

### DEUXIÈME LEÇON.

L'arrière-cerveau . . . . .	19
Le cerveau postérieur . . . . .	26
La protubérance annulaire . . . . .	26
Le cervelet . . . . .	30

### TROISIÈME LEÇON.

Le quatrième ventricule . . . . .	35
Le cerveau moyen . . . . .	42
Le cerveau intermédiaire . . . . .	46

### QUATRIÈME LEÇON.

La conformation externe du cerveau antérieur . . . . .	54
Les sillons primaires ou scissures . . . . .	57
Les lobes du cerveau . . . . .	62
Les sillons typiques secondaires et les circonvolutions qu'ils délimitent . . . . .	62

### CINQUIÈME LEÇON.

Les sillons typiques secondaires et les circonvolutions qu'ils délimitent ( <i>suite</i> ) . . . . .	69
Les sillons tertiaires . . . . .	79
Position des scissures par rapport aux sutures de la boîte crânienne . . . . .	80
Région médiane de la base située au-devant du chiasma des nerfs optiques. . . . .	82

## SIXIÈME LEÇON.

La conformation interne du cerveau antérieur . . . . .	84
Les ganglions gris de la base . . . . .	85
Étude d'une série de coupes frontales . . . . .	87
Étude d'une série de coupes horizontales . . . . .	95

## SEPTIÈME LEÇON.

La substance blanche et l'écorce grise . . . . .	103
Le corps calleux . . . . .	104
La voûte à trois piliers . . . . .	106
La commissure antérieure . . . . .	108
Les ventricules latéraux . . . . .	108

## HUITIÈME LEÇON.

Les enveloppes de l'axe cérébro-spinal . . . . .	116
La dure-mère . . . . .	117
La dure-mère spinale . . . . .	117
La dure-mère cranienne . . . . .	119
Les lacs sanguins . . . . .	124
La pie-mère . . . . .	125
La pie-mère spinale . . . . .	126
La pie-mère cranienne . . . . .	128
L'arachnoïde . . . . .	129
L'arachnoïde spinale . . . . .	129
L'arachnoïde cranienne . . . . .	129
Les granulations de PACCHIONI . . . . .	131

LA STRUCTURE INTERNE  
DU SYSTÈME NERVEUX CENTRAL.I. Les éléments histologiques qui entrent dans  
la constitution du système nerveux.

## NEUVIÈME LEÇON.

La substance blanche . . . . .	132
La substance grise . . . . .	132
Le tissu nerveux . . . . .	133
Les fibres nerveuses . . . . .	133
Les cellules nerveuses . . . . .	135
La méthode de GOLGI . . . . .	139
Les neurones . . . . .	145
La méthode de EHRLICH . . . . .	146

## DIXIÈME LEÇON.

Considérations générales sur les éléments nerveux . . . . .	150
-------------------------------------------------------------	-----

Les prolongements à conduction cellulipète et les prolongements à conduction cellulifuge . . . . .	152
Le contact utile entre les différents neurones . . . . .	156
L'origine des prolongements d'une cellule nerveuse . . . . .	161
Le centre génétique, le centre nutritif et le centre fonctionnel des éléments nerveux . . . . .	165
La neuroglie. . . . .	166

## II. La moelle épinière.

### A. La structure interne de la moelle.

#### ONZIÈME LEÇON.

Étude d'une série de coupes transversales de la moelle prises à différents niveaux . . . . .	169
1° Le tissu nerveux de la substance blanche de la moelle . . . . .	175
La dégénérescence wallérienne . . . . .	177
Distinction morphologique entre les neurones moteurs et les neurones sensitifs . . . . .	178
Schéma général de la structure de l'axe cérébro-spinal . . . . .	179
La méthode de MARCHI . . . . .	181
Place occupée dans la substance blanche de la moelle par les fibres motrices ou fibres à conduction centrifuge . . . . .	182
Place occupée dans la substance blanche de la moelle par les fibres sensitives ou fibres à conduction centripète . . . . .	183
Place occupée par les fibres des voies courtes . . . . .	184

#### DOUZIÈME LEÇON.

Les différents systèmes de fibres nerveuses de FLECHSIG . . . . .	187
L'ordre suivant lequel les mouvements se manifestent chez l'embryon correspond exactement à l'ordre suivant lequel la myéline se développe dans les différents faisceaux de fibres nerveuses . . . . .	189
Origine des fibres des faisceaux pyramidaux . . . . .	193
Origine des fibres des cordons postérieurs . . . . .	194

#### TREIZIÈME LEÇON.

2° Le tissu nerveux de la substance grise de la moelle . . . . .	207
A. Les cellules nerveuses de la moelle . . . . .	207
a) Les cellules radiculaires antérieures . . . . .	211
b) Les cellules radiculaires postérieures. . . . .	212
c) Les cellules des cordons tautomères. . . . .	212
d) Les cellules des cordons hétéromères . . . . .	214
e) Les cellules des cordons hécatéromères . . . . .	215
Origine des fibres du faisceau fondamental du cordon antéro-latéral . . . . .	215
Origine des fibres du faisceau fondamental du cordon postérieur . . . . .	216

	PAG.
Origine des fibres du faisceau cérébelleux du cordon latéral . . . . .	217
La substance gélatineuse centrale . . . . .	218
La substance gélatineuse de ROLANDO . . . . .	219
B. Origine et mode de terminaison des ramifications cylindraxiles des fibres de la substance blanche . . . . .	220

### QUATORZIÈME LEÇON.

Le tissu neuroglie de la moelle . . . . .	224
A. Cellules épendymaires . . . . .	224
B. Cellules de neuroglie . . . . .	228
Résumé de la structure interne de la moelle . . . . .	228
Interprétation de quelques phénomènes physiologiques . . . . .	230
Signification des collatérales des fibres de la substance blanche . . . . .	234

### B. La circulation de la moelle.

La circulation de la moelle . . . . .	234
a) La circulation artérielle . . . . .	235
b) La circulation veineuse . . . . .	240

### C. Les nerfs périphériques qui dépendent de la moelle épinière.

### QUINZIÈME LEÇON.

Division des nerfs spinaux . . . . .	242
Origine réelle et origine apparente d'un nerf spinal . . . . .	243
Les nerfs cervicaux . . . . .	245
A. Les branches postérieures . . . . .	246
B. Les branches antérieures . . . . .	247
a) Le plexus cervical. . . . .	247
Branches anastomotiques . . . . .	248
Branches musculaires . . . . .	248
Le nerf phrénique . . . . .	249
Branches cutanées . . . . .	250
b) Le plexus brachial . . . . .	252
Branches anastomotiques . . . . .	253
Branches collatérales . . . . .	254
Branches terminales . . . . .	256
Le nerf musculo-cutané. . . . .	256
Le nerf médian . . . . .	257

### SEIZIÈME LEÇON.

Le nerf cutané brachial interne . . . . .	260
Le nerf accessoire du cutané brachial interne . . . . .	261



	PAG.
Le nerf cubital . . . . .	261
Le nerf radial. . . . .	264
Le nerf axillaire ou circonflexe . . . . .	267
Les nerfs dorsaux . . . . .	268
A. Les branches postérieures . . . . .	268
B. Les branches antérieures ou nerfs intercostaux . . . . .	269
Les nerfs lombaires . . . . .	272
A. Les branches postérieures . . . . .	272
B. Les branches antérieures . . . . .	273
Le plexus lombaire . . . . .	273
Branches collatérales . . . . .	274
Branches terminales . . . . .	277
Le nerf lombo-sacré . . . . .	277
Le nerf obturateur . . . . .	277
Le nerf crural . . . . .	279

### DIX-SEPTIÈME LEÇON.

Les nerfs sacrés . . . . .	282
A. Les branches postérieures . . . . .	283
B. Les branches antérieures . . . . .	283
Le plexus sacré . . . . .	283
Le plexus honteux . . . . .	285
Nerfs pariétaux . . . . .	285
Nerfs viscéraux . . . . .	287
Le plexus ischiatique . . . . .	287
Branches collatérales . . . . .	287
Branche terminale ou grand nerf sciatique . . . . .	289
Le nerf coccygien . . . . .	298
A. Branche postérieure . . . . .	298
B. Branche antérieure . . . . .	299
Le plexus coccygien . . . . .	299

### III. L'arrière-cerveau.

#### A. La structure interne de l'arrière-cerveau.

### DIX-HUITIÈME LEÇON.

Étude d'une série de coupes transversales faites dans la moitié inférieure de la moelle allongée . . . . .	301
La façon dont se constitue le quatrième ventricule . . . . .	317

### DIX-NEUVIÈME LEÇON.

Comparaison entre une coupe de la moelle cervicale et une coupe de la moitié inférieure de la moelle allongée . . . . .	320
-------------------------------------------------------------------------------------------------------------------------	-----

Étude d'une série de coupes transversales faites dans la moitié supérieure de la moelle allongée . . . . .	324
------------------------------------------------------------------------------------------------------------	-----

### B. La circulation de l'arrière-cerveau.

La circulation artérielle . . . . .	330
La circulation veineuse . . . . .	335

### C. Les nerfs périphériques qui dépendent de l'arrière-cerveau.

XII. Le nerf grand hypoglosse . . . . .	336
<i>Origine réelle</i> . . . . .	336

### VINGTIÈME LEÇON.

XII. Le nerf grand hypoglosse ( <i>suite</i> ). . . . .	339
<i>Origine apparente</i> . . . . .	339
<i>Trajet périphérique</i> . . . . .	340
XI. Le nerf accessoire de WILLIS . . . . .	344
<i>Origine réelle</i> . . . . .	344
<i>Origine apparente</i> . . . . .	345
<i>Trajet périphérique</i> . . . . .	345
X. Le nerf pneumo-gastrique . . . . .	347
<i>Origine réelle</i> . . . . .	348
<i>Origine apparente</i> . . . . .	351
<i>Trajet périphérique</i> . . . . .	351

### VINGT-UNIÈME LEÇON.

IX Le nerf glosso-pharyngien . . . . .	357
<i>Origine réelle</i> . . . . .	357
<i>Origine apparente</i> . . . . .	359
<i>Trajet périphérique</i> . . . . .	359

### IV. La protubérance annulaire.

#### A. La structure interne de la protubérance annulaire.

Étude d'une série de coupes transversales de la protubérance . . . . .	364
------------------------------------------------------------------------	-----

#### B. La circulation de la protubérance annulaire.

### VINGT-DEUXIÈME LEÇON.

La circulation artérielle . . . . .	375
La circulation veineuse . . . . .	377

#### C. Les nerfs périphériques qui dépendent du cerveau postérieur.

VIII. Le nerf acoustique . . . . .	377
------------------------------------	-----

	PAG.
<i>Origine réelle</i> . . . . .	378
<i>Origine apparente</i> . . . . .	379
<i>Trajet périphérique</i> . . . . .	380
VII. Le nerf facial . . . . .	380
<i>Origine réelle</i> . . . . .	381
<i>Origine apparente</i> . . . . .	386
<i>Trajet périphérique</i> . . . . .	386
<i>Origine des fibres gustatives renfermées dans la corde du tympan</i> . . . . .	389

### VINGT-TROISIÈME LEÇON.

Le nerf intermédiaire de WRISBERG . . . . .	394
VI. Le nerf oculo-moteur externe . . . . .	398
<i>Origine réelle</i> . . . . .	399
<i>Origine apparente</i> . . . . .	400
<i>Trajet périphérique</i> . . . . .	400
V. Le nerf trijumeau . . . . .	401
<i>Origine réelle</i> . . . . .	401
<i>Origine apparente</i> . . . . .	405
<i>Trajet périphérique</i> . . . . .	406
A. Le nerf ophthalmique . . . . .	407
Le ganglion ophthalmique . . . . .	410

### VINGT-QUATRIÈME LEÇON.

V. Le nerf trijumeau ( <i>suite</i> ) . . . . .	413
B. Le nerf maxillaire supérieur . . . . .	413
Le ganglion sphéno-palatin . . . . .	416
C. Le nerf maxillaire inférieur . . . . .	420
Le ganglion otique . . . . .	427
Le ganglion sous-maxillaire . . . . .	427

### V. Le cerveau moyen.

#### A. La structure interne du cerveau moyen.

### VINGT-CINQUIÈME LEÇON.

Étude d'une série de coupes transversales faites dans le cerveau moyen . . . . .	429
----------------------------------------------------------------------------------	-----

#### B. La circulation du cerveau moyen.

La circulation artérielle . . . . .	437
La circulation veineuse . . . . .	439

#### C. Les nerfs périphériques qui dépendent du cerveau moyen.

IV. Le nerf pathétique . . . . .	439
----------------------------------	-----

	PAG.
<i>Origine réelle</i> . . . . .	440
<i>Origine apparente</i> . . . . .	441
<i>Trajet périphérique</i> . . . . .	441
III. Le nerf oculo-moteur commun . . . . .	442
<i>Origine réelle</i> . . . . .	443
<i>Origine apparente</i> . . . . .	446
<i>Trajet périphérique</i> . . . . .	447

## VI. Le cervelet.

### A. La structure interne du cervelet.

#### VINGT-SIXIÈME LEÇON.

La structure interne du cervelet . . . . .	449
La substance grise . . . . .	452
La substance blanche . . . . .	459

### B. La circulation du cervelet.

La circulation artérielle . . . . .	464
La circulation veineuse . . . . .	466

## VII. Le cerveau intermédiaire.

### A. La structure interne du cerveau intermédiaire.

#### VINGT-SEPTIÈME LEÇON.

Le cerveau intermédiaire . . . . .	467
Les <i>couches optiques</i> . . . . .	467
Les <i>corps genouillés</i> . . . . .	470
Les <i>corps mamillaires</i> . . . . .	471
La <i>substance interpédonculaire</i> . . . . .	471
L' <i>infundibulum et l'hypophyse</i> . . . . .	471
L' <i>épiphyse</i> . . . . .	471
La <i>région sous-optique</i> . . . . .	471
La <i>commissure postérieure</i> . . . . .	472

### B. La circulation du cerveau intermédiaire.

Les artères nourricières du cerveau intermédiaire . . . . .	472
-------------------------------------------------------------	-----

### C. Le nerf périphérique qui dépend du cerveau intermédiaire.

II. Le nerf optique . . . . .	473
-------------------------------	-----

	PAG.
<i>Origine réelle</i> . . . . .	473
La structure de la rétine . . . . .	474
<i>Trajet périphérique</i> . . . . .	479
<i>Origine apparente</i> . . . . .	482

## VII. Le cerveau antérieur.

### A. La structure interne du cerveau antérieur.

#### VINGT-HUITIÈME LEÇON.

La structure interne du cerveau antérieur . . . . .	485
Les masses grises centrales . . . . .	486
La couche corticale grise . . . . .	486
La substance blanche . . . . .	493
<i>Fibres commissurales</i> . . . . .	494
<i>Fibres d'association</i> . . . . .	496
<i>Fibres de projection</i> . . . . .	497

#### VINGT-NEUVIÈME LEÇON.

Le bulbe olfactif . . . . .	499
-----------------------------	-----

### B. Le nerf périphérique qui dépend du cerveau antérieur.

I. Le nerf olfactif . . . . .	508
-------------------------------	-----

### C. La circulation du cerveau antérieur.

#### TRENTIÈME LEÇON.

A. La circulation artérielle . . . . .	510
Les artères vertébrales. . . . .	510
Les artères carotides internes . . . . .	511
Le polygone artériel de WILLIS . . . . .	514
Les artères nourricières du cerveau antérieur . . . . .	521
a) Artères des circonvolutions . . . . .	521
b) Artères des ganglions de la base . . . . .	522
Les artères des ventricules latéraux . . . . .	524

#### TRENTE ET UNIÈME LEÇON.

B. La circulation veineuse . . . . .	526
Les veines superficielles . . . . .	527
a) Les veines de la base . . . . .	527
b) Les veines des circonvolutions . . . . .	529
Les veines profondes . . . . .	532
Les sinus de la dure-mère . . . . .	533

# LA STRUCTURE GÉNÉRALE DU SYSTÈME NERVEUX CENTRAL.

## TRENTE-DEUXIÈME LEÇON.

La structure générale du système nerveux cérébro-spinal . . . . .	539
La substance grise . . . . .	540
La substance blanche . . . . .	543
Les voies longues . . . . .	544
A. La voie motrice, la voie pyramidale ou voie cortico-musculaire . . . . .	544
Division et disposition générale . . . . .	544
La voie motrice périphérique . . . . .	548
La voie motrice centrale . . . . .	550

## TRENTE-TROISIÈME LEÇON.

La voie motrice centrale ( <i>suite</i> ) . . . . .	561
B. La voie sensitive . . . . .	567
Division et disposition générale . . . . .	568
La voie sensitive périphérique . . . . .	570

## TRENTE-QUATRIÈME LEÇON.

La voie sensitive ( <i>suite</i> ) . . . . .	581
La voie sensitive centrale . . . . .	582

## TRENTE-CINQUIÈME LEÇON.

La voie sensitive ( <i>suite</i> ) . . . . .	599
La voie centrale des fibres acoustiques . . . . .	599
La voie centrale des fibres optiques . . . . .	612
La voie centrale des fibres olfactives . . . . .	616

## TRENTE-SIXIÈME LEÇON.

La voie sensitive ( <i>suite</i> ) . . . . .	618
Comparaison entre la voie centrale optique et la voie centrale acoustique . . . . .	619
La voie centrale des fibres olfactives . . . . .	623
La voie centrale des fibres sensitives cérébro-spinales . . . . .	624
Comparaison entre les différentes voies sensitives . . . . .	627
C. Les pédoncules cérébelleux inférieurs . . . . .	632

## TRENTE-SEPTIÈME LEÇON.

D. Les pédoncules cérébelleux supérieurs . . . . .	641
E. Les faisceaux cortico protubérantiels . . . . .	642
Les voies courtes . . . . .	645
Les voies courtes de la moelle épinière . . . . .	646

	PAG.
Les voies courtes de la moelle allongée, de la protubérance annulaire et du cerveau moyen. . . . .	647
Les voies courtes du cerveau antérieur . . . . .	649
Disposition générale des voies motrices et des voies sensibles . . . . .	649
Les voies réflexes . . . . .	659

## SYSTÈME NERVEUX SYMPATHIQUE.

### TRENTE-HUITIÈME LEÇON.

Division du système nerveux sympathique . . . . .	666
Les ganglions sympathiques . . . . .	667
Les nerfs périphériques . . . . .	670
Les rameaux communicants . . . . .	672
Le sympathique cervical . . . . .	673
Le plexus cardiaque . . . . .	678
Le sympathique thoracique . . . . .	679
Le sympathique lombaire . . . . .	681
Le sympathique sacré. . . . .	684
Table alphabétique . . . . .	687









QMASI

Gebühren

927

Annex

Annex

